FACULDADE SETE LAGOAS – FACSETE

Pós-graduação em Endodontia

Mariana de Brito Foerster

RETRATAMENTO ENDODÔNTICO EM PRIMEIRO PRÉ-MOLAR SUPERIOR: Um relato de caso

Recife
2023

Mariana de Brito Foerster

RETRATAMENTO ENDODÔNTICO EM PRIMEIRO PRÉ-MOLAR SUPERIOR: Um relato de caso

Monografia apresentada ao curso superior em Odontologia da Faculdade Sete Lagoas - FACSETE, como requisito parcial para obtenção do título de especialização Endodontia.

Orientador: Prof. Hudson Carneiro

Área de concentração: Odontologia

Mariana de Brito Foerster

RETRATAMENTO ENDODÔNTICO EM PRIMEIRO PRÉ-MOLAR SUPERIOR: Um relato de caso

Monografia apresentada ao curso de especialização Latu sensu da faculdade Sete Lagoas – FACSETE, como requisito parcela para obtenção do título de especialista em Endodontia.

Área de concentração: Odontologia

Aprovado em __/__/____pela banca constituída dos seguintes professores:

Prof.ª. Priscilla Damaris

Prof. Glauco dos Santos Ferreira

Prof.ª. Kamylla Yolanda de Souza e Silva

A minha família, fonte da minha inspiração

RESUMO

O retratamento endodôntico é indicado quando o tratamento radicular prévio não apresenta resultados satisfatórios, seja pela permanência de microrganismos nos canais, por falhas técnicas ou por complexidades anatômicas não abordadas adequadamente. O procedimento consiste na remoção do material obturador existente, reinstrumentação, desinfecção e nova obturação do sistema de canais radiculares, visando restabelecer condições favoráveis para o reparo periapical.

O presente estudo teve como objetivo relatar o retratamento endodôntico de um primeiro pré-molar superior, descrevendo as etapas clínicas, bem como discutir as possíveis causas de insucesso do tratamento inicial e as condutas recomendadas para obtenção de um prognóstico favorável. O caso demonstra a importância de protocolos atualizados de desobturação, irrigação ativa e preparo biomecânico adequado para o sucesso terapêutico.

Palavras-chave: Endodontia; Retratamento Endodôntico; Desobturação; Reciproc Blue; Hipoclorito de Sódio 2,5%.

ABSTRACT

Endodontic retreatment is indicated when the previous root canal therapy does not achieve satisfactory clinical or radiographic results, whether due to the persistence of microorganisms within the canals, technical errors, or anatomical complexities that were not adequately addressed. The procedure consists of removing the existing filling material, reinstrumenting, disinfecting, and obturating the root canal system again, with the aim of reestablishing favorable conditions for periapical healing.

The objective of this study was to report the endodontic retreatment of a maxillary first premolar, describing the clinical steps and discussing the possible causes of failure in the initial treatment, as well as the recommended clinical approaches to achieve a favorable prognosis. This case highlights the importance of updated protocols for desobturation, active irrigation, and proper biomechanical preparation to ensure therapeutic success.

Keywords: Endodontics; Endodontic Retreatment; Desobturation; Reciproc Blue; Sodium Hypochlorite 2.5%.

SUMÁRIO

1 INTRODUÇÃO ---------- 8
2 RELATO DE CASO ---------- 9
3 DISCUSSÃO ---------- 15
4 CONSIDERAÇÕES FINAIS ---------- 17
REFERÊNCIAS ---------- 18

1. INTRODUÇÃO

O tratamento endodôntico é indicado em casos de lesões extensas de cárie, traumas dentários e alterações pulpares, permitindo a manutenção da função e estética do dente (Torabinejad, 2016). O sucesso da endodontia depende da correta execução de técnicas bem estabelecidas, que envolvem abertura coronária, preparo químico-mecânico e obturação tridimensional do sistema de canais radiculares, etapas fundamentais para o controle da infecção (Nair et al., 1990).

Apesar dos avanços científicos e tecnológicos, o tratamento endodôntico pode ser influenciado por fatores morfológicos, microbiológicos e técnicos que, quando não adequadamente controlados, podem resultar em sinais e sintomas persistentes, culminando no insucesso terapêutico. Há casos em que, mesmo seguindo rigorosamente os protocolos clínicos, o tratamento apresenta resultados desfavoráveis, geralmente associados à complexidade anatômica do sistema de canais radiculares (Lopes; Siqueira, 2004).

Nair et al. (1990) destacam que microrganismos podem recolonizar o sistema de canais quando espaços não são devidamente preenchidos ou quando a obturação apresenta falhas, favorecendo a microinfiltração e levando ao insucesso. Diante da falha, o diagnóstico clínico-radiográfico é essencial para determinar a conduta mais adequada.

Quando o insucesso é confirmado, duas possibilidades terapêuticas podem ser consideradas: o retratamento endodôntico ou, quando este não é possível, a cirurgia paraendodôntica, ambas com potencial de êxito quando corretamente indicadas (Giuliani; Cocchetti; Pagavino, 2008).

O retratamento endodôntico consiste em repetir o tratamento em um dente já submetido previamente à terapia endodôntica, envolvendo a remoção do material obturador, nova instrumentação, desinfecção e reobturação dos canais, com o objetivo de restabelecer condições favoráveis ao reparo tecidual. Trata-se de um procedimento que pode variar em nível de complexidade, dependendo da anatomia e das condições clínicas apresentadas.

2. RELATO DE CASO

O paciente C.A.S., sexo masculino, 74 anos, procurou atendimento no consultório odontológico em Sanharó/PE. Durante a anamnese relatou que sua principal queixa estava relacionada à estética, conforme observado por sua esposa, além do interesse em realizar um check-up odontológico. Informou não estar em tratamento médico e negou alergia a medicamentos.

No exame intraoral constatou-se fratura no elemento 14 (Figura 1). Os testes de sensibilidade pulpar ao frio, percussão e palpação foram negativos. Radiograficamente, verificou-se que já havia sido realizada a abertura coronária e uma tentativa prévia de tratamento endodôntico mal-sucedida, evidenciada pela presença de material obturador restrito ao terço médio, sem preenchimento na região apical (Figura 2).

Figura 1 - Exame Intraoral



Fonte: Autoria própria

Figura 2- Radiografia inicial

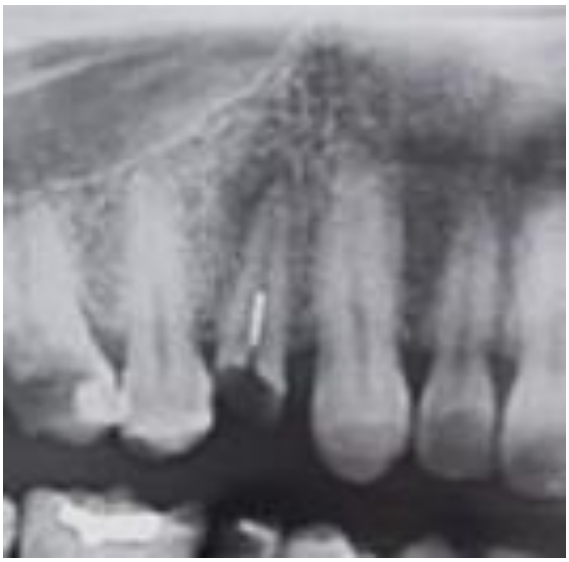

Fonte: Autoria própria

Após anestesia infiltrativa com Mepivacaína 2% com Epinefrina 1:100.000 (DFL, Rio de Janeiro, Brasil), procedeu-se ao isolamento absoluto do dente 14 utilizando grampo metálico nº 00 e lençol de borracha (Easy/Bassy, Belo Horizonte – MG, Brasil). Em seguida, a remoção do material restaurador remanescente e o refinamento do acesso coronário foram realizados com ponta diamantada esférica 1012 (KG Sorensen, Cotia – SP, Brasil) e broca Endo Z (Dentsply, Pirassununga – SP, Brasil).

A localização do canal teve início com lima manual especial nº 10 (C-Pilot – VDW, Munique, Alemanha). O glide path foi confeccionado com a lima Glidder 16.02 (MK Life, Porto Alegre – RS, Brasil) e o alargamento do terço cervical com a lima Orifice Shaper 17.08 (MK Life, Porto Alegre – RS, Brasil), ambas com tratamento térmico e controle de memória Blue.

Para auxiliar na remoção do material obturador, utilizou-se o ultrassom na função “endo”, potência de 20%, acoplado à ponta ultrassônica 4D cônica diamantada (Helse, Santa Rosa de Viterbo – SP, Brasil), seguido da lima Reciproc Blue 25.08 (VDW, Munique, Alemanha), que permitiu remover o material e instrumentar até o comprimento provisório de trabalho (CPT) de 18 mm.

A odontometria determinou o comprimento de trabalho em 22 mm (Figura 3). O preparo químico-mecânico foi realizado com limas Kerr (Joinville – SC, Brasil), iniciando com lima apical nº 15 e finalizando com lima de memória nº 50. Para potencializar a limpeza das paredes do canal, utilizou-se agitação mecânica da solução irrigadora Hipoclorito de Sódio 2,5% (Asfer, São Caetano do Sul – SP, Brasil), com Easy Clean (Easy, Belo Horizonte – MG, Brasil) no micromotor, em três ciclos de 20 segundos, alternando com EDTA 17% (Biodinâmica, Ibiporã – PR, Brasil) e irrigação final com soro fisiológico. Em seguida, procedeu-se à secagem do canal com cones de papel absorvente estéreis nº 50 (All Prime, Brasília – DF, Brasil) e medicação intracanal com hidróxido de cálcio PA. O dente foi restaurado provisoriamente com ionômero de vidro (Maxxion R – FGM, Joinville – SC, Brasil).

Figura 3 - Odontometria

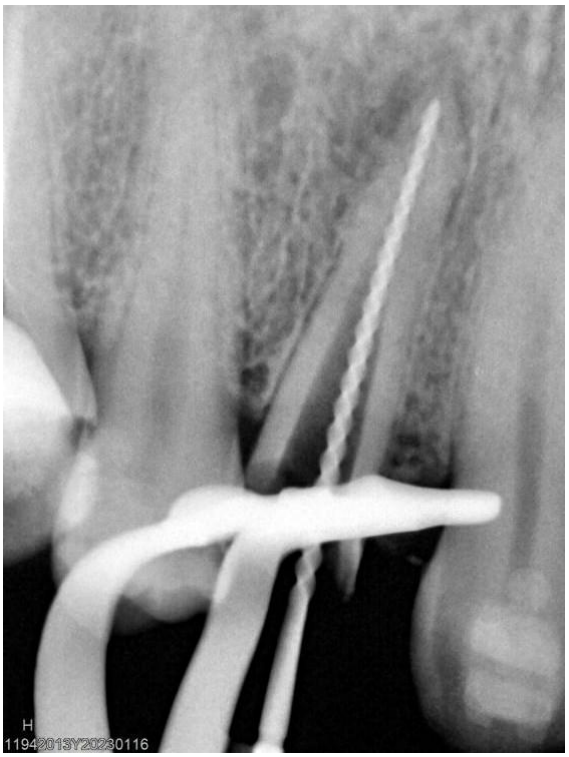

Fonte: Autoria própria

Após uma semana, iniciou-se a segunda sessão. Sob anestesia e isolamento absoluto, a medicação intracanal foi removida e procedeu-se ao preparo do terço médio com a lima Reciproc Blue 40.06 (VDW, Munique, Alemanha) até o CPT de 18 mm. O comprimento real do dente (CRD) foi determinado como 20 mm utilizando o localizador apical Propex Pixi (Dentsply, Pirassununga – SP, Brasil). Para instrumentação do terço apical, adotou-se a lima Reciproc Blue 50.05, trabalhando-se até o CRD (20 mm).

Realizou-se a prova do cone principal nº 50 (Figura 4) e, posteriormente, a obturação do sistema de canais pela técnica de condensação lateral, utilizando cone único calibrado, travado a 1 mm aquém do CRD (CRD – 1 mm), e cimento obturador AH Plus (Dentsply, Pirassununga – SP, Brasil) (Figura 5).

Figura 4 - Canais após preparo biomecânico

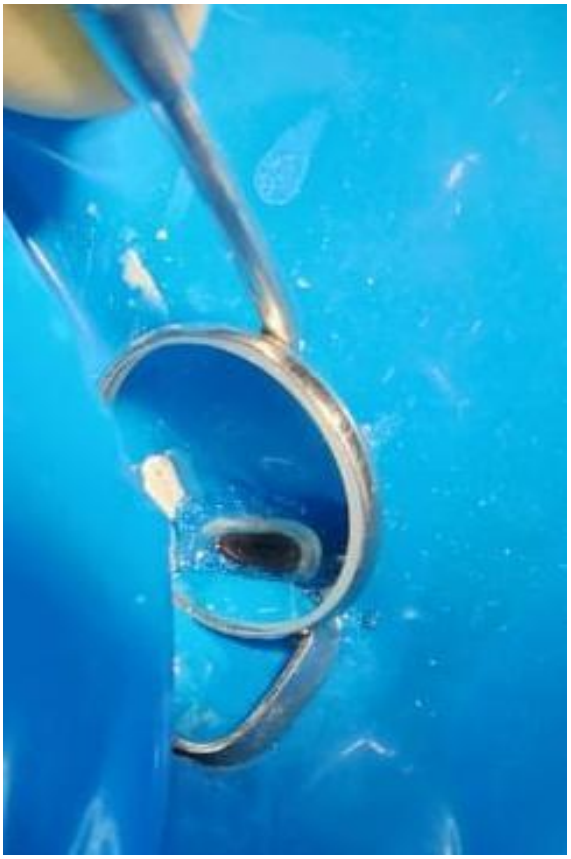

Fonte: Autoria própria

Figura 5 - Prova de Cone



Fonte: Autoria própria

Figura 6- Elemento obturado



Fonte: Autoria própria

Tabela 1 - Limas, velocidade e torque

LIMA	VELOCIDADE	TORQUE
#17.08 Orifice Shapper - MK Life	300 RPM	3 N
#16.02 Glidder - MK Life	250 RPM	2 N
#25.08 Reciproc Blue - VDW	250 RPM	2 N
#40.06 Reciproc Blue - VDW	250 RPM	2 N
#50.05 Reciproc Blue - VDW	250 RPM	2 N

Tabela 2 - Medidas utilizadas durante o tratamento

CANAL	CAD	CPT	ODONTOMETRIA (CRD E CRT)	INSTRUMENTO MEMÓRIA
ÚNICO	22mm	18mm	20mm	#50.05

3. DISCUSSÃO

A remoção completa do material obturador constitui uma das etapas fundamentais do retratamento endodôntico, permitindo o acesso às paredes do canal radicular e a eliminação de microrganismos remanescentes. Diversos métodos podem ser utilizados para a desobturação, incluindo técnicas mecânicas, químicas, térmicas ou associações entre elas (Kaplowitz, 1990). No entanto, nenhum sistema disponível atualmente é capaz de remover totalmente a guta-percha e o cimento obturador, principalmente em regiões como istmos e ramificações apicais (Souza et al., 2018; Byström & Sundqvist, 1981).

Estudos radiográficos mostram que resíduos de material obturador podem permanecer mesmo após instrumentação manual ou mecanizada, reforçando a necessidade de protocolos de irrigação ativa e do uso de instrumentos específicos para o retratamento (Morzado et al., 2014). De forma semelhante, no presente caso, observou-se a necessidade do uso combinado de ultrassom e limas reciprocantes (Reciproc Blue) para otimizar a remoção do material obturador.

A interpretação radiográfica é fundamental para avaliar a extensão do material remanescente e o insucesso do tratamento. A radiografia periapical continua sendo o método mais utilizado pelos clínicos, embora a Tomografia Computadorizada de Feixe Cônico (TCFC) apresente maior sensibilidade para identificação de falhas, complexidades anatômicas e lesões periapicais (Lara-Mendes et al., 2018). A TCFC tem se destacado como ferramenta importante para o diagnóstico, planejamento e avaliação de casos complexos, podendo auxiliar na localização de canais acessórios, fraturas radiculares e extensão de lesões (Wanzeler, 2019).

O controle da infecção é o fator mais importante no sucesso do retratamento. A utilização de hipoclorito de sódio (NaOCl) como solução irrigadora é considerada padrão-ouro por sua capacidade antimicrobiana e ação solvente sobre tecidos necrosados (Zehnder, 2006). A associação com EDTA permite a remoção da smear layer e favorece a penetração das soluções irrigadoras. No caso relatado, a ativação mecânica com Easy Clean contribuiu para maior efetividade da desinfecção, de acordo com recomendações da literatura.

A instrumentação adequada até o comprimento real de trabalho é essencial para eliminação microbiana e conformação do canal radicular, proporcionando melhor selamento tridimensional durante a obturação (Siqueira & Lopes, 2010). Estudos demonstram que o sucesso dos retratamentos pode variar entre 70% e 88%, dependendo da complexidade anatômica, da técnica utilizada e da qualidade do preparo biomecânico (Ng, Mann & Gulabivala, 2011).

Apesar dos avanços tecnológicos — como sistemas reciprocantes, limas de NiTi com tratamento térmico, localizadores apicais e irrigação ativada — o insucesso pode ocorrer devido à persistência de microrganismos resistentes, como *Enterococcus faecalis*, à presença de canais não instrumentados ou à

falha no selamento coronário (Sjögren et al., 1997; Nair, 2006). No caso apresentado, mesmo sem o uso de microscopia operatória, foi possível realizar o retratamento com protocolo atualizado e instrumentos amplamente disponíveis, demonstrando que resultados satisfatórios podem ser obtidos com recursos acessíveis.

Diante do cenário atual, é consenso que novas técnicas, instrumentos e dispositivos continuam sendo desenvolvidos para aprimorar a remoção do material obturador, otimizar a desinfecção e aumentar as taxas de sucesso clínico. O contínuo avanço tecnológico reforça a necessidade de atualização constante do endodontista e a adaptação de protocolos individualizados para cada caso.

4. CONSIDERAÇÕES FINAIS

O retratamento endodôntico é uma alternativa eficaz para reverter situações de insucesso quando o tratamento inicial não alcança a adequada desinfecção e selamento do sistema de canais. Embora existam diferentes técnicas e sistemas mecanizados disponíveis, todos apresentam limitações, sendo fundamental a seleção criteriosa dos instrumentos e a execução correta de cada etapa do protocolo clínico.

A qualidade do retratamento depende da remoção adequada do material obturador, da instrumentação segura até o comprimento real de trabalho, da irrigação ativa e da obturação tridimensional. Quando estes fatores são corretamente conduzidos, as taxas de sucesso são elevadas e comparáveis às encontradas na literatura especializada.

O caso apresentado demonstrou que, mesmo com recursos acessíveis e sem tecnologias avançadas, como microscopia operatória, é possível obter resultados clínicos satisfatórios quando se segue um protocolo atualizado e baseado em evidências científicas. Assim, o retratamento endodôntico permanece uma ferramenta valiosa para preservar dentes e restabelecer a saúde periapical.

REFERÊNCIAS

Byström, A.; Sundqvist, G. The antibacterial action of sodium hypochlorite in infected root canals. *Oral Surgery, Oral Medicine, Oral Pathology*, 51(3): 307–312, 1981.

Nair, P. N. R. On the causes of persistent apical periodontitis: a review. *International Endodontic Journal*, 39(4): 249–281, 2006.

Sjögren, U. et al. Factors affecting the long-term results of endodontic treatment. *Journal of Endodontics*, 23(1): 1–7, 1997.

Siqueira, J. F.; Rôcas, I. N. Clinical implications and microbiology of bacterial persistence after treatment procedures. *Journal of Endodontics*, 34(11): 1291–1301, 2008.

Siqueira, J. F.; Lopes, H. P. *Endodontia: Biologia e Técnica.* 4 ed. Rio de Janeiro: Guanabara Koogan, 2010.

Zehnder, M. Root canal irrigants: effectiveness, limitations and perspectives. *Journal of Endodontics*, 32(5): 389–398, 2006.

Guivarc'h, M. et al. Canal irrigation in endodontics: recent developments and future directions. *Journal of Clinical Medicine*, 9(5): 1–18, 2020.

Ng, Y. L.; Mann, V.; Gulabivala, K. Outcome of secondary root canal treatment: a systematic review. *International Endodontic Journal*, 44(10): 743–782, 2011.

Del Fabbro, M. et al. Success rates in endodontic retreatment: a systematic review and meta-analysis. *Journal of Endodontics*, 48(2): 123–132, 2022.

Lara-Mendes, S. et al. Cone-beam computed tomography in endodontics: an update. *International Endodontic Journal*, 51(11): 1298–1315, 2018.

Wanzeler, A. M. V. et al. Applications of cone-beam computed tomography in endodontics. *Journal of Clinical Dentistry and Research*, 2019.