FACULDADE SETE LAGOAS - FACSETE
ESPECIALIZAÇÃO EM HARMONIZAÇÃO OROFACIAL

NICOLE R. GUIMARÃES ZSCHABER

CONDIÇÃO DA TÉCNICA ACERCA DAS VANTAGENS E DESVANTAGENS ENTRE AGULHA E CÂNULA COM VIABILIDADE NO PREENCHIMENTO LABIAL

BELO HORIZONTE-MG
2023

NICOLE R. GUIMARÃES ZSCHABER

CONDIÇÃO DA TÉCNICA ACERCA DAS VANTAGENS E DESVANTAGENS ENTRE AGULHA E CÂNULA COM VIABILIDADE NO PREENCHIMENTO LABIAL

Monografia apresentada ao curso de Especialização Lato Sensu da Faculdade Sete Lagoas – FACSETE, como requisito parcial para conclusão do Curso de Harmonização Orofacial. Área de concentração Odontologia.
Orientador: Prof. Dr. Allyson Henrique Andrade Fonseca

BELO HORIZONTE-MG
2023

FACULDADE SETE LAGOAS - FACSETE

ESPECIALIZAÇÃO EM HARMONIZAÇÃO OROFACIAL

Monografia intitulada “Condição da técnica acerca das vantagens e desvantagens entre agulha e cânula com viabilidade no preenchimento labial” de autoria da aluna NICOLE R. GUIMARÃES ZSCHABER, aprovada pela banca examinadora constituída pelos seguintes professores:

_____
Allyson Henrique Andrade Fonseca
CETRO-BH
Orientador

_____
Marcela Marçal Thebit
CETRO-BH
Membro da Banca

_____
Anaysa Nazaré Nascimento
CETRO-BH
Membro da Banca

BELO HORIZONTE-MG
----- de --------- 2023

Este trabalho é dedicado à minha família, por todo o apoio que me dão! Sem vocês eu nada seria.

AGRADECIMENTO

Agradeço primeiramente a Deus, pela minha vida, minha família e por me ajudar todos os dias a ultrapassar todos os obstáculos encontrados ao longo do curso.

A minha família, que me incentiva e me apoia em todos os momentos e compreendem minha ausência.

Aos professores, pelos ensinamentos que me permitiram apresentar um melhor desempenho no meu processo de formação profissional.

CONDIÇÃO DA TÉCNICA ACERCA DAS VANTAGENS E DESVANTAGENS ENTRE AGULHA E CÂNULA COM VIABILIDADE NO PREENCHIMENTO LABIAL

RESUMO

Envelhecer é um processo natural do ser humano. Paralelo a esse fenômeno, a tecnologia no cenário estético, disponibiliza de ferramentas que inovam os procedimentos no intuito de valorizar a imagem, resgatar a autoestima e a satisfação nos tratamentos estéticos. Entre eles, o preenchimento labial realizado por meio de uma agulha ou cânula para injetar substância na região dos lábios. Nesse aspecto, grande parte dos profissionais questiona sobre a técnica apropriada para realizar tal procedimento. Levando em consideração que a agulha tem a ponta afiada e a cânula possui a ponta romba, o objetivo do presente estudo consiste em obter informação sobre as vantagens e desvantagens no uso da agulha e da cânula nos protocolos de preenchimento labial. A revisão bibliográfica subsidiou na contextualização dos estudos abordados que apresentaram prevalência pela cânula por apresenta menor risco de oclusão se comparada com a agulha; concebendo um equilíbrio entre segurança e eficácia. O conhecimento e habilidade do profissional são fatores fundamentais frente as possíveis intercorrências, uma vez que os vasos sanguíneos possuem variabilidade em todo seu trajeto. Portanto, o uso da agulha e/ou da cânula depende exclusivamente do caso clinico do paciente e da área a ser tratada.

Palavras chave: Preenchimento labial. Agulha. Cânula. Intercorrências

CONDITION OF THE TECHNIQUE ABOUT THE ADVANTAGES AND DISADVANTAGES BETWEEN NEEDLE AND CANNULA WITH FEASIBILITY IN LIP FILLING

ABSTRACT

Aging is a natural human process. Parallel to this phenomenon, technology in the aesthetic scenario provides tools that innovate procedures in order to enhance the image, rescue self-esteem and satisfaction in aesthetic treatments. Among them, the lip filling performed by means of a needle or cannula to inject substance in the region of the lips. In this regard, most professionals question the appropriate technique to perform such a procedure. Taking into account that the needle has a sharp tip and the cannula has a blunt tip, the aim of the present study is to obtain information about the advantages and disadvantages of using the needle and the cannula in lip filling protocols. The bibliographical review supported the contextualization of the studies addressed that showed prevalence by the cannula because it presents a lower risk of occlusion compared to the needle; designing a balance between safety and effectiveness. The professional's knowledge and skill are key factors in the face of possible intercurrences, since blood vessels have variability throughout their path. Therefore, the use of the needle and/or cannula depends exclusively on the clinical case of the patient and the area to be treated.

Key words: Lip filling. Needle. Cannula. Complications

LISTA DE FIGURAS

Figura 1 - Variações da artéria labial superior..... 12
Figura 2 - Ramos labiais..... 13
Figura 3 - Causas possíveis de isquemia por preenchedores. a) compressão vascular externa; b) embolismo intravascular..... 15

Figura 4 - Panorâmica do uso da agulha e cânula..... 17
Figura 5 - Efeito entre agulha e cânula ao atingir um vaso..... 20

SUMÁRIO

1 INTRODUÇÃO..... 9
2 PADRÕES ESTÉTICOS.....10
2.1 BASES ANATÔMICAS VASCULARES COM ÊNFASE NA ÁREA LABIAL
E SUAS INTERCORRÊNCIAS.....11

2.2 HARMONIZAÇÃO FACIAL E AS POSSÍVEIS INTERCORRÊNCIAS.....13
2.3 ALGUMAS DAS INTERVENÇÕES.....15
2.4 AGULHA *VERSUS* CÂNULA.....17
2.4.1 Vantagens e desvantagens entre agulha e cânula no contexto dérmico…. 20
3 OBJETIVOS..... 23
3.1 OBJETIVO GERAL..... 23
3.2 OBJETIVO ESPECÍFICO..... 23
4 MÉTODOS.....24
5 ANÁLISE E DISCUSSÃO..... 25
6 CONCLUSÃO.....27
REFERÊNCIAS..... 28

1 INTRODUÇÃO

À medida que a idade avança, o corpo apresenta sinais de envelhecimento, e com os lábios não é diferente, normalmente possuem aparência mais fina em função da perda de elastina e colágeno. Diante dessa realidade, a medicina permite realizar procedimentos estéticos, entre eles o preenchimento labial com aplicações de Ácido Hialurônico (AH), no intuito de aumentar o volume, delinear e preencher os lábios, considerado um procedimento popular como opção minimamente invasiva (HILTON *et al*., 2018). O AH embora exista no organismo desde o início da vida, com o tempo ele torna-se escasso. Com a perda dessa substância juntamente com outros elementos, resulta na diminuição do volume tecidual, inclusive o labial (CORRÊA, 2019). Historicamente, lábios volumosos associam-se à juventude e à beleza, principalmente nas mulheres.

O preenchimento labial com AH injetável é um exemplo comum de procedimento que tem apresentado boa aceitação entre os profissionais por proporcionar baixas incidências de complicações e efeitos adversos, embora, requer técnica, habilidade e conhecimento da anatomia na região para realizar um procedimento seguro (ALMEIDA *et al*., 2017).

De acordo com Dias *et al*. (2020), o preenchimento labial aumenta as bordas dos lábios superiores e inferiores, resultando em uma aparência mais natural do que muitas vezes obtido com outros métodos. Tecnicamente, o preenchimento labial consiste em preencher os lábios a partir do contorno (linha branca que contorna o topo dos lábios).

Assim, a escolha pela temática ocorreu em função de o preenchimento labial ser uma tendência que cresce em popularidade e à medida que os procedimentos surgem, também surgem as intercorrências. Nesse contexto, justifica-se comparar a eficácia do preenchedor entre agulha e cânula em procedimentos estéticos, em especial o labial.

2 PADRÕES ESTÉTICOS

Vive-se diante de uma cultura onde a beleza possui uma dimensão fundamental para a autoestima, em contrapartida, a velhice é algo natural que prevalece no corpo das pessoas e, por consequente, parte delas busca recursos estéticos para melhoria da aparência como componente particular que fornece conotações de juventude, sensualidade e beleza (PAIXÃO, 2015).

A obra Que Corpo é Esse? de Villaça, Góes e Kososvski (1999), significa que a transformação do corpo não é um comportamento social recente, portanto:

> Transformar ou alterar o corpo é um hábito comum a várias culturas, nos mais diversos locais do planeta. Na maior parte das vezes, esta prática tem relação com o padrão estético vigente em determinado grupo social. São casos exemplares a redução dos pés das mulheres chinesas até o princípio do século XX, o aumento dos lábios e a perfuração do nariz e das orelhas entre as tribos indígenas brasileiras; o alongamento do pescoço com anéis de metal, entre as tribos asiáticas; a criação de queloides faciais, entre as tribos africanas, e tantas outras formas de interferência (alteração) corporal (VILLAÇA; GÓES; KOSOSVSKI, 1999, p. 9).

Assim, pode-se dizer que os padrões estéticos percorrem décadas e não estão distantes dos hábitos contemporâneos. O preenchimento labial realizado para proporcionar lábios sensuais, carnudos e/ou para correção do sulco nasolabial, passou a ser um procedimento comum (EVERSOLE *et al*., 2013). Historicamente, lábios volumosos associam-se à juventude e à beleza, principalmente nas mulheres.

Segundo Paixão (2015), os lábios são unidades anatômicas de extrema importância estética; sua definição e dimensão fornecem conotações de juventude, sensualidade e beleza.

De acordo com Tansatit, Apinuntrum e Phetudom (2014, tradução nossa), o preenchimento labial além da popularidade e bem-estar do paciente, possibilita resultados impressionantes e rápidos sem a necessidade de centro cirúrgico.

Para Borges (2022, p. 6), “a busca por lábios volumosos tem sido cada vez mais frequente, pois são associados a juventude e sensualidade, altamente ligados à autoestima dos pacientes”.

Nesse aspecto, considera-se que os padrões estéticos podem variar conforme o período histórico, a cultura e a particularidade de cada pessoa. Permitindo que os procedimentos estéticos ofereçam resultados rápidos, poucos invasivos e seguros.

2.1 BASES ANATÔMICAS VASCULARES COM ÊNFASE NA ÁREA LABIAL E SUAS INTERCORRÊNCIAS

Compreender o curso das artérias labiais tanto inferior como superior é determinante para que as aplicações sejam seguras. A região dos lábios é uma área extremamente importante quando se trata de melhoria estética facial. A artéria labial superior geralmente é maior e mais tortuosa em seu curso do que a inferior (SILVA *et al*., 2022).

Portanto, estudar as variações anatômicas é de suma importância uma vez que pode evitar possíveis intercorrências, visto que os procedimentos de harmonização estão em alta.

A região dos lábios é uma área de suma importância no cenário da estética, portanto, cabe ao profissional, conhece-la. Segundo Moraes *et al*. (2017) é dever dos profissionais dar atenção para o conhecimento anatômico labial bem como a viscosidade da região, a qual irá determinar a profundidade da aplicação.

De forma específica, a variação das artérias labiais encontra-se em diferentes planos teciduais e a oscilação no trajeto da artéria em todo lábio, localiza-se na região profunda, submucosa, por isso é de fundamental importância saber a melhor região a para injetar a substância (SILVA *et al*., 2022). Nesse sentido, conhecer a anatomia da região labial minimiza os riscos de intercorrências.

Lee S. *et al* (2015, tradução nossa) classificam o curso (distribuição) da artéria labial superior em quatro tipos (Figura 1), são eles:

Tipo I: artéria labial superior e o ramo de alarme situam-se direta e separadamente da artéria facial;

Tipo II: artéria labial superior origina-se diretamente da artéria facial e emite o ramo de alarme;

Tipo III: artéria labial superior é o ramo terminal da artéria facial;

Tipo IV: artéria labial superior está ausente.

Figura 1 - Variações da artéria labial superior

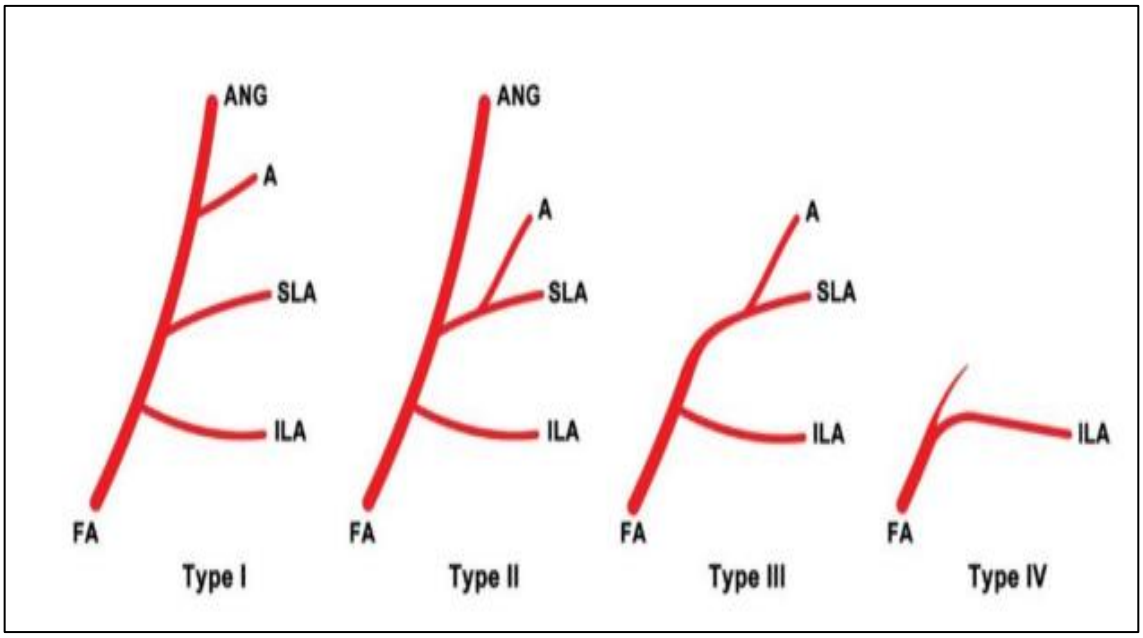

Fonte: Lee S. *et al* (2015)

Já a artéria labial inferior é ramificada da artéria facial geralmente logo abaixo ou no mesmo nível da comissura labial, e dificilmente acima dela (LEE S. *et al*., 2015 tradução nossa).

É essencial que o profissional tenha familiaridade com as artérias labiais e suas estruturas anatômicas, para que possa analisar a melhor técnica para obter os melhores resultados em seu paciente. Além do mais, a importância do conhecimento dos cursos existentes nessa região se faz necessário pela interação que eles fazem com as estruturas ao seu redor.

A região labial é extremamente vascularizada (Figura 2). No lábio superior encontra-se a artéria labial superior, situada profundamente ao tecido muscular. Já no lábio inferior a irrigação é feita pela artéria labial inferior e artéria labiomentoniana, ambas se anastomosam na linha média, criando uma circunferência arterial ao redor da boca (SILVA *et al* 2022).

Figura 2 - Ramos labiais

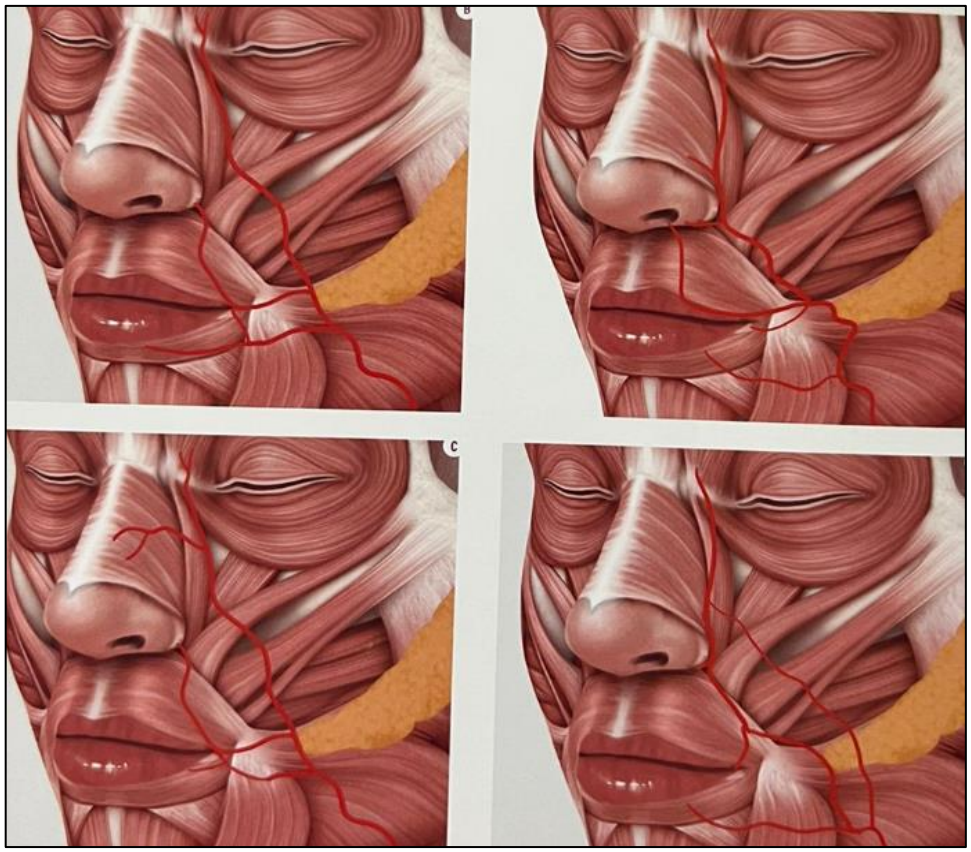

Fonte: (DONOLA; DAZZI, 2022)

“A artéria labial superior é o principal ramo que nutre esta região. Emite diversos ramos como os ramos mucosos, ramos para o vermelhão e ramos cutâneos” (DONOLA; DAZZI, 2022, p. 138).

Sendo assim, a anatomia requer dos profissionais um conhecimento detalhado na área da harmonização facial, por consequente, evita grande parte das intercorrências.

2.2 HARMONIZAÇÃO FACIAL E AS POSSÍVEIS INTERCORRÊNCIAS

A medida que os procedimentos estéticos foram surgindo nos últimos anos, também surgiram as complicações. Entre elas encontra-se as mais comuns: edema, hematoma, granulomas, hipersensibilidade, dor, oclusão vascular e necrose (BATISTA *et al*., 2022) A isquemia e a necrose da pele em decorrência de comprometimento vascular e a cegueira são apontadas como complicações mais graves (MOON, 2016).

Devido a harmonização orofacial estar relacionada com a aplicação de substâncias a exemplo do ácido hialurônico, muitas vezes, pode surgir intercorrências

e complicações relacionada ao procedimento. Tais complicações recaem principalmente nos preenchedores em especial o ácido hialurônico, por este ser mais comum (DONOLA; DAZZI, 2022). Nesse sentido, o conhecimento do profissional é fundamental, ao quantificar o volume de AH a ser injetado, prevenindo altas pressões no local.

Apesar de a harmonização ser um procedimento altamente seguro, é possível ocasionar reações adversas em determinadas situações, classificadas como reações adversas precoces (em até 24 horas após o procedimento) ou tardias (após 30 dias do procedimento) a exemplo dos granulomas e das cicatrizes (BATISTA *et al*., 2022).

Ao abordar a região labial, é importante enfatizar as bases anatômicas em função das possíveis intercorrências que podem acontecer durante a aplicação de substâncias nos procedimentos de preenchimento labial. Entre as intercorrências destaca-se as precoces (necrose, infecção, equimoses ou hematomas, eritemas e edema) e as colaterais tardios (reações alérgicas, cicatrizes hipertróficas, granulomas e nódulos) (CALCAGNOTO R.; CALCAGNOTO A., 2011). “A variação anatômica da própria artéria facial é muito extensa, o que justifica possíveis necroses em áreas que poderiam surpreender o profissional” (DONOLA; DAZZI, 2022, p. 129).

Paixão (2015), aponta também complicações como, infecções, reativação herpética, nódulos, granulomas e as decorrentes de danos/oclusões vasculares. Estas últimas, Dejoseph (2012) enfatiza o sangramento, a necrose e a embolização.

Tais intercorrências podem ser decorrentes de compressão extrema e/ou embolização. De acordo com Donola e Dazzi (2022), as possíveis causas de isquemia por preenchedores, podem ocorrer em função da compressão vascular externa e embolismo intravascular (Figura 3).

A compressão vascular é uma das intercorrências na harmonização orofacial ocasionada por grande volume de material injetado, podendo apresentar riscos de complicações. O embolismo intravascular, “pode ocorrer por injeção intravascular direta ou através de um ‘pertuíto’ criado entre a cânula ou agulha e a parede do vaso por onde o prenchedor pode fluir da região intersticial por dentro do vaso” (DONOLA; DAZZI, 2022, p. 126).

Figura 3 - Causas possíveis de isquemia por preenchedores. a) compressão vascular externa; b) embolismo intravascular



Fonte: (DONOLA; DAZZI, 2022)

Delorenzi (2017, tradução nossa), acrescenta ainda que tecidos cicatriciais decorrentes de tratamentos anteriores com preenchedores, podem favorecer a criação de um caminho pelo qual o preenchedor pode fluir, seja com agulha ou com acanula.

A protuberância também é uma das intercorrências registradas nos preenchimentos labiais, pode ser ocasionada pelo uso abundante do AH, pela migração devido ao movimento muscular que acontece nos lábios ou pela injeção superficial do produto (PARADA *et al*, 2016).

O conhecimento anatômico, o diagnóstico precoce e o tratamento das intercorrências vasculares perpetram com que os procedimentos estéticos tenham resultados previsíveis e eficazes.

2.3 ALGUMAS DAS INTERVENÇÕES

Diante das intercorrências provenientes dos procedimentos em harmonização, é fundamental que o profissional habilitado possa identificar as intercorrências e buscar o melhor diagnostico e resultado.

De acordo com Mattos *et al* (2022), o primeiro passo importante para minimizar os riscos relacionados às intercorrências, são os injetores, portanto, é fundamental que o profissional tenha um conhecimento profundo da anatomia

vascular, conhecimento esse, sobre a posição e profundidade de vasos na área a ser tratada.

Tansatit, Apinuntrum e Phetudom (2014, tradução nossa), advertem que ao usar o AH como preenchedor labial, em grande parte das intercorrências decorrem em função das oclusões vasculares, que estão correlacionados também ao volume injetado. Sendo assim, outros fatores devem ser levados em consideração, quanto as diferentes intercorrências.

Nesse aspecto:

> Uma das medidas importantes para prevenir complicações durante o preenchimento de AH é a utilização de microcânulas que apresenta diversas vantagens, como mais segurança e rapidez para preencher planos profundos, possibilidade de atingir áreas distantes com único orifício, redução da dor, traumatismo físico e psicológico, edema e formação de hematomas, além de recuperação mais rápida (FARIA; BARBOSA JR., 2020, p. 79).

Para evitar certas intercorrências, Dejoseph (2012, tradução nossa) aconselha que deve evitar Injeções de agulha no plano muscular profundo, que as injeções repetidas no mesmo trato da cânula devem ser evitadas e evitar injeção de grandes volumes, prevenindo altas pressões nos locais menos distensíveis.

Em situação em que ocorre perfusão em vasos profundos, o risco de sangramento é maior, admite-se de imediato a realização de compressão do local, em casos de sangramentos extremos, pode sugerir a cauterização do vaso rompido (BATISTA *et al*., 2022). Nos casos de necrose, os autores indicam aplicar compressas mornas com massagem local para dissolver o êmbolo, aplicar pasta de nitroglicerina a 2% para promover a dilatação dos vasos sanguíneos e injeção de hialuronidase nas primeiras 24 horas.

Delorenzi (2017), atenta para o fato de que mesmo que as variações vasculares sejam raras, que a técnica esteja correta e que o profissional tenha bom conhecimento, não existe áreas de risco zero, os riscos sempre irão existir.

Mesmo que as intervenções possam suprir as intercorrências vasculares com ácido hialurônico nos processos em harmonização labial, o reconhecimento precoce de complicações, ainda é a melhor intervenção para evitar sequelas a longo prazo.

2.4 AGULHA *VERSUS* CÂNULA

Figura 4 - Panorâmica do uso da agulha e cânula

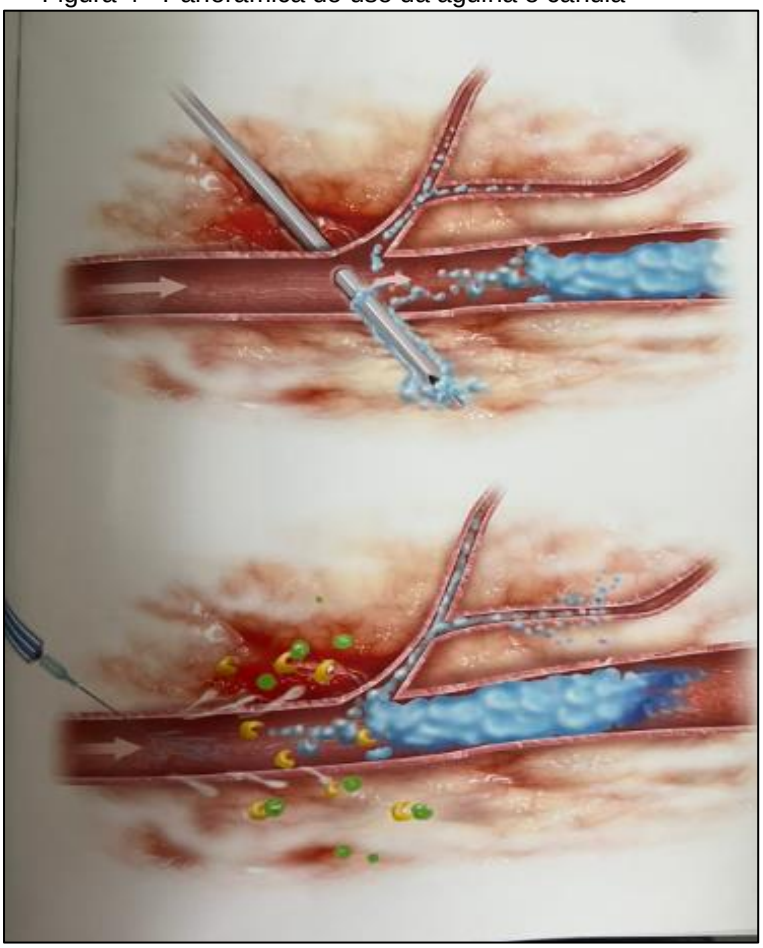

Fonte: (DONOLA; DAZZI, 2022)

Historicamente, o preenchimento de tecidos cosméticos era realizado por meio de uma agulha hipodérmica afiada. No entanto, novas agulhas de ponta romba, a exemplo das microcânulas ganharam popularidade com os injetores estéticos (KEANEY, 2021).

As microcânulas são cilindros de metal de ponta romba com uma porta lateral que pode ser usada no lugar de agulha. Um dos benefícios da cânula é o ponto único de entrada, reduzindo o número de pontos de injeção durante o procedimento estético. Além disso, as cânulas têm tipicamente pelo menos uma polegada de comprimento, permitindo que uma área maior seja tratada (KEANEY, 2021).

Os preenchimentos são procedimentos estéticos minimamente invasivos, amplamente utilizados na prática dermatológica (ANTÔNIO, *et al*. 2015). Podem ser realizados com as agulhas tradicionais que, apesar de eficazes, apresentam algumas desvantagens. Suas pontas cortantes, quando introduzidas na pele, podem comprometer a parede de pequenos vasos sanguíneos, isso pode estar relacionado

ao aumento da dor, dos hematomas e do risco de injeção intravascular (DEJOSEPH, 2012, tradução nossa).

Para os resultados de aparência mais natural, as injeções volumétricas profundas em locais estratégicos são, portanto, preferidas" (LOGHEM *et al*., 2016, p. 73, tradução nossa). Os autores acrescentam que a aplicação é realizada com uma agulha afiada ou uma cânula não traumática.

Segundo Tansatit, Apinuntrum e Phetudom (2014, tradução nossa), ao inserir uma cânula de 25G paralela à artéria pode minimizar o risco de lesão vascular, isso, é menos provável causar a lesão arterial. Para injeções mais profundas em áreas que têm maior chance de lesão arterial, os autores recomendam o uso de cânula romba ao invés da agulha convencional. Se por um lado, a cânula de 25G permite minimizar o risco de lesão vascular, por outro, a cânula de maior calibre tem menor risco de causar perfuração da parede arterial, se comparada a cânula mais fina, como a de 30G.

Paixão (2015) acrescenta que escolher agulhas e/ou microcânulas de menor calibre (mesmo que a pressão inicial para injetar o produto seja maior), essa escolha favorece velocidade mais baixa de injeção e torna menos provável a oclusão vascular ou bloqueio do fluxo periférico.

Durante o estudo observacional de Loghem *et al* (2016, tradução nossa), no intuito de verificar se existe diferença na precisão entre a colocação supra periosteal com uma agulha afiada em comparação com uma cânula não traumática em espécimes de cadáveres, concluíram que apesar do estudo não ser realizado com organismos vivos, as cânulas mostraram mais precisão na colocação de produtos. A técnica com a agulha houve dispersão do produto em várias camadas anatômicas, apresentando embolização intravascular, mesmo a agulha estando em contato com o periósteo, um resultado diferente da técnica com a cânula que foi mais precisa ao injetar o produto, apresentando menor risco de complicações.

Corrêa *et al* (2019) estudaram a técnica do uso de cânula na injeção do ácido hialurônico no preenchimento labial e constataram menor ocorrência de efeitos adversos e alto grau de satisfação do paciente. Os autores acrescentaram que agulhas afiadas e curtas obrigam o profissional a fazer vários orifícios para injetar o preenchedor, o que promove maior liberação de histamina e ampla possibilidade de edema, eritema e hematomas, além de provocar mais dor.

Feinendegen *et al* (2019), apresentaram um relato de afasia global e hemiparesia sensório-motora leve causada por infarto da artéria cerebral média

esquerda após injeções de preenchimento no NLF usando uma cânula de 2 mm de diâmetro. Nesse estudo, Lee *et al* (2019), argumentaram que o uso da cânula romba nem sempre previne danos vasculares e para minimizar os efeitos colaterais, é necessário possuir um amplo conhecimento sobre a localização e profundidade dos vasos sanguíneos na área tratada. Nesse caso, os autores recomendam a cânula para minimizar complicações acentuadas.

Estudos realizados por Lee *et al* (2015), apontaram que a prevalência de complicações causadas por necrose cutânea grave foi reduzida de forma significante a partir do uso de cânula romba em vez de agulha.

Estudos com análises de raios-X e fluoroscopia revelaram que preenchedores injetados com a agulha podem fazer o caminho retrógrado e criar um canal de distribuição do produto para todos os planos, aumentando assim, o risco potencial de deposição intra-arterial (PAVICIC *et al*., 2020).

Keaney (2021) realizou um estudo no intuito de comparar os efeitos entre cânula calibre 27 e agulha em penetração da parede arterial. Constatou que uma artéria pode ser penetrada, independentemente de o injetor estar utilizando uma agulha ou uma cânula, uma vez que as forças necessárias para penetrar nos vasos diminuem significativamente com cânulas de diâmetro menor, ou seja, as cânulas de pontas mais finas, movem com mais facilidade no tecido e, portanto, são mais fáceis de serem usadas, embora, estão associadas a um risco maior de injeção arterial. O autor acrescenta ainda que a cânula maior pode rasgar a parede arterial se a parede arterial estiver relativamente fixa.

Para Monteiro (2010), o uso da agulha é mais preciso e mais simples se comparada com a cânula, embora, possui maior risco de formação de hematomas e de sangramento.

Considerando que o uso da agulha ou da cânula, muito das vezes depende da área a ser tratada, as intercorrências podem estar relacionadas as variações anatômicas. Em geral, é fundamental que o resultado final esteja alinhado entre o profissional e o paciente, uma vez que a técnica utilizada pelo profissional é essencial no que refere-se ao uso da agulha e/ou da cânula.

2.4.1 Vantagens e desvantagens entre agulha e cânula no contexto dérmico

Discute-se entre os profissionais que realizam a harmonização facial o uso da agulha ou da cânula cada qual, tem suas prioridades e sua segurança do procedimento.

Figura 5 - Efeito entre agulha e cânula ao atingir um vaso

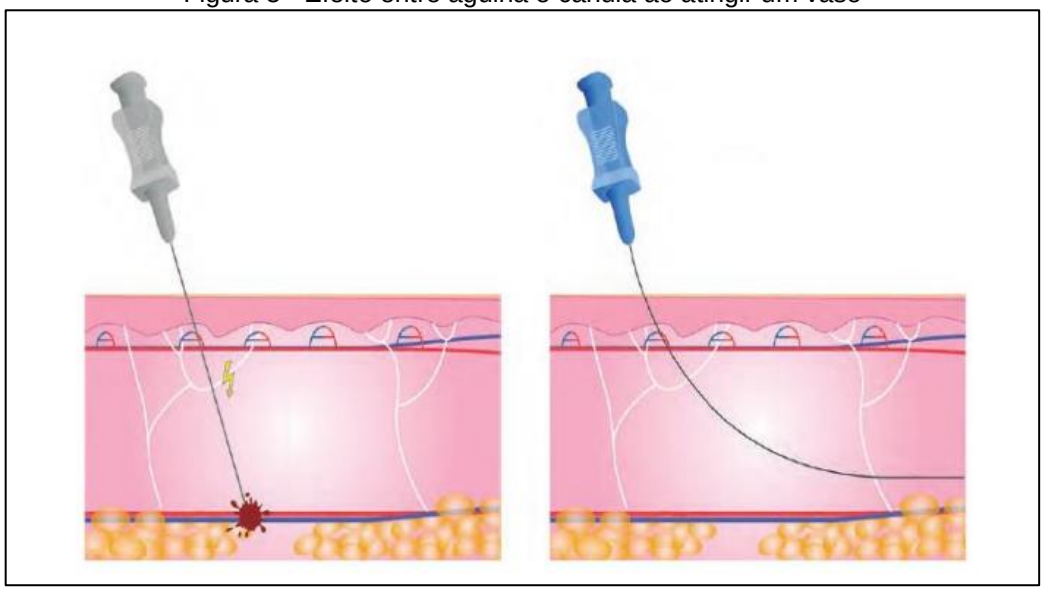

Fonte: Antônio *et al* (2015)

Após algumas resenhas de estudos relacionados ao uso de agulha e de cânula em procedimentos dérmicos, observa-se que ambas possuem vantagens e desvantagens. Nesse contexto, alguns autores acentuam suas experiências relacionadas ao uso de agulha e/ou cânula, conforme as apresentadas.

Dejoseph (2012, tradução nossa), defende o uso de cânula em relação a agulha. Destaca que a agulha proporciona desconforto no paciente, já a cânula, o sangramento e os hematomas são mínimos, enfatiza que a recuperação é mais rápida, com menor risco de injeção intra-arterial e eventos adversos. O autor acrescenta ainda que a cânula não corta o tecido, mas desliza ao longo das conexões teciduais naturais com danos mínimos. Em suma, a experiência clínica do autor deparou com diminuição de hematomas, sangramento e desconforto do paciente durante e após o procedimento usando a cânula.

Tansatit, Apinuntrum e Phetudom (2014, tradução nossa), posicionam-se em defesa do uso da agulha em aplicação de preenchedores labiais, por mostrar mais precisa e eficaz em aplicações superficiais. Seu uso, proporciona maior controle da quantidade a ser aplicada e menor vazão do produto durante o preenchimento, com isso assemelha ter um efeito direto na gravidade da oclusão arterial (PAIXÃO, 2015). Outro ponto apontado por Mattos *et al* (2022) é que com a agulha trabalha-se em planos mais superficiais e o risco de complicações vasculares por preenchedores com injeção profunda no local ou nas proximidades de vasos é maior.

Assim, dependendo da profundidade e da extremidade a ser trabalhada, a agulha é mais precisa, toma-se como exemplo o contorno nos lábios ao produzir efeito esperado.

As agulhas por possuírem pontas cortantes, quando introduzidas na pele do paciente podem danificar a parede de pequenos vasos sanguíneos, o que pode justificar o aumento da dor, hematomas e risco de injeção intravascular (ANTÔNIO *et al*., 2015). Já as cânulas são semelhantes às agulhas, porém, apresentam ponta romba, abertura lateral próxima à ponta e maior flexibilidade. Na teoria, seu deslize sob a derme parece levar a um menor trauma aos tecidos e menor chance de injeção intravascular (DEJOSEPH, 2012, tradução nossa).

Erlacher (2017) enfatiza a flexibilidade e o comprimento da cânula como sendo uma de suas principais vantagens, embora, enaltece a agulha por permitir maior controle, principalmente em áreas que exigem maior precisão. O autor cita como exemplo o tratamento das linhas ao redor dos lábios (linhas de fumantes), que requer uma mão leve para injetar superficialmente pequenas quantidades de produto.

Longley (2020) sublinha uma das vantagens da agulha pelo de ter a ponta fina e afiada, o que permite penetrar facilmente na pele e entregar o produto, além de oferecer precisão na administração de quantidades mínimas de preenchedores dérmicos. A desvantagem da agulha nos procedimentos dérmicos conforme o autor, ocorre por ser rígida e de comprimento limitado, necessita de mais pontos de entrada para acessar os pontos para garantir um tratamento eficaz, possui maior chance de perfurar ou passar por uma veia, vaso sanguíneo ou artéria, além do risco de oclusão vascular. Quanto a vantagem, o autor atribui ao fato de à cânula ter a ponta romba, de poder empurrar veias e artérias para fora do caminho, proporciona menos dor, inchaço e hematomas, também diminui o risco de efeitos colaterais graves (ex. oclusão vascular), além de ser maior no comprimento e mais flexível, oferecendo acesso aos pontos de tratamento com ponto de inserção.

Para Keaney (2021), a agulha possui efeito traumático em função de maior risco de hematomas e eventos vasculares, embora alguns profissionais que usam as agulhas para injetar outras substâncias, consideram ela precisa, especialmente ao colocar supraperiosteal. Já a cânula tem como principal característica, não romper tecidos e vasos sanguíneos, permitindo maior cobertura e menos pontos de injeção. A possibilidade de comprometer os vasos sanguíneos com a cânula é considerada menor em relação ao uso da agulha, embora, o risco não pode ser completamente

evitado, uma vez que há casos de intercorrências descritos na literatura (SOUSA, LIMA, ALMEIDA, 2022).

Antônio *et al* (2015) detêm que nos últimos anos, as microcânulas têm revolucionado as técnicas de aplicação de preenchimentos ao evitar a ocorrência de complicações durante e após o procedimento. Nesse aspecto, a cânula por excelência possui menos efeitos adversos em procedimentos de preenchimentos estéticos.

3 OBJETIVOS

3.1 OBJETIVO GERAL

Abordar as variações anatômicas da artéria facial na regiao da boca e suas intercorrências.

3.2 OBJETIVO ESPECÍFICO

Realçar as vantagens e desvantagens sobre o uso da agulha e da cânula nos protocolos de preenchimento labial.

4 MÉTODOS

Autores como Dejoseph (2012), Tansatit, Apinuntrum e Phetudom (2014) Paixão (2015), Loghem *et al* (2016), Dias *et al* (2020), Keaney (2021), Donola, Dazzi, (2022) entre outros, subsidiaram na elaboração da revisão bibliográfica utilizada como método para o raciocínio teórico. Para isso, as palavras chaves “preenchimento labial, agulha, cânula e intercorrências” foram utilizadas na busca de conteúdos disponíveis

em livros, revistas específicas anais, artigos científicos e outros publicados em periódicos indexados em base de dados a exemplo de e-books, PubMed, Google Acadêmico.

Os critérios de inclusão ocorreram pela elegibilidade da revisão com análises a partir da leitura dos resumos em idiomas português e inglês a fim de identificar as ideias centrais e a consonância com a temática, seguido pela leitura do texto na íntegra envolvendo um conjunto de leituras, necessárias para a produção do corpus teórico. Fizeram parte dos critérios de exclusão, os conteúdos que não tratavam especificamente da temática.

5 ANÁLISE E DISCUSSÃO

Após análise dos estudos avaliados, a discussão permite verificar que em teoria, a diferença mais óbvia entre a agulha e a cânula, é que a agulha possui ponta afiada e a cânula ponta romba, tornando o procedimento mais seguro, quando realizado com cânulas, na opinião dos autores. Embora a prevalência seja da cânula, o uso de agulha resulta em maior precisão de injeção, ao ser capaz de direcionar e entregar o produto injetado nos planos anatômicos desejados. Nos procedimentos

estéticos, tanto a agulha como a cânula oferecem resultados estéticos comparáveis e satisfatórios. O resultado eficaz vai depender do conhecimento, da habilidade do profissional e do quadro clinico do paciente.

Verificou-se que uma das razões pela escolha de cânula em procedimentos estéticos é a diminuição de risco de oclusão vascular principalmente em áreas de alto risco, além de a cânula ser mais longa e flexível, isso significa que a cânula permite uma injeção continua de preenchimento, destacando-se o preenchimento labial.

A agulha parece ter maior eficiência nos procedimentos estéticos em relação a cânula, porém, a cânula demonstrou ser mais segura e menos traumática.

Diante do apresentado, observa-se que independente da preferência pelo uso da agulha ou da cânula, bem como das vantagens e desvantagens, existem variações anatômicas na região labial com efeitos adversos, cabendo ao profissional avaliar qual a melhor técnica a ser aplicada para evitar intercorrências. Para isso, o conhecimento e as habilidades do profissional, são fundamentais.

Nada adianta o profissional optar por determinada técnica se o mesmo não possui conhecimento e prática nos procedimentos dérmicos, aqui em especial nos preenchimentos labiais, uma vez que a anatomia é muito complexa. Sendo assim, a escolha entre agulha ou cânula passa a ser respaldada unicamente nas habilidades individuais do injetor.

Frente a diversidade de técnicas de preenchimento, cuidar da aparência física é um fator que exprime autoestima e bem-estar das pessoas que buscam resultados satisfatórios. Seja lábios finos ou grossos, a boca é uma parte do corpo que reforça a harmonia e a qualidade de vida. Com isso, os procedimentos estéticos ficam cada vez mais popularizados, e por consequente aquece o mercado.

Destarte, Donola e Dazzi (2022) corroboram ao defender que os riscos sempre estarão presentes devido à variação anatômica da região labial e o paciente deve estar ciente das possíveis intercorrências.

Nesse sentido, o conhecimento anatômico é de extrema importância para uma prática de harmonização segura, uma vez que os vasos sanguíneos possuem variabilidade em todo seu trajeto, portanto, não seguem um padrão especifico. Sendo assim, o conhecimento anatômico do profissional e a técnica emprega durante os procedimentos estéticos são imprescindíveis ao evitarem erros técnicos e parte das intercorrências.

A harmonização facial independente da técnica utilizada, valoriza o formato do rosto e promove a sensação de bem-estar, quando realizada por profissional qualificado.

6 CONCLUSÃO

Em relação aos objetivos do presente estudos ficou evidente que o uso de cânula nos preenchimentos dérmicos, possui grandes vantagens em comparação à agulha, tornando a preferida na maioria dos profissionais. Acredita-se que a ponta romba da cânula, seja um dos pontos favoritos pela preferência ao apresentar menor ocorrência de efeitos indesejáveis, restringindo assim, intercorrências com os vasos sanguíneos. Quando comparada com a agulha, concebe um equilíbrio entre segurança e eficácia, visto que o uso da cânula nos procedimentos dérmicos tem revolucionado o cenário e cabe aos profissionais, a viabilidade e aplicabilidade dos

preenchimentos estéticos no intuito de tornar os procedimentos minimamente invasivos e sem intercorrências.

Apesar de não ser possível evitar todas alterações, este estudo fornece uma visão anatômica sobre os ramos das artérias, labiais bem como as possíveis intercorrências. O conhecimento das estruturas e características anatômicas da região de preenchimento, facilita a execução e diminui riscos.

No que refere-se a comparação pelo uso da agulha e/ou da cânula, cabe ao profissional que fará o procedimento, avaliar o tipo de aplicação, uma vez que vai depender exclusivamente do caso clinico do paciente e da área a ser tratada. Portanto, é fundamental que o profissional habilitado tenha profundo conhecimento sobre as bases anatômicas vasculares, sobre os riscos de cada região facial além de saber identificar as possíveis intercorrências visto que o melhor instrumento preenchedor deve ser de acordo com a técnica a ser aplicada.

REFERÊNCIAS

ALMEIDA, Ada Trindade de; *et al*. **Diagnóstico e tratamento dos eventos adversos do ácido hialurônico: recomendações de consenso do painel de especialistas da América Latina. Surg Cosmet Dermatol**, v.9, n. 3, p. 204-213, 2017. Disponível em: https://docs.bvsalud.org/biblioref/2018/03/880344/2017_204.pdf. Aceso em: 29 mar. 2023.

ANTÔNIO, Carlos Roberto; *et al*. Microcânulas em dermatologia: especificações. **Surgical & Cosmetic Dermatology**, v. 7, n. 3, p. 241-244, 2015. Sociedade Brasileira de Dermatologia Rio de Janeiro, Brasil.

BATISTA, Alessandra Pereira Miranda; *et al*; **Intercorrências na harmonização facial decorrentes do uso de ácido hialurônico e suas intervenções**. 2022, 30 f.

Trabalho de conclusão do curso de Biomedicina da Universidade São Judas Tadeu-USJT. São Paulo/SP, 2022.

BORGES, Carollina Moreira. **Eventos adversos do preenchimento labial**: revisão de literatura. 2022, f. 22. Monografia do Curso de Especialização em Harmonização Orofacial da Faculdade FACSETE. Uberlância, 2022. Disponível em: Acesso em: https://faculdadefacsete.edu.br/monografia/files/original/7d1a719c36ee9f573e0826c38ca4d870.pdf. Acesso em: 25 mar. 2023.

CALCAGNOTTO Garcia, Rachel; CALCAGNOTTO Garcia, Adriano. Uso de microcânulas em tratamentos de restauração do volume facial com ácido poli-L-lático **Surgical & Cosmetic Dermatology**, v. 3, n. 1, enero-marzo, 2011, p. 74-76 Sociedade Brasileira de Dermatologia. Disponível em: https://www.redalyc.org/pdf/2655/265519582014.pdf. Acesso em: 16 abr. 2023.

CORRÊA, Bruno Cruz; *et al*. Preenchimento labial com ácido hialurônico: relato de caso. **Simetria Orofacial Harmonization in Science**. v.1, n.1, p.60-69, 2019. Disponível em: https://editoraplena.com.br/wp-content/uploads/2019/09/PREENCHIMENTO-LABIAL-COM-ED.-1.pdf. Acesso em: 16 abr. 2023.

DEJOSEPH, Louis M. Cannulas for facial filler placement. **Facial Plast Surg Clin North Am**. 20 (2), p. 215-220, 2012. Disponível em: https://www.sciencedirect.com/science/article/abs/pii/S1064740612000089?via%3Dihub. Acesso em: 14 abr. 2023.

DELORENZI, Claudio. New high dose pulsed hyaluronidase protocol for hyaluronic acid filler vascular adverse events. **Aesthetic Surgery Journal**, v. 37, n. 7, p. 814-825, 2017, pdf. Disponível em: https://academic.oup.com/asj/article/37/7/814/3074317. Acesso em: 02 maio 2023.

DIAS, Flávia Rodrigues; *et al*. Experiência com a técnica de preenchimento labial: lip tenting. **Surgical & Cosmetic Dermatology**. v. 12, n. 2, 2020.

DONOLA, Gisele; DAZZI, Claudia. Anatomia aplicada à harmonização orofacial: região labial. *In*: FERRAZ, Nívea. **Masterlips**. 1 ed. Nova Odessa: Napoleão Quintessence, 2022.

ERLACHER, Vitor. **Cânula ou agulha**: quais as diferenças no preenchimento labial? Odontologia estética. 2017. Disponível em: https://institutovitorerlacher.com.br/2020/12/17/canula-ou-agulha-qual-e-melhor-para-o-preenchimento-labial/. Acesso em: 25 mar. 2023.

EVERSOLE, Roy; *et al*. Lip augmentation dermal filler reactions, histopathologic features. **Head Neck Pathol**, 7, p. 241–249. 2013. Disponível em: https://www.ncbi.nlm.nih.gov/pmc/articles/PMC3738755/pdf/12105_2013_Article_436.pdf. Acesso em: 04 abr. 2023.

FARIA, Thaís Rayanne; BARBOSA JR, José. Possíveis intercorrências do preenchimento facial com ácido hialurônico. **Revista Conexão Ciência**, v. 15, n. 3, p. 71-83, 2020. Disponível em:

https://periodicos.uniformg.edu.br:21011/ojs/index.php/conexaociencia/article/view/1239/1186; Acesso em: 02 maio 2023.

FEINENDEGEN, Dominik L.; *et al*. F. Injeção de gordura autóloga para aumento de tecidos moles na face: um procedimento seguro? **Cirurgia plástica estética**, v. 22, p. 163–167, 1998. Disponível em: https://pubmed.ncbi.nlm.nih.gov/9618180/. Acesso em: 04 abr. 2023.

HILTON, Said; *et al*. Randomized, Evaluator-Blinded Study Comparing Safety and Effect of Two Hyaluronic Acid Gels for Lips Enhancement. **Dermatologic Surgery**, 44 (2), p. 261–269, 2018.

KEANEY, Terrence. Cânula vs. Agulha para Preenchimentos Dérmicos. *In*: DO FFAD, Hosseinipour. Conferência ODAC. **Next Steps in Derm**, 2021. Disponível em: https://nextstepsinderm.com/derm-topics/cannula-vs-needle-for-dermal-fillers/. Acesso em: 16 abr. 2023.

LEE, Jae-Gi; *et al*. Facial Arterial Depth and Relation to the Facial Musculature Layer. **Plastic and reconstructive surgery**, v. 135, n. 2, p .437-444, 2015. Disponível em: https://journals.lww.com/plasreconsurg/Abstract/2015/02000/Facial_Arterial_Depth_and_Relationship_with_the.24.aspx. Acesso em: 29 mar. 2023.

LEE, Ji-Hyun; *et al*. A new anatomical consideration on the exposed segment of the facial artery. **Wiley Online Library**. clinical anatomy, 2019.

LEE, Sang-Hee; *et al*. Topographic Anatomy of the Superior Labial Artery for Dermal Filler Injection. Seoul, Republic of Korea; and Bangkok, Thailand. **Plastic and Reconstructive Surgery**, 135: 445-450, 2015.

LOGHEM, Jani A. J. van; *et al*. Cannula Versus Sharp Needle for Placement of Soft Tissue Fillers: An Observational Cadaver Study. Cosmetic Medicine. **Aesthetic Surgery Journal**, 38 (1), 2016.

LONGLEY, Cathy. Cânula vs agulha: comparação da técnica de injeção. 2020. **Apt Injection Training**. Disponível em: https://www.aptinjectiontraining.com/blog/cannula-vs-needle-injection-technique-comparison/. Acesso em: 25 mar. 2023.

MATTOS, Matheus Vieira Braga; *et al*. Atualizações sobre as zonas de perigo anatômicas para injeção facial de preenchedores de tecido moles. **Brazilian Journal of Health Review**. Curitiba, v. 5, n.5, p. 20694-20706, sep./oct., 2022.

MONTEIRO, Erica O**. Envelhecimento facial: perda de volume e reposição com ácido hialurônico. Revista Brasileira de Medicina-RBM**. Editora Moreira Jr.- v. 67, n. 8, p. 299-303, 2010.

MOON, Hyoung Jin. Use of Fillers in Rhinoplasty. **Clin Plast Surg**. 2016;43(1):307-17. Disponível em: https://pubmed.ncbi.nlm.nih.gov/26616716/. Acesso em: 29 mar. 2023.

PAIXÃO, Maurício Pereira. Conheço a anatomia labial? Implicações para o bom preenchimento. **Surgical & Cosmetic Dermatology**, v. 7, n. 1, 2015, p. 10-15 Sociedade Brasileira de Dermatologia Rio de Janeiro, Brasil.

PARADA, Meire Brasil; *et al*. **Manejo de complicações de preenchedores dérmicos. Surgical & Cosmet Dermatol**, v. 8, n. 4, p 342-351. 2016. Disponível em: http://www.surgicalcosmetic.org.br/Content/imagebank/pdf/v8/8_n4_517_pt.pdf. Acesso 02 de maio 2023.

PAVICIC Tatjana; *et al*. Arterial Wall Penetration Forces in Needles versus Cannulas. **Plast Reconstr Surg**, 143(3):504-512, 2019.

SILVA, Hernani Henrique Silva da; *et al*. Intercorrências clínicas no uso de preenchedores faciais e suas implicações anatômicas na Odontologia. *In*: ARAGÃO, José Aderval. (org.) **Variações anatômicas**. Ed. Científica Digital, v. 2, 2022, Disponível em: http://downloads.editoracientifica.org/books/978-65-5360-121-5.pdf. Acesso em: 16 abr. 2023.

SOUSA, Gabriella Castro de; LIMA, Tamires Borges de; ALMEIDA, Viviane Chaves de. Cânula x agulha: segurança e precisão na injeção de preenchedores dérmicos. Associação Brasileira de Harmonização Orofacial. **Revista Aesthetic Orofacial Science**, v. *3*, n. 2, p. 18–24, 2022. Disponível em: https://ahof.emnuvens.com.br/ahof/article/view/104. Acesso em: 24 abr. 2023.

TANSATIT, Tanvaa; APINUNTRUM, Prawit; PHETUDOM, Thavorn. A Typical Pattern of the Labial Arteries with Implication for Lip Augmentation with Injectable Fillers. **Aesth Plast Surg** n. 38 (6). 1083-1089, 2014.

VILLAÇA, Nízia; GÓES, Fred; KOSOSVSKI, Ester. **Que corpo é esse?** Rio de Janeiro: Muad, 1999. E-books.