TRATAMENTO DE MORDIDA ABERTA ANTERIOR COM EXTRAÇÃO DE 4 PRÉ-MOLARES- RELATO DE CASO CLÍNICO



Ferreira EF[1], Paccini JVC[2]

eloizafernandesf@gmail.com

[1]Especializando em Ortodontia pela Faculdade Sete Lagoas (FACSETE); [2] Mestre em Ortodontia pela Unicid - SP, em 2017.

INTRODUÇÃO

A mordida aberta é definida pela falta de trespasse vertical positivo entre os incisivos superiores e inferiores tendo ainda uma frequente prevalência na população. Se a má oclusão se restringir aos processos dentoalveolares, acometida somente à região anterior ou seja, até incisivos e com menor severidade, pode ser tratada ortodonticamente.

OBJETIVO

Este trabalho tem o objetivo de demonstrar um tratamento de mordida aberta em paciente adulto, com biprotrusão, por meio de extrações dentárias. Observando-se ao final do tratamento correção da mordida aberta e melhora do perfil da paciente.

RELATO DE CASO

Paciente feminina, 28 anos, apresentou mordida aberta anterior e protrusão dentária, associadas a perfil convexo, selamento labial forçado e má oclusão de ½ Classe II à direita, Classe I à esquerda, com mordida cruzada posterior direita e leve apinhamento ântero-superior. O tratamento consistiu na extração de quatro pré-molares, uso de bráquetes Roth, alinhamento e nivelamento com arcos de NiTi e aço, fechamento de espaços e elásticos Classe II e de intercuspidação. Ao final, com contenções Hawley superior e 3x3 inferior, obteve-se correção da mordida aberta, melhora do perfil facial e adequado posicionamento radicular.

DESCRIÇÃO DO TRATAMENTO



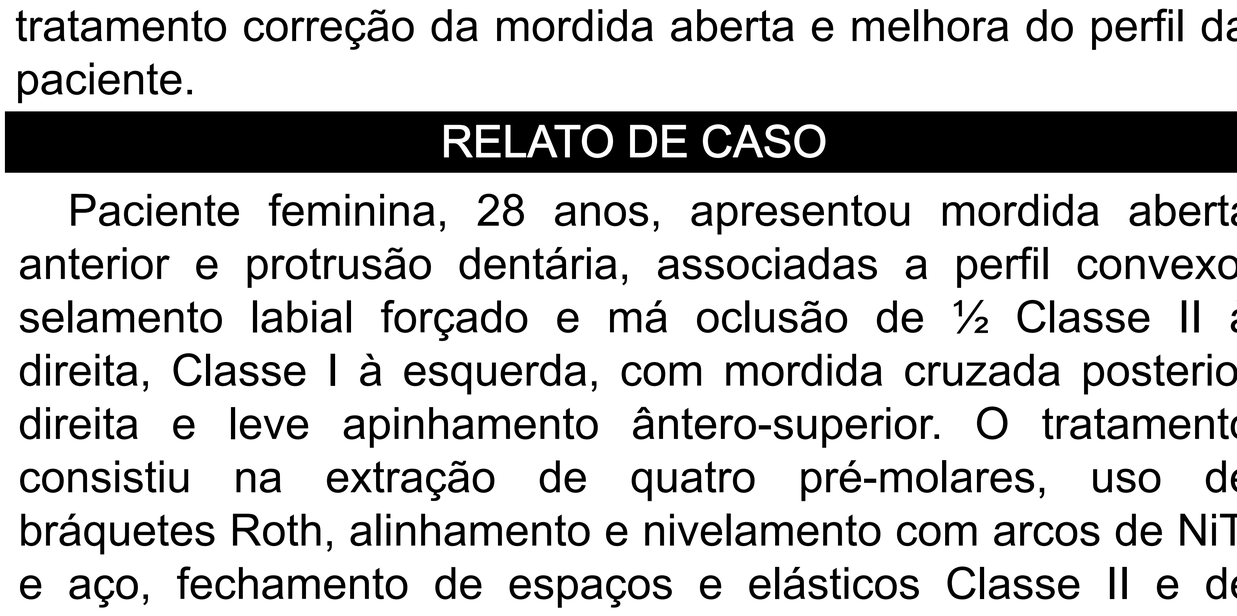

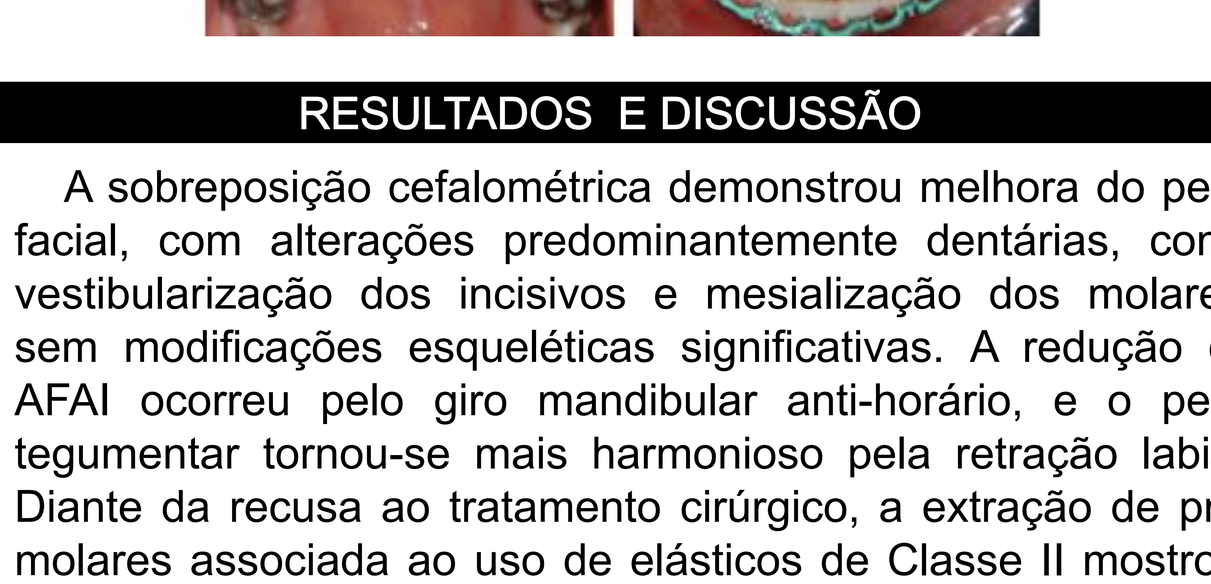









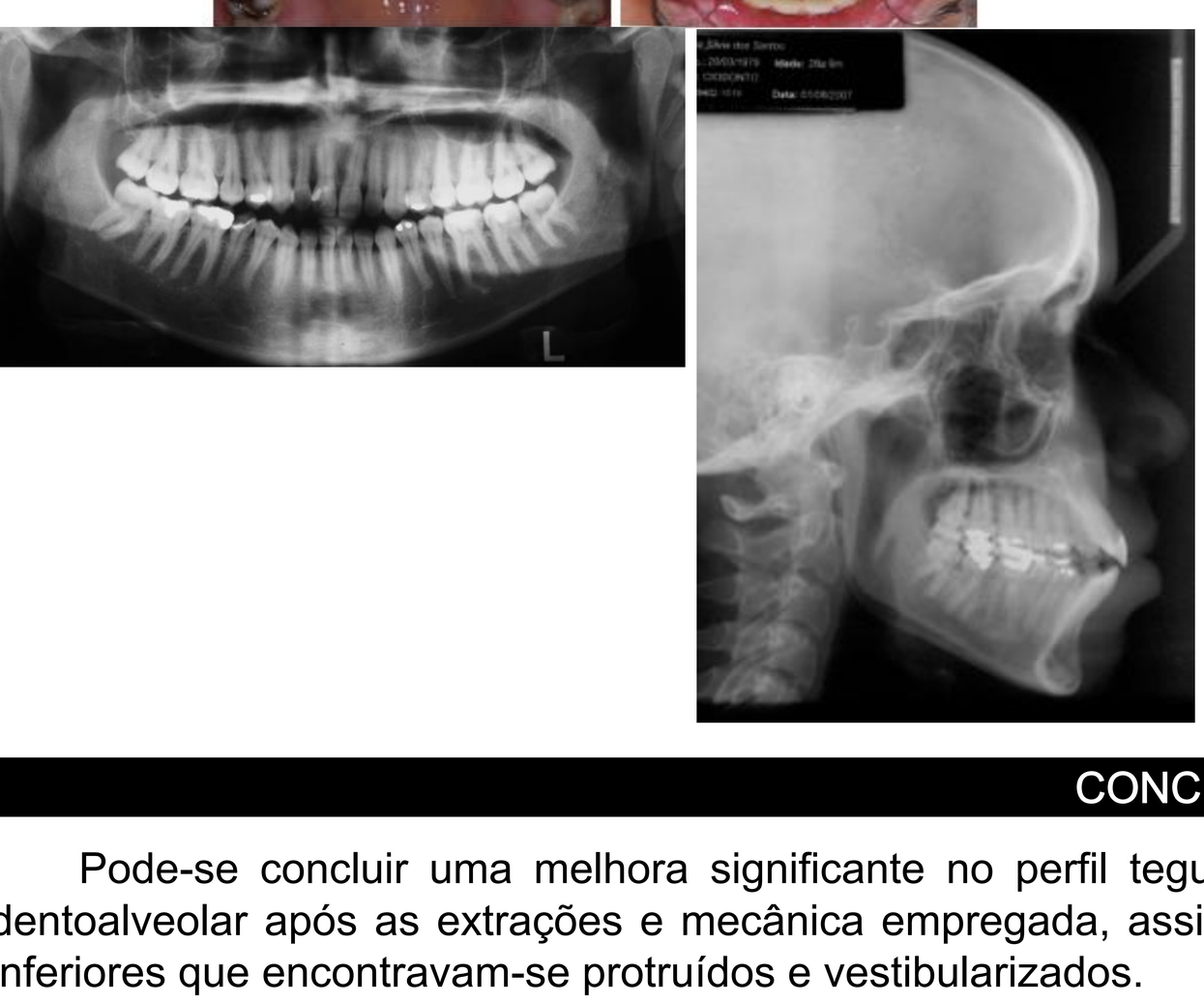





RESULTADOS E DISCUSSÃO

A sobreposição cefalométrica demonstrou melhora do perfil facial, com alterações predominantemente dentárias, como vestibularização dos incisivos e mesialização dos molares, sem modificações esqueléticas significativas. A redução da AFAI ocorreu pelo giro mandibular anti-horário, e o perfil tegumentar tornou-se mais harmonioso pela retração labial. Diante da recusa ao tratamento cirúrgico, a extração de pré-molares associada ao uso de elásticos de Classe II mostrou-se eficaz na correção da má oclusão e da biprotrusão.

CONCLUSÃO

Pode-se concluir uma melhora significante no perfil tegumentar da paciente, com a correção da biprotrusão labial e dentoalveolar após as extrações e mecânica empregada, assim como; a retrusão e lingualização dos incisivos superiores e inferiores que encontravam-se protruídos e vestibularizados.