RECONSTRUÇÃO TRIDIMENSIONAL DE PRÉ-MAXILA COM ENXERTO ÓSSEO UTILIZANDO A TÉCNICA DE KHOURY: RELATO DE CASO

Nieto W*, Umeres DZ, Carvalho LS, Sá BCM, Almeida MS , Skiba THI
williamns3000@gmail.com
SOEP Porto Velho - RO - Brazil



1. INTRODUCÃO

A instalação de implantes dentários é um procedimento previsível na reabilitação bucal para pacientes com perda dentária. No entanto, pode haver limitações em relação aos procedimentos, uma vez que os alvéolos sofrem atrofia. Nos casos onde a reabsorção óssea é extrema, e não há estrutura disponível para a colocação de implantes dentários, foram desenvolvidas diferentes técnicas cirúrgicas com foco na regeneração tridimensional.

2- OBJETIVO

Relato de caso clínico de reconstrução de rebordo atrófico com a técnica Khoury, uma técnica que pode ser realizada para obter um leito ideal para a instalação de implantes dentários.

3 - RELATO DE CASO

Paciente C.B.B, compareceu à clínica em busca de implantes nos dentes 11, 21 e 22. com o exame clínico e tomográfico, foi observada uma reabsorção acentuada na região da pré-maxila (Fig.1 e 2). foi necessária reconstrução óssea, optou-se pela técnica de Khoury. A incisão foi feita ao nível dos elementos 11, 21 e 22, seguida de incisões relaxantes, e descolamento mucoperiosteal (Fig.3). Foram feitas várias cavidades no leito receptor para estimular o sangramento. A preparação da área doadora começa com uma incisão feita ao nível da linha oblíqua externa desde a região retro molar mais posterior até a região do elemento 45, seguido do descolamento mucoperiosteal (Fig.4). Foi realizada uma osteotomia para remoção de blocos de linha oblíqua externa e obtenção do enxerto ósseo autógeno (Fig. 4 e 5) seguida da divisão longitudinal para confecção de duas lâminas (Fig.6). Os blocos laminados foram adaptados, posicionados e fixados por quatro parafusos de fixação (Fig.7) seguido do preenchimento com partículas ósseas autógenas e estabilização (Fig.8, 9) Recobrimento por membranas de colágeno (Fig.10). Após o período de 4 meses observou-se ganha ósseo suficiente para a instalação dos implantes (Fig.11 e 12).



FiG 1: Defeito do rebordo alveolar devido a trauma

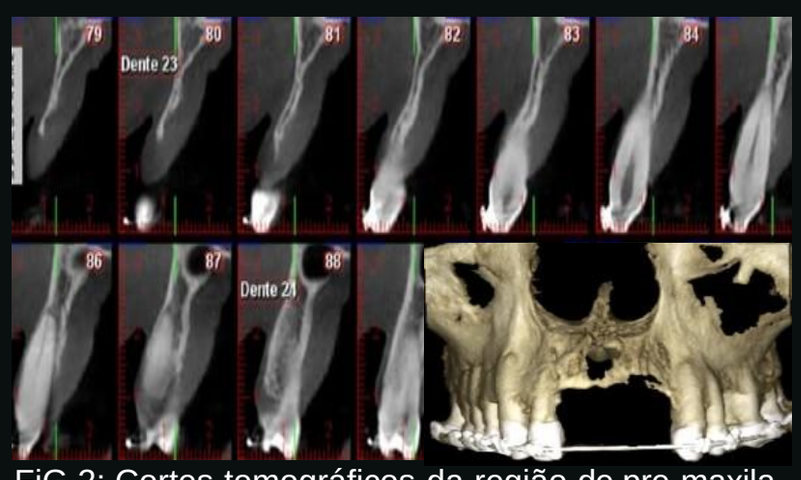

FiG 2: Cortes tomográficos da região de pre-maxila

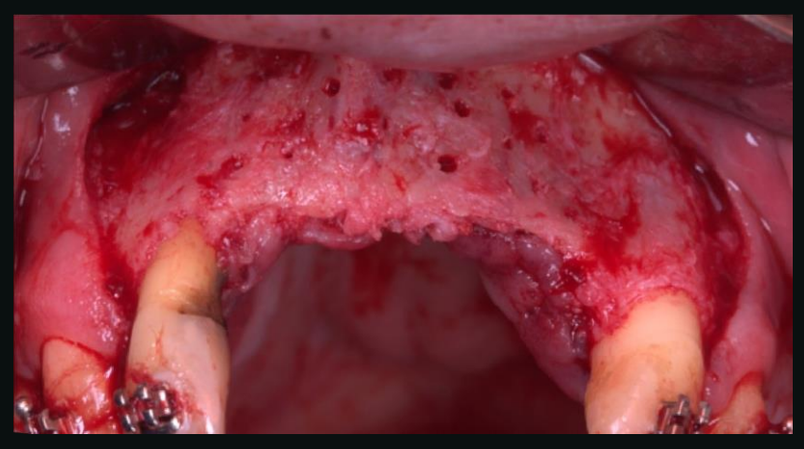

FiG 3: Incisão de Newman, descolamento e Decortilização

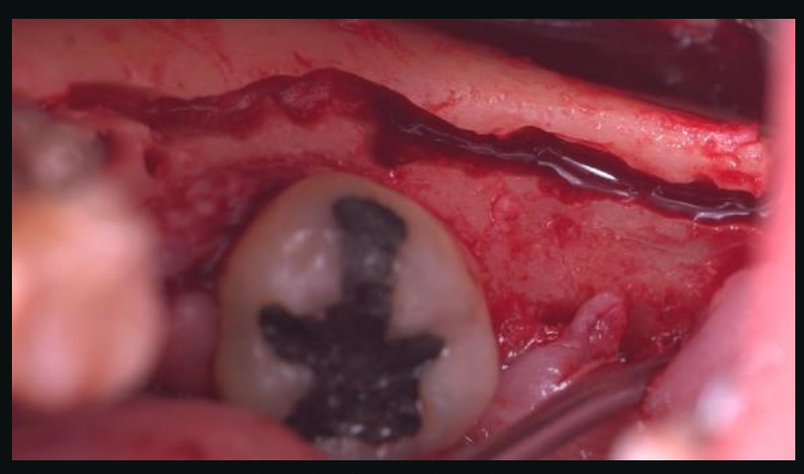

FiG 4: Preparação da área doadora



FiG 5: Enxerto ósseo autógeno



FiG 6: Preparação de laminas ósseas (1,5mm) de espessura

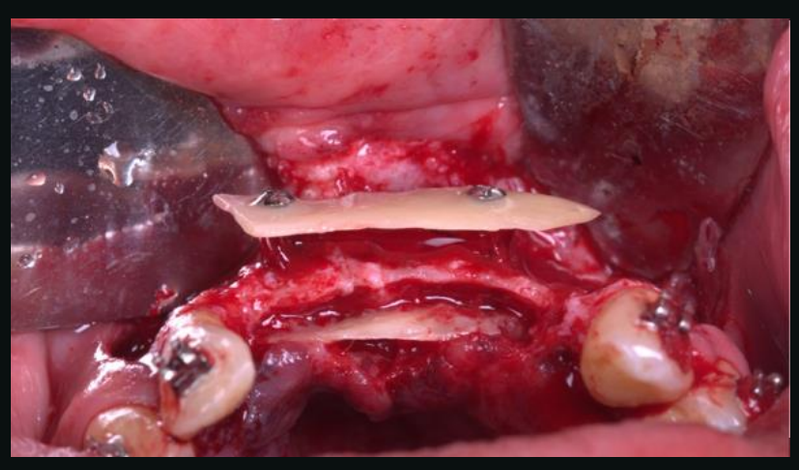

FiG 7: Fixação das laminas ósseas

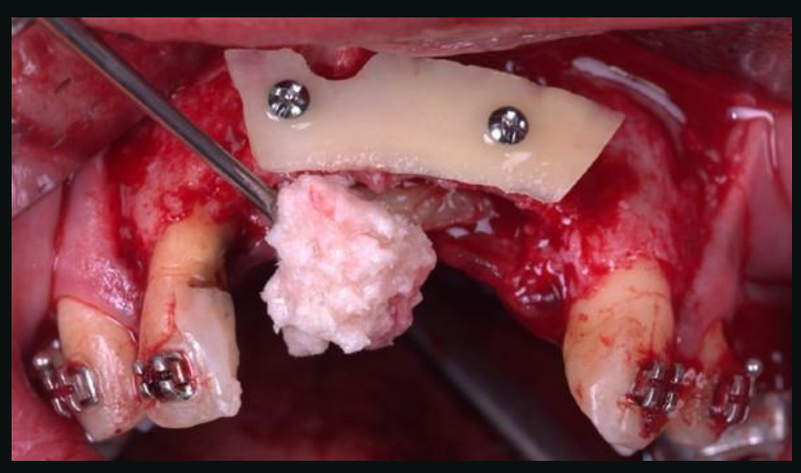

FiG 8: Osso autólogo particulado

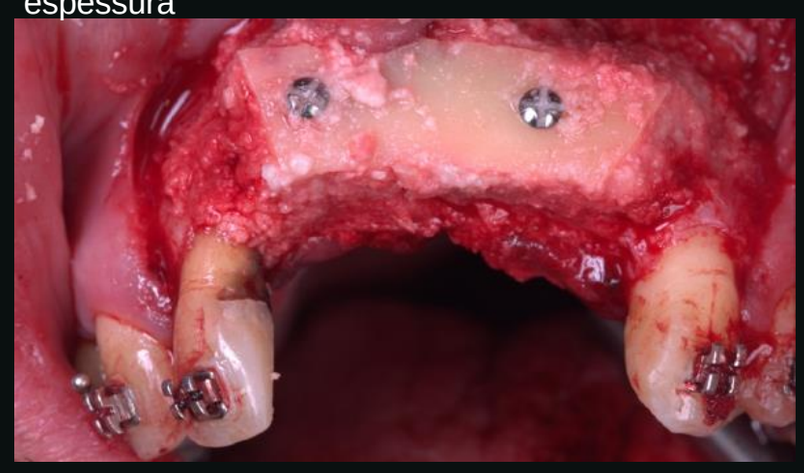

FiG 9: Estabilização de enxertos autólogos



FiG 10: Proteção com Membranas reabsorvíveis



FiG 11: controle post operatório após 2 meses

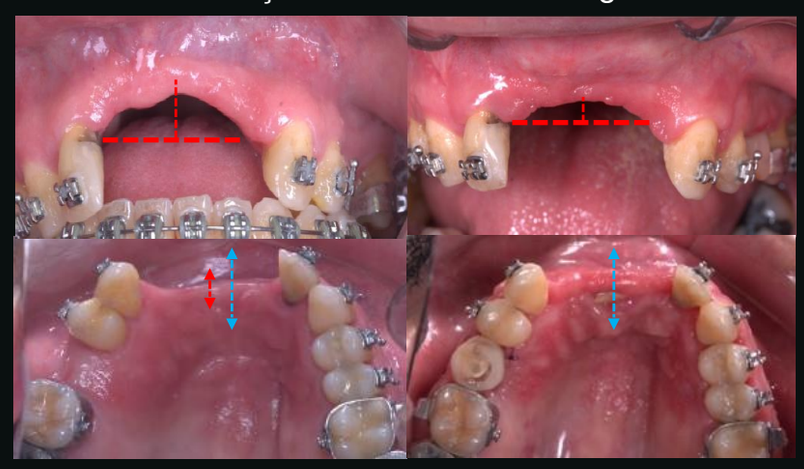

FiG 12: Antes e despois do ganho de volume

4 - DISCUSSÃO

O sucesso a longo prazo dos implantes dentários dependem da qualidade da interface osso-implante[1]. A estabilidade primária é fundamental para a sobrevivência dos implantes, entre os fatores que determinam, a qualidade do tecido ósseo é de grande importância, o osso autógeno é mais previsível devido à sua grande capacidade osteogênica do que enxertos xenógeno, homólogo ou alógenoss[7]. Por esse motivo, foram desenvolvidas diversas técnicas de regeneração óssea guiada, incluindo a técnica de Khoury[6]. O osso autógeno continua a sendo o “padrão ouro” dentro das técnicas regenerativas[5], sendo a técnica de Khoury considerada uma boa alternativa que permite alcançar regeneração óssea horizontal e vertical de forma previsível, e com baixo risco de complicações[2].

5 - CONCLUSÃO

Esta técnica cirúrgica para aumento ósseo horizontal e vertical mostrou-se previsível de sucesso.

5 - REFERÊNCIAS BIBLIOGRÁFICAS