FACSETE
FACULDADE SETE LAGOAS

Deybla da Silva Sousa Vasconcelos

BOTOX: FINS ESTÉTICOS E FUNCIONAIS

São Luís - MA
2021

Deybla da Silva Sousa Vasconcelos

BOTOX: FINS ESTÉTICOS E FUNCIONAIS.

Monografia apresentada ao Programa de pós-graduação em odontologia da Faculdade Sete Lagoas - FACESET como requisito parcial para obtenção do título de Especialista em Harmonização Orofacial.

Orientador: Prof. Dr. Diogo Rubim.

São Luís-MA

2021

FACSETE
Faculdade Sete Lagoas
Portaria MEC 278/2016 - D.O.U. 19/04/2016
Portaria MEC 946/2016 - D.O.U. 19/08/2016

Deybla de Silva Sousa Vasconcelos

BOTOX: Fins estéticos e funcionais

Trabalho de conclusão de curso de especialização *Lato sensu* da Faculdade Sete Lagoas, como requisito parcial para obtenção do título de especialista em harmonização orofacial.

Área de concentração: harmonização orofacial.

Aprovada em 22/07/2021 pela banca constituída dos seguintes professores:

Prof. Dr. Diogo Souza Ferreira Rubim de Assis

Prof. Dr. Tarcísio Jorge Leitão de Oliveira

Prof. Me. Alberto Sabin Moura Borba

Sete Lagoas 11 de agosto 2021

A Deus, meus familiares e amigos.

“O mistério da vida me causa a mais forte emoção. É o Sentimento que sucinta a beleza e a verdade, cria a arte e a Ciência. Se alguém não conhece esta sensação ou não pode mais experimentar espanto ou surpresa, já é um morto vivo e seus olhos se cegaram”

Albert Einstein

AGRADECIMENTOS

Em primeiro lugar a Deus por me dar á oportunidade do Dom da vida e me proporcionado o bem estar da família e o conhecimento para realização dos meus sonhos pessoais e profissionais.

Aos meus pais, Josemar da Silva Sousa e Euzenir da Silva Sousa pela oportunidade que me deram de obter a educação que tive e os conhecimentos adquiridos.

Àо meu esposo, Jenilton Vasconcelos Barbosa, que sempre confiou nos meus projetos, nos meus sonhos e me apoiando em todos eles.

Principalmente, aos meus filhos, Antônio Harlisson, João Pedro e Ester, que são a razão pela qual eu procuro sempre o melhor.

Aos professores do curso de especialização e profissionais que compõem pela transmissão dos conhecimentos adquiridos e dedicação a qual tem por nós alunos.

LISTA DE FIGURAS

Fig.1- Interação morfofisiológica entre as células do tecido ósseo..... 16
Fig.2- Raio X panorâmica da área receptora..... 32
Fig.3- Preparo da área receptora para o enxerto 32
Fig.4- Osteotomia da área doadora (região retromolar). 33
Fig.5- Osteotomia da área doadora (região de sínfise). 33
Fig.6- Perfuração dos blocos ósseos 35
Fig.7- Fixação dos blocos na área receptora..... 36
Fig.8- Remoção dos parafusos de fixação 36

RESUMO

A perda dentária resulta na reabsorção do osso alveolar o que em muitos casos limita o tratamento reabilitador com implantes dentários. Nessas situações torna-se necessário o uso de enxertos ósseos para permitir a informação necessária em relação aos enxertos ósseos em bloco focando as áreas doadoras intrabucais de sínfise versus área retromolar. Considerando que os enxertos ósseos servem tanto de suporte mecânico (osteocondução) como fonte de osteogênese e osteoindução, o sucesso clínico deste procedimento depende do conhecimento dos primórdios biológicos da reparação óssea, além da técnica cirúrgica e manipulação adequada do osso. A utilização do enxerto ósseo autógeno traz grandes vantagens, como o transporte de células vivas com capacidade osteogênica, este enxerto não terá reação imunológica ao organismo; menor grau de inflamação e possibilidade de infecção também serão menores do que outros tipos de substitutos ósseos; a reparação do tecido ósseo será mais rápida; não existe nenhum risco de transmissão de doenças e, por fim, além de não ter custo extra, é de fácil obtenção. Disso procuramos verificar se tal escolha pode ser considerada a melhor opção de fato.

Palavras chave: Toxina Botulínica, Anatomia, Sorriso gengival.

ABSTRACT

The dental lose results in reabsorption of the alveolar bone the one that in many cases limit the treatment rehabilitator with dental implants. In those situations he/she becomes necessary the use of bone grafts to allow the necessary information in relation to the bone grafts in block focusing the areas donors intrabucais of sínfise versus area retromolar. Being considered that the bone grafts serve as much as mechanical support(osteocondução) as osteogênese source and osteoindução, the clinical success of this procedure depends on the knowledge of the biological beginnings of bone repairing, besides the surgical technique and appropriate manipulation of the I interfere. The use of the autogenous bone graft brings great advantages, such as the transport of alive cells whit capacity osteogênica, this graft won't have immunological reaction the organism; smaller inflammation degree and the infection possibility will also be smaller than other type of bone substitutes; the repairing og the bone fabric will be faster; any risk of transmission of diseases doesn't exist and, finally, besides not having extra cost, it is of easy obtaining. Of this we looked for to verify such choice can be considered the best option indeed.

Keywords: Bone grafts, Areas donors intrabucais, Areas retromolar, Sínfise.

SUMÁRIO

1 INTRODUÇÃO 11
2 REVISÃO DE LITERATURA 13
2.1 Embriologia e histofisiologia do tecido ósseo 13
2.2 Enxertos ósseos autógenos e heterogêneos 17
2.2.1 Enxerto ósseos autógenos indicações e contra indicações. 20
2.3 Enxertos intraorais: áreas doadoras 23
2.3.1 Mento 24
2.3.2 Retro-molar 29
2.3.3 Túber 30
2.4 Áreas receptoras 30
2.4.1 Forma de obtenção 31
2.4.2 Forma de fixação 33
2.5 Complicações pré e pós cirúrgicas 36
3 DISCUSSÃO 42
4 CONCLUSÃO 45
REFERÊNCIAS 47

1 INTRODUÇÃO

Atualmente a odontologia vem oferecendo tratamentos com excelentes prognósticos a longo prazo, para solucionar problemas funcionais e estéticos dos pacientes. Nesses tratamentos a odontologia conta com diversas técnicas e substâncias coadjuvantes que melhor se enquadram no tratamento indicado para o paciente. Uma substância muito utilizada, já conhecida da área médica, é a toxina botulínica a qual expandiu sua utilização na odontologia.
convencional inclui coroa e ponte, terapia de canal radicular, núcleos acumulados e próteses parciais removíveis. Com o
avanço da implantodontia e o acesso à educação odontológica para nossos pacientes por meio da Internet, os implantes
dentários se tornaram uma excelente alternativa aos nossos procedimentos convencionais.
, especialmente quando o
atendimento envolve planos de tratamento caros. Se um paciente está investindo milhares de dólares em um sorriso estético e
funcional, nem o paciente nem o dentista ficam satisfeitos quando as coisas dão errado em um curto período de tempo. Isso
geralmente significa que você ficará “casado” com esse paciente por um longo tempo, refazendo uma odontologia complicada
que resulta em um paciente infeliz e em um dentista ainda mais infeliz. Antes de embarcar na jornada do implante dentário com
os pacientes, é importante que cada clínico realize os exames e diagnósticos adequados para garantir a maior taxa de sucesso do
tratamento para um bom prognóstico a longo prazo.

2 REVISÃO DE LITERATURA

2.1 Embriologia e histofisiologia do tecido ósseo

Os ossos constituem aproximadamente 20% do peso corporal, formando estruturalmente o esqueleto. Funcionalmente, estão associados ao suporte de tecidos moles, á proteção anatômica do sistema nervoso central e caixa toráxica, contêm o tecido mieloide, armazena íons e, associados aos músculos estriados compões o

sistema músculo-esquelético, participando da coordenação de movimentos voluntários e ampliação da força muscular (WU, 2007).

De acordo com o autor, as células do tecido ósseo provêm da célula indiferenciada do mesênquima embrionário capaz de originar também os demais tecidos mesenquimais- conjuntivo propriamente dito, cartilaginoso,adiposo, muscular, mucoso e hematopoiético. As células de origem mesenquimal, já comprometidas geneticamente com suas linhagens, são chamadas de células-fontes ou autoregenerativas e permanecem no organismo após o nascimento como “nichos celulares”. No tecido ósseo, estas células são denominadas células osteoprogenitoras e são estimuladas á proliferação e á diferenciação quando as células maduras chegam ao término de sua vida-útil ou quando estimuladas bioquimicamente na consolidação de fissuras ou fraturas ou em condições patológicas como neoplasias ou hiperplasias ósseas reacionais.

Como os demais conjuntivos, o tecido ósseo é de maneira mais fácil e didática, estudado histologicamente segundo a morfologia de suas células e particularidades do material extracelular. Os componentes celulares provém de duas linhagens, ambas mesenquimais – a célula osteoprogenitora, que origina osteoblastos e osteoclastos. Diretamente á partir das células mesenquimais indiferenciadas se originam as células osteoprogenitoras, chamadas células tronco do adulto ou “células-fontes”, como citadas acima, que persistem como células ósseas de revestimento no periósteo e, segundo alguns autores no endósteo (DATTA, 2008).

As células osteoprogenitoras surgem, morfologicamente, á partir da contração dos prologamentos citoplasmáticos da célula mesenquimal e diminuição de volume total celular; geneticamente, nesta fase, ocorre a transcrição de genes específicos, como o CBFA1 (expressão induzida fisiologicamente e sinteticamente pela proteína morfogênica osteoindutora-7) e RUNx-2, sendo este o primeiro passo para que a célula mesenquimal indiferenciada seja, futuramente, uma célula osteoprogenitora e não qualquer outra da linhagem mesenquimal, como fibroblastos, condroplastos ou lipoblastos. Ainda, fatores de crescimento como a leptina, o IGF (Fator Derivado de Plaquetas) participam, isolados ou combinados, do estímulo para diferenciação das células mesenquimais em células osteoprogenitoras e destas para osteoblastos ativos ou em repouso (células ósseas de revestimento) (JUNQUEIRA; CARNEIRO, 2008).

Também a partir das células indiferenciadas do mesênquima, surgem os hemocitoblastos. Estas células se originam a partir da formação de aglomerados celulares no saco vitelino chamados ilhotas de Wolf, onde as células situadas na porção mais externas dão origem as células epiteliais de revestimento pavimentosas simples formadoras do endotélio vascular, enquanto que aqueles situadas na área central dão origem aos hemocitoblastos, formadores de todos os elementos celulares do sangue, dentre os quais destacamos neste contexto os monócitos, responsáveis pelo sistema fagocitário mononuclear (IKEO, 2007).

A partir do surgimento dos primeiros osteoblastos, tem início a atividade de síntese proteica, a saber: osteóide – composto principalmente por feixes de colágeno Tipo I (formando a base estrutural do tecido) e um conjunto de proteínas “não-colagenosas” – osteonectina (possibilita a junção dos osteoblastos á interface óssea), osteocalcina (quimiotática para íons cálcio e fósforo séricos, com expressão controlada pela forma ativa da vitamina D), sialoproteína e osteopontina(ativam a mineralização e inibem o metabolismo proteico), GM-CSF (induza diferenciação das células indiferenciadas na medula óssea em células comprometidas geneticamente com a linhagem granulocítica ou mielocítica, originando SFM), RANK e RANKr (possibilitam a ativação da osteoclastogênese á partir das células monocíticas e estimulam o amadurecimento osteoclástico, bem como inibem a apoptose deste tipo celular), osteoprotegerina (controle antagônico de RANK), além das proteínas morfogenéticas osteoindutoras (BMP’s) (TAKEDA,2005).

Percebe-se, a partir da observação da produção osteoblástica, que esta célula exerce controle metabólico no tecido como um todo, controlando a mineralização da matriz, assim como a diferenciação, amadurecimento e atividade osteoclástia – o que é de grande valia na renovação tecidual fisiológica e na osteogênese embrionária ou associada a consolidação de fraturas. A interação destas duas células parenquimatosas – osteoblastos e osteoclastos, depende também dos osteócitos – osteoblastos em estágio final de amadurecimento, sem atividade sintética, mas fundamental para a captação iônica sérica e remoção de catabólitos teciduais. A interação morfofuncional entre as células ósseas possibilita a renovação tecidual e a manutenção da normocalcemia. Tal interação origina as atividades de modelamento e remodelamento, controladas por fatores intracelulares (desencadeados por osteoblastos), por hormônios e por estímulos locais extrínsecos, como aplicação de força mecânica fisiológica (KATAGIRI; TAKAHASHI, 2002).

O modelamento é a atividade de deposição e reabsorção inicial que desencadeia bioquimicamente uma reação contínua, ou seja, ocorre primariamente no desenvolvimento do esqueleto. A ativação neste momento biológico é independe da formação/reaborção prévia. Por outro lado, o remodelamento é a modificação e/ou reestruturação de osso já existente em um fenômeno combinado, possibilitando a renovação do osso já formado. A duração dos ciclos de renovação é chamada de sigma e em humanos tem a duração de 17 semanas e envolve as seguintes fases (MISCH, 2007):

Ativação – período associado a reabsorção osteoclástica com formação de um cone cortante de 30 dias – 2h a dias;

Repouso – mecanismo de síntese e reabsorção quase ausente; - 120 a 180 dias;

Quiescência – período de maior atividade osteocítica para manutenção e troca iônica – 1 a 2 semanas.

Formação – intensa atividade osteoblástica – 13 semanas

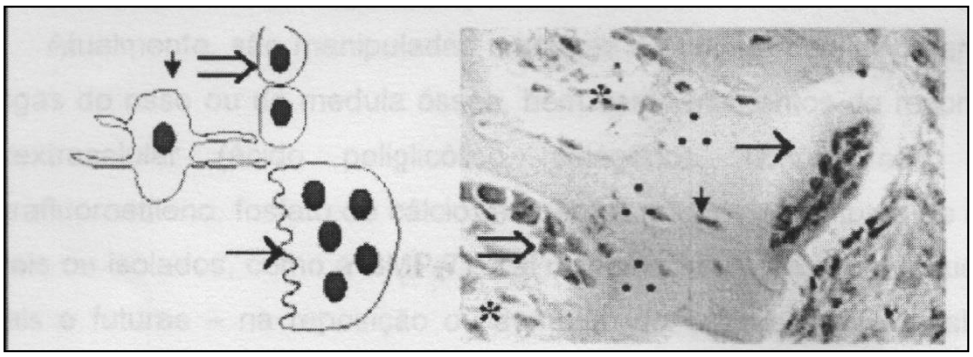

FIGURA 1 : Interação morfofisiológica entre as células do tecido ósseo. Osteoblastos (seta dupla), osteócitos (seta curta) osteoclastos (seta longa), canais vasculares (asterisco) e matriz mineralizada (pontilhado). Coloração HE. Aumento original da micrografia 40X.

FONTE: Misch, 2007.

As propriedades do tecido ósseos também dependem das características da matrizextracelular, composta por porção orgânica (35% composta por proteínas colagenosas – das quais 90% são representadas por colágeno Tipo I e aproximadamente 10% por proteoglicanas, e proteínas não colagenosas osteoblásticas típicas, como especificado anteriormente). O componente proteico da matrizé responsável pela resistência a fratura, compressão e tensão, conferindo certa maleabilidade ao tecido sem que o mesmo perca clinicamente sua dureza (ROWE, 2008).

Os componentes inorgânicos, responsáveis pela resistência a deformação, constituem 65% da matrizextracelular e apresentam fosfato de cálcio organizados em cristais de hidroxiapatita, além de magnésio, bicarbonato, sódio e potássio, em menor quantidade. Estes se associam a proteínas estruturais e se encontram distribuídos entre as fibras de colágeno formando, assim, feixes impregnados por partículas iônicas (TAKEDA, 2005).

Tais conhecimentos, para esse autor, se tornam importantes dadas as possibilidades de manipulação in vitro e in vivo do tecido ósseo, a partir dos princípios

da engenharia de tecidos. A engenharia de tecidos ou bioengenharia, foi definida oficialmente no 4°. Congresso de Osseointegração - APCD/2004 como sendo uma conjunto de " atitudes terapêuticas que visam a reparação de tecido/órgãos utilizado componentes teciduais, mediadores químicos e biológicos, matrizes biodegradáveis e células em cultura. Entretanto, as primeiras publicações sobre possíveis estratégicas de regeneração óssea foram publicadas em 1970 e em meados dos anos 90 surgiram os primeiros enxertos ósseos clinicamente viáveis (autógenos, alógenos e xenógenos).

Atualmente, são manipuladas amostras de origem celular parenquimatosas autólogas do osso ou da medula óssea, bem como elementos de reconstituição matrizextracelular (ácido poliglicólico, colágenos, fibrina, osso inorgânico, politetrafluoroetileno, fosfato de cálcio) e agentes mitógenos (fatores de crescimento artificiais ou isolados, como a BMP-7). Tal disponibilidade abre um leque de opções – atuais e futuras- na reposição ou aumento do volume ósseo local bem como ganho de massa óssea total através de controle endócrino e da manipulação genética (BAUM; MOONEY, 2000).

2.2 Enxertos ósseos autógenos e heterogêneos

O uso do enxerto ósseo autógeno traz grandes vantagens, tais como o transporte de células vivas com capacidade osteogênica, este enxerto não terá reação imunológica com o organismo; menor grau de inflamação e a possibilidade de infecção também será menor que outros tipos de El, estar substitutos ósseos; a reparação do tecido ósseo será mais rápida; não existe nenhum risco de transmissão de doença e, por fim, além de não ter custo extra, é de fácil obtenção. (NEVES, 2001).

É importante determinar a diferença biológica no reparo e incorporação do enxerto autógeno e a diferença entre enxerto autógeno cortical e medular. Após as duas primeiras semanas é possível detectar diferenças entre a biologia de incorporação do enxerto ósseo medular e a do enxerto ósseo cortical, principalmente quanto ao índice de revascularização e neoformação óssea, mecanismo de reparo e propriedades mecânicas do enxerto.

A revascularização do enxerto medular é rápida, iniciando poucas horas após o transplante e tem uma completa reparação por substituição. Este fator constitue-se na principal diferença entre o enxerto ósseo corticalizado e esponjoso (BECKER et all, 1994).

As propriedades mais importantes para um enxerto ósseo ou um substituto ósseo são: ser biocompatível, estar disponível, ser osteoindutivo (habilidade de estimular a formação de novo osso) e dar estabilidade. A importância reativa de cada uma destas propriedades varia de acordo com o sitio enxertado. Enxerto ósseo autógeno possui a maior parte destas propriedades. Capacidade osteogênica e estabilidade mecânica são muito importantes em tais cirurgias. Quando extensas quantidades de enxertos são necessárias, podem se considerar vários sítios doadores, mas deve-se ter em mente o aumento na taxa de morbidade (VASCONCELOS,2003).

Ossos esponjosos e medular têm uma habilidade significativa em aumentar a osteogênese; logo aumentam o índice de cicatrização. Este também possui tolerância maior á infecção. Osso esponjoso normalmente é retirado de crista ilíaca ou de tíbia. A mandíbula pode também prover este tipo de enxerto. A desvantagem do osso esponjoso e de osso medular é a falta de estabilidade mecânica. Já o osso cortical possui grande propriedade de estabilidade mecânica, mas tem baixa capacidade de osteoindução (MISCH, 2000).

Conforme Potter e Ellis III (2004), as propriedades de um material ideal para enxerto ósseo são: ser quimicamente inerte, biocompatível, não alérgico, não cancerígeno, de custo aceitável, passível de esterilização sem que haja alteração de sua composição química, de fácil manipulação, de fácil conformação durante a realização da cirurgia, de boa estabilidade (fixação por parafusos) e apresentar radiopacidade. Além disso, o material não deve ser uma fonte passível de crescimento bacteriano, promovendo reabsorção e gerando degraus indesejáveis.

Finalmente, o material deve ser totalmente reabsorvível e substituível por novo tecido ósseo. Em virtude da grande diversidade de problemas presente numa reconstrução facial, não há, como rotina, o uso de um único material que seja aplicável a todas situações. Considerações específicas que influenciam na escolha dos biomateriais a serem utilizados são: tamanho do defeito, envolvimento de muitas paredes, adaptação do contorno interno, restauração do volume adequado, presença

de cavitação dos seios da face, prevenção do deslocamento do material, risco de traumas futuros e reparo rápido versus tardio (SILVA JÙNIOR, 2001).

O osso autógeno é considerado ideal para realização de enxerto ósseos. Estudos têm comprovado a eficácia deste tipo de material, especialmente do enxerto ósseo autógeno cortical obtido da crista do osso ilíaco, que tem sido considerado o melhor dentre os materiais de reconstrução (KRISHNAN, 1997).

Inicialmente, faz-se necessária uma breve introdução sobre três mecanismos biológicos de formação óssea: osteogênese, osteoindução e osteocondução. A osteogêneses surge, inicialmente, das células transplantadas no enxerto, que proliferam e formam novo osteóide. A quantidade de regeneração óssea durante essa fase depende da quantidade de células ósseas transplantadas que resistem ao procedimento de enxerto. A osteoindução é a formação de tecido ósseo a partir da diferença dos fibroblastos do tecido conjuntivo em osteoblastos. Na osteocondução há formação óssea por meio de um processo de crescimento de capilares e células ósseas progenitoras, seja dentro, em volta ou através do enxerto ósseo ou arcabouço previamente instalado, servindo como um elo de ligação para a formação de um novo osso. Diferentemente da osteoindução, esse processo ocorre em locais onde já há formação de tecido ósseo (KONTIO, 2004).

De acordo com o autor citado, os enxertos autógenos compõem-se de tecidos do próprio indivíduo. São os únicos entre os tipos de enxerto ósseo a fornecer células ósseas vivas imunocompatíveis , essenciais á fase I da osteogênese, que é responsável pela proliferação das células ósseas, em especial do osteóide; assim, quanto mais células vivas forem transplantadas, mais tecido ósseo será formado. Os enxertos autógenos podem ser obtidos de diferentes regiões do corpo, sendo a crista do osso ilíaco (enxerto ósseos esponjoso medulares), a calota craniana, a fibular, as costelas e a mandíbula (especialmente para enxertos de menores proporções) ósseo.

Nos enxertos autógenos há a desvantagem da necessidade de um segundo sítio cirúrgico para a obtenção do enxerto, o que pode, muitas vezes, contra-indicar o procedimento. O osso autógeno cortical oferece excelente suporte estrutural para maiores que 5 ou 6 cm, que requerem suporte estrutural imediato, restabelecendo devidamente a função, são as sequelas de traumatismo orbitário, onde a perda óssea promove a enoftalmia. Para defeitos maiores que 12 cm, os enxertos vascularizados são melhores do que os não vascularizados (KRISHNAN, 1997).

Os enxertos alogênicos são aqueles obtidos de outro individuo da mesma espécie. Uma vez que os indivíduos são, em geral, diferentes geneticamente, os antigenicidade, não permitindo que esse tipo de enxerto participe da fase I da osteogênese. A atuação desses substituintes ósseos na osteogênese é puramente passiva; eles oferecem uma matriz de tecido duro para a indução da fase II, responsável pela angiogênese e proliferação fibroblástica de leito receptor sobre o enxerto ósseo, e logo começa a osteogênese do tecido conjuntivo (FINKEMEIER, 2003).

Ultimamente, o enxerto alogênico mais comumente utilizado é o liofilizado, cuja vantagem é não haver a necessidade de se realizar uma segunda cirurgia num outro sitio; sua maior desvantagem é não haver a fase I da osteogênese. Atualmente, existem em alguns estados do Brasil bancos de tecidos ósseos que podem ser requisitados mediante preenchimento de documentação específica. Entretanto, os bancos de ossos ainda não são uma opção extensamente utilizada na cirurgia bucomaxilofacial (SILVA JÙNIOR, 2003).

Enxertos ósseos heterógenos são enxertos originados de animais de outra espécie. Na Odontologia os mais comuns são os enxertos de osso bovino liofilizado. O osso passa por um processo de tratamento e só o seu mineral é introduzido no porque não será removido tecido de área doadora e a quantidade de osso é ilimitada, já que se pode comprar em caixas. A desvantagem é que ele não possui células viáveis e nem fatores de crescimento, presentes no enxerto ósseo autógeno.

2.2.1 Enxerto ósseos autógenos indicações e contra indicações.

A necessidade de reconstrução óssea para implantes depende do planejamento da prótese que será realizada e da quantidade de dentes envolvidos na reabilitação. Se houver a necessidade de implante em áreas onde não existe profundidade óssea para a sua colocação, é então necessário o enxerto ósseo para aumentar o volume e profundidade. Caso não se deseje fazer enxertos ósseos, o planejamento protético deve ser alterado, para que seja possível a confecção de uma prótese. Apesar de alguns pacientes solicitarem esta opção, nem sempre ela é possível, pois algumas próteses exigem implantes em determinadas posições, e se

não houver osso presente, não existe maneira de fazer outro tipo de prótese. Estes conceitos são importantes de serem discutidos antes de definirmos o seu tratamento, evitando assim que as expectativas não sejam alcançadas (VASCONCELOS, 2003).

O levantamento do seio maxilar com enxerto sinusal é uma das melhores opções para a obtenção de altura óssea suficiente para a instalação de implantes osseointegráveis, desde que existia um mínimo de 5 mm de rebordo ósseo no momento da cirurgia. Os processos de reabsorção após perdas dentárias são frequentes devido à falta de estímulo mastigatório ocasionando perda inicial em largura e após altura no rebordo alveolar ósseo (RADAELLI, 2007).

As elevações do seio maxilares foram inicialmente propostas por TATUM em meados dos anos 70, sendo descritos procedimentos em dois tempos cirúrgicos com enxertos particulados de crista de ilíaco por (Boyne; James, 1980) com fase de cicatrização de 4 a 6 meses para permitir integração biológica do enxerto. O exerto ideal deve apresentar características osteogênicas para estimular osteoblastos vivos a formar osso novo, osteocondutividade servindo como arcabouço para invasão de vasos provenientes do osso vizinho, além de ser osteoindutiva para estimular células mesenquimatosas e se diferenciar em osteoblastos conforme é largamente indicado para pacientes desdentado total com pneumatização uni ou bilateral do seio maxilar; desdentado parcial de pré-molares e/ou molares, com pequena altura do processo alveolar remanescente e distância interoclusal preservada; inserção de implantes unitários com dentes adjacentes hígidos; pacientes com altura óssea de 5 mm ou inferior medido desde o rebordo alveolar ao assoalho do seio maxilar (CHIAPASCO, 2003).

Misch (2006) preconiza preparo do local cirúrgico na manipulação sinusal, a fim de reduzir a contaminação com a flora normal do paciente através do uso de um colutório bucal anti-septico com clorexidina, que também pode ser utilizado no praparo extrabucal ao invés do uso dos compostos á base de iodo.

Em relação ás contra- indicações gerais para este tipo de procedimento temos: expectativa de vida limitada do paciente, tratamento com radiações na região, uso excessivo de álcool e fumo, doença sistêmica não controlada (diabetes), septicemia e/ou fragilidade médica severa. Infecções sinusais, sinusites crônicas ou agudas, presença de fistulas oroantrais, infecções odontogênicas como cistos, rinite, alérgica, inflamação ou lesões patológicas. Pacientes com distância inter-arco

excessiva; pacientes com comprometimento sistêmico como os portadores diabetes mellitus, hipertensão HAS, doenças ósseas e alterações ósseas por medicamentos, radiação na área de cabeça e pescoço ou quimioterápicos; doenças periodontais não contolados; pacientes com desordens psiquiátricas ou psicológicas impossibilitando um tratamento em longo prazo (KUABARA, 2000).

Como fatores de ordem sistêmica que podem representar um risco cirúrgico temos: doenças cardiovasculares, doenças pulmonares, desordens endócrinas, doenças renais e condições imunológicas e psicológicas comprometidas (ITURRIAGA, 2004).

Garg Mungnolo e Sasken (2000) relataram caso clínico em que houve a presença de mucocele no interior do SM, impedindo o procedimento de enxertia. Os autores enfatizam que a não remoção do mesmo com prosseguimentoda cirurgia pode causar sérias complicações, alertando para o fato de que o mesmo não foi percebido mesmo com exames clínicos, radiográficos e de CT scan prévios.

Geurs et al. (2001) realizaram uma análise retrospectiva quantitativa radiográfica para determinar o efeito do material de enxertia e do fumo na manutenção da altura do enxerto em SM por um período de acompanhamento de 3 anos, em razão de evidências sugerirem ser o fumo prejudicial para a taxa de sobrevivência doa implantes instalados em SMs enxertados, tonando-se então uma contra-indicação para tal procedimento. Foram realizadas 145 cirurgias de enxertia em SM com 349 implantes instalados, sendo utilizados 9 diferentes tipos de material para enxerto. Eram feitas no mínimo três tomadas radiográficas, antes, durante e após 3 anos de acompanhamento. Dos 62 implantes instalados em fumantes houve uma falha de 12,7%, enquanto que dos 267 instalados em pacientes não fumantes a perda foi de 4,8%. A perda media em altura do material de enxertia foi de 1,75 mm para os fumantes e 1,36 mm para os não fumantes. Sendo assim, os autores acreditam ser o fumo um fator de risco para a taxa de sobrevivência dos implantes.

Peleg, Garg e Mazoe (2006) mostraram por meio de estudos que a melhora na qualidade e quantidade óssea, o uso de materiais de enxertia com pelo menos 50% de osso autógeno, o uso de implantes longos e com superfícies rugosas, o uso de antibióticos e prática de uma rigorosa higiene oral aliados a um protocolo de paralisação temporária do fumo, parecem ser aspectos que podem levar a um aumento na taxa de sobrevivências dos implantes.

2.3 Enxertos intraorais: áreas doadoras

Os Locais doadores intrabucais somam muitas vantagens, como a proximidade com o sítio receptor, menor morbidade pós-operatória com mínimo desconforto, área cirúrgica familiar ao cirurgião-dentista, menor custo operatório, ausência de cicatriz, redução ou eliminação da necessidade de internação, além de não haver alteração na locomoção, quando comparado a procedimentos para obtenção de enxerto do osso ilíaco (MISCH, 1996).

É necessário um cuidadoso planejamento pré-operatório na seleção de enxertos intrabucais devido á limitada quantidade de osso da área doadora, incluindo exames como a radiografia panorâmica, periapicais e até mesmo tomografias computadorizadas (PALECKIS, 2005).

Segundo Kuabara, Wonhrath e Carvalho (2000), a escolha das possíveis áreas doadoras para enxerto ósseo, depende principalmente do volume ósseo necessário e do tipo de defeito ósseo. Para pequenas e médias perdas ósseas, as áreas doadoras intra-orais são geralmente o mento, a região de retro-molar e a tuberosidade da maxila.

Para reconstruções maiores, as áreas doadoras extra-orais possíveis são o osso ilíaco, a calota craniana, a tíbia e a costela. Em relação ás regiões intra-orais, o mento por oferecer uma boa quantidade e qualidade óssea cortical e medular é considerado uma excelente área doadora, ao passo que na região de retro-molar encontra-se uma grande quantidade de osso cortical e pouca medular, e por fim, a região da tuberosidade maxilar apresenta-se como uma área doadora basicamente de osso medular, que dependendo de sua anatomia, pode oferecer pequenas e médias quantidades de osso e ser retirada bilateralmente, sendo um osso de preenchimento a ser utilizado na forma particulada (BECKTOR et. al.,2004).

No que se refere ás regiões extra-orais, a calota craniana é caracterizada por oferecer pouco osso medular, ser de fácil acesso, porém de difícil aceitação por parte do paciente. O osso ilíaco apresenta-se como uma área doadora favorita por oferecer grande quantidade tanto de osso medular quanto cortical (BECKTOR, et. al., 2004).

Block e Kent (1997) sinalizam que não encontram diferenças clinicas qualitativas em relação á integração dos implantes e manutenção óssea quanto á área doadora ser de origem intra-oral ou extra-oral (crista ilíaca).

Garg e Quiñones (1997) relatam que a região intra-oral apresenta algumas vantagens em relação á região extra-oral tais como menoor grau de reabsorção e morbidade, além de não necessitar de internação e anestesia geral reduzindo com isso os custos, apesar de gerar um menor volume ósseo para enxertia.

2.3.1 Mento

O mento é uma das melhores áreas bucais porque oferece boa quantidade e qualidade óssea cortical e medular. O enxerto tem a forma de semi-arco, e pode ser usado como enxerto do tipo “onlay” (sobre o rebordo), “ inlay” (dentro de uma cavidade), “sandwich” (dentro e fora do rebordo remanescente, geralmente em seio maxilar) ou triturado (para preencher espaços entre blocos ou de pequenos defeitos e/ ou dentro do seio maxilar). A avaliação inicial serve para detectar a forma e a extensão do defeito ósseo. Além do exame clínico, emprega-se radiografias periapical e panorâmica para determinar o comprimento dos incisivos, caninos e pré molares, e a disponibilidade óssea da área doadora (BAUER, 2000).

A técnica consiste em anestesia regional bilateral do nervo alveolar inferior, podendo haver complementação anestésica por meio de anestesia terminal infiltrativa no fundo do vestíbulo e lingual dos incisivos. A incisão pode ser feita na crista e na papila interdental até o periósteo. Em seguida, desloca-se o retalho até a base da mandíbula. Nesses casos, porém, há necessidade de extensão maior do retalho para obter adequado acesso a área. O cuidado é maior na reposição do retalho e sutura, pois pode haver retração gengival e exposição radicular dos incisivos (FONTANA, 2001).

A técnica consiste em anestesia regional bilateral do nervo alveolar infeior, podendo haver complementação anestésica por meio de anestesia terminal infiltrativa no fundo do vestíbulo e lingual dos incisivos. A incisão pode ser feita na crista e na papila interdental até o periósteo. Em seguida, deslocando-se o retalho até a base da mandíbula. Nesses casos, porém, há necessidade de extensão maior do retalho para obter adequado acesso a área. O cuidado é maior na reposição do retalho e sutura, pois pode haver retração gengival e exposição radicular dos incisivos (FONTANA, 2001).

Outra opção, citada pelo autor acima, é iniciar a incisão na mucosa, no vestíbulo próximo da linha mucogengival, o primeiro pré-molar até o primeiro pré molar do lado oposto. A incisão é em planos, iniciando-se na mucosa e direcionando-se á parede óssea até atingir o periósteo. Esse tipo de incisão requer grande cuidado, pois, durante o acesso, seciona-se a musculatura mentoniana, havendo maior possibilidade de sangramento e parestesia labial. Uma vez exposto o tecido ósseo, utiliza-se broca trefina adaptada ao contra ângulo, que possibilita a remoção de enxerto em forma de "tubos". Obtendo-se cilindros de ossos cortical e medular. Clinicamente, porém, nota-se que, em algumas situações, só se consegue obter a parte cortical e pouca medular. Outra maneira e indicação de escolha é a remoção de blocos cortical e medular utilizando-se brocas de baixa rotação da série 700 com fissura. Em ambas as situações irrigam-se abundantemente com soro fisiológico.

Com a broca ou a lápis cirúrgico, demarca-se a forma do bloco, delimitada superiormente pelas raízes dos dentes (é indicado manter-se em torno de 5 mm abaixo dos ápices), inferiormente pela base da mandíbula e lateralmente pelas raízes dos caninos e pré-molares e/ou forame mentoniano. A osteotomia é, então, completada até aproximadamente quatro a cinco mm de profundidade, dependendo da espessura mandibular e da área do defeito. Coloca-se o cinzel ou alavancas (extratores retos) na fenda criada pela osteotomia e separa-se o bloco, obtendo-se dessa maneira o enxerto cortical e medular. Irriga-se a área doadora com soro fisiológico para remoção de possíveis fragmentos ósseos que possam servir de sequestros ósseos e causar alguns transtorno pós-operatórios, e, finalmente, faz-se irrigação com Rifocina 75mg. Em alguns casos, pode-se retirar mais ossos medular com osteótomo e/ou curetas. A sutura é feita em planos, sendo primeiro o periósteo e, em seguida, a musculatura e a mucosa, utilizando-se fios reabsorvíveis sintéticos. Durante todo o procedimento, o paciente fica com a boca fechada (em oclusão). È recomendado o uso de afastadores de tecido tipo Minnesota. O acesso e a técnica são simples, mas requerem treinamento e cuidados pré, trans e pós-operatórios. A área de reparação óssea sempre deverá ser menor do que a quantidade de osso retirado. O enxerto é remodelado de acordo com o defeito ósseo, podendo ser em forma de bloco e/ou triturado, em região anterior(perda unitária) ou parcial, ou em um seio maxilar (MIEKKA,2003).

Na pesquisa de Misch, em 1997, sobre a comparação das áreas doadoras entre sínfise e ramo, foi observado que a sínfise proporciona maior quantidade óssea (1,74 centímetros cúbicos), blocos cortico-esponjosos, com qualidade D2 maior risco de deiscência de sutura, parestesia e alteração sensorial nos incisivos inferiores. Enquanto que ramo apresentou enxertos corticais, com qualidade D1, sem ocorrência de deiscência, parestesia ou alteração sensorial nos molares. Segundo o autor, o ramo possui maiores vantagens sobre a sínfise, porém o acesso pode ser limitado em alguns pacientes, e que o tamanho e o volume do defeito residual é que irá ditar a escolha da área doadora. Como vantagens, o mento possui um acesso mais rápido e mais fácil, fornece enxerto cortico-esponjoso, revasculariza mais rápido e tem um índice de reabsorção menor que o ramo, mesmo sendo clinicamente insignificante.

Hunt e Jovanovic, em 1999, indicaram a técnica de retirada óssea da sínfise mandibular por ser uma área com boa oferta de material doador e facilidade de acesso. A remoção óssea do mento foi indicado por Linden et al. Em 2000, devido ao ganho variável em largura e pelos resultados favoráveis em reconstruções de defeitos alveolares severos anteriormente a instalação de implantes na maxila.

No estudo de Mazzonetto et al, 2000, sobre mensuração do ganho de espessura óssea após enxerto da síntese, na pré-maxila, através de tomografias convencionais lineares, foi selecionada por apresentar vantagens em relação as áreas extra-orais, como menor morbidade, ausência de hospitalização, ausência de cicatrizes visíveis e complicações na área doadora. Porém, foi ressaltado que esta técnica tem como desvantagem a coleta de quantidade óssea limitada, sendo indicada para defeitos de até três dentes.

Montazem et al, em 2000, indicaram a sínfise mandibular pode ser uma área doadora confiável, com uma boa quantidade óssea, nos procedimentos reconstrutivos maxilofaciais. Em seu estudo, das mensurações da sínfise em cadáveres humanos, foi encontrado um volume médio de 484 mililitros e um tamanho médio dos blocos córtico-esponjosos de 20,9 x 9,9 x 6,9 milimetros.

Cranin et al, em 2001, indicaram o enxerto ósseo da sínfise mandibular, por ser previsível e apresenta como vantagens: custo reduzido, pouca morbidade e desconforto em apenas uma área do corpo.

Nkenke et al, em 2001, não recomendaram a remoção de enxertos da sínfise, como a primeira escolha nos procedimentos de enxertia, por apresentar um alto índice de complicações pós-operatorias. Em seu estudo prospectivo da avaliação da morbidade foi identificado que: entre os vintes pacientes, oito quadros de hiperalgesia haviam desaparecido, e os quadros de hipoestesia hipoalgia desapareceram entre três a doze meses. Os pré-molares foram reagindo ao texto térmico durante as consultas de controle, mas não demonstrou uma recuperação sensorial significativa.

Raghoebar et al (2001) realizaram um estudo retrospectivo para verificar, em longo prazo, a morbidade do mento como área doadora de enxerto autógeno em 21 pacientes. As complicações encontradas foram deiscência de sutura, de uma incisão em fundo de vestíbulo, dor pós-operatoria prolongada, parestesia gengival transitória por 04 semanas, alterações sensoriais nos insivos por 01 mês, parestesia no mento, desaparecendo ente 2 a 6 meses, meteoro tropismo e mudança do contorno do queixo. A morbidade foi considerada baixa, mesmo com quase a metade dos pacientes relatarem diminuição da sensibilidade na área doadora, por ser pequena intensidade.

Belaji (2002) estabeleceu a sínfise como área de referência, apesar e do reconhecar as vantagens do ramo sobre sínfise. Segundo informou, o ramo possui menores complicações, porém apresentam risco potencial de lesão ao feixe vasculo-nervoso alveolar inferior e técnica mais difícil.

A região da sínfise mentoniana oferece vantagens como área doadora, devido ao seu fácil acesso, á quantidade suficiente de osso disponível ara segmentos compatíveis de um três entes á proximidade a área receptora e, ao mesmo tempo cirúrgico ser reduzido com morbidade mais baixa, em comparação com sítios autógenos extra-orais (DONOVAN SINDET- PEDERSEN, 2002).

Clavero e Lundgren (2003), compararam em um estudo clinico para a morbidade das áreas do mento e do ramo em 5 pacientes. A pesquisa revelou que os pacientes que se submeteram a remoção do enxerto do mento tiveram maior intensidade e duração de dor, maior frequência e duração de alterações sensoriais, como parestesia no mento e lábio inferior, e sensação subjetiva pelos pacientes, de alteração do perfil facial. Os pacientes, da cirurgia do ramo relataram maior dificuldade para abrir a boca e para mastigação e menor frequência e menor duração de alterações sensoriais, como dormência na área de inervação do nervo bucal.

Kaufman e Wang (2003) indicaram a sínfise como melhor área doadora, devido a oferta de osso de boa qualidade e quantidade, em comparação com outros sítios intra-orais. Como complicações, citaram que a enxertia do mento pode gerar problemas como deiscência de sutura, ptose mental, perda de vitalidade dos dentes anteriores inferiores, injúria neural e danos ás raízes dentárias.

McCarthy et al (2003) recomendaram o enxerto da sínfise, dentre as áreas intra-orais, nos procedimentos de aumento de rebordo da região anterior de maxila para reabilitação posterior com implantes osseointegrados, por oferecer um volume ósseo adequado.

Pikos et al (2005) afirmaram que a síntese oferece uma quantidade óssea limitada quando há necessidade de reconstruções extensas, sendo que risco de comprometimento das raízes dos dentes adjacentes e lesão do nervo mentoniano, podem ser minimizadas, se a técnica for empregada corretamente.

No estudo clínico da reabsorção de Scivittaro et al (2005) entre as áreas da sínfise e do ramo, pode-se constatar que a sínfise apresentou uma média de reabsorção menor (7,46%), enquanto que ramo apresentou uma média de 12%. Ambas as áreas receptoras apresentam quantidade ósseas adequadas para as reconstruções dos rebordos alveolares.

Segundo Aldecoa (2006) pode-se obter entre cinco a dez mililitros de osso recolhido da zona doadora do mento, sendo a quantidade óssea necessária para dois a três dentes varia entre dois a cinco mililitros. A sínfise mandibular como área doadora provê uma quantidade relativamente menor de osso se comparado com leites extra bucais, porém oferece, tecido ósseo cortical de boa qualidade e quantidade suficiente para reconstrução de pequena e moderada amplitude (STABILE et al, 2006).

Schwartz-Arad e Levin (2007) citaram que tanto a sínfise, quanto o ramo, tem vantagens como a proximidade com área receptora, não ter incisão cutânea e proporcionar pouco desconforto e morbidade. Mas, mencionam que ramo oferece melhor qualidade com menores complicações.

2.3.2 Retro-molar

Nesta área encontramos uma grande quantidade de osso cortical e pouca medular. Assim, recomenda-se enxerto do tipo “veneer” (sobreposto ao remanescente ósseo), “onlay” e/ou “inlay”. A espessura e o tamanho dependem da anatomia local, e o acesso pode ser limitado, em função de a região ficar na parte posterior da boca. As vezes, dependendo do tamanho da perda óssea, consegue-se retirar o enxerto em forma de “L”, possibilitando um aumento da altura e da largura do rebordo para pequenas perdas ósseas (um a três dentes) (EPPLEY, 2005).

A Anestesia usada é regional do nervo alveolar inferior, realizando-se complementação por meio de anestesia terminal infiltrativa na porção anterior do ramo mandibular. A incisão começa na base do ramo e segue pela linha oblíqua externa até região do primeiro molar inferior. Também pode ser iniciada no ramo, continuando com incisão interpapilar até a região do segundo pré-molar inferior. O retalho é total até o periósteo, expondo-se toda a área retro-molar e a linha oblíqua externa. Com broca da série 700 em baixa rotação ou com mini-serras (do motor do tipo striker), sempre com irrigação abundante com soro fisiológico, delimita-se a área a ser retirada, completa-se a osteotomia, e o bloco ósseo é removido com cinzel e/ou alavancas. É difícil delimitar toda á área com osteotomia, pois a área inferior é de difícil acesso. Por motivos de segurança, aconselha-se, durante este ato, apoiar a borda inferior da mandíbula e/ou o paciente ficar em quase oclusão, para evitar lesões na Articulação Têmporo Mandibular (ATM) e até mesmo fratura no ângulo da mandíbula (EPPLEY, 2005).

O enxerto pode ser triturado e/ou usado em forma de bloco. Quando o enxerto for em bloco, ele deve ser remodelado, fixado e adaptado da melhor forma possível ao defeito ósseo. O osso da área retro-molar é do tipo cortical e, do ponto de vista de acesso e de pós-operatório, a cirurgia assemelha-se á remoção dos terceiros molares inferiores inclusos (ZERBO, 2003).

Para o autor, os riscos cirúrgicos e possíveis complicações nessa área são a possibilidade de atingir e secionar o feixe vásculo-nervoso de alveolar inferior, o que pode provocar parestesia temporária ou permanente, hemorragia e hematoma. O nervo lingual pode ser traumatizado ou mesmo secionado pelo afastamento dos

tecidos. O uso indevido da força durante a remoção do enxerto ou erro da técnica operatória pode provocar fratura mandibular.

2.3.3 Túber

O túber é uma área basicamente do osso medular. Dependendo da anatomia oferece pequenas e médias quantidades de osso, podendo ser retirado bilateralmente. É usado em enxertos de concavidades devido a perda dental, em pequenas fenestrações durante o preparo para colocação de implantes e em enxertos em cavidade de seio maxilar. Enfim, é um osso de preenchimento e a ser utilizado na forma particulada (ZERBO, 2003).

A anestesia usada é a terminal infiltrativa posterior (nervo alveolar superior posterior) e complementar no rebordo e no nervo palatino posterior. É realizada incisão com retalho total crista de rebordo e na vestibular. Após o deslocamento do retalho, a área fica em evidência. A remoção é feita com pinça goiva ou osteótomo, muitos raramente requer osteotomias com brocas de baixa rotação, e o aspecto do enxerto é de osso medular. No final, são feitas a regularização óssea e a sutura. Os riscos cirúrgicos e possíveis complicações relacionam-se á remoção demasiada de osso, provocando exposição da cavidade de seio maxilar e possível fístula buco-sinusal, comprometimento dos dentes remanescentes, mobilidade, necrose e até mesmo necessidade de exodontia.

2.4 Áreas receptoras

Vários fatores afetam a condição de pré-maxila e podem resultar em diminuição na sobre vida do implante e/ou aumento nas complicações protéticas. O rebordo maxilar anterior geralmente tem osso disponível inadequado para implante endósseo. A lâmina cortical vestibular pode ser reabsorvida devido uma doença periondontal ou podem em geral se fraturar durante uma exodontia. A maxila apresenta um osso poroso e fino no lado vestibular, compactos porosos muito finos e

a densos na região nasal e osso cortical espesso na vertente palatina (VASCONCELOS et. at, 2003).

O osso trabecular pode ser grosso ou fino e, em geral, é menos denso em natureza do que em regiões anteriores na mandibular. As incisões para exposição cirúrgica do local receptor normalmente são feitas dentro do tecido inserido e as incisões de liberação divergentes, distantes do defeito ósseo, facilitam o fechamento e mantém o suprimento sanguíneo do retalho. O local receptor deve ser completamente exposto e preparado para enxerto, antes da coleta do osso doador.

A cobertura total do retalho do enxerto e o fechamento da ferida sem tenções são essenciais para uma incorporação bem sucedida. A perfuração do osso receptor subjacente, com uma broca pequena, aumenta a disponibilidade das células esteogênicas, impulsiona a revascularização, aumenta o fenômeno de aceleração regional e melhora a união do enxerto. O local receptor também é reanatomizado para melhorar o contato enxerto ósseo/receptor (VASCONCELOS et. al, 2003).

Um período de cicatrização suficiente deve ocorrer, a fim de permitir a incorporação do enxerto, mas a inserção dos implantes não deve demorar em tirar proveito do seu estimulo de preservação do osso. Um período é reservado para a cicatrização dos enxertos intrabucais em blocos, de no mínimo 4 meses para o local receptor maxilar e 5 a 6 meses para mandibular. Comparado com o período da cicatrização recomendado de 6 a 9 meses para enxerto ósseo de origem endocondral, um período de cicatrização de 4 meses foi considerado adequado nos estudos clínicos sobre enxertos ósseos mandibulares. Estes período de cicatrização mais curto foi baseado na hipótese de que o enxerto de osso membranoso revasculariza mais rápido do que os enxertos endocondrais (VASCONCELOS et. al, 2003).

2.4.1 Forma de obtenção

O enxerto ósseo autógeno pode ser obtido de diversas formas. A utilização de brocas do tipo trefina proporciona a remoção atraumática, e deverá ser usada concomitantemente com filtro coletor de osso. Após o uso desta broca, o enxerto poderá ser particulado ou usado em bloco. Brocas esferéricas podem ser usadas com

a finalidade demarcar a área da osteotornia devendo posteriormente terminar a osteotomia com brocas tronco-cônicas, tipo 700 ou 701 (PINTO et. al, 2004).

Após a osteotomia, o bloco ósseo deverá ser deslocado com um instrumental rombo e pesado, de forma a produzir o menor trauma possível. Os enxertos particulados podem ser resultado das raspagem ou da trituração dos blocos. Sua indicação precisa é a reconstrução de defeitos de quatro paredes e o levantamento de seio maxilar. O raspador cirúrgico é, dentre todas as técnicas, a menos traumática para o paciente, e o osso já vem particulado. É de fácil manuseio, porém possui uma limitada capacidade de remoção, visto que com o raspador não se consegue obter osso esponjoso. O coletor ósseo, filtro, deve ser utilizado sempre associado á outra técnica (PINTO et. al, 2004).

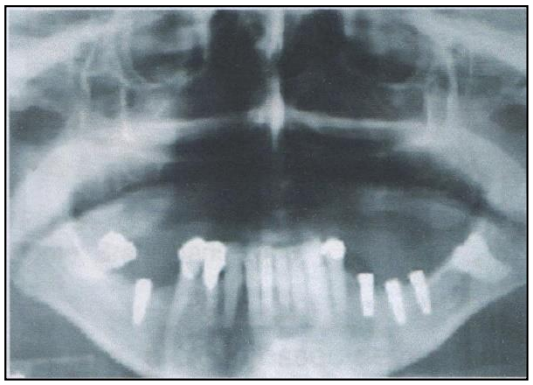

FIGURA 2: – Raio X panorâmica da área doadora e receptora
FONTE: Branemark, 2000.



FIGURA 3: – Preparo da área receptora para o enxerto
FONTE: Branemark, 2000.



FIGURA 4: – Osteotomia da área doadora (região retromolar)
FONTE: Branemark, 2000.

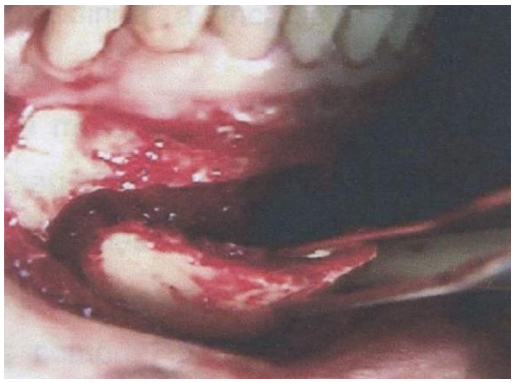

FIGURA 5: – Osteotomia da área doadora (região de sínfise)
FONTE: Branemark, 2000.

Após a osteotomia, o bloco ósseo devera ser deslocado com um instrumental rombo e pesado, de forma a produzir o menor trauma possível. Os enxertos particulados podem ser resultado da raspagem ou da trituração dos blocos. Sua indicação precisa é a reconstrução de defeitos de quatro paredes e o levantamento de seio maxilar. O raspador cirúrgico é, dentre todas as técnicas, a menos traumática para o paciente, e o osso já vem particulado. É de fácil manuseio, porém possui uma limitada capacidade de remoção, visto que com raspador não se consegue obter osso esponjoso. O coletor ósseo com filtro, deve ser utilizado sempre associado à outra técnica (PINTO et. al, 2004).

2.4.2 Forma de fixação

A estabilização e imobilização do enxerto ósseo podem ser obtidas de várias formas. As mais comuns são através do próprio implante, por parafusos, fios

metálicos, placas, membranas e por embricamento mecânico. A primeira citação de enxerto ósseo com finalidade de reconstrução do processo alveolar para reabilitação com implantes osseointregados foi descrito com blocos fixados com os próprios implantes instalados simultaneamente.

Com essa metodologia de fixação vieram problemas posteriores como exposição de roscas decorrentes da reabsorção do enxerto ósseo. Alem disso, os implantes ficavam com o posicionamento inadequado para a confecção da prótese, por serem instalados em posições que o remanescente ósseo alveolar tinha quantidade suficiente para estabilização inicial. Outros sistemas de fixação abolida nos dias atuais é a fixação por meio de fios, visto que este método causa micromovimentos, impedindo a incorporação do enxerto na área receptora (SENDYK, et. al, 2004).

Segundo essa metodologia, embricamento mecânico necessita de alguns pré-requisitos para seu sucesso. O defeito alveolar deve ser em forma de cavidade com pelo menos três paredes integras, ser menor que o enxerto, e o bloco ósseo deve ser predominantemente cortical, para evitar uma reabsorção além do desejado.

Sítios ósseos comprometidos têm sido corrigidos e aumentados com as técnicas de regeneração óssea guiada usando barreiras físicas, as membranas. A formação de osso com a técnica de membrana é baseada na exclusão de células do tecido mole não osteogênicas. A membrana é usada para isolar e criar um espaço protegido para a organização do coágulo sanguíneo e prevenir seu colapso pela pressão do retalho tecidual. O resultado é a migração de elementos formadores de osso para dentro do espaço e para formação de novo osso (NEVES,2001).

O uso de placas como forma de fixação de enxerto ósseos é mais comum em cirurgias extensas na área de bucomaxilofacial. O uso em implantodontia é mais restrito, porém é uma forma extremamente eficaz e quando indicada, deve ser visto como um meio confiável de fixação. Os parafusos metálicos constituem-se na forma mais indicada e usada de fixação rígida promove a imobilização completa e compressão entre as superfícies ósseas, diminuindo a interface entre o enxerto e o osso alveolar remanescente, criando condições favoráveis para o enxerto, tais como: rápida revascularização, menor reabsorção e incorporação precoce com a área receptora (VASCONCELOS et. al, 2004).

Para a fixação de o enxerto ser ideal deverá ser feita a preparação do leito receptor. Ele deverá estar livre de tecidos moles e ativado com várias perfurações efetuadas com brocas esféricas. O enxerto deverá ser posicionado com ajuda de um instrumental e através da perfuração já realizada quando o enxerto se encontrava no leito doador, realiza-se a perfuração do leitor receptor. Segue-se a introdução do parafuso até sua completa imobilização, conferindo ao enxerto uma estabilidade e imobilidade. Para melhorar a adaptação do enxerto junto ao leitor receptor, deve-se realiza o preenchimento dos espaços vazios entre o enxerto e o leitor receptor com material coletado pelo filtro, até que não se verifique a presença destes espaços. Este enxerto particulado deverá ser estabilizado com uma membrana a fim de evitar a migração de células do tecido mole, evitando a formação de osso nestes espaços. Com o bloco fixo em posição, deverá ser feito o aplainamento de aresta do enxerto como medida de prevenção a possível e indesejadas deiscências no retalho. Após este procedimento deverá ser realizada a sutura do retalho de acordo com técnica indicada (VASCONCELOS et. al, 2004).



FIGURA 6: – Perfuração dos blocos ósseos.
FONTE: Branemark, 2000.



FIGURA 7: – Fixação dos blocos na área receptora.
FONTE: Branemark, 2000.

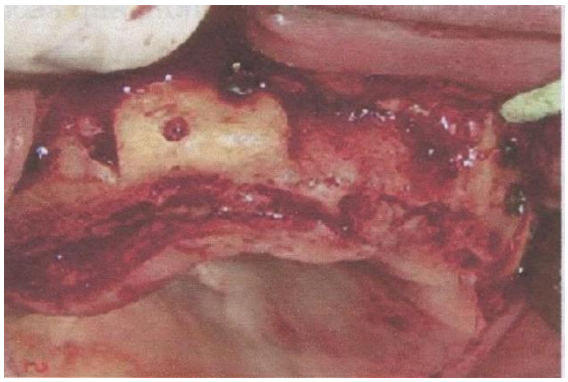

FIGURA 8: – Remoção dos parafusos de fixação.
FONTE: Branemark, 2000.

2.5 Complicações pré e pós cirúrgicas

Na atualidade, enxertos ósseos autógenos é o padrão ouro para reconstruções funcionais e estéticas das atrofias do rebordo alveolar em implantodontia. Concomitantemente á utilização de enxertos de áreas doadoras intrabucais, aparecem relatos de complicações a despeito da comprovada rapidez na remoção destes enxertos e menor morbidade no pós operatório (KAUFMAN, 2003).

A literatura divide as complicações em enxertos ósseos em dois grupos: as complicações transoperatórias e as complicações pós operatórias. As complicações transoperatórias comprometem o êxito da técnica, se não resolvidas no momento em que ocorrem. As relatadas na literatura são: fratura do enxerto, fratura da mandíbula, fratura de instrumentos e danos ás raízes dentárias. (MISCH,1999; MXCARFTHY, 2003).

As complicações transoperatórias possuem diversas etiologias. O manuseio do enxerto com o objetivo de conformá-lo para que se adapte ao leito receptor, pode ocasionar a sua fratura. A fratura de mandíbula pode ocorrer quando se remover enxertos a ser retirado e a força utilizada para removê-lo, poderá ocorrer fratura. Os instrumentos utilizados na execução dos enxertos podem fraturar, principalmente, brocas que promovem a osteotomia do fragmento a ser removido da região doadora. Em relação ao dano ás raízes dentarias, é provável que ocorra quando não se utiliza margem de segurança de, no mínimo, cinco milímetros entre as ápices dentárias e a osteotomia, durante a remoção de enxertos da região de enxertos da região doadora de sínfise mandibular (BAHAT, 2001).

As complicações do período pós operatório são em maior numero e as maiores responsáveis pelo insucesso dos enxertos. São citadas complicações como abscesso, deiscência de sutura, perfuração da mucosa alveolar, sequestro ósseo e infecção. Todas essas complicações podem causar a perda parcial ou total dos enxertos devido a contaminação (STELLINGSMA, 2004).

Quando as áreas doadoras são a sínfise ou o ramo mandibular, pode ser encontrada alterações de sensibilidade de caráter temporário ou definitivo, dos tecidos adjacentes a estes locais, como lábio inferior, mento, gengiva, mucosa alveolar e dentes Antero inferiores. Sendo que, concomitantemente á alteração de sensibilidade, pode ocorrer perda da vitalidade nos dentes anterior inferiores. Segundo a literatura, alterações de sensibilidade nos dentes são bem discretas e não são percebidas pelo pacientes.

A recessão gengival pode ocorrer em locais adjacentes ás áreas doadoras e receptoras dos enxertos. O deslocamento do enxerto do local em que foi fixado, encapsulação do enxerto por tecido fibroso, reabsorção e ausência de integração do enxerto são complicações associadas a uma inadequada fixação do enxerto ao leito receptor. Sendo que as duas ultimas são também associadas, respectivamente, á

carga excessiva através de prótese provisórias e a uma ma vascularização do leito receptor (REINERT, 2003).

Roccuzzo et al. (2004) realizaram um trabalho cujo objetivo era avaliar um protocolo cirúrgico para aumentar vertical da crista óssea de maxilas ou mandíbulas atróficas, através de enxertos ósseos autógeno associado a uma malha de titânio. Os defeitos deveriam ter no mínimo 4 mm de altura para serem incluídos no estudo. Dezoito pacientes, após sessões de profilaxia e raspagens periódicas quando necessário, foram submetidos ao procedimento com o intuito de estender o retalho o mais coronalmente possível, foram submetidos ao procedimento cirúrgico realizado pelo menos cirurgião, sob anestesia local. Ao termino da cirurgia, incisões periosteais foram realizadas, com o intuito de estender o retalho o mais coronalmente possível, obtendo-se uma sutura livre de tensão. Mesmo com estes cuidados, após duas semanas do procedimento, quatro pacientes apresentaram deiscência de sutura com exposição da malha de titânio.

Polido (2004) realizou um trabalho em 27 pacientes com enxertos ósseos de sínfise mandibular para o aumento de cristas ósseas e posterior colocação de implantes. As cirurgias foram realizadas por três cirurgiões, e o acompanhamento pós operatório foi de uma semana, um mês, três e 12 meses. As áreas doadoras e receptoras foram examinadas a cada consulta. Foram realizados testes de sensibilidade com instrumentos pontiagudos. A sensibilidade pulpar dos dentes foi testado com o -20°C. Os pacientes foram questionados sobre alguma alteração de sensibilidade em sua gengiva, mucosa alveolar, lábio inferior, dentes e pele. Cinco pacientes apresentaram perda da sensibilidade dos dentes anteriores inferiores, em dois pacientes estes dentes não retornaram ao normal no período de 12 meses; dois pacientes apresentaram perda da sensibilidade na gengiva, mento e lábio inferior, que desapareceu após o terceiro mês.

Shlomi et al. (2004) compararam dois grupos de pacientes, num total de 63, que se submeteram á cirurgia de elevação de assoalho sinusal em que houve perfuração da membrana sinusal em um dos grupos. Das 73 cirurgias realizadas, 28% (20 delas) apresentaram perfuração da membrana sinusal (maior que 5mm). O material de enxertia compreendeu 50% de Bio-Oss com 50% de osso autógeno (região de sínfise) para 53 pacientes e em outros 10 a crista ilíaca foi a área doadoras. As perfurações foram seladas sendo feito um acompanhamento radiográfico

panorâmico imediatamente após a cirurgia, com 6 e 24 meses, onde foram tomadas as seguintes medições: distância entre o ápice do implante e o assoalho do seio antes da cirurgia e após a cirurgia e da crista alveolar.

Os resultados encontrados não mostraram diferenças significativas entre os dois grupos, não havendo nenhum tipo de complicação no grupo em que houve perfuração da membrana sinusal, assim como nenhuma das cirurgia foi abortada. A taxa de sobrevivência dos implantes foi similar nos dois grupos. Os autores concluíram que o descolamento da membrana deve ser feito de forma cuidadosa para evitar sua perfuração, porém, na sua ocorrência o procedimento pode ser concluído com segurança após o seu reparo. Relatam ainda, que pequenas perfurações usualmente não necessitam de tratamento, visto que elas dobram-se sobre si mesmas durante o processo de descolamento e elevação (SHLOMI et al, 2004).

Levin et al. (2004) compararam a incidência de complicações entre pacientes fumantes e não fumantes em dois tipos de procedimentos cirúrgicos: enxerto ósseo em seio maxilar e enxerto de bloco ósseo. Dos 143 pacientes do estudo, 79 realizaram o procedimento de enxertia em seio maxilar e a maior complicação cirúrgica relatada foi a perfuração da membrana sinusal em 50% dos fumantes e em 44.9% dos não fumantes. Dentes as complicações pós-operatórias a infecção aguda ou crônica do seio maxilar, sangramento e inchaço foram as relatados para os pacientes fumantes e não fumantes em relação ás complicações, concluindo que o hábito de fumar não influenciou os resultados para o procedimento de enxertia em seio maxilar.

Barone et al. (2006) avaliaram os índices de enxertia no seio maxilar e seu impacto no tratamento subsequente através de implantes em 70 pacientes com severas reabsorções na região maxilar posterior, sendo que todos os pacientes apresentavam rebordo residual menor que 3 mm e 21 eram fumantes (menos que 10 cigarros por dia). Foram realizadas 124 cirurgias com enxerto bilateral em 54 pacientes e unilateral em 16 deles. Em 93 procedimentos utilizou-se somente osso autógeno (crista ilíaca ou sínfise mandibular), ao passo que em 31 cirurgias foi utilizada a proporção de 1:1 de osso autógeno e osso particulado cortiço esponjoso de porco.

Em 26 cirurgias o enxerto em bloco foi usado como procedimento simultâneo ao enxerto inlay. A complicação mais comum foi a perfuração da membrana sinusal (25%) em 7 pacientes, (5,6%) exibiram supuração, sendo 5 fumantes e a prevalência

de infecção foi signicativamente maior em fumantes (14.2%) do que em não fumantes (2.2%). A infecção aguda foi relatada em 15,3% dos casos tratados com enxerto em bloco, comparado aos 3% de incidência em casos em que não se realizou o enxerto em bloco. A realização simultânea de enxerto em bloco cm aumento sinusal em pacientes fumantes aumenta enxerto em bloco com aumento sinusal em pacientes fumantes aumenta significativamente a possibilidade da ocorrência de complicações pós operatórias (50%) comparada com pacientes não fumantes e que não receberam enxerto em bloco (2.5%). As perfurações da membrana sinusal não influenciaram as taxas de complicações dos implantes (BARONE et al., 2006).

Segundo Misch (2006), as áreas doadoras intra-orais podem gerar complicações como: hemorragia, hematomas e edemas. Em relação á região do mento, anestesia abial temporária ou definitiva, apicetomia e desvitalização da polpa podem ocorrer. Quanto á região de retro-molar, as complicações possíveis de ocorrer são a possibilidade de se atingir e secionar o feixe vásculo nervoso do alveolar inferior, o que pode provocar parestesias temporária ou permanente. Já no que se refere á região extra-oral, a necessidade de anestesia geral, internação hospitalar e um período longo de morbidade são desvantagens relacionadas a esta área doadora.

McCarthy et al. (2003), afirmaram que quando da realização de 27 cirurgias em 18 pacientes tendo a sínfise mandibular e a crista ilíaca como áreas doadoras, 5 deles relatam parestesia (4 na mandíbula e 1 na crista ilíaca).

A cicatrização do enxerto ósseo é um processo sequencial que envolve inflamação, revascularização, osteogênese e incorporação ao osso hospedeiro formando uma estrutura mecanicamente eficiente e é determinada pela característica estrutural do osso, medular ou cortical (PALLENSEN, 2002).

Histologicamente, enxerto de osso medular e cortical apresentam algumas diferenças. No caso de osso medular, inicialmente há reação inflamatória caracterizada pela formação de um coágulo, neovascularização e a dilatação dos vasos sanguíneos adjacentes (GOLDBERG, 2000).

Pode haver, inclusive, anastomose com os vasos do enxerto. Os osteoblastos provenientes da área receptora e também do enxerto, iniciam a secreção de matriz óssea, enquanto que a osteoindução, liberação de fatores de crescimento, age sobre as células favorecendo ainda mais a neoformação óssea. Em seguida há a reabsorção

do osso não vital e a substituição por osso novo que se completa após alguns meses (BURCHARDT, 2003).

Quando osso é cortical, devido a sua arquitetura densa e pouca porosa, após a reação inflamatória inicial há atividade osteoclástica prévia á invasão por capilares sanguíneos e o neo-formação óssea. Dessa forma, a revascularização no osso cortical é mais lenta e áreas de osso não viável podem permanecer durante anos, ao contrario do osso esponjoso que tende a apresentar reparo completo rapidamente (VASCONCELOS, 2003).

3 DISCUSSÃO

Atualmente, o osso autógeno tem se mostrado extremamente eficiente quando utilizado com material de enxerto. O enxerto autógeno serve como uma base osteocondutiva para a deposição de matriz óssea durante a cicatrização. As propriedades osteondutivas ocorrem no sentido de uma transferência osteogênica. Desta forma, com a aplicação do enxerto, osteoblastos e células precursoras de osteoblastos, fatores de crescimento (fator de crescimento B) e fatores de indução óssea (proteínas ósseas morfogênicas) são atraídos pela matriz do osso enxertado, transferidos para o sítio receptor e resultam em uma ativação e neoformação óssea (PINTO E DONÁ, 2001).

Enxerto ósseos são amplamentes indicados em reabilitações de pacientes em tratamento com implantes osseointregráveis, nos quais a biomecânica do conjunto implante/ conector/prótese requer quantidade de osso suficiente para um ótimo posicionamento, diâmetro, perfil de emergência dos mesmos, buscando a satisfação estético e funcional do paciente (CORDARO,2002).

A utilização de enxertos autógenos de origem intrabucal baseia-se no volume ósseo desejado, volume ósseo disponíveis e espaço da área a ser reconstituída 8,9,16,17. Alem disso, a anestesia local, menor morbidade do paciente se comparada a uma cirurgia de enxerto de área extrabucal, e o fato de ser proveniente de áreas de atuação do cirurgião dentista também são fatores que influenciam em sua utilização (KAHN, 2003).

Por outro lado, a principal desvantagens do uso de áreas doadoras intrabucais é a quantidade limitada de tecido ósseo disponível. Em algumas situações clinicas é necessária á abordagem de mais de uma área doadora no mesmo paciente (MISCHc et. al, 1992).

Recentemente, Schwartz-Arad et.al.(2005) avaliaram o sucesso cirúrgico desde procedimento num estudo restrospectivo. Foram estudados 56 pacientes nos quais foram colocados 64 enxertos. O incremento vertical médio foi de 5,6mm e vestíbulo-lingual de 3,8mm. De acordo com os autores, 87,5% dos enxertos foram bem sucedidos. Assim, o enxerto ósseo autógeno tem a capacidade de restaurar a

estabilidade estrutural e mecânica original, dando um resultado estético compatível (GORDH,1999).

Nos últimos anos os enxertos autógenos têm sido amplamente utilizados pelas implantodontia. É imprescindível ressaltar que o sucesso da técnica baseia-se na fundamentação nos princípios biológicos, experiência clinica e resultados obtidos fazem que seja a técnica de eleição em reabilitações orais de pequeno porte (KAHN, 2003).

O fato de que muitas complicações, inclusive quando tratadas corretamente, comprometem o sucesso dos enxertos, deveria ser, pó si só, um fator estimulante para mais pesquisas e publicações no que se refere á etiologia, prevenção e tratamento das complicações (SETHI, 2001).

Polido (2004) afirma que complicações são raras se respeitados três fatores básicos: perfeita adaptação do enxerto ao leito receptor, imobilização absoluta do enxerto com fixação rígida e sutura hermética e sem tensão sobre áreas enxertada. Percebe-se na literatura que o respeito aos três fatores básicos citados acima não necessariamente acarretará sucesso. A despeito do rigor dos protocolos utilizados pelos autores revisados, as complicações são bastantes citadas e as mais frequentes, em ordem decrescente, são: deiscência de sutura, infecção, alteração de sensibilidade dos tecidos e sequestro ósseo (JOSHI, 2004).

Maiorana et. al. (2001) citam que, quanto mais longe do ideal é a situação anatômica pré operatória, maior a possibilidade do aparecimento de complicações. Outros afirmam que o aparecimento de complicações nos procedimentos de enxertos que parecem simples requerem cirurgiões com experiência. A literatura apresenta controvérsia a respeito. Muitos dos artigos revisados relatam complicações em diversas situações pré operatórias, desde enxertos em pequenos espaços até amplos espaços, e muitos dos procedimentos foram executados por cirurgiões com experiência no assunto (CARLSON, 2004).

Várias atitudes no trans e pós operatório dos procedimentos são comprovadamente eficazes na prevenção de complicações. No transoperatório, deve-se utilizar brocas novas e adequadas para cada etapa do procedimento cirúrgico; irrigar o local abundantemente com soro fisiológico para evitar o aumento da temperatura e necrose óssea; deixar margem de segurança de cinco milímetros entre

o ápice dos dentes ântero inferiores e a osteotomia de áreas doadoras da sínfise mandibular; preparar amplos retalhos mucoperiosteais com incisões de alivio divergentes; realizar incisões horizontais no periósteo para obter-se uma sutura livre de tensão e com sobrecobertura das margens; suspender os procedimentos de levantamento do seio maxilar quando ocorrerem perfurações da membrana sinusal maiores que três milímetros. No pós operatório, deve-se ajustar a prótese provisória; e a aplicar um protocolo pós cirúrgico estrito, através da aplicação de gelo no local operado; prescrição de antibiótico por um período de 15 dias; antiinflamatório por três dias; analgésicos; solução de dicuglonato de clorexidine o, 12% para higiene do local, reduzindo, assim, a inflamação e prevenindo a infecção (MERKX, 2004).

No entanto, algumas situações contra indicam a realização dos enxertos pelo fato de estarem relacionadas ao aparecimento de complicações; áreas receptoras pobremente vascularizadas, onde os tecidos moles já foram excessivamente manipulados; áreas receptoras onde haja incidência de carga através de prótese e áreas doadoras e receptoras onde haja incidência de carga através de prótese e áreas doadoras e receptoras extremamente finas ou atróficas (NYSTRÔM, 2004).

4 CONCLUSÃO

Os enxertos ósseos são amplamente indicados em reabilitações de pacientes em tratamento com implantes osseointegráveis, nos quais a biomecânica do conjunto implante/conector/ prótese requer quantidade de osso suficiente para um ótimo posicionamento, diâmetro, perfil de emergência dos mesmos, buscando a satisfação estética e funcional do paciente.

O uso do enxerto ósseo autógeno traz grandes vantagens, tais como o transporte de células vivas com capacidade osteogenia, este enxerto não terá reação imunológica com o organismo; menor grau de inflamação e a possibilidade de infecção também será menor que outros tipos de substitutos ósseos; a reparação do tecido ósseo será mais rápida; não existe nenhum risco de transmissão de doenças e, por fim, alem de não ter custo extra, é de fácil obtenção.

A avaliação inicial serve para detectar a forma e a extensão do defeito ósseo. Além do exame clínico, emprega-se radiografias periapical e panorâmica para determinar o comprimento dos incisivos, caninos e pré-molares, e a disponibilidade óssea de área doadora.

A região retromolar apresenta uma grande quantidade de osso cortical e pouca medular. Assim, recomenda-se enxerto do tipo “veneer” (sobreposto ao remanescente ósseo), “onlay” e/ou “inlay”. A espessura e o tamanho dependem da anatomia local, e o acesso pode ser limitado, em função de a região ficar na parte posterior da boca.

O mento é uma das melhores áreas bucais porque oferece boa quantidade e qualidade óssea cortical e medular. O enxerto tem a forma de semi-arco, e pode ser usado como enxerto do tipo “onlay” (sobre o rebordo), “inlay” (dentro de uma cavidade), “sandwich” (dentro e fora do rebordo remanescente, geralmente em seio maxilar) ou triturado (para preencher espaços entre blocos ou de pequenos defeitos e/ou dentro do seio maxilar).

A utilização dos enxertos em bloco para reconstrução dos rebordos alveolares é uma realidade e está intimamente ligada á terapia implantar. Os diversos fatores que influenciam a escolha do melhor método de enxertia a ser utilizado passam pelo conhecimento dos parâmetros citados neste artigo e em muitos outros não abordados,

e podem parecer inicialmente um desafio, mas, sem dúvida, o domínio das técnicas existentes e das outras que surgirão é o ponto de partida para o profissional que procura o refinamento de seus procedimentos e a excelência de seus resultados.

REFERÊNCIAS

ALDECOA, E. A. **Um Novo Enfoque na Cirurgia e Prótese Sobre Implantes.** Editora: Puesta al dia Publicaciones, 2006, vol.1, cap.5, p. 251-257.

BARONE, A. et al. A Clinical study of the outcomes and complications associated with maxillary sinus augmentation. **Int. J. Oral & Maxillofac. Implants,** Chicago, v.21,n.1, p.81-85, 2006.

BAHAT, O.; FONTANESI, R.V. Complications of grafting in the atrophic edentulous or partially edentulous jaw. Int. **J. Periodontics Restorativa Dent,** 2001.21:487:95.

BALAJI, S. M. Management Of Deficient Anterior Maxillary Alveolus With Mandibular Parasymphyseal Bone Graft For Implants. **Implant Dentistry,** 2002; 11(4): 363-369.

BAUER, T. W.; MUSCHILER G. F. Bone graft materials: an overview of the basic science. **Clin. Orthop. Relat. Res.,** v.371, p.10-27, 2000

BAUM, B.J.; MOONEY, D.J. The impact of tissue engineering on dentistry. **Journal of the American Dental Association,** Chicago, v.131, n.3, p.309-18,2000.

BECKER, W. et al. The effect of clinical loading on bone regenerated by GTAM barriers: a study in dogs. **Int. J. Oral & Maxillofac. Implants,** v.9, p.305-13,1994.

BECKTOR, Jonas P.; ISAKSSON, Sten; SENNERBY, Lars. Survival analysis of endosseous implants in graftedand mongrafted edentulous maxillae. **Int**. **J.Oral & Maxillofac. Implants,** Chicago, n.19, p.107-115,2004.

BOYNE, P.J.; JAMES, R.A. Grafting of the maxillary sinus floor with autogenous mar.row and bone. **J. oral Surg.** V.38, p. 222-7, 1980.

BURCHARDT, H. The biology of bone graft repair. **Clin Orthop Relat Res**. 2003; 174: 28-42.

BLOCK, Michael S.; KENT, John N. Sinus argumentation for dental implants: the use of autogenous bone. **J. Oral Maxillofacial Surg.**, n. 55, p. 1281-1286, 1997.

BRANEMARK, P. I. Reconstruction of the defective mandible. **Scand J Plast Reconstr Surg.** v. 9, p. 116-128, 2000.

CARSON, E. R.; MONTELEONE, K. An analysic of inadvertent perforations of muosa and skin concurrent with mandibular reconstruction. **J Oral Maxllofac Surg** 2004;62: 1103-7.

CARVALHO, P. S.; VASCONCELOS, W. L. Influência do preparo do leito na incorporação do Enxerto Ósseo Autógeno. **Int J Oral Maxillofac Implants**, v.15, p. 565-570, 2000.

CLAVERO, J.; LUNDGREN, S. Ramus Or Chin Grafts For Maxillary Augmentation: Comparison Of Donor Site Morbidity And Complications. **Clinical Impant Dentistry and Related,** 2003; 5 (3): 154-160.

CHIAPASCO, M.; RONCHI, P. Sinus lift and endosseous implants-preliminary surgical and prosthetic results. **Eur. J. Prosthodont. Rest. Dent.** V.3,n.1, p.15-20, 2004.

CORDARO, I.; AMANDA , D. S.; CORDARO, M. Clinical resuls of alve olar ridge augmentation with mandibular block boné grafrs in partially edentulous patients prior to implant plasement. **Lin Oral Impl. Res.** 2002: 13(1) : 103-11.

CRANIN, A. N.; KATZAP, M.; DEMIRDJAN, E.; JEY, L. Autogenous Bone Ridge

Augmentation Using Mandibular Symphysis As a Donor. **Int J Oral Maxillofac Implants,** 2001; 27(1) 43-47.

DATTA, H. K. The cell biology of bone metabolism. **Journal of Clinical Pathology,**

London, v.61, n.5, p.577-87, 2008.

DONOVAN, J.; SINDET-PEDERSEN, S. Autogenous Mandibular Bone Grafts And Osseointegrated Implants For Reconstruction Of The Severely Atrophied Maxilla: A Preliminary Report. **J Oral Maxillofac Surg,** 2002; 49(12);1277-87.

ELLIS, E. Reconstrução Cirúrgica dos Defeitos dos Maxilares**.** In: PETERSON, L. J.; ELLIS, E.; HUPP, J. R.; TUCKER, M. R. **Cirurgia Oral e Maxilofacial Contemporânea.** Rio de Janeiro; Elsevier; 2005. P 681-689.

EPPLEY, B. L.; PIETRZAK, W. S.; BLANTON, M. W. Allograft and alloplastic bone substitutes: a review of sciene and technology for the craniofacial surgeon. **J Craniofac Surg.** 2005; 16(6): 981-9.

FONTANA, A. J. Dew-point method for the determination of water activity. In: JOHN WILEY & SONS. **Current Protocols in Food Analytical Chemistry.** New York: ed. WROLSTAD, R. E. 2001; p.A2.2.1-A2.2.10.

FINKEMEIER, G. C. Current Concepts Review Boine-Grafting and Boine-Grafting Substitutes. **J Bone Joint Surg** 2003; 84-A: 454-64.

GARG, A. K.; QUINONES, C. R. Augmentation of the maxillary sinus: a surgical technique. **The Regeneration Report,** v.9, n.2, 1997.

GEURS, N. C. et al. Retrospective radiographic analysis of sinus graft and placement procedures from the Academy of Osseointegration Consensus Conference on Sinus Grafts. **The Internarcional Journal of Periodontics & Restorative Dentistry,** local, v.21, n.5, p.517-523, 2001.

GOLDBERG, V. M.; STEVENSON, F. The biology of bone grafts. Of the maxillary sinus floor with particulate mandible: a Semin Arthroplasty. 1993; 4(2): 58-63. Histologic and histomorphometric study. **Int J Oral Maxillofac Implants.** 2000; 11(6): 760-6.

GORDH, M.; ALBERIUS, P. Some basic factors essential to autogeneic nonvascularized onlay bone grafting to the craniofacial skeleton. **Scand J Plast Reconstr Surg Hand Surg.** 1999; 33(2): 129-46.

HUNT, D.; JOVANOVIC, S. Autogenous Bone Harvesting: A Chin Graft Techinique For Particulate And Monocortial Bone Blocks. **Internacional Journal Periodontics Restorative Dentistry.** v. 19, n°. 2, p. 165-73. 1999.

IKEO, T. Osteoporosis and oral biology. **Clinical Calcium,** Toky, v. 17, n.2, p.150, 2007.

ITURRIAGA, M. T. M.; RUIZ, C. C. Maxillary sinus reconstruction with calvarium bone grafts and endosseous implants. **J. Oral Maxillofac. Surg.** n. 62, p. 344-347, 2004.

JABER, K. Enxerto ósseo onlay e implantes endósseos na reconstrução de maxila severamente reabsorvida. **Revista BCI 2001,** 8(30): 168-175.

JOSHI, A. An investigation of post operative morbidity following chin graft surgery. **Br Dental J.** v.196: 215-18, 2004.

JUNQUEIRA, L. C.; CARNEIRO, J. **Histologia Básica**- 11ª ed. Rio de Janeiro, 2008, Guanabara Koogan.

KAHN, A.; SHLOMI, B.; LEVY, Y.; BETTER, H.; CHAUSHU, G. The use of autogenous block graft for augmentation of the atrophic alveolar ridge. **Refuat Hapeh Vehashinayim.** 2003, 20(3): 54-64.

KAUFMAN, E.; WANG, P. Localized Vertical Maxillary Ridge Augmentation Using Symphyseal Bone Cores. **Journal Oral Maxillo-Facial Surgery**, v. 50: 78-83, 2003.

KAUFMAN, E. Maxillary sinus elevation surgery: an overview. **J. Esthet. Restor. Dent,** v.15, n 5, p. 272-283, 2003.

KRISHNAN. V.; JOHSON, J. V. Orbital floor reconstruction with auto-genous mandibular symphyseal bone grafts. **J Oral Maxillofac Surg,** v. 55:327-30, 1997.

KONTIO, R. Treatment of orbital fractures: The case for recons- truction with autogenous bone. **J oral Maxillofac Surg, v.** 62: 863-8. 2004;

KUABARA, M. R.; VASCONCELOS, L. W.; CARVALHO, de P. S. P. **Técnicas Cirúrgicas para Obtenção de Enxerto Ósseo Autógeno** 2000; 12 (1,2): 44-51.

KUABARA, M. R.; WONHRATH, L. V.; CARVALHO, de P. S. P. Técnicas cirúrgicas para obtenção de enxerto ósseo autógeno. **FOL –Faculdade de Odontologia de Lins/ UNIMEP,** v.12 n.1 e 2, jan./dez. 2000.

KATAGIRI, T.; TAKAHASHI, N. Regulatory mechanisms of osteoblast and osteoclast differentiation. **Oral Disseases,** Houndmills, v.8, n.3, p. 147-59, 2002

LEVIN, L. et al. Smoking and complications of onlay bone grafts and sinus lift operations. **Int. J Oral & Maxillofac. Implants**, Chicago, v. 19, n. 3, p. 369-373, 2004.

MAIORANA, C.; SANTORO, F.; RABAGLIAT, M.; SALINAS, S. Evaluation of the use of iliac ancellous boné and anorgani bovine bone in the reonstrution of the atrophic maxilla witn titaninum mesh: a clinical and histologic investigation. **Int J. Oral Maxillofac Implants**, 2001; 16: 427-32

McCARTHY, C. P.; WRAGG, P. F.; BROOL, J. M. Dental implants and onlay bone grafis in the anterior maxilla: analy of lineal outcome. **Int. J Oral Maxilofac Implants,** 2003; 18: 288-41.

MAZZONETTO, R.; PASSERI, L.; MOREIRA, R.; SCHEIDEGGER-SILVA, L. Avaliação da Eficácia de Enxertos da Sinfise Mandibular Na Reconstrução de Defeitos Òsseos em regiões anterior de Maxila. **Revista Brasileira de Implantodontia,** Jan/Mar: 19-22. 2000.

MIEKKA, S. I.; FORNG, R. Y.; ROHWER, R. G.; MACAULAY, C.; STAFFORD R. E.;

FLACK, S. L.; MACPHEE, M.; KENT, R. S.; DROHAN, N. Inactivation of viral and prion pathogens by gamma irradiation under conditions that maintain the integrity of human albmin. **Vox Sanguinis,** v. 84, n°. 1, 36-44. 2003.

MERKX, M. A. W.; FENNIS, J. P. M.; VERHAGE, C. M.; STOELINGA, P. J. W. Reconstruction of the mandible using preshaped 2.3mm titanium plates, autogenous particulate cortico cancellous bone grafis and platelet rich plasma e reportaon eight patients. **Int J. Oral Maxillofac Surg** . v. 33, p. 733-39, 2004.

MISCH, C. M. Reconstruction of the maxillary alveolar defets with mandibular**. Int J Oral Maxillofac Implants,** v7, p. 360-66,1992

MISCH, C. M. Rigde Augmenta using mandibular ramus bone grafts for the placement of dental implants: pusentation of a technique. **Pract. Periodontic Aesthet. Dent**, 8 (2): 127-135, mar. 1996.

MISCH, C. M. Comparison Of Intraoral Donor Sites For Onlay Grafthing Prior To Implant Placement. **Internacional Journal Oral Maxillofacial Implants,** 1997; 12; 767-776.

MISCH, C. M. The Garvest IF Ramus bne in conjuction with thir molar Removal for Onlay Grafthing Before Placement of Dental Implants. **J. Oral. Maxilofac Surg,** 1999, 57:1376-79.

MISCH, C. M. et al. **Doação de enxertos ósseos autógenos extra orais implantes endo ósseo. Implantes Dentários Contemporâneos,** 2ª ed, Santos livraria editora, São Paulo, Cap. 33, p. 521-534, 2000.

MISCH, C. M. **Implantes dentários contemporâneos.** 2ª ed. São Paulo: Ed. Santos, 2006.

MISCH, C. M. **Contemporary implant dentistry.** 13ª ed. New York. 2007, Mosby-Elsevier.

MONTAZEM, A.; VALAURI, D.; ST-HILAIRE, H.; BUCHBINDER, D. The Mandibular Symphysis as a Donor Site in Maxillofacial Grafthing; A Quantitative Anatomic Study. **Int J Oral Maxillofac Implants,** 2000; 58; 13668-1371.

NEVES, J. B. Enxertos Ósseos. **In: Implantodontia Oral.** Primeira Edição. Belo Horizonte: Traccio, 2001.

NHENKE, E.; SCHULTZE-MOSGAU, S.; RADESPIEL-TROGER, M.; KLOSS, F. Morbidity of Harvesting Of Chin grafts: A prospective Study. **Clinical Oral Implants Res,** v. 12: 495-502, 2001.

PALESCKIS, L. G. P.; PICOSSE, L. R.; VASCONCELOS, L. W.; CARVALHO, de P. S. P. Enxerto Ósseo Autógeno- Por que e como Utilizá-lo. **Revista Implant News,** v. 2, n°. 4, p. 369-74, 2005.

PALLENSEN, L.; SCHOU S.; ARABOE, M.; HJORTING-HANSEN, E.; NATTESTAD, A.; MELSEN, F. Influence of particie size of auto genous bone grafts on the early stages of bone regeneration; a histologic and stereologic study in rabbit calvarium. **Int J Oral Maxillofac Implants**. 2002; 17(4): 498-506

PELEG, M.; GARG, A. K.; MAZOR, Z. Predictability of simultaneous implant placement in the atrophic posterior maxilla: a 9-year longitudinal experience study of 2.132 implants placed into 731 human sinus grafts**. Int J. Oral & Maxillofac. Implants,** Chicago, v.21, n.1, p. 94-102, 2006.

PERTERSON, L. J. et al. **Cirurgia Oral e Maxilofacial Contemporânea.** 2ª ed. Rio de Janeiro: Guanabara Koogan, 2006.

PINTO, J. T.; DONÁ, W. Enxerto ósseos autógeno bilateral em seio maxiliar com área doadora intrabucal relato de caso clinico. **BCI,** v.8, n. 31, p. 216-19, jul/set. 2001.

PINTO, L. P.; FERREIRA, A. G. M.; OLIVEIRA, H. T. R. Reconstrução de maxila Atrófica. Com Enxerto de Tíbia Para Posterior Reabilitação Com Implantes Osseointegrados: Relato de Caso Clinico. **Rev Bras Implantodontia & Prótese sobre implante,** 2004; 11(41): 42-8

PIKOS, M. Block Autografts For Localizates Ridge Augmentation: Part I. The Anterior Mandibule, em 2005. **Implant Dentistry.** 2005, 9 (1): 67-75.

POLIDO, W.; MARINI, E. Enxertos ósseos do ramo mandibular com finalidade estética. In: Dinato, JC; POLIDO, W.D. **Implantes osseointegrados cirurgia e prótese.** São Paulo: Artes Médicas, 2004 p.261-82

POTTER, J.K.; ELLIS, E. Biomateriais for reconstruction of the internal orbit. **J Oral Maxillofac Surg** 2004; 62: 1280-97.

RADAELLI, R. L.; RADAELLI, C. A. R. Materiais Para Preenchimento de Defeitos ósseos. **Odontologia-Ensino e Pesquisa**. V. 2, p. 26-33,2007.

RAGHOEBAR, G. M. et al. Maxillary boné grafting for insertion of endosseous implants: results after 12-124months.**Clin.Oral Impl. Res.,** Munksgaard, n.12, p.279-286, 2001.

REINERT, S.; KONIG, S.; BREMERIH, A. Eufinger. Stability of bone grafiting and placement of implants in the severely atrophic reonstruction. **J of Oral and Maxillofac Surg.** 2003; 41:249-55.

ROCCUZZO, M.; RAMIERI, G.; SAPADA, M. C.; BIANCHI, S. D.; BERRPME, S. Vertical alveolar ridge augmentation by means of a titanium mesh and autogenous bone grafts. **Clin Oral Implants Rees,** v. 15, p. 73-81, 2004.

ROWE, G. C. Increased energy expenditure and insulin sensitivity in the high bone mass *DeltaFosB* transgenic mice. **Endocrionology**. v.3, n.3, p.204-10, 2008.

SENDYK, W. R.; PICOS S. E. L. R.; NILTON JÚNIOR, B. de. III Simposio Implant “ Ne\\”s-

Reconstruções ósseas Em Áreas Doadoras Intra-Orais. In: **Implant News,** Maio/ Jun 2004; v.1. N 3, p. 196-98.

SETHI, A.; KAUS, T. Ridge. Augmentation using mandibular block bone grafits: preliminary results of an oroingprospetive study. **Int. Oral Maxilofac Implants** 2001; 16:378-88.

SHLOMI, B. et al. The effect of sinus membrane perforation and repair with lambone on the outcome of maxillary sinus floor augmentation: a radiographic assessment. **Int. J. Oral Maxillofac. Implants**, Chicago, v. 19, n.4, p. 559-562, 2004.

SILVA JÙNIOR, A. N. **Análise in vitro da proliferação e diferenciação de células da medula óssea humana, cultivadas sobre discos de titânio e irradiadas com laser terapêuticos**. 2003. [Tese de Doutorados]. Porto Alegre: Faculdade de Odontologia da Pontifícia Universidade Católica do Rio Grande do Sul; 2003.

SILVA JÙNIOR, A. N.; SOMACAL, T. P.; QUESADA, G.; BELTRÃO G. C. Tratamento cirúrgico avançado na reconstrução de defeitos ósseo maxilar utilizando enxerto autógeno de mandíbula. **Rev Bras Cirurg Implante**- BCI 2001; 8(31): 207-10.

SCIVITTARO, G.; BUENO, R.; GIGLIO, F.; SANTANA, E. Análise da reabsorção de enxertos ósseos onlay de duas áreas intrabucais sobre o rebordo alveolar. **Revista Implant News** 2005; 2(4): 385-390.

SCHWARTZ-ARAD, D.; LEVIN, L. Intraoral autogenous block onlay boné grafting for extensive reconstruction of atrophic maxillary alveolar ridges. **J Periodontol.** 2007; 76(4): 636-41.

STABILE, G.; SVERZUT, A.; MOREIRA, R.; MAZZONETTO, R. Enxerto Ósseo Autógeno De Sínfise Mandíbular: Estudo Restropectivo De 133 Casos. **Impant News,** 2006; 3(6): 640-641.

STELLINGSMA, K.; RAGHOEBAR, G. M.; MEIJER, H. J. A.; STEGENGA, B. The extremely resorbed mandible: a comparative prospective study of 2-year results with 3 treatment strategiens. **Int. J Oral maxillofa Implants.** 2004, 19:563-77.

TAKEDA, S. Central control of bone remodeling. **Biochem. Biophys. Res. Commum.,**v. 18, n.3, p.697-9,2005.

TEN CATE, R. Desenvolvimento, Estrutura e Função. In: **Histologia Bucal**. Quinta Edição. Guanabara Koogan, p.116-122, 2000.

THEODORO, J.P.; DONÁ, W. Enxerto Ósseo Autógeno Bilateral em Seio Maxilar, Com Área Doadora Intrabucal-Relato de Um Caso Clínico. **Rev. Bras Cirurgia e Implantodontia,** jul/set 200, v.8, n.31,p.216-219.

VASCONCELOS, B. C. do E.; DIAS, E.; FROTA, R.; NAKONECHNYJ, P.; TORRES,

B. Reconstrução Alveolar Com Enxerto Ósseo Autógeno. In: **Revista Brasileira Cirurgia e Periodontia,** Jan/Mar 2003; v. 1, n.1, p.31-35.

VASCONCELOS, L.; PETRILLI, G; FRANCISCONE, C.E. Avaliação Clínica de Implantes com Diferentes Superfícies, Instalados em Maxilas Reconstruídas com Enxerto Ósseo. **Implant Newa,** Jan/Fev 2004; v.I n.1, p.27-32.

ZERBO, I. R.; LANGE, G. L.; JOLDERSMA, M.; BRONCKERS, A. L. J. J.; BURGER,

E. H. FATE of monocortical bone blocks grafted in human maxila: a histological and histomorfemetric study. **Clin Oral Impl Res.** 2003; 14: 759-766.

WU, Y. et al. Bone marrow-derived stem cells in wound healing: a review. **Wound Repair Reger.** v.1, n.15, p.18-26, 2007.