FACULDADE SETE LAGOAS

BIBLIOTECA PROFESSOR DOUTOR PAULO NEVES DE CARVALHO

GLADSTON ROOGER MARINHO PILONETO

REABSORÇÃO CERVICAL EXTERNA: UMA REVISÃO DE LITERATURA

Campo Grande- MS

2018

FACULDADE SETE LAGOAS

BIBLIOTECA PROFESSOR DOUTOR PAULO NEVES DE CARVALHO

GLADSTON ROOGER MARINHO PILONETO

REABSORÇÃO CERVICAL EXTERNA: UMA REVISÃO DE LITERATURA

Monografia apresentada a FACSETE-Faculdade Sete Lagoas para obtenção do título de Especialista em Endodontia.

Orientadora: Profa. Lygia Leticia Hans

Campo Grande –MS

2018

AGRADECIMENTOS

Aos meus pais e familiares,

Pelo eterno orgulho de nossa caminhada, pelo apoio, compreensão, ajuda, e, em especial, por todo carinho ao longo deste percurso.

Aos meus irmãos ...

Pelo carinho, compreensão e pela grande ajuda

Aos meus amigos e colegas de curso,

Pela cumplicidade, ajuda e amizade.

DEDICATÓRIA

A Deus, que se mostrou criador, que foi criativo. Seu fôlego da vida em mim me foi sustento e me deu coragem para questionar realidades e propor sempre um novo mundo de possibilidades.

EPÍGRAFE

Chamamos de Ética o conjunto de coisas que as pessoas fazem quando todos estão olhando. O conjunto de coisas que as pessoas fazem quando ninguém está olhando chamamos de Caráter

Oscar Wilde

RESUMO

DE TAL, Gladston Rooger Marinho Piloneto. Reabsorção Cervical Externa: uma revisão de literatura. 2018. 32 páginas

Este trabalho busca fazer uma discussão a respeito da reabsorção cervical externa. Considerada como uma patologia de origem interna, ou externa à saúde bucal, a reabsorção cervical externa ataca a dentição permanente. Apesar de haver controvérsia entre os teóricos sobre as origens da patologia, todos são concordes em apontar que a reabsorção causa a perda progressiva do material com progressiva incorporação do material ao resto do organismo. A literatura ainda postula origens diversas origens cujas causas primárias ainda são desconhecidas, mas já apontam caminhos para que a pesquisa trabalhe esse tema. Este trabalho debate esses postulados e procura apontar as melhores formas de intervenções para o tratamento da reabsorção. Traz ainda um capítulo inédito em que um processo de intervenção gráfico é apresentado e discutido na terceira parte, de modo que a teoria se alia ao pontualmente gráfico, de modo que o leitor possa acompanhar e verificar como a restauração em dente com reabsorção cervical externa ocorre.

ABSTRACT

Gladston Rooger Marinho Piloneto . External Cervical Resorption : a literature review . Sindicato dos Odontologistas do MT Cuiabá. MT. 2014. Pages 32

This work seeks to make a discussion of external cervical resorption. Considered as a pathology of internal origin, or external to oral health, external cervical resorption attacks the permanent dentition. Although there is controversy among theorists about the origins of the condition, all are in agreement in pointing out that the resorption causes progressive loss of material with progressive incorporation of the material to the rest of the body. The literature also posits origins diverse backgrounds whose primary causes are still unknown, but I point to ways that the research work that theme. This paper discusses these assumptions and seeks to highlight the best forms of interventions for the treatment of resorption. It also brings an unprecedented chapter in which a process chart intervention is presented and discussed in the third part , so that the theory is allied to the graphic point , so that the reader can follow along and see how the restoration in tooth with external cervical resorption occurs.

SUMÁRIO

Introdução **9**

Capítulo I – Reabsorção Cervical Externa: etiologia **11**

1.1 Sintomatologia da RCE 13

Capítulo II – Interveção Endodôntica e Acompanhamento de Caso **17**

Capítulo III – RCE: Discussão de resultados **27**

3.1 Tratamento de RCE 28

Considerações Finais **31**

Referências **33**

Introdução

Os processos ortodônticos têm, na atualidade uma popularidade e um acesso bem maior do que há quinze anos, facilitado pelo barateamento dos procedimentos e processos estéticos que buscam clarear a dentição permanente.

O clareamento dentário – processo estético – utiliza-se cada vez mais de produtos químicos como o peróxido de hidrogênio para clarear dentes escurecidos. No entanto, deve-se deixar claro que diversos fatores podem provocar manchas e escurecimentos nos dentes, sendo que, na maioria deles, não provoca efeito gravoso nenhum à saúde.

Também é interessante frisar que os dentes, naturalmente não são brancos, mas possuem uma leve coloração perolada, tendendo para uma cor opaca brilhante. A alteração nessa coloração pode ser provocada por hemorragias pulpares, lesão na dentina, flurose ou mesmo manchas provocadas por sucos, refrigerantes, frutas, chá e café.

A atualidade, todavia, relaciona dentes brancos com jovialidade, saúde, boa aparência, bom relacionamento, ou seja, há toda uma pressão midiática e de apelo propagandístico que busca fazer esse tipo de associação – dentes brancos = sucesso na vida.

Obviamente, essa relação não se sustenta, nem na teoria, nem na realidade, porém, da mesma forma é necessário colocar ao leitor que, o tratamento ortodôntico é um procedimento seguro e disponível à sociedade, desde que se pague pelo procedimento, operado por profissional qualificado e registrado.

Uma das complicações do clareamento dentário é a reabsorção cervical externa – considerada uma patologia odontológica – uma vez que é resultado de procedimentos imperitos, ou mesmo a partir de lesões pré-existentes no cemento dentário.

A reabsorção cervical externa – doravante relacionada apenas como RCE – pode ter causas diversas, como já dito, sendo que a sua maioria está ligada aos processos de clareamento cuja complicação pode resultar em infecções orais graves.

Este trabalho monográfico buscara discutir o tema da reabsorção cervical externa – RCE – a partir de três capítulos que se complementam;

No primeiro capítulo buscamos discutir a etiologia da reabsorção cervical externa e suas causas primárias, isto é, quais as principais causas que provocam essa reabsorção.

No segundo capítulo discutimos e apresentamos os principais tipos de reabsorção em pacientes. As imagens presentes neste trabalho foram cedidas gentilmente pela Faculdade de Odontologia da Universidade Federal do Rio Grande do Sul.

No terceiro capítulo buscamos debater as principais intervenções terapêuticas no tratamento da RCE e apontar, segundo a literatura especializada, quais os tratamentos mais eficazes que minimizem a RCE.

Por fim, é bom lembrar que, a RCE é fruto de uma intervenção estética nos processos dentários naturais, isto quer dizer que, qualquer pessoa que passa por esse procedimento está sob o risco da RCE, seja por um processo natural, ou provocado pelo profissional odontólogo. Também serve para levantar discussões sobre os procedimentos de clareamento e os cuidados necessários para que o paciente possa conseguir o efeito desejado no procedimento realizado.

1 Reabsorção Cervical Externa: Etiologia

De acordo com Macalossi et al (2011, p. 71):

> A reabsorção cervical externa (RCE) é uma forma progressiva e agressiva de destruição da estrutura dental, caracterizada pela localização cervical e pela presença de tecido fibrovascular preenchendo a região reabsorvida. A RCE não apresenta uma etiologia específica, embora existam alguns fatores predisponentes para que ela ocorra. Devido à ausência de sintomas, a reabsorção cervical externa acaba se tornando um achado radiográfico, sendo detectada em exames de rotina. Algumas vezes, pode ocorrer a comunicação da lesão com o canal radicular e surgirem sintomas relacionados à pulpite.

Ou seja, é caracterizado por um processo não infeccioso que leva o organismo a reabsorver o dente, destruindo a sua forma e incorporando-o ao organismo como se não fizesse parte de uma estrutura definitiva.

Ora, os dentes possuem uma estrutura complexa e protetiva contra agentes externos e internos, todavia, o clareamento provoca a retirada da parte protetiva externa do dente. Quando acontece de maneira correta o clareamento produz um efeito estético benéfico, porém, quando realizado de forma inadequada, a consequência pode ser a RCE.

Barnabé et al (2011, p. 359) aponta a RCE como sendo:

> [...] um termo clínico utilizado para descrever uma forma de reabsorção dentária externa relativamente rara e de natureza invasiva que pode ocorrer em qualquer dente na dentição permanente. Caracterizada pela sua localização cervical, este processo leva à reabsorção progressiva e geralmente a perda destrutiva da estrutura dental.

Neste caso, a RCE seria uma etiopatologia provocada por um outro agente e que destrói a estrutura dentária em um processo de reabsorção do dente à estrutura do organismo. Heythersay (Apud BARNABÉ et al. 2011) ao analisar os casos de RCE aponta quatro classes de reabsorção:

Classe I – pequena lesão com reabsorção próximo da área cervical com penetração em dentina cervical.

Classe II – lesão com extensão à câmara pulpar coronária;

Classe III – profunda reabsorção que envolve a dentina coronal;

Classe IV – processo de reabsorção grande que se estende para além do terço cervical do canal radicular.

Quanto à sua etiologia, a RCE pode ser de dois tipos:

1 – Inflamatória;

2 – Substitutiva

A RCE inflamatória:

> [...] pode acontecer quando houver mineralização da pré-dentina ou do pré-cemento ou, ainda, quando este último é raspado. Tal reabsorção pode ser transiente ou tornar-se progressiva. O tipo transiente poderá aparecer nos dentes que sofreram tratamento ortodôntico ou periodontal e tem duração de aproximadamente duas a três semanas, não requerendo tratamento. Essa reabsorção poderá se tornar progressiva quando, além do descobrimento celular, houver estimulação de longa duração às células inflamatórias reabsortivas, seja por estimulação mecânica, aumento da pressão ou por infecção nos tecidos (SILVA et al. 2009, p. 80).

Isto é, é fruto de um acidente mecânico e externo e sua evolução aponta para dois caminhos opostos: o primeiro é o da cicatrização natural, no qual não é necessário nenhum tipo de intervenção odontológica, haja vista desaparecer em três semanas. No sentido oposto, a reabsorção pode se tornar progressiva, sendo necessária a intervenção medicamentosa nesses casos.

Já a RCE substitutiva, ainda segundo Silva et al (2009) ocorre de um processo autolimitante, algo como um “engano” do próprio corpo que começa a reabsorver o material do dente ao organismo. Essas duas formas de RCE, apesar de terem origens distintas seguem os mesmos processos de re-integração do tecido do dente ao organismo.

Macalosi et al (2009, p. 72) centram sua discussão nos processos de trauma mecânico e de clareamento dentário como os grandes responsáveis pela RCE. De acordo com os autores:

> A técnica do clareamento interno tem sido muito utilizada por evitar o desgaste da estrutura dentária e obter um resultado satisfatório18. Porém, nos casos de defeito na junção cemento-esmalte, poderá ocorrer à penetração do peróxido de hidrogênio 30%, através dos túbulos dentinários, causando a desnaturação da dentina. Consequentemente haverá uma resposta imunológica que iniciará o processo da reabsorção cervical externa.

Ou:

> Outra possível etiologia é o procedimento cirúrgico, que pode causar danos à junção cemento-esmalte como, por exemplo, a exodontia de terceiro molar. Além disto, durante o tratamento periodontal, também há a possibilidade de remoção e agressão da camada de cemento, podendo ocorrer reabsorção cervical externa. (MACALOSI et al 2009, p. 74).

1.1 Sintomatologia da RCE

De acordo com Frank e Torabinejac (Apud MACALOSI et al. 2009) a RCE é assintomática em ambos os casos – inflamatória e substitutiva – a não ser que haja o atingimento da região pulpar e periodontal. Nestes casos há o aparecimento de manchas rosas na região do dente, abscessos devido a invasão do tecido fibrovascular.

Novais et al (2012, p. 05) aponta dois tipos de sintomatologia para a RCE: externa e interna. A sintomatologia:

> Externa se inicia em regiões onde houve perda da camada de pré-cemento, com consequente exposição da porção mineralizada da superfície dentária, o que a torna susceptível à ação das células osteorremodeladoras. São fatores predisponentes históricos de trauma, movimentação ortodôntica, doença periodontal e o seu tratamento, além do clareamento endógeno. Neste último, os agentes clareadores, como peróxido de hidrogênio (H2O2), penetram na dentina podendo gerar inflamação no ligamento periodontal com consequente exposição dentinária, fator predisponente à reabsorção radicular externa.

Na interna:

> O contorno dos limites pulpares sofre uma expansão de aspecto balonizante e contornos regulares, observando-se uma expansão focal dos limites pulpares. A reabsorção externa compromete a estrutura dentária de forma aleatória e assimétrica, gerando uma imagem radiográfica irregular com radiolucidez variada e com o contorno pulpar preservado. Atualmente, as tomografias computadorizadas são usadas como um método auxiliar para facilitar este diagnóstico já que fornecem uma imagem tridimensional da anatomia dentoalveolar (NOVAIS et al. 2012, p. 06).

A sintomatologia da RCE recomenda tratamento endodôntica radical em casos de necrose do tecido pulpar, ou necessidade de restauração da área afetada. Para estes casos, Novais et al (2012, p. 06) recomenda:

> Utilizado nos tratamentos endodônticos por apresentar propriedades antibacterianas fundamentais, o hidróxido de cálcio também é preconizado nos casos de reabsorções. Isso se deve à sua influência ativa na área reabsorvida, reduzindo a ação dos osteoclastos e estimulando o reparo. Estudos sugerem que o Ca(OH)2 utilizado como curativo de demora pode ajudar na dissolução de tecido pulpar residual inacessível durante o debridamento químico-mecânico inicial, fator fundamental à boa adaptação do material restaurador. Além disso, elimina micro-organismos e inativa seus subprodutos tóxicos.

O que, em última instância favorece a restauração pulpar e da dentina. Nos casos de clareamento por meio químico, á que se levar em conta o material utilizado para o processo e como esse material provoca, diretamente a RCE.

Silva et al. (2010, 81) pontua que:

> Em 1983 foi relatado um caso de reabsorção externa cervical observado em paciente com 50 anos de idade, sem história anterior de trauma, que seis anos antes do relato havia recebido um tratamento clareador combinando-se o uso de calor, ou seja, a técnica termocatalítica, com o método *walking bleach*. A guta-percha foi removida abaixo do nível da gengiva inserida e nenhuma barreira de selamento cervical (tampão cervical) foi utilizada. Foram empregados superoxol + perborato de sódio, com uso de isolamento absoluto do campo operatório com grampo de fixação. O agente clareador foi selado na câmara entre as visitas e um instrumento aquecido eletricamente foi utilizado em cada uma das duas sessões. Dessa forma, conclui-se que a ocorrência de trauma não era indispensável para que a reabsorção ocorresse. Além disso, concordaram com as duas hipóteses etiológicas sugeridas para as reabsorções inflamatórias cervicais. Uma delas era a inflamação cervical em função da penetração do peróxido de hidrogênio, e a outra, o não reconhecimento pelo sistema imune da dentina desnaturada do *gap* (fenda) na junção amelocementária.

Esses casos relatados apontam para um terreno escorregadio a respeito da RCE. Se por um lado seus efeitos são conhecidos, a sua causa, apesar do aparente conhecimento de causa, aponta para mais interrogações, do que para certezas plenas das causas da RCE.

Tanto isso é verdade que Friedman et al (Apud SILVA et al, 2010, p. 81) relata que:

> Em 1988, pelo período de observação de um a oito anos estudaram a incidência de reabsorção externa radicular e os resultados estéticos utilizando 58 dentes extraídos, sem história de trauma, clareados pela técnica termocatalítica (lâmpada de calor ou instrumento aquecido) ou *walking bleach* com solução aquosa de H2O2 a 30%, sem uso de tampão cervical, com remoção da obturação na região cervical. Os autores observaram reabsorção externa de início apical em 6,9% dos casos (quatro dentes). Destes, dois foram considerados estagnados e

> dois progressivos. Nenhum dos quatro dentes apresentou história de trauma pré ou pós-operatório. Em um dos dentes reabsorvidos foi utilizado apenas o procedimento de *walking bleach*, sem associação com o calor. Por meio da análise dos resultados, os autores acreditam que tal fenômeno não estaria relacionado com o trauma nem com o uso de calor, mas sim com o efeito cáustico do peróxido de hidrogênio, que seria o causador de inflamação culminante em reabsorção. Além disso, eles concordam com a ideia de que a dentina desnaturada é capaz de provocar resposta imunológica. Diante da análise dos resultados obtidos, os autores sugerem como medida preventiva contra a reabsorção o uso de base protetora de hidróxido de cálcio, ou então que se lance mão de restaurações com compósitos ou laminados antes de clarear os dentes com peróxido de hidrogênio.

Um terceiro relato apontado por Silva et al (2010) nos estudos de Heller (Apud SILVA et al. 2010, p. 83) indicam que o:

> [...] clareamento intracoronal com a reabsorção externa cervical num estudo *in vivo* com 48 dentes incisivos superiores de quatro cães da raça Beagle. Os autores empregaram mistura de perborato de sódio + peróxido de hidrogênio, sem aplicação de calor ou base protetora (tampão cervical), com a técnica *walking bleach*. Os dentes foram divididos em dois grupos. Metade deles foi submetida aos procedimentos clareadores dessa técnica, e as outras amostras serviram como grupo controle. Os animais foram sacrificados entre um e três meses após o tratamento. Durante o período de clareamento, eles foram radiograficamente examinados todo mês. A reabsorção foi observada apenas histologicamente em dois dos 16 dentes clareados após três meses, e nenhum deles fazia parte do grupo controle, no qual foram utilizadas solução salina e aplicação de calor. Um dos dentes apresentou reabsorção na altura da crista óssea alveolar, na região onde a obturação do canal foi removida (foram encontradas células gigantes multinucleadas e alguns linfócitos com evidente reposição de tecido cementoide no defeito reabsortivo). O outro dente reabsorveu entre o aparelho de inserção epitelial e o nível da crista óssea alveolar, região que estava ligeiramente abaixo de onde a obturação de guta-percha tinha sido removida. Nesse caso, havia inúmeras células gigantes multinucleadas, mas sem a presença de reposição de tecido cementoide. Os autores não descartam a possibilidade de a reabsorção ter associação com o trauma e a reação inflamatória persistente, causada pela penetração do agente clareador nos tecidos periodontais. Eles disseram não compreender o mecanismo pelo qual os agentes clareadores são capazes de promover a continuidade do processo reabsortivo.

Esses casos relatados por Silva et al (2010) apontam causas prováveis para a provocação da RCE quando utilizada nos processos de clareamento dos dentes. Porém, isto não pode ser utilizado como uma censura para esse procedimento estético odontológico.

Da mesma forma, esses relatos indicam causas prováveis da RCE não inflamatória cujos efeitos são semelhantes a da reabsorção inflamatória externa, cujas causas e efeitos não diferentes da que vem sendo estudada neste texto. Nestes casos, o que se tem são informações histopatológicas da RCE e seus efeitos na saúde bucal.

Macalosi et al (2009, p. 74) conceituam a histopatologia da RCE como sendo variante:

> [...] conforme o desenvolvimento do processo. No estágio inicial, a cavidade da reabsorção apresenta tecido fibrovascular e células clásticas adjacentes à superfície da dentina. Normalmente as células clásticas presentes na reabsorção são mononucleares, mas em alguns casos, é possível identificar células multinucleadas. A RCE foi descrita, por Heithersay, como um processo asséptico, isento de células inflamatórias, exceto nos casos em que ocorre a invasão da região reabsorvida por microrganismo bucal. Com a evolução do processo de reabsorção, ocorre a deposição ectópica de osso, tanto dentro do tecido fibrovascular como na superfície da dentina reabsorvida.

Tanto a histopatologia, quanto a sintomatologia da RCE apontam-na como resultado de intervenções externas e predisposição interna do paciente. Mas em todos esses casos o fator gerador da RCE está relacionado aos processos endodônticos e ortodônticos de clareamento estético dos dentes.

2 Intervenção endodôntica de RCE e acompanhamento de caso

Neste capítulo iremos fazer uma argumentação visual sobre a reabsorção cervical externa a partir de um caso documentado com imagens cedidas pela FOP /UFRGS (2012).

Nesta argumentação visual iremos mostrar um caso de RCE não inflamatória, seu tratamento e intervenção e o resultado final. A paciente B.L.S. de 26 anos relatou que durante a adolescência sofreu um trauma mecânico que afetou a arcada dentária. Próximo aos 22 anos a paciente fez clareamento dentário à base de peróxido de hidrogênio.

Após quatro anos a paciente apresentou um quadro fístula no dente 11 e mudança de coloração nos dentes 12 e 22.



Figura 01: arcada superior com fístula no incisivo e descoloração nos dentes 12 e 22 da arcada superior.



Figura 02: fístula na base do incisivo 11 e coloração diferente na base da gengiva.

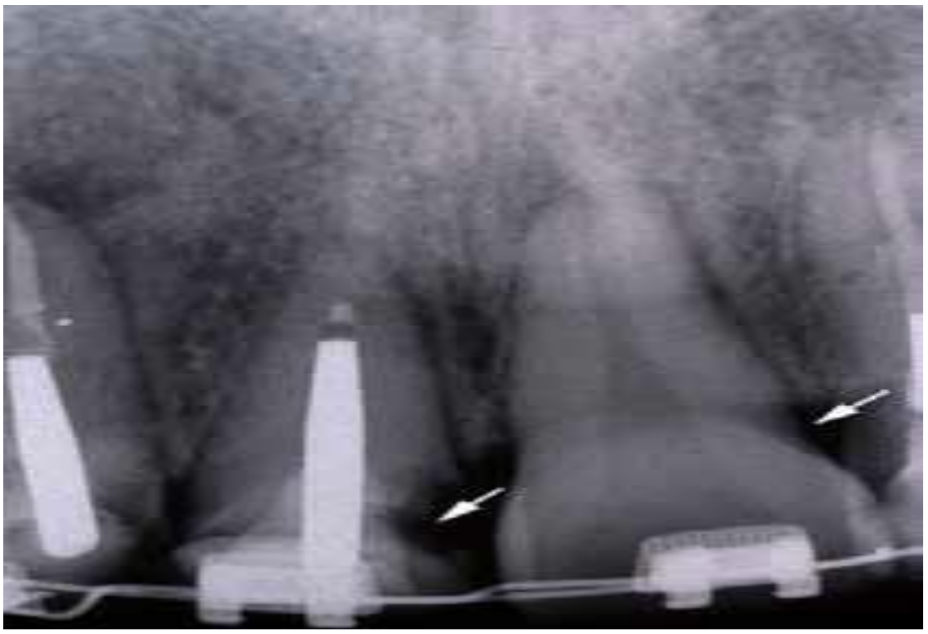

Figura 03: imagem radiográfica da RCE no incisivo 11

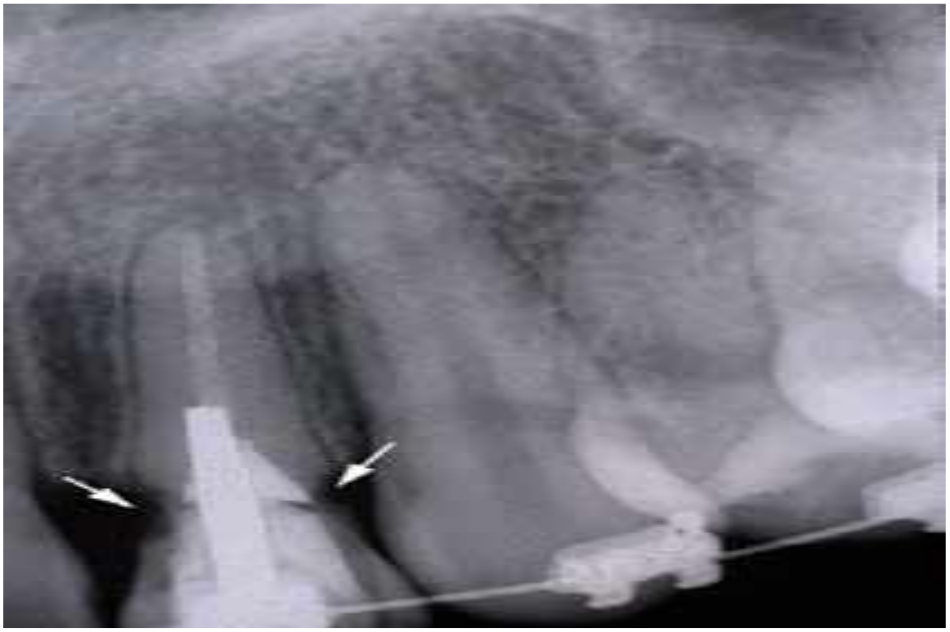

Figura 04: imagem aproximada da RCE do incisivo 11 mostrando pontos onde há reabsorção do dente.



Figura 05: extrusão dentária mostrando a lesão de RCE no incisivo 11

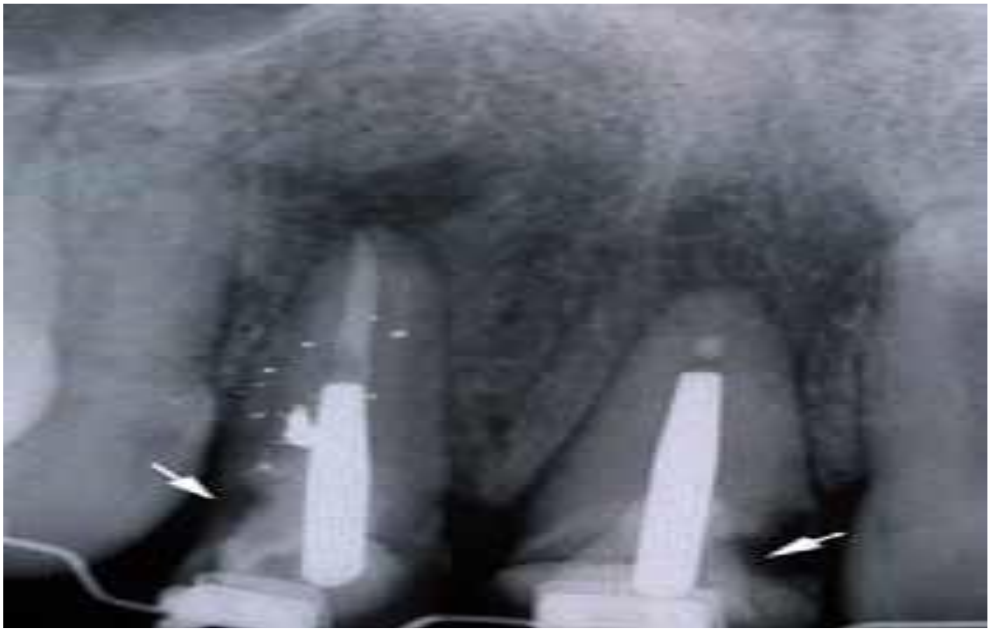

Figura 06: imagem radiográfica após extrusão mostrando a RCE.



Figura 07: retalho cirúrgico após exposição da lesão de reabsorção externa. O detalhe da seta mostra o ponto da lesão apical.

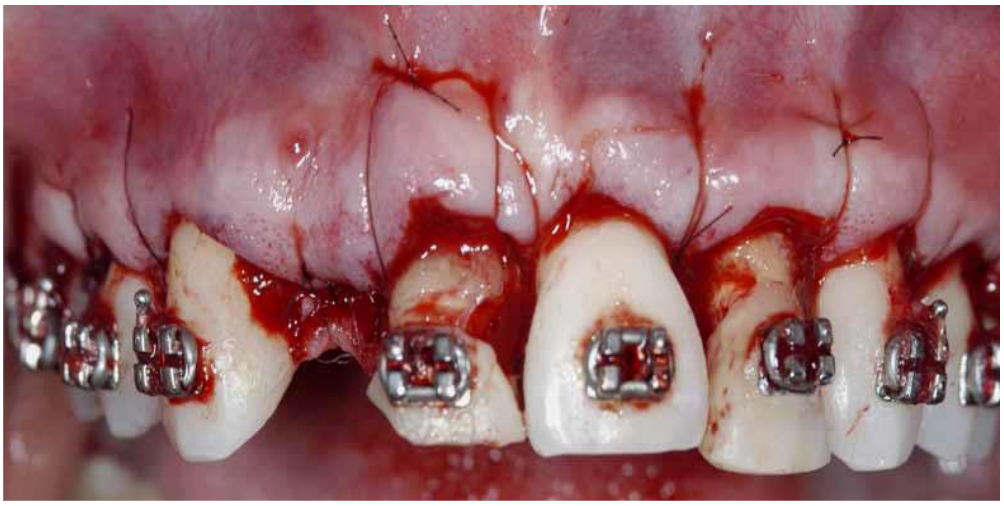

Figura 08: exodontia do dente 12, sutura e posicionamentoapical do retalho



Figura 09: restauração provisória com aparelho ortodôntico

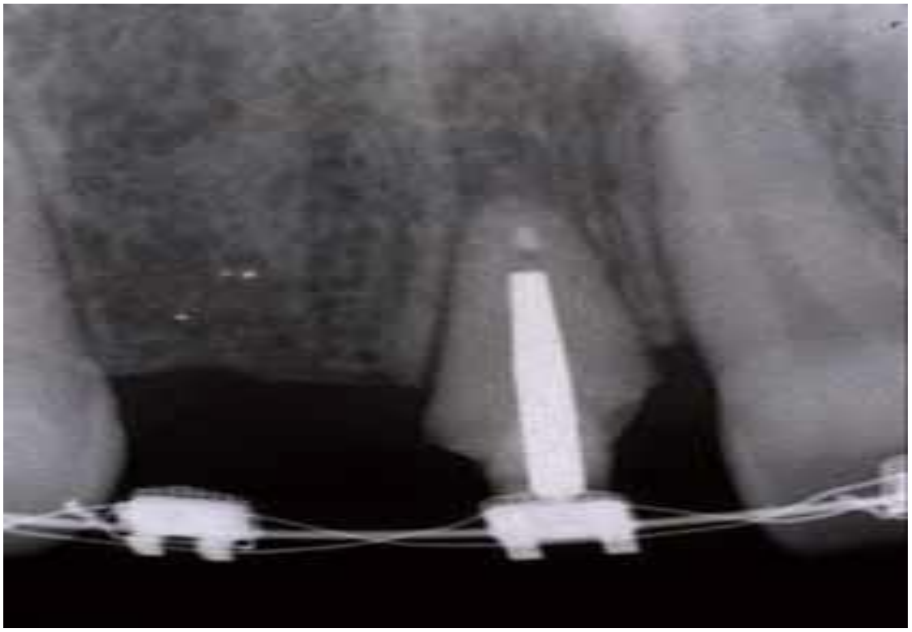

Figura 10: imagem radiográfica com recomposição óssea e extirpação da RCE e da lesão apical



Figura 11: condicionamento tecidual por compressão

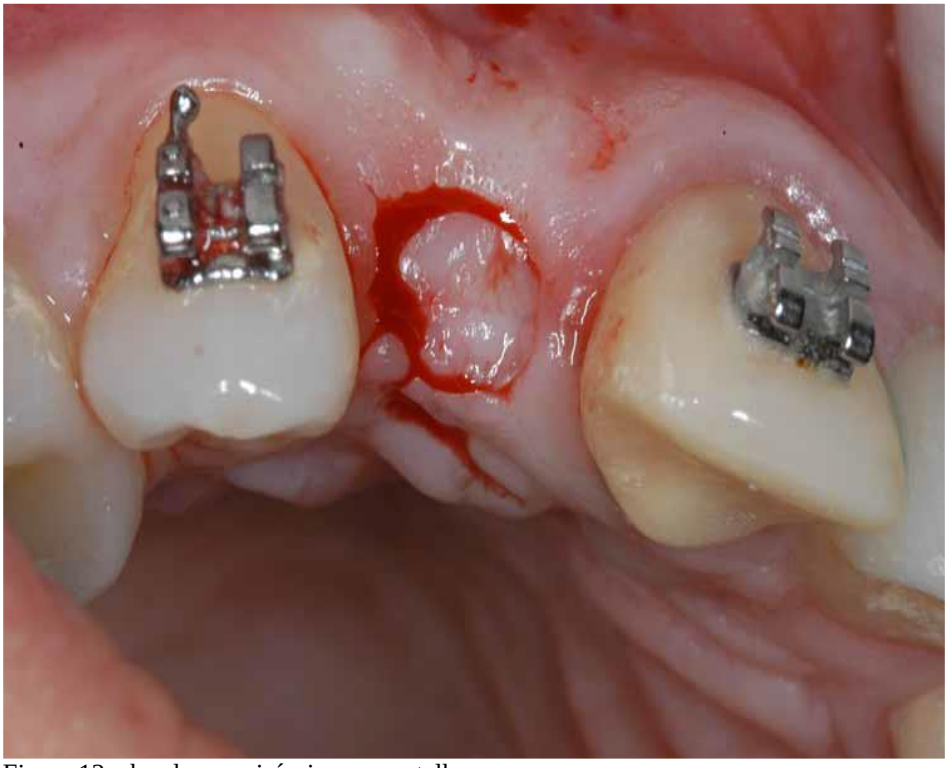

Figura 12: abordagem cirúrgica sem retalho

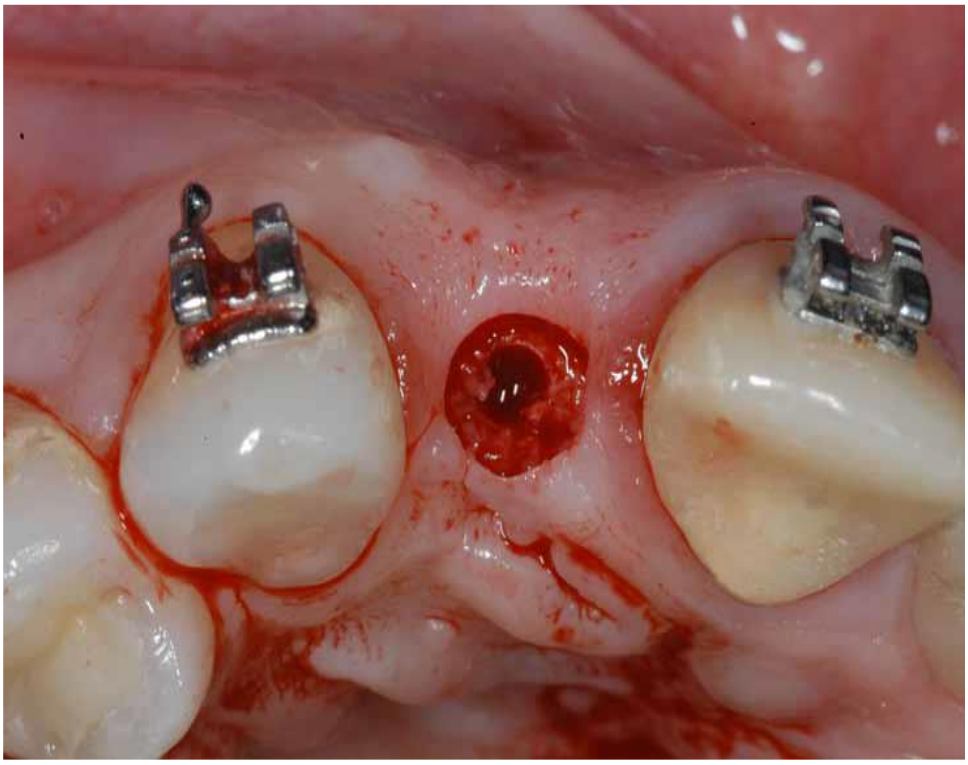

Figura 13: fresagem para instalação do implante

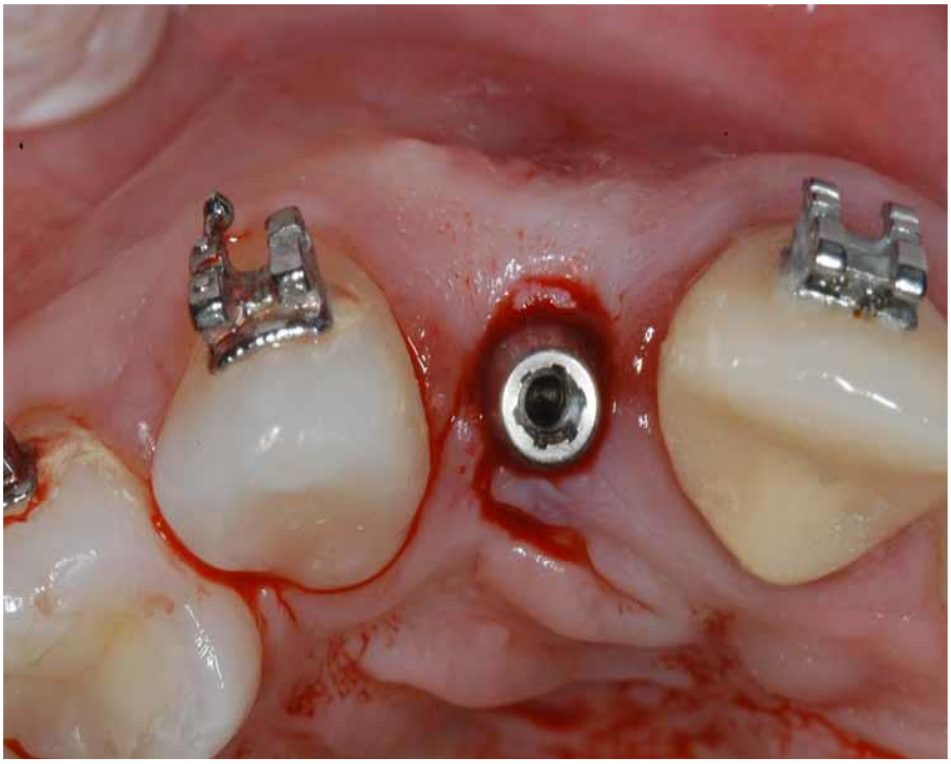

Figura 14: implante instalado



Figura 15: restauração provisória do12



Figura 16: aspecto periodontal prévio



Figura 17: aspecto final após cimentação definitiva



Figura 18: aspecto radiográfico após cimentação definitiva

As imagens acima apresentam não somente um caso de RCE, mas um processo de tratamento que passou por etapas, incluindo a exodontia e o reposicionamento de prótese artificial para a recomposição da arcada dentária e o uso e aparelho ortodôntico na paciente.

O relatório da FOP/UFRGS (2012) finda com essas imagens, mas torna ela uma lição clara de intervenção benéfica em caso de RCE não inflamatória, porém provocado por agentes externos, o que nos leva à argumentação inicial aos cuidados com os processos de clareamento e a necessidade do odontólogo conhecer a vida do paciente.

3 RCE: Discussão de resultados

A reabsorção cervical externa – RCE – como vimos chamando neste trabalho apresenta uma sintomatologia e uma histopatologia que se origina em dois processos distintos, mas unidos em torno de um mesmo tema: o cuidado oral e a estética bucal.

Para Consolaro (2005, p. 16):

> As reabsorções de tecidos em dentes decíduos representam um processo fisiológico decorrentes da esfoliação e da erupção dentária permanente. Por outro lado, processos de reabsorção podem afetar dentes permanentes, e nestes casos passam ser considerados como uma atividade patológica.

Nestes casos, a discussão desenvolvida apresenta mais um fator causal da RCE que Consolaro (2005) traz para a discussão. Se até então a RCE era vista como um processo lesionador mecânico, ou químico a partir do clareamento endodôntico, temos um novo fator que leva em conta a fisiologia humana.

Note-se que Consolaro, não discute a origem fisiológica da RCE, mas apenas aponta uma origem fisiológica para o surgimento da RCE que ocorre no momento de erupção da dentição permanente, o que exclui a possibilidade de ocorrer na primeira dentição. Mas a lacuna permanece e carece de uma investigação.

Se levarmos em consideração ser factual o processo fisiológico da RCE na erupção da dentição permanente, quais os fatores causais que levam ao surgimento dela nesse momento? São fatores fisiológicos mesmos, ou resultados de trauma na raiz dentária permanente fruto de uma lesão na infância, antes do surgimento dessa dentição? Esses são questionamentos que devem ser investigados e respondidos pela pesquisa a fim de se dar suporte ao trabalho odontológico.

Aprofundando essa discussão, Consolaro (2005) apresenta possíveis causas que não foram aventadas por outros pesquisadores para o surgimento da RCE, destacando-se:

a) traumatismo às estruturas de suporte dentária;

b) movimentação ortodôntica;

c) pressão por dentes impactados;

d) neoplasias;

e) periopicopatias crônicas, e;

f) agentes físicos e químicos empregados em atos operatórios.

Volta-se, a partir do discurso de Consolaro (2005) às mesmas buscas das causas iniciais da RCE e a reestruturação da arcada conforme apresentado no capítulo dois deste trabalho.

3.1 Tratamento de RCE

No capítulo dois deste trabalho apresentamos um discurso em imagens sobre um procedimento de restauração do incisivo 11 com reabsorção cervical externa e fístula apical. Nas imagens foi possível perceber que a lesão não estava circundada apenas ao incisivo 11, mas também ao dente 12 cuja necessidade de exodontia foi necessária para a recuperação da oclusão dental correta e saúde bucal.

Novais et al. (2012, p. 02), ao debater o tratamento da RCE postula que:

> O tratamento proposto nos casos de reabsorção externa de uma área extensa ou de difícil acesso é o tratamento cirúrgico. Nestes casos, rebate-se um retalho de espessura total revelando o defeito e, após a remoção do tecido inflamatório e limpeza da área, segue-se a restauração da reabsorção com materiais como cimento de ionômero de vidro (CIV), resina composta, amálgama ou Agregado Trióxido Mineral (MTA) . Muitas vezes, no entanto, o resultado final pode envolver uma deformidade do contorno gengival levando a um defeito estético, especialmente em dentes da região anterior.

O tratamento apresentado por Novais et al consiste em intervenções não diretas, isto é, em situações em que a RCE está presente em uma grande e extensa área, cujo aceso cirúrgico é desaconselhável. Porém os mesmos autores apontam determinados cuidados ao se estabelecer esses procedimentos, isto porque:

> As reabsorções externas se iniciam em regiões onde houve perda da camada de pré-cemento, com consequente exposição da porção mineralizada da superfície dentária, o que a torna susceptível à ação das células osteorremodeladoras. São fatores predisponentes históricos de trauma, movimentação ortodôntica, doença periodontal e o seu tratamento, além do clareamento endógeno. Neste último, os agentes clareadores, como peróxido de hidrogênio (H2O2), penetram na dentina podendo gerar inflamação no ligamento periodontal com consequente exposição dentinária, fator predisponente à reabsorção radicular externa (NOVAIS et al. 2012, p. 04).

Para tanto, recomendam, como tratamento radical:

> O tratamento endodôntico radical deverá se realizado nos casos onde há um diagnóstico de necrose ou quando houver necessidade de restauração da área reabsorvida e o acesso necessite ser realizado via canal. Em dentes severamente luxados, intruídos ou avulsionados preconiza-se o tratamento endodôntico para evitar a contaminação dos canais e, dessa forma, evitar a ação dos micro-organismos na potencialização do processo de reabsorção da superfície radicular externa (NOVAIS et al. 2012, p. 06) .

No entanto, faz-se necessário que se observe a advertência de Picanço (2012, p. 17) a respeito da RCE e a literatura envolvida nesse tema. Segundo a autora:

> A literatura sobre reabsorção radicular é vasta, porém muito controversa em relação aos fatores que realmente interferem na ocorrência e severidade do grau de reabsorção durante o tratamento ortodôntico. Devido às dúvidas quanto aos fatores de predisposição ao acontecimento das reabsorções radiculares externas apicais.

Isto quer dizer que ainda há muito a ser investigado a respeito da RCE, entretanto, mais do que isso, é necessário ao profissional conhecer a saúde de seu paciente e a indicação de melhores formas e tratamentos terapêuticos para esse tipo de patologia dentária.

Da mesma forma, Consolaro (2012, p. 35) a respeito do tratamento e levando em consideração a fisiopatologia da RCE aponta:

> A anquilose alveolodentária provocada advém de traumatismos ou sobrecargas, transplantes e reimplantes e isto associa o processo à inflamação e também à recolocação dos dentes envolvidos em função novamente. Estes fatores promovem acúmulo local de mediadores relacionados à reabsorção óssea que nesta área será acelerada, acelerando também o processo de "substituição" de estruturas dentárias por estruturas ósseas. Além disto, com frequência, estão associados ou próximos aos molares decíduos, os pré-molares e seus respectivos folículos pericoronários, ricas fontes de mediadores locais da reabsorção óssea, visto que são as estruturas essenciais da erupção dentária. Na anquilose alveolodentária espontânea não deve ter havido um traumatismo ou sobrecarga, mas sim a morte natural das células do ligamento periodontal, incluindo-se os cementoblastos. Não há um acúmulo significativo de mediadores da reabsorção no local e a remodelação óssea fica lenta naturalmente. Com freqüência nestes casos não há o permanente sucessor e seu respectivo folículo pericoronário, diminuindo mais ainda a chance de acúmulo de mediadores da reabsorção no local. Desta forma o processo da reabsorção dentária por substituição fica naturalmente lento, podendo levar décadas até a completa reabsorção da raiz dentária envolvida. A reabsorção existe, apenas em ritmo lento. Colocar este dente em oclusão ou sobre oclusão tende a acelerar o processo, pois promoverá lesão tecidual, inflamação e acúmulo local de mediadores da reabsorção óssea.

Isto leva-nos a tirar algumas conclusões primárias a respeito da RCE e do seu tratamento:

1 – a RCE possui diversos fatores extra e intra-paciente;

2 – sua causa poder se externa e interna à fisiologia oral;

3 – pode ser provocada por intervenções estéticas de clareamento;

4 – pode ser de tipo inflamatória, ou substitutiva;

5 – é indolor;

6 – destrói dente a partir da sua raiz pulpar, reabsorvendo-o ao organismo;

7 – os tratamentos apresentados pela literatura podem exigir intervenções cirúrgicas, exodontias, ou tratamento com produtos mineralizadores em locais em que a cirurgia é desaconselhável.

Em situações como as acima citadas, Picanço (2012, p. 30) estabelece que, além de um cuidado mais aproximado da saúde bucal, a:

> [...] tomografia é uma poderosa ferramenta para o diagnóstico da reabsorção radicular, complementando os exames radiográficos convencionais. Ela tem sido muito usada na odontologia, pois através dela é possível obter dimensões reais das estruturas anatômicas, uma imagem espacial das estruturas craniofaciais pode ser produzida, a imagem em 3D pode ser facilmente rotacionada, as estruturas internas podem ser observadas, removendo-os planos externos, vários órgãos podem ser observados, independentemente, pela mudança da densidade dos mesmos; pode mostrar assimetrias na região média da face e base do crânio, apresentar pequenos segmentos da parte estudada em verdadeiros cortes, em qualquer sentido do espaço; qualidade da imagem. Além de todas estas possibilidades a tomografia é também considerada um método diagnóstico não invasivo, rápido, fidedigno e de alta precisão.

Dessa forma, exige-se, para uma saúde bucal adequada e a prevenção da RCE, não somente a visita regular ao dentista, mas também o uso de ferramentas tecnológicas disponíveis para se diagnosticar a RCE.

Dessa forma, a literatura apresenta uma gama variada de teorias que buscam explicar a RCE e suas origens, bem como alternativas de tratamento que vão desde o tratamento tópico, à intervenção e à exodontia quando o comprometimento do dente passa de determinado grau e sua recuperação é impossível de ser feita.

4 Considerações Finais

O estudo que fizemos neste trabalho, de revisão de literatura sobre a Reabsorção Cervical Externa trouxe-nos informações valiosas a respeito de um processo orgânico e fisiológico, cujas origens ainda são motivo de controvérsias.

Reabsorção Cervical Externa é um processo fisiológico de destruição do corpo dentário em que o organismo ataca- e o reabsorve, eliminando a formação dentária, podendo provocar situações infamatórias.

A discussão deste trabalho apresentou as duas formas básicas de RCE: a inflamatória e a substitutiva, dando um passo além, apresentando outros fatores que alguns autores consideram como originais causadores da RCE.

Apesar de haver diferentes pontos de vista a respeito da RCE, podemos apontar os seguintes pontos em comum entre os estudiosos pesquisados neste trabalho e que comentam sobre a RCE:

1 – a RCE possui diversos fatores extra e intra-paciente;

2 – sua causa poder se externa e interna à fisiologia oral;

3 – pode ser provocada por intervenções estéticas de clareamento;

4 – pode ser de tipo inflamatória, ou substitutiva;

5 – é indolor;

6 – destrói dente a partir da sua raiz pulpar, reabsorvendo-o ao organismo;

7 – os tratamentos apresentados pela literatura podem exigir intervenções cirúrgicas, exodontias, ou tratamento com produtos mineralizadores.

8 – não ataca a primeira dentição, mas pode atacar a dentição permanente no momento de sua erupção;

9 – pode estar associada a fatores genéticos, ou ao surgimento de neoplasias no organismo;

10 – sua principal característica é a modificação na coloração dentária;

11 – Ainda há controvérsias sobre as origens ontológicas da patologia.

Apesar da literatura apresentar esses pontos em comum, é importante frisar que:

a) a RCE é considerada um processo patológico, e portanto, deve ser tarada como um processo patológico sempre que acometerem dentes permanentes;

b) traumatismos dentários podem desencadear um processo de reabsorção, mas nem todos os traumatismos provocam o processo, daí a importância da investigação com o uso da tecnologia;

c) o tratamento depende do tipo de processo de reabsorção que acomete o paciente e o elemento dentário. Nem sempre a exodontia é a saída mais eficaz para o tratamento do elemento dentário com RCE.

Isto posto, é importante frisar que, no trabalho desenvolvido pelo profissional de odontologia, conhecer o seu paciente e seu histórico de saúde bucal é tão importante, quanto conhecer os procedimentos de eliminação da RCE.

5 Referências

ANDREASEN, L. ANDREASEN, J. O. Fundamentos de traumatismos dental. Artmed. 3. Ed. Porto Alegre. 2006

BARNABÉ, Willian. SOUZA, João P. LOPES, Lawrence G. RUIZ, Luiz F. N. FREITAS. Pedroo H. MENDONÇA NETO, Tatiane. Abordagem Interdisciplinar no tratamento da Reabsorção Cervical Externa. Revista Odontológica Brasil Central. Ano 11. N.º 05. Rio de Janeiro. 2011

CONSOLARO, A. Reabsorções Dentárias. Dental Press. 2 edição. Maringá. PR. 2005

ESTRELA, C. Ciência Endodôntica. Artes Médicas. São Paulo. 2004

FURQUIN, L. Z. Perfil endocrinológico de pacientes ortodônticos com e sem reabsorção cervical externa. Tese (Doutorado em Odontologia). USP. Bauru. São Paulo. SP. 2003

MACALOSI, Juliana M. S. BACK, Eduardo D. E.E. HARAGUSHIKU, Gisele A. TOMAZINHO, Flávia S. A. BARATTO FILHO, Flares. Etiologia, diagnóstico e tratamento da reabsorção cervical externa: revisão de literatura. Dental Press. Curitiba. PR. 2012

PICANÇO, Graciema V. Fatores de predisposição à Reabsorção Cervical Externa severa associada ao tratamento ortodôntico. Dissertação (Mestrado em Odontologia). UNINGÁ. Maringá. PR. 2010

NOVAIS, Isabella G. DUMONT, Adriana F. S. CARDOSO. Fabiano P. CASTRO. Ana Cecília D.V. de. Tratamento da reabsorção externa via canal radicular. Anais. Simpósio Brasileiro de Odontologia. UFMG. Belo Horizonte. MG. 2012

SILVA, Elaine M. LEONARDI, Denise P. HARAGUSHIKU, Gisele A. TOMAZINHO, Flávia S. A. BARATTO FILHO, Flares. ZIELAK, João C. Etiologia e prevenção da reabsorção cervical externa associadas ao clareamento dentário. In: Revista Sul Brasil de Odontologia. Março. 2010. Ano 03. Vol. 7. Porto Alegre. RS. 2010

FACSETE
Faculdade Sete Lagoas
Recredenciamento Portaria MEC 278/2016- D.O.U 19/04/2016

Monografia intitulada: **Reabsorção Cervical Externa: Uma Revisão de Literatura Materiais,** de autoria do aluno: Gladston Rooger Marinho Piloneto, aprovado pela banca examinadora constituída pelos seguintes professores:

CD- Lygia Leticia Hans- orientadora
AEPC-Associação de Ensino Pesquisa e Cultura de Mato Grosso do Sul

CD- Valeria Rodrigues de Lacerda- coorientadora
AEPC-Associação de Ensino Pesquisa e Cultura de Mato Grosso do Sul

Campo Grande –MS,25 de agosto de 2018