FACULDADE DE SETE LAGOAS - FACSETE

ELISEU LIMA DA CRUZ

REMOÇÃO DE INSTRUMENTO PROTAPER F3 FRATURADO NO CANAL RADICULAR COM INSERTO ULTRASSOICO E PINÇA KELLY: RELATO DE CASO CLÍNICO

Teixeira de Freitas-BA

2019

FACULDADE DE SETE LAGOAS - FACSETE

ELISEU LIMA DA CRUZ

REMOÇÃO DE INSTRUMENTO PROTAPER F3 FRATURADO DO CANAL RADICULAR COM ULTRASSOM E PINÇA KELLY: RELATO DE CASO CLÍNICO

Artigo científico apresentado ao programa de especialização em endodontia da Faculdade Sete Lagoas - FACSETE para a obtenção do título de especialista em endodontia.

Orientadora: Profª. MS. Camila Almeida de Andrade

Teixeira De Freitas-BA

2019

FOLHA DE APROVAÇÃO

O artigo científico intitulado: **“REMOÇÃO DE INSTRUMENTO PROTAPER F3 FRATURADO NO CANAL RADICULAR COM ULTRASSOM E PINÇA KELI: RELATO DE CASO CLÍNICO”** apresentado por seu titular ao Instituto Baiano de Pesquisa Odontológica, para obtenção de título de especialista em ENDODONTIA, à comissão examinadora abaixo denominada, após autorização pela orientadora.

Teixeira de Freitas, _____ de _____ de 2019.

_____

Coordenador: Professor MS. Antônio Henrique Braitt dos Santos

_____

Orientadora: Professora MS. Camila Almeida de Andrade

_____

Professora Esp. Gladyvam Rabelo Braitt

AGRADECIMENTOS

Agradeço a Deus, agradeço de todo meu coração por me dar sabedoria, iluminar meus caminhos e decisões, me dar forças para superar obstáculos e alcançar objetivos. Obrigado Senhor!

A minha esposa, pelo apoio, compreensão, amor e por estar sempre ao meu lado.

Aos meus pais, pelo amor incondicional, carinho, e investimento em minha vida.

À minha orientadora, Camila Almeida de Andrade, que norteou este estudo com, carinho, dedicação e brilhantismo, para que eu chegasse à especialização.

Aos professores do curso de Endodontia, Gladyvam Braitt e, especialmente, ao nobre professor, **Antônio Henrique Braitt,** por seu esmero e compromisso com a docência, agradeço todos os ensinamentos e cooperação para que eu conseguisse uma aprendizagem significativa.

Aos colegas de curso de especialização, e àqueles que cooperaram para que esta conquista fosse possível, muito obrigado!

Ao Instituto Baiano de Pesquisa Odontológica e toda a equipe de especialização em Endodontia, por ter nos oferecido uma especialização que nos conduzirá a excelência. Muito obrigado!

“ Não há saber mais ou saber menos: Há saberes diferentes”.

Paulo Freire

RESUMO

O objetivo deste trabalho é relatar um caso clínico de remoção de instrumento Protaper F3 fraturado no canal radicular com inserto ultrassónico e pinça kelly. Após anestesia, acesso e isolamento absoluto, determinou-se o comprimento de trabalho com instrumento manual #20 e localizador apical Romiapex. O preparo do canal radicular foi feito continuamente pelos terços cervical, médio e apical com o instrumento reciprocante Prodesing R35. Irrigou-se 5ml de hipoclorito de sódio a 2,5% antes da determinação do comprimento de trabalho e após o preparo dos terços do canal. O instrumento Protaper F3 fraturou durante o refinamento da modelagem do canal radicular. Na primeira tentativa de remoção, utilizou-se a ponta de ultrassom E5 e sonda exploradora oitavada sem sucesso. Então, optou-se pela remoção da coroa que já estava fragilizada e com indicação protética e utilização ponta de ultrassom E5 e pinça Kelly fazendo movimentos de tração e rotação. Após a remoção do instrumento procedeu-se a agitação com Easy Clean em 3 ciclos de 20 segundos, renovando 1 ml da solução, sequencialmente com 3ml de EDTA 17% e 5 ml de NaOCl a 2,5%. O dente foi obturado com cimento AH Pus e cone de guta-percha F3 da Protaper e selado provisoriamente com uma bolinha de algodão estéril e ionômero de vidro. Conclui-se que a remoção de instrumento Protaper F3 fraturado no canal radicular obteve sucesso com utilização do ultrassom e pinça kelly, neste caso clinico.

Palavras-chave:
Endodontia; Fratura; Canal Radicular.

ABSTRACT

The objective of this work is to report a clinical case of removal of fractured Protaper F3 instrument from the root canal with ultrasound and kelly tweezers. After anesthesia, access and absolute isolation, the working length was determined with a manual instrument # 20 and Romiapex apical locator. The preparation of the root canal was done continuously by the cervical, middle and apical thirds with the reciprocal instrument Prodesing R35. 5ml of 2.5% sodium hypochlorite was irrigated prior to determination of working length and after preparation of the thirds of the canal. The Protaper F3 instrument fractured during the refinement of root canal modeling. In the first attempt of removal, the E5 ultrasound tip and octave exploratory probe were used without success. Then, it was decided to remove the crown that was already fragile and with prosthetic indication and use E5 ultrasound tip and Kelly clamp making traction and rotation movements. After removal of the instrument, shaking with Easy Clean was performed in 3 cycles of 20 seconds, renewing 1 ml of the solution, sequentially with 3 ml of 17% EDTA and 5 ml of 2.5% NaOCl. The tooth was filled with AH Pus cement and Protaper F3 guta-percha cone and sealed provisionally with a sterile cotton ball and glass ionomer. It was concluded that the removal of fractured Protaper F3 instrument in the root canal was successful with the use of ultrasound and kelly tweezers, in this clinical case.

Keywords

Endodontics; Fracture; Canal Radicular.

SUMÁRIO

1. INTRODUÇÃO.....09

2. PROPOSIÇÃO.....11

3. RELATO DO CASO CLÍNICO.....12

4. DISCUSSÃO.....17

5. CONCLUSÃO.....19

REFERÊNCIAS BIBLIOGRÁFICAS.....20

ANEXO A – TERMO DE CONSENTIMENTO LIVRE E ESCLARECIDO.....21

1. INTRODUÇÃO

Dentre as fases do tratamento endodôntico, no preparo químico-mecânico de um canal radicular, os instrumentos endodônticos sofrem tensões extremamente adversas que variam com a anatomia do canal, com as dimensões do instrumento e com a habilidade do profissional (PEREIRA LOPES et al., 2012). Os instrumentos rotatórios fraturados de Níquel-Titânio são resultado da fadiga cíclica de flexão, da torção ou da combinação destas (PARASHOS et al. 2006).

Para ocorrer fratura por torsão é preciso que a ponta do instrumento endodôntico fique imobilizada e na outra extremidade (cabo) seja aplicado um torque superior ao limite de resistência à fratura do instrumento (MAIA FILHO et al., 2009). O risco de fratura por fadiga cíclica é cumulativo e está relacionado com a intensidade das tensões atrativas e compressivas impostas na região de flexão rotativa do instrumento endodôntico. A intensidade das tensões é um parâmetro específico para ocorrer fratura por fadiga de um instrumento endodôntico (MAIA FILHO et al., 2005) .

Inúmeros fatores têm sido associados à fratura de instrumentos de NiTi tais como: destreza e experiência do operador, técnica de preparo, velocidade de rotação, torque, desenho do instrumento, número de utilizações e ciclos de esterilização (CORREIA DE SOUSA, 2013). Muitas das fraturas de instrumentos ocorrem, inesperadamente, sem sinais de deformação permanente, deformação que ocorre após ultrapassar o limite elástico do material, não sendo reversível (KAWAKAMI et al., 2015).

Várias técnicas e dispositivos têm sido empregados com o intuito de retirar instrumentos fraturados como ultrassom, pinças Kelly e especiais, limas Hedstroem entrelaçadas, entre outros. Um equipamento inicialmente idealizado por Masseran e depois comercializado pela Brasseler, então denominado Endo Extractor, foi desenvolvido para auxiliar a remoção de fragmentos de núcleos, instrumentos endodônticos e cones de prata retidos nos canais radiculares (PEREIRA et al., 2012).

Os instrumentos fraturados no interior dos canais radiculares muitas vezes não permitem o acesso à região apical do dente diminuindo com isso o bom prognóstico do tratamento. Por esta razão, cada caso deve ser muito bem avaliado antes do procedimento de remoção desses instrumentos, avaliando o local em que se encontra

(terço médio, ou apical), o tipo, o tamanho, a acessibilidade ao instrumento, condição periapical e expectativa do paciente, analisando-se os riscos e os benefícios (RAMOS, 2009).

Quando a sua remoção não é possível ou muito arriscada, a obtenção de uma passagem lateral que permita a ultrapassagem do fragmento pode ser não só uma alternativa viável, como muitas vezes, a melhor opção. Contudo, o melhor tratamento para a fratura de instrumentos é a sua prevenção (SANTOS et al., 2014).

Os principais fatores que influenciam o prognóstico são a presença de lesão periapical, a fase de preparo em que o canal se encontrava, o enfraquecimento da raiz e o risco de perfuração. Devemos ainda relevar as seguintes problemáticas: largura e curvatura da raiz, camada de dentina, a técnica mais adequada para a remoção e o tamanho do fragmento (PARASHOS et al., 2006).

Diante do exposto este trabalho optou por uma tentativa de remoção de instrumento Protaper F3 fraturado do canal radicular com ultrassom e pinça Kelly.

2. PROPOSIÇÃO

A proposição do presente trabalho é apresentar um relato de caso clínico de remoção de instrumento Protaper F3 fraturado no canal radicular com ultrassom e pinça Kelly.

3. RELATO DO CASO CLÍNICO

Paciente A.R.N, gênero feminino, 26 anos de idade, compareceu à clínica do instituto Baiano de odontologia - IBPO em Teixeira de Freitas para avaliação odontológica, sua queixa principal era dor pulpar espontânea, intensa e difusa, condizente a pulpite irreversível no dente 21.

No exame clinico, o dente em questão apresentava uma grande restauração de resina estendendo-se na parte mesial, palatina e vestibular estendendo para a distal, possuindo apenas uma pequena margem vestibular de esmalte de aproximadamente 2mm. Houve resposta negativa aos testes de palpação vestibular e palatina, bem como de percussão vertical e horizontal. O teste de sensibilidade com spray refrigerante foi feito, porém não obteve resposta devido à presença da extensa restauração de resina na coroa dental. Radiograficamente, observou-se a presença de restauração extensa, não havia lesão periapical e nem aumento do espaçamento do ligamento periodontal (Figura 1).

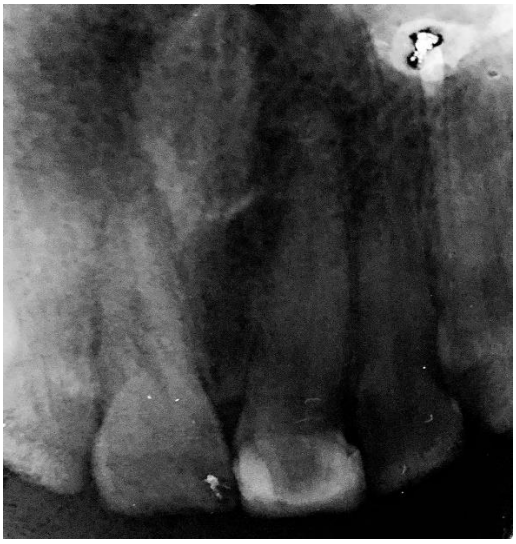

Figura 1: Radiografia do dente 21

Foi realizada a anestesia com um tubete de cloridrato de prilocaína com felipressina 54mg + 0,054 UI/carpule Prilonest 3% (DFL, Rio de Janeiro, RJ, Brasil) e agulha curta (Unoject DFL, Rio de Janeiro, Brasil). O acesso cirúrgico foi realizado com broca Carbide esférica nº 1020 (Dentsply Maillefer, Petrópolis, RJ, Brasil) obtendo-se a forma de contorno e removendo todo o teto da câmara pulpar com a broca Endo Z (Dentsply Maillefer, Petrópolis, RJ, Brasil).

O isolamento absoluto foi realizado utilizando arco de Ostby dobrável autoclavável (Maquira, Maringá, PR, Brasil) e lençol de borracha (Madeitex, São José dos Campos, SP, Brasil), entretanto os grampos foram substituídos por amarrias com fio dental e pedaços de lençol de borracha nas ameias Interproximais entre os dentes 11 e 21 (figura 2), devido a fragilidade da coroa dental e para evitar o risco de fratura da face vestibular. Foi utilizado o cimento de hidróxido de cálcio - Dycal (Dentsply, Petrópolis, RJ, Brasil) para uma melhor vedação e evitar contaminação com saliva e o extravasamento de sustâncias químicas utilizadas durante tratamento do canal na boca do paciente.



Figura 2: Acesso cirúrgico

O canal foi irrigado, lentamente, com 5ml de NaOCl à 2,5% (Fórmula e Ação, São Paulo, Brasil) antes e depois da remoção do tecido pulpar com instrumento manual #15. Em seguida, utilizou-se o instrumento manual #20 para determinação do comprimento de trabalho com o auxílio do localizador apical Romiapex (Shuster, Santa Maria, RS, Brasil), usando como parâmetro o zero apical.

O canal foi irrigado novamente com 5ml de NaOCl à 2,5% (Fórmula e Ação, São Paulo, Brasil) antes do preparo com o instrumento Prodesing R35 (Easy-Equipamentos Odontológicos, Jardinópolis - Belo Horizonte, MG, Brasil) no modo reciprocante. A instrumentação foi feita sequencialmente pela região cervical, média e apical do canal radicular. Finalizado o preparo de cada terço, irrigou-se mais 5ml de NaOCl à 2,5% (Fórmula e Ação, São Paulo, Brasil) para evitar o acumulo de *debris* e eventual obstrução do canal radicular, além disso foi feito uma patencia com instrumento manual #20.

O instrumento Protaper F3 foi utilizado com movimentos suaves de picada, para dar acabamento na modelagem radicular, na velocidade programada 300 RPM e

torque 3N. O preparo foi executado continuamente pelo terço cervical, médio e apical do canal radicular, realizando patencia com instrumento manual #20 após conclusão do preparo de cada terço e irrigação com 5ml de NaOCl à 2,5% (Fórmula e Ação, São Paulo, Brasil). Durante o preparo do terço apical ocorreu a fratura do instrumento Protaper F3 no canal radicular (Figura 3). Este instrumento era novo e foi esterilizado para o primeiro uso, já que ele não vem esterilizado na caixa.



Figura 3: Instrumento fraturado

Observando a posição da lima e a dificuldade de retira-la, algumas tentativas foram feitas para se conseguir ultrapassá-la, com instrumentos manuais C Pilot (Dentsply Sirona, Pirassununga, SP, Brasil) de menor diâmetro #06 #08 e #10, porém, sem obter êxito.

Observando a posição do instrumento fraturado não houve a necessidade do uso do microscópio, pois havia uma visão direta com espelho bucal, porém isso não diminuiu a dificuldade de retirá-la. Diante disso, realizaram-se movimentos leves com a ponta de ultrassom E5 na potência 3 (Helse Ultrasonic, Brasil) e a sonda exploradora oitavada (Golgran, São Paulo, Brasil), não obtendo resultados satisfatórios (figura 4 e 5).

Devido às tentativas frustradas de ultrapassar e remover o instrumento optou-se pela remoção da coroa com a broca diamantada 2068 (Kg Sourense, Cotia, SP, Brasil) na região cervical, visto que havia uma restauração extensa e necessidade de coroa protética. Com a visão direta, agora sem a necessidade de espelho, foi possível ter um melhor acesso. Continuou-se fazendo movimentos de tração e rotatórios com a ponta de ultrassom E5 (Helse Ultrasonic, Brasil). Devido ao insucesso utilizando

apenas a ponta de ultrassom E5 (Helse Ultrasonic, Brasil) para remoção do instrumento, optou-se por associar o uso do ultrassom com a pinça kelly (figura 6) que apreendia o extremidade fraturada do instrumento e possibilitava a execução de movimentos de tração e rotação do fragmento. Após algumas tentativas utilizando essa associação, o instrumento foi removido do canal radicular (figura 7). A pinça kelly ABC curva 14 cm normalmente é utilizada para pinçamento (hemostasia), porém optou por utiliza-la neste caso, devido ter uma ponta curva e fina facilitando a remoção do instrumento fraturado.



Figura 4: Uso do ultrassom



Figura 5: Ultrassom odontológico



Figura 6: Pinça Kelly

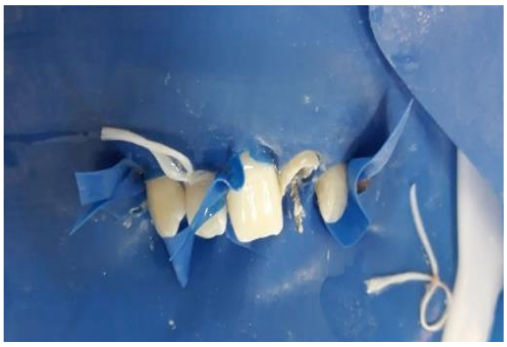

Figura 7: Fratura do instrumento F3

Após a remoção do instrumento procedeu-se a radiografia de prova do cone utilizando o cone Protaper F3. Em seguida, deu-se início a irrigação do EDTA 17% (Farmácia de manipulação Calêndula, Teixeira de Freitas, BA, Brasil) e NaOCl a 2,5%, respectivamente, com o instrumento Easy.

Clean (Easy- Equipamentos Odontológicos, Jardinópolis - Belo Horizonte, MG, Brasil) no modo reciprocante no aparelho X-Smart Plus (Dentsply Maillefer, Petrópolis, RJ, Brasil) em 3 ciclos de 20 segundos, renovando 1 ml da solução após cada ativação.

Para finalizar realizou-se uma irrigação de 3 ml de soro fisiológico e secagem do canal com pontas de papel absorvente F3 (Dentsply Maillefer, Petrópolis, RJ, Brasil). O dente foi obturado com cimento AH Plus (Dentsply Maillefer, Petrópolis, RJ, Brasil) e cone F3 da Protaper (Dentsply Maillefer, Petrópolis, RJ, Brasil) termocompactado com guta condenso 35 (Dentsply Maillefer, Petrópolis, RJ, Brasil) e cortado com instrumento de Lucas (Odous de Deus, Belo Horizonte, MG, Brasil) aquecido 3 mm abaixo da margem cervical. Logo após, foi colocado uma bolinha de algodão estéril sobre a guta pecha e o dente foi selado provisoriamente com ionômero de vidro. Foi realizada uma radiografia final (Figura 9) onde se pode observar que o canal radicular foi bem modelado e obturado e que a remoção do instrumento não causou nenhum dano às paredes. Após a finalização do tratamento, a paciente foi encaminhada para confecção de uma coroa provisória e posterior instalação de pino e coroa definitiva na unidade em questão, pois desde o início o dente já apresentava esta necessidade. Foi recomendado que a paciente aguardasse um período de 15 dias antes da realização deste tratamento, para verificar se haveria a presença de dor pós-operatória e necessidade de reintervenção. Após este período a mesma não relatou de nenhum sintoma clínico, como por exemplo, dor ou inchaço, então ela procurou outro profissional para a realização do pino e coroa. (Figura 8).

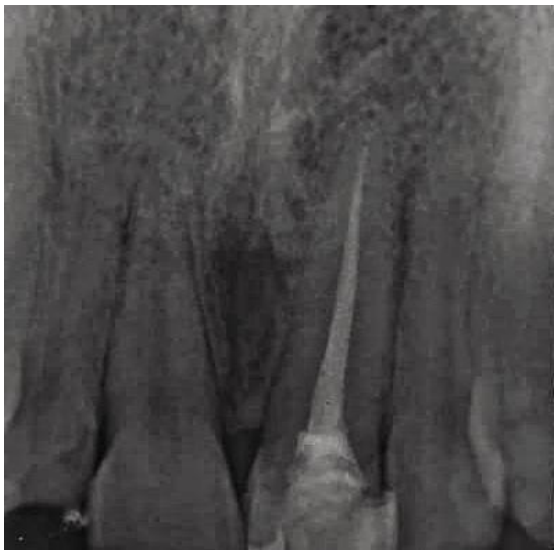

Figura 8: Canal finalizado

4. DISCUSSÃO

Alguns fatores podem ser identificados como predisponentes para a fratura de instrumentos Endodônticos como: o desenho do instrumento, o calibre das limas, o processo de fabrico, dinâmica de utilização do instrumento, a instrumentação, o número de utilizações, a limpeza e a esterilização e ainda os canais secos (PARASHOS et al.2006).

Neste caso clinico, o instrumento era novo foi retirado da caixa para ser esterilizado e o operador era experiente.

Um instrumento fraturado não significa necessariamente cirurgia ou perda de um dente. Na verdade, o prognóstico pode não ser definitivo, dependendo da fase da instrumentação em que a fratura ocorra, da condição pré-operatória da polpa e dos tecidos perirradiculares e ainda se a lima pode ser removida ou ultrapassada. A presença de um instrumento fraturado no canal não predispõe o dente a problemas pós-operatórios. É a presença de necrose e de polpa infectada que determina o prognóstico. O prognóstico é mais favorável quando a fratura ocorre na fase final da instrumentação (COHEN, HARGREAVES, 2007).

Neste caso clinico, a polpa estava viva e o instrumento fraturou após o preparo do canal radicular com os instrumentos reciprocante ProDesing R35, ou seja, não havia infecção pulpar e a fratura ocorreu após a limpeza do canal, então o prognostico não seria tão desfavorável.

Não existe um procedimento standard que permita remover com segurança e sucesso os instrumentos fraturados (CORREIA DE SOUSA et al., 2013). A experiência do operador e alguns fatores devem ser levados em consideração, analisando primeiramente a presença ou ausência de patologia apical, tipo de dente, localização, tipo de instrumento, curvatura do canal ou local de fratura, não há evidencia clínica que torne obrigatório a sua remoção (WEFELMEIR et al., 2015).

O clínico deve avaliar as opções para remoção do instrumento fraturado, realizar remoção ou manter o fragmento no interior do canal radicular. É necessário ultrapassar a região apical para limpa-la, isso ocasiona um prognostico mais favorável. Esta decisão deve ser tomada com base no estado da polpa, infecção do canal,

posição do segmento do instrumento fraturado e pelo tipo de instrumento fraturado (SUTER et al., 2005).

Neste caso clínico, o dente era um incisivo central superior com canal amplo e reto com instrumento Protaper f3 fraturado, a fratura ocorreu no terço apical, porém foi possível visualizar o instrumento no terço cervical, o que facilitou a sua remoção.

5. CONCLUSÃO

Conclui-se que a remoção de instrumento Protaper F3 fraturado no canal radicular obteve sucesso, neste caso clínico, com utilização do ultrassom e pinça kelly.

Referências

COHEN S, HARGREAVES KM. Caminhos da Polpa. 9ª. ed (Português) Ed. Elsevier Editora Ltda, Rio de Janeiro, 2007.

CORREIA-SOUSA J, BRAGA AC, PINA-VAZ I , CARVALHO MF. Prevalência da fratura dos instrumentos endodônticos por alunos de pré-graduação: estudo clínico retrospetivo de 4 anos. **Rev Portu de Estomato Med Dent Cirur Maxilofacial**. 2013;54(3):150-5.

KAWAKAMI DAS, CANDEIRO GTDM, AKISUE E, CALDEIRA CL, GAVINI G. Effect of different torques in cyclic fatigue resistance of K3 rotary instruments. **Braz J of Oral Scien**,2015;14(2):122-5.

MAIA FILHO EM, DE CASTRO RIZZI C, , BONETTI FILHO I, SOUZA EM. Relação entre diâmetro e conicidade de instrumentos rotatórios de níquel-titânio na resistência à fratura por torção. **RGO**, v. 57, n. 2, p. 193-197, 2009.

MAIA FILHO EM, DE CASTRO RIZZI C, BONETTI FILHO I, SOUZA EM, LUIS GERALDO VAZ, BONIFÁCIO KC. Fratura de instrumentos endodônticos: avaliação da quantidade de voltas realizadas antes da fratura de instrumentos rotatórios de níquel-titânio-influência da conicidade, marca e calibre. **RGO**. 2005;53(4).

PARASHOS P, MESSER HH. Rotary NiTi instrument fracture and its consequences. **J Endod**. 2006;32(11):1031-43.

PEREIRA LOPES H, CHAVES DE SOUZA L, VIEIRA SILVEIRA AM, VIEIRA MVB, ELIAS CN. Fratura dos instrumentos endodônticos: recomendações clínicas. **Revista Brasileira de Odontologia**, v. 68, n. 2, p. 152, 2012.

RAMOS MD. Remoção de instrumento fraturado e prognóstico do tratamento endodôntico após fratura. **Monografia apresentada á APCD Regional de Santo André. São Paulo**, 2009

SANTOS SO, GONÇALVES R, COSTA M, MADUREIRA R. Tratamento Endodôntico Em Dentes Com Instrumentos Fraturados: Relato De Um Caso Clínico. **Rev Portuguesa de Estomato Med Dent e Cirur Maxilofacial**.2014;55:39.

SUTER B, LUSSI A, SEQUEIRA P. Probability of removing fractured instruments from root canals. **I Endod J**. 2005;38(2):112-23.

WEFELMEIER M, EVESLAGE M, BÜRKLEIN S, OTT K, KAUP M. Removing fractured endodontic instruments with a modified tube technique using a lightcuring composite. **J Endod**. 2015;41(5):733-6.

ANEXO A – TERMO DE CONSENTIMENTO LIVRE E ESCLARECIDO

Pelo presente, eu _____, CPF_____ autorizo a publicação do tratamento odontológico ao que fui submetida, bem como, a utilização de radiografias, resultados de exames, documentação (fotografias e filmagens) e informações fornecidas pela anamnese no seu todo ou em parte, para a elaboração de artigos científicos ou outras atividades que possam contribuir para a evolução da ciência.

Estou ciente de que essas imagens poderão ser úteis para ilustrar e fundamentar tais atividades, e que serão utilizadas obedecendo aos critérios éticos bem estabelecidos.

_____, _____ de _____ de _____.

Assinatura_____