FACULDADE CIODONTO

PAULO BERNARDO DE OLIVEIRA NETO

FIBROMA OSSIFICANTE PERIFÉRICO: RELATO DE CASO CLÍNICO

RECIFE

2017

PAULO BERNARDO DE OLIVEIRA NETO

FIBROMA OSSIFICANTE PERIFÉRICO: RELATO DE CASO CLÍNICO

Artigo Científico apresentado ao Curso de Especialização Lato Sensu da Facsete/Ciodonto, como requisito parcial para conclusão do Curso de Cirurgia e Traumatologia Buco Maxilo Facial.

Área de Concentração: Cirurgia e Traumatologia Buco Maxilo Facial.

Orientador: Prof. Dr. Sérgio Bartolomeu de Farias Martorelli

RECIFE 2017

Oliveira Neto, Paulo Bernardo

Fibroma Ossificante Periférico: Relato de caso clínico / Paulo Bernardo de Oliveira Neto

Orientador: Prof. Dr. Sérgio Bartolomeu de Farias Martorelli

Monografia (especialização) - Faculdade de Tecnologia de Sete Lagoas, 2017.

1. Fibroma Ossificante. 2. Patologia oral

I.Título

II.Sérgio Bartolomeu de Farias Martorelli

FACULDADE CIODONTO

Monografia intitulada "**Fibroma Ossificante Periférico: Relato de caso clínico**" de autoria do aluno Paulo Bernardo de Oliveira Neto, aprovado pela banca examinadora constituída pelos seguintes professores:

Prof. Dr. Sérgio Bartolomeu Farias Martorelli

RÔMULO VALENTE
Cir. Bucomaxilofacial
CRO-PE: 5683 | HGV: 245330-4

Prof. Dr. Rômulo Oliveira de Holanda Valente

Recife – PE

2017

RESUMO

O Fibroma ossificante periférico é um crescimento gengival de natureza tipicamente reacional e não neoplásico. Clinicamente tem aspecto nodular, séssil ou pedunculado, de coloração variante do vermelho ao rosa. Como características histopatológicas, apresenta um epitélio escamoso estratificado com tecido fibroso rico em fibroblastos. O FO tem predileção pelo gênero feminino, estando mais ocorrente entre a segunda e terceira década de vida. O objetivo deste trabalho foi de apresentar um relato de caso clínico em paciente do gênero feminino e realizar breve revisão da literatura sobre o tema.

Descritores: Neoplasias Ósseas, Fibroma Ossificante, Cirurgia Bucal

ABSTRACT

Peripheral ossific Fibroma is a gingival growth of a reactive and non neoplastic type. Clinically it has nodular, sessile or pedunculate appearance, with a variant coloration from red to pink. As histopathological features, it presents a stratified squamous epithelium with fibrous tissue rich in fibroblasts. OF has a predilection for the female gender, being more occurring between the second and third decades of life. The objective of this study was to present a clinical case report in a female patient and to carry out a brief review of the literature on the subject.

Keywords: Bone Neoplasms, Ossific Fibroma, Oral Surgery

SUMÁRIO

1. **Introdução …….. Pág. 8**
2. **Relato de caso …….. Pág. 10**
3. **Discussão ..... Pág. 22**
4. **Conclusão ..... Pág. 24**
5. **Referências Bibliográficas..... Pág. 25**

INTRODUÇÃO

O Fibroma ossificante periferico é um crescimento gengival que é considerado mais como uma lesão reacional do que neoplásica[1, 4,10,11,14].

Apresenta-se como uma lesão composta de tecido conectivo e tem associação a processos inflamatórios. O Fibroma Ossificante/cementificante são lesões fibro-óseas benignas originadas do ligamento periodontal. O termo Fibroma ossificante é usado se o tecido predominante é ósseo, já no fibroma cementificante encontramos estruturas trabeculares ou calcificações esféricas[2,3,4,5].

É uma lesão com predileção pelo gênero feminino, acometendo com freqüência entre a segunda e terceira décadas de vida, sendo sua principal localização a região anterior da maxila. Possui coloração que varia do vermelho ao rosa, com superfície às vezes ulcerada, podendo apresentar-se de forma pedunculada ou séssil [1, 2,3,5].

O Fibroma ossificante periférico pode apresentar radiograficamente pontos radiopacos difusos e ás vezes, erosão superficial do osso adjacente. Provavelmente, o produto mineralizado tem origem de células do periósteo ou do ligamento periodontal[2,3,6,9].

Histologicamente, apresenta epitélio escamoso estratificado e proliferação de fibroblastos com presença de material mineralizado formado por osso maduro ou calcificações distróficas[1, 2,11].

Menzel em 1872, descreveu o Fibroma Ossificante Central bem como a variante Fibroma Cemento-Ossificante. Já em 1972, Montgomery pela primeira vez usou o termo FO (Fibroma Ossificante) usado ate hoje para descrever tal lesão. A OMS (Organização Mundial de Saúde) catalogou os Fibromas ossificante e cementificante com o mesmo termo (Fibroma Cemento-Ossificante, em 1992. Somente em 2005, esta lesão foi

classificada pela OMS como Fibroma Ossificante[2,7,8,9,13]. Este artigo tem o objetivo de mostrar um caso clínico de Fibroma Ossificante Periférico em maxila, associado a resto radicular remanescente.

RELATO DE CASO

Paciente do sexo feminino, parda, 56 anos, domestica, casada, natural de Amaraji (PE), procurou a clínica de Cirurgia Buco-Maxilo-Facial (CPO- RECIFE) encaminhada para avaliação pelo cirurgião- dentista de um posto de saúde da região metropolitana do Recife. Na anamnese referiu que apareceu um "caroço" na boca há aproximadamente 6 meses. Ao exame físico, extra-oral, apresentava face simétrica, esqueleto facial e cadeias ganglionares cervicofaciais dentro dos padrões de normalidade à palpação, abertura bucal dentro dos limites de normalidade. Presença dos elementos dentários 18, 17 e fragmentos radiculares dos 16, 12 e 22.

Demais elementos da arcada superior ausentes. Observou-se presença de lesão exofídica, pediculada,situada na região de rebordo alveolar em maxila , que se estendia da região do elemento dentário 28 ao 15. A lesão apresentava consistência firme à palpação, medindo aproximadamente 5cm x 3cm, tendo a coloração levemente esbranquiçada comparada a mucosa circunvizinha, Importante ulceração pôde ser observada no centro da lesão. Por vezes observou-se focos avermelhados por todo corpo lesional. (fig.1A e 1B).

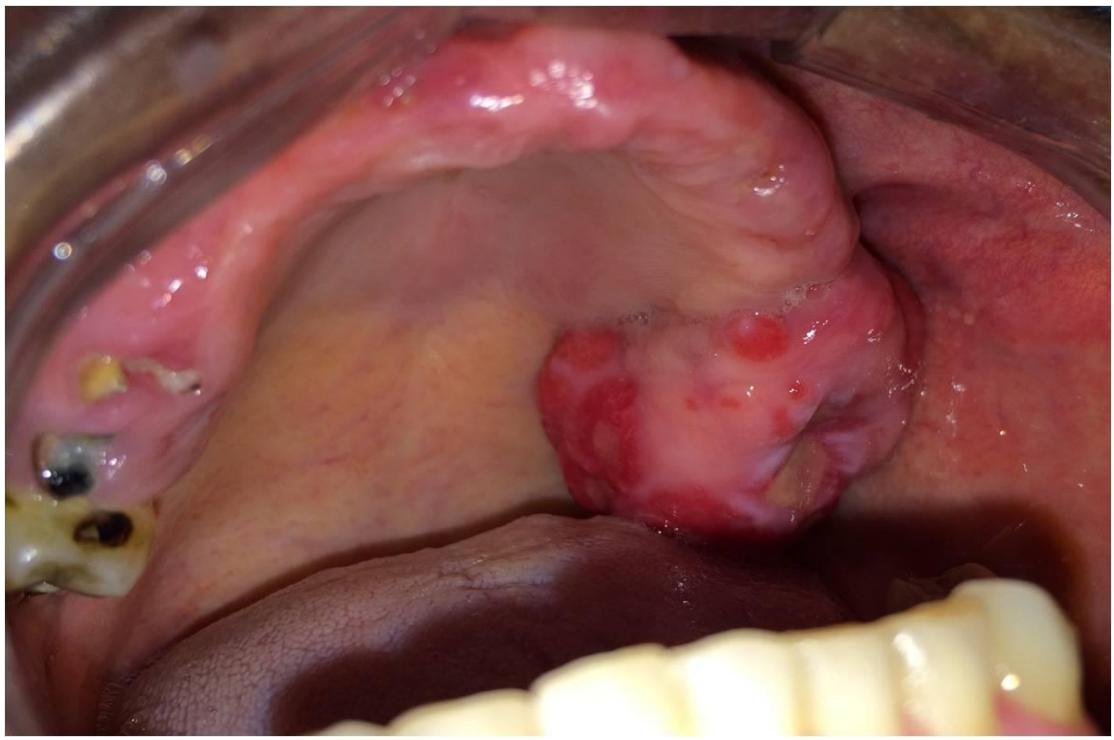

FIG. 1 A: Imagem inicial da lesão

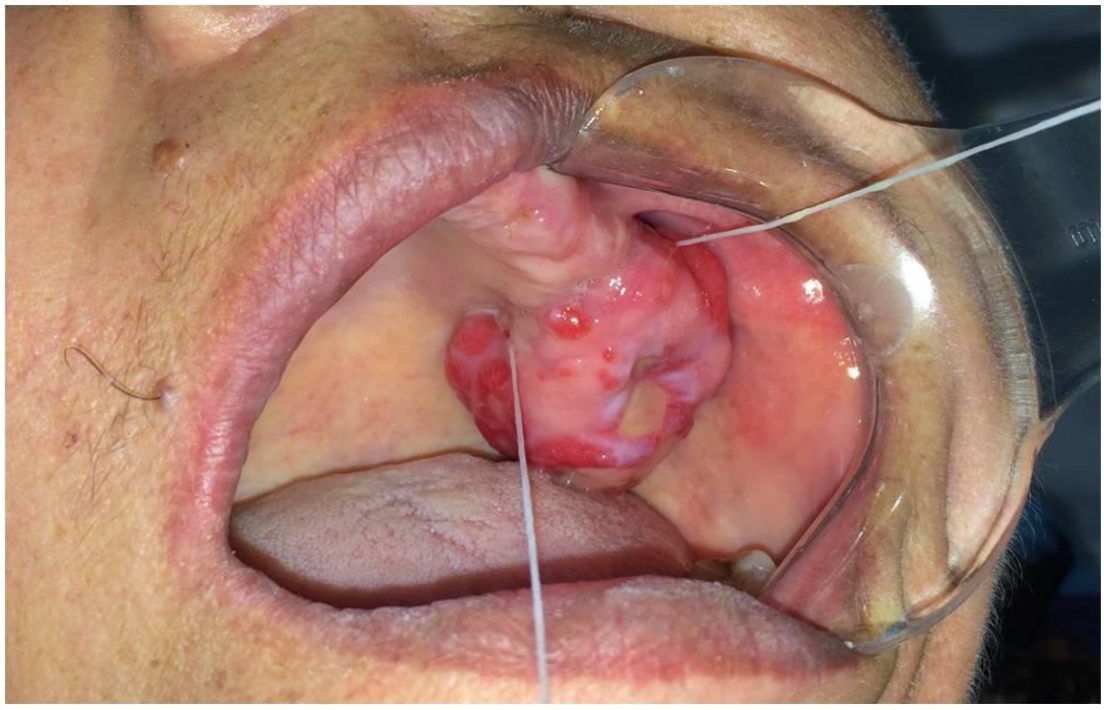

Fig. 1 B: Imagem pediculada da lesão

Solicitou-se radiografia panorâmica dos maxilares que exibiu fragmento radicular do 26 e presença de pontos calcificados no interior da massa lesional (fig. 2A e 2B)

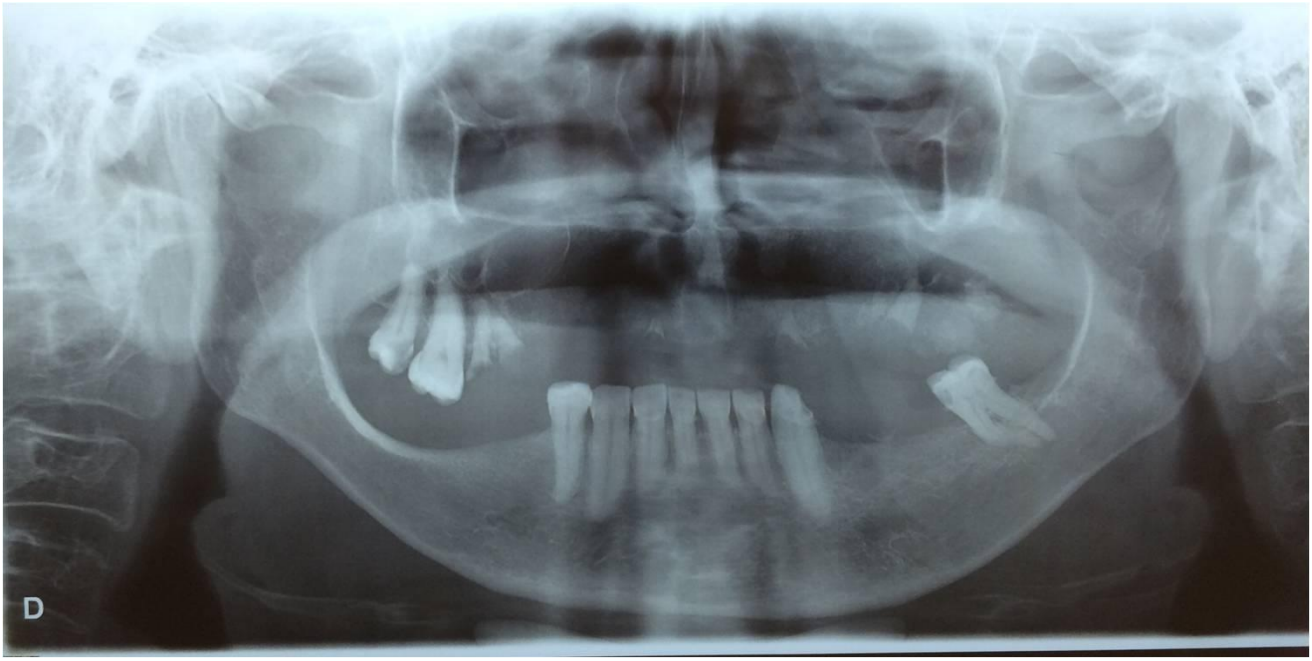

Fig. 2 A: Radiografia panorâmica Inicial

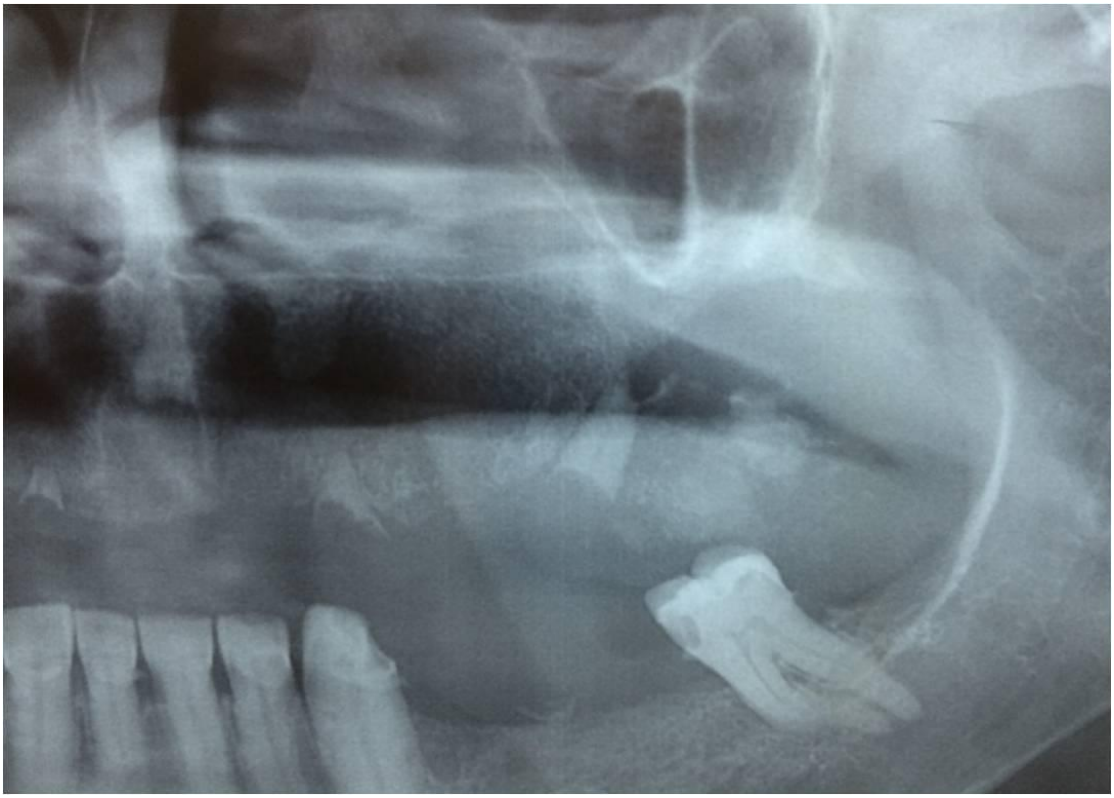

Fig. 2 B: Pode-se observar a formação de pequenas áreas radiopacas no meio da massa de tecido mole, e uma grande reabsorção do processo alveolar da maxila na região.

Confrontando-se a anamnese, o exame físico e o exame radiográfico, firmou-se o diagnostico provisório de Fibroma Ossificante Periférico. Como tratamento, foi proposta a exérese excisional da lesão sob anestesia local e após concordância e assinatura do termo de consentimento livre e esclarecido (TCLE) foram solicitados os exames pré-operatórios rotineiros, cujos resultados se encontravam dentro dos limites de normalidade.

Após anti-sepsia extra e intra bucal com solução de clorexidina 2% e 0,12% respectivamente, foi aposicionado o campo operatório. A seguir, foi feita infiltração anestésica com solução de Mepivacaína a 2% associada a epinefrina 1:100.000, vestibular e palatina .Por intermédio do bisturi de Bard Parker municiado com lâmina 15c, foi realizada uma incisão em torno do pedículo com margem de segurança de aproximadamente 2mm (Fig.3).

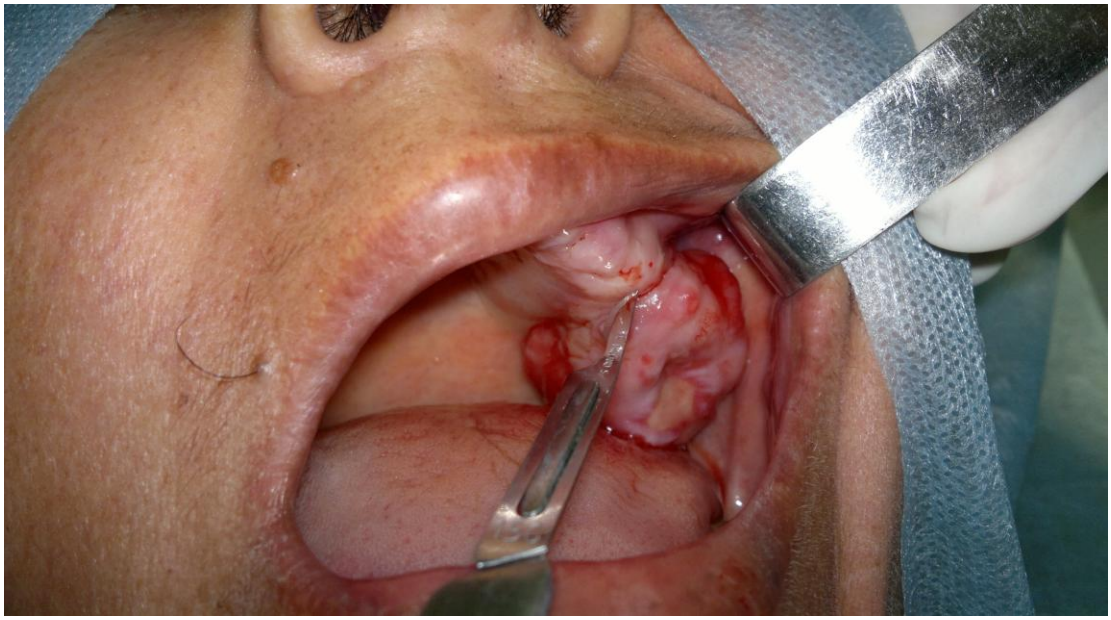

Fig. 3: incisão local com lâmina de bisturi 15c.

Após a divulsão com descolador de Freer e tesoura Metzenbaum, pode ser realizada a exérese da lesão (fig. 4).

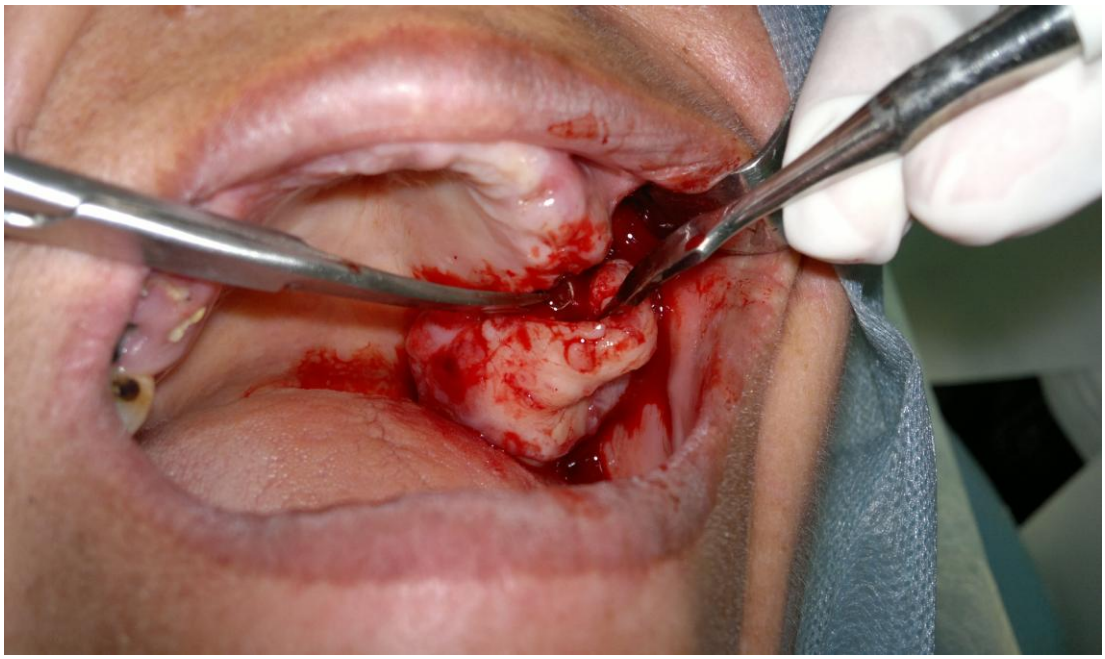

Fig. 4: Divulsão e descolamento da lesão.

Em seguida, foi removido o fragmento radicular do 26, debridamento, sutura com seda 3.0 a pontos isolados (fig.5A/ 5B)

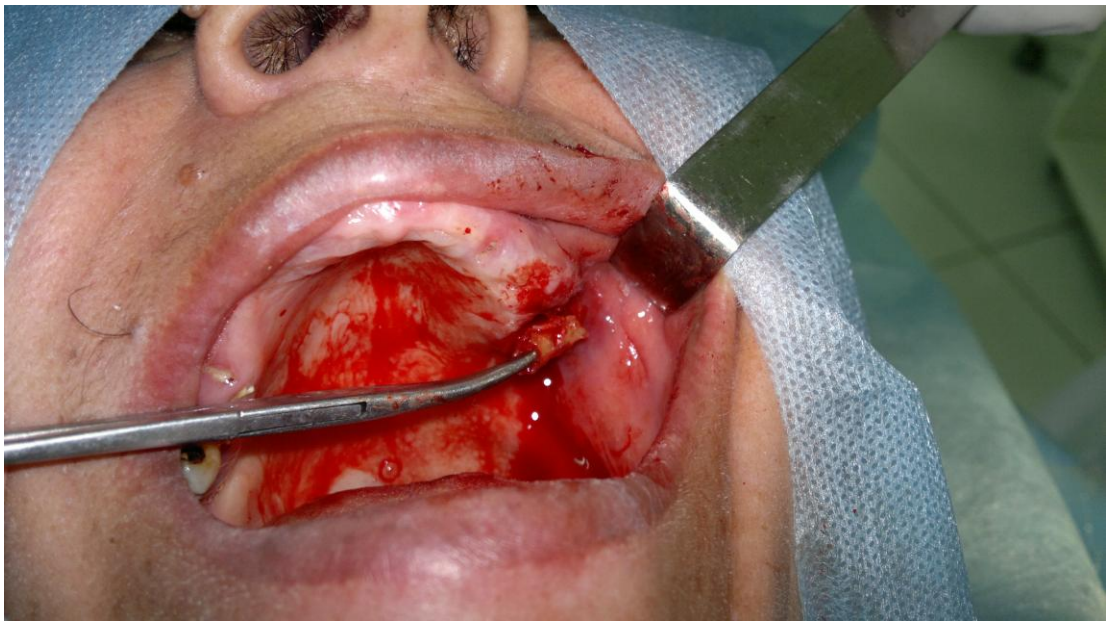

Fig. 5 A: Remoção do resto radicular do elemento 26 presente sob a lesão.

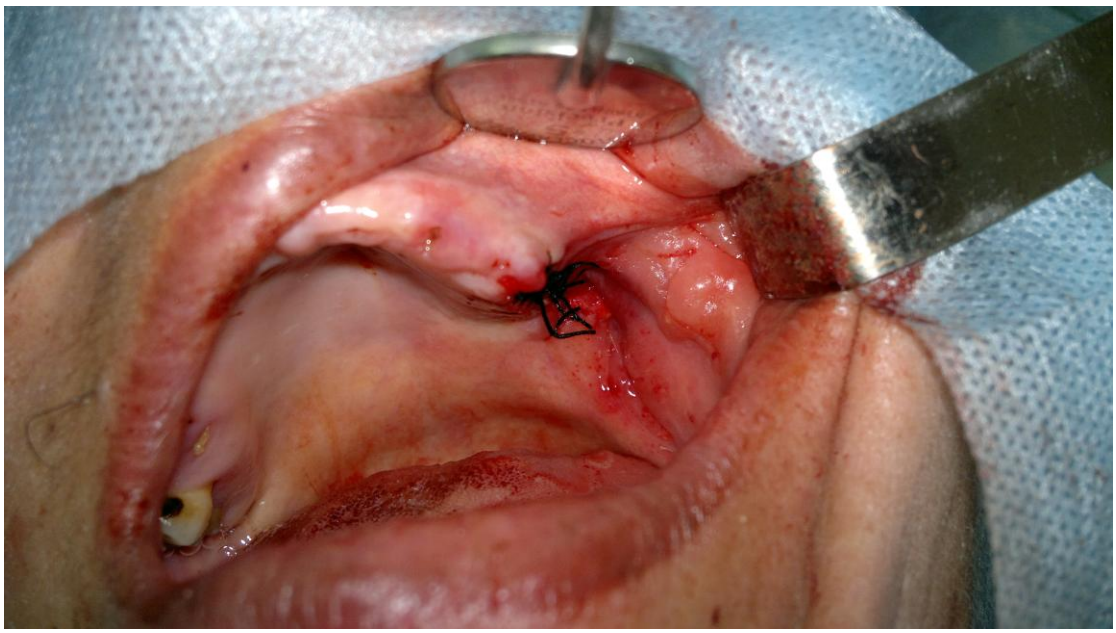

Fig. 5 B: Sutura com fio seda 3.0

A peça operatória foi acondicionada em solução de formol a 10% e encaminhada para exame histopatológico. (Fig.6 A; Fig. 6 B e Fig. 6 C)

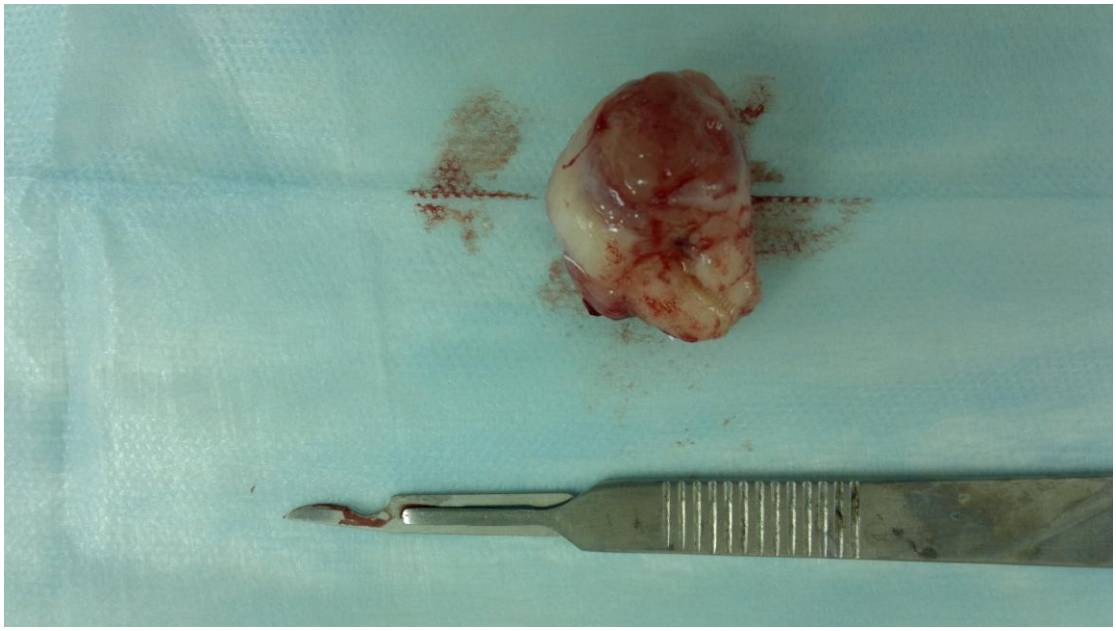

Fig. 6 A: Aspecto macroscópico da lesão.

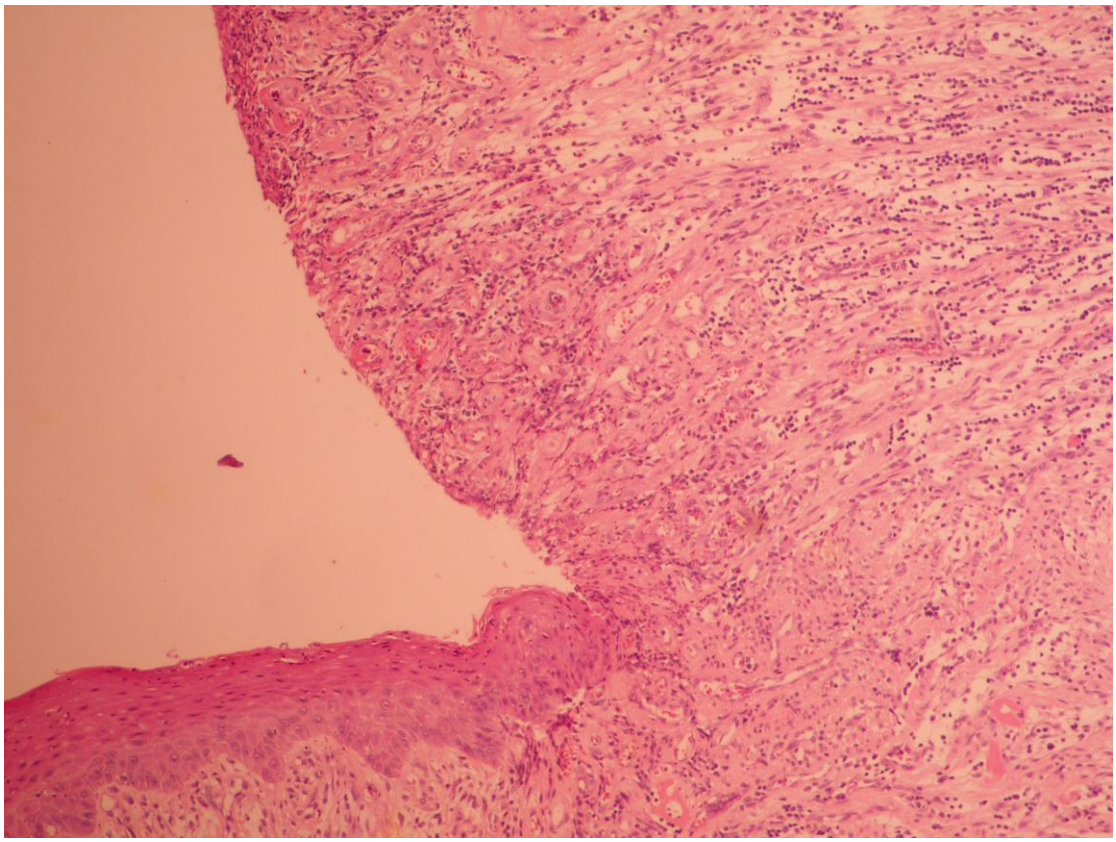

Fig. 6 B: Fotomicrografia da peça operatória, onde se observa o epitélio escamoso estratificado com proliferação de fibroblastos.

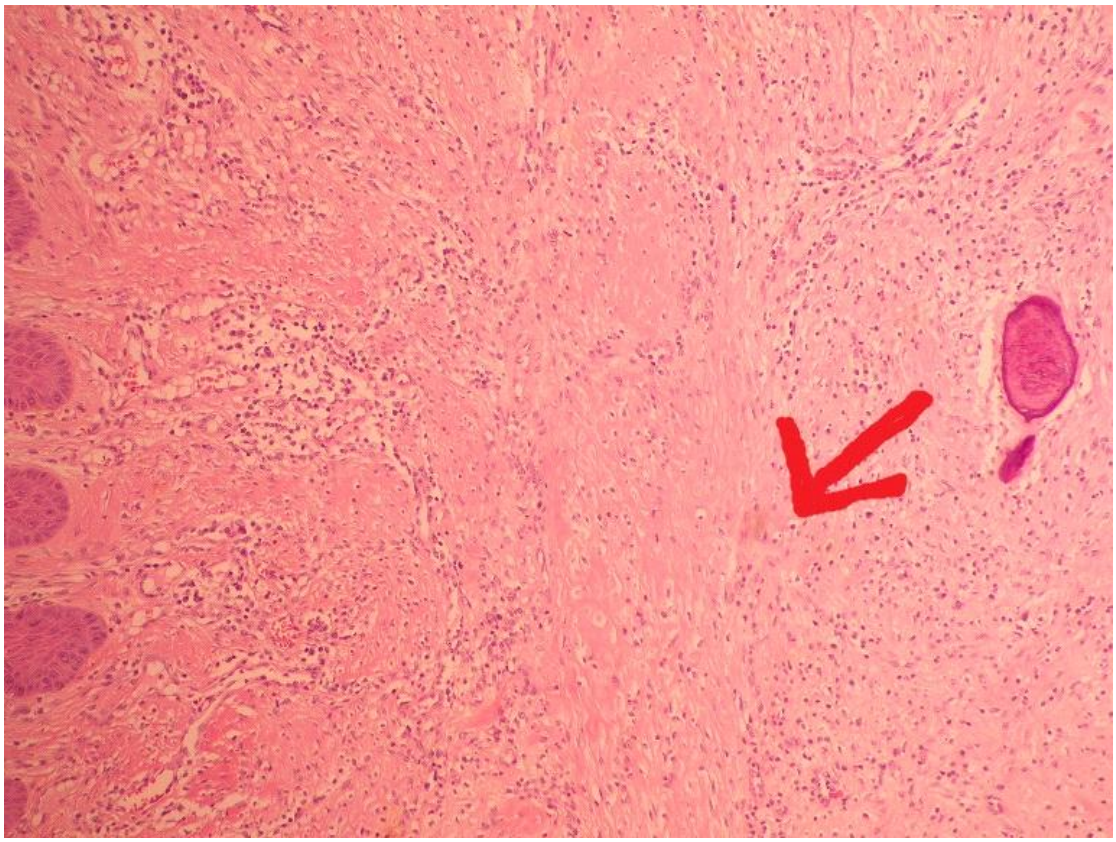

Fig. 6 C: Fotomicrografia em outra secção, onde se observa tecido rico em Fibroblastos e a presença de osteócitos(Seta).

Foi prescrito medicação antibiótica (Amoxicilina 875mg + 125mg de Ácido Clavulânico de 12 em 12 horas , por 08 dias e Dipirona 500mg , de 6 em 6 horas, caso necessário. Foram fornecidas todas as recomendações pós-operatórias rotineiras por escrito.

O pós- operatório transcorreu sem qualquer anormalidade sendo a sutura removida após 8 dias do pós- operatório. A paciente foi reavaliada após 60 dias e posteriormente, com 09 meses do ato operatório sem qualquer evidência de recidiva (Fig. 7A, Fig. 7B e Fig. 7C).

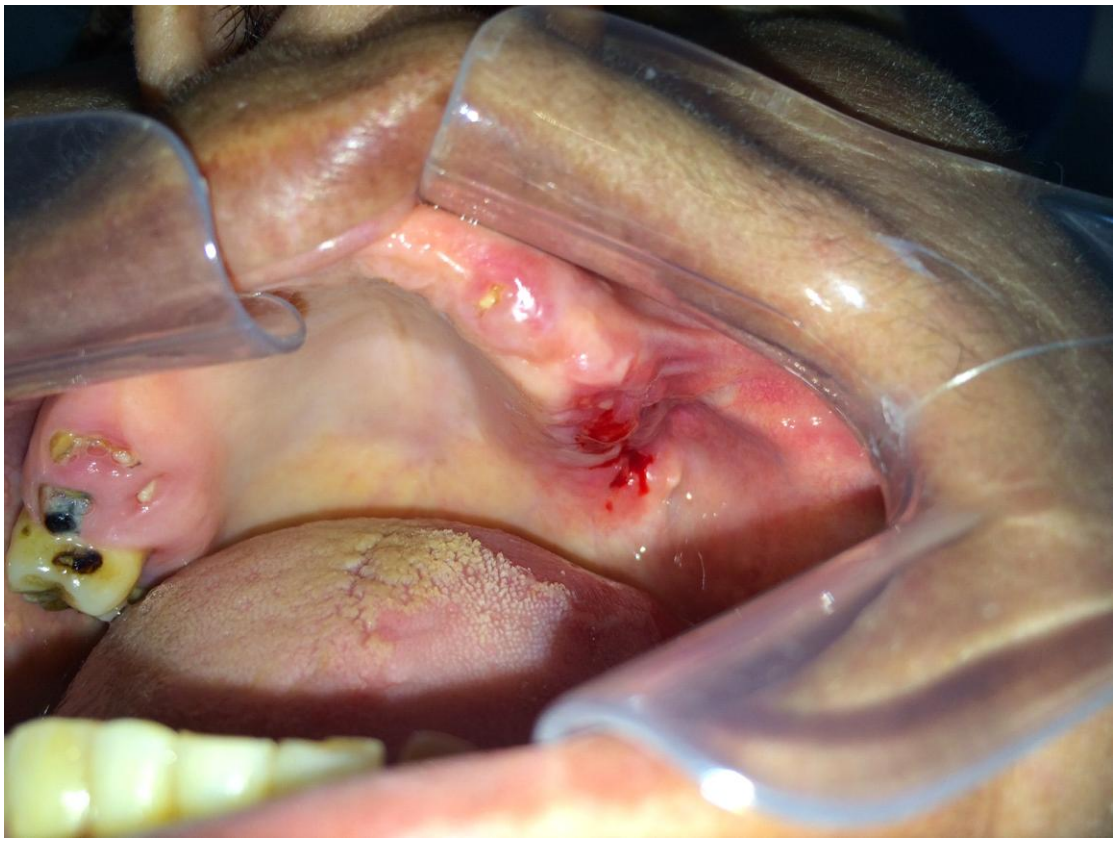

Fig. 7 A: Após 1 semana do ato cirúrgico, logo após a remoção da sutura.



Fig. 7 B: Proservação após 60 dias do ato cirúrgico.



Fig. 7C: Proservação após 09 meses do ato cirúrgico.

DISCUSSÃO

O Fibroma ossificante periferico (FO) esta associado a um processo inflamatório crônico e tem localização estritamente extra-óssea, sendo originado das células do ligamento periodontal. Tem como diagnósticos diferenciais as lesões periféricas com células gigantes, hiperplasia fibrosa inflamatória, granuloma piogênico, displasia fibrosa [2, 3, 12].

O fibroma ossificante deste caso clínico media aproximadamente 5cm no seu maior diâmetro, um pouco maior do que a literatura descreve que varia entre 0,4cm a 4 cm. Tendo predileção pelo sexo feminino, predominando entre a segunda e terceira décadas de vida, corrobora este caso com a literatura por ser paciente do gênero feminino, apesar da faixa etária está situada acima da media citada na literatura [2,3,5,12].

No FO periférico, temos proliferação de tecido conjuntivo como resposta a um agente agressor (cálculo, trauma, corpo estranho) presente no sulco gengival [2,3,5,14]. Neste caso, identificamos a presença de resto radicular do elemento 26 sob a lesão, sendo o possível agente agressor responsável pela formação desta lesão.

Radiograficamente pode-se, à semelhança do que é relatado na literatura, observar-se focos radiopacos devido a presença de calcificações na lesão[4,6,10,15,], o que foi identificado no presente caso, através da radiografia panorâmica.

Histologicamente, no FO periférico temos a presença de epitélio escamoso estratificado, tecido fibroso com presença marcante de fibroblastos, bem como de material mineralizado[1,2,13], achados histológicos estes que foram concordes com o exame anatomo-patologico da lesão.

Tratamento usual para o FO periférico, seria a excisão cirúrgica local, com envolvimento do periósteo e ligamento periodontal, removendo os possíveis agentes agressores[1,3,5,12,14]. No caso presente, seguimos os padrões da literatura com excisão da lesão, removendo o possível agente agressor (resto radicular do 26) e utilizando rigorosa

limagem em periósteo. Proservamos a paciente com 8 dias após ato cirúrgico, posteriormente, com 60 dias e finalmente, com 09 meses.

A paciente permanecerá em controle ambulatorial periódico até exaurir o período protocolar de proservação de 05 anos.

CONCLUSÃO

O Fibroma ossificante periférico é uma lesão maxilofacial diagnosticada pela combinação de fatores clínicos, radiográficos e histopatológicos. Esta lesão está associada a fatores irritantes locais que podem ser evitadas com visitas regulares ao Cirurgião- Dentista, sendo este o profissional mais habilitado a dar um correto diagnóstico e tratamento eficaz a este tipo de lesão do complexo maxilo-facial.

REFERÊNCIAS BIBLIOGRÀFICAS

1- NEVILLE, Brad W. Patologia oral e maxilofacial. Rio de Janeiro: Elsevier, 2009. xvi, 972 p.

2- MORAIS, Leonardo Godoy Figueiredo; CARNEIRO, Bráulio Junior; ALMEIDA, Roberto de Azevedo; LINS, Liliane Elze Falcão Kusterer ; ALMEIDA, Viviane Sarmento ; ALMEIDA, Leticia Cheffer ; PINTO, Andre Victor Serra. Fibroma Ossificante Periférico Extenso. **Revista Brasileira de Cirurgia Cabeça e Pescoço**, Juazeiros-BA , v.43, nº 4, p. 167-171, Outubro / Novembro / Dezembro 2014.

3- PÉREZ, D. Alvarez; SÁNCHEZ, M.A. González; AYTÉS, L. Berini; ESCODA, C. Gay. Fibroma osificante periférico: Presentación de tres casos y revisión de la literatura. **AVANCES EN ODONTOESTOMATOLOGÍA,** Vol. 27, Núm.4, p. 183-188, 2011.

4-COSTA, Denis Damião ; CHAVES, Caroline Maia ; MOTA, Mariana Campos Mariano; PEREIRA, Antonio Fernando Falcão. Fibroma ossificante periférico mandibular recidivante. **Clipeodonto**, Bahia**,** vol.4, n.1, p.16-20, 2012, Disponível em periodicos.unitau.br

5- HOFFMAN, Renata da Rocha; KRAUSE, Ricardo Guilherme da Silva. Fibroma Ossificante Periférico – Relato de Caso Clínico**. Revista Cirurgia e Traumatololia Buco-Maxilo-Facial**, Camaragibe,v.7, n.3, p. 31 - 34, jul./set. 2007.

6- ANDRADE, Márcia de; CORRÊA, Yara Teresinha Silva Souza, MARQUES, Maria Fernanda Teiga; PONTUAL, Maria Luiza dos Anjos; DE MORAIS, Flávia Maria Ramos Perez; PEREZ, Daniel ELias da Cruz. Ossifying Fibroma of the Jaws:A Clinicopathological Case Series Study. **Brazilian Dental Journal** *,* Recife -PE, vol.24, n.6 , p. 662-666 , 2013. Disponivel em: *http://dx.doi.org/10.1590/0103-6440201302364*

7- MARTINS, José Carlos Junior; SANTOS, Frederico Keim; SCHMIDT, Mariana

Kreibich. Fibroma Ossificante Periférico Maxilar: Relato de Caso Clínico. **Arq. Int. Otorrinolaringol. / Intl. Arch. Otorhinolaryngol,** São Paulo, v.12, n.2, p. 295-299, 2008.

8-REGO, Francisco Costa; ESTEVES, Cátia; BACELAR, Maria Tereza. Lesões Benignas da Mandíbula: Uma revisão pictórica. **ACTA RADIOLÓGICA PORTUGUESA**, Volume XXVIII, nº 108, p. 25-35, Maio-Agosto 2016.

9- NAZARETH, B.; ARYA, H.; ANSARI, S. & ARORA, R**.** Peripheral ossifying fibroma. **A clinical report. Int. J. Odontostomat**.,vol.5, n.2, p.153-156, 2011.

10- SMILLE, Marla Pedrosa Cruz Ribeiro; ANDRADE, Bruno Catharino de varvalho; SILVA, Deyvid da; ANDRADE, Maria da Conceição; CAMPOS, Márcio Oliveira. Fibroma ossificante periférico: características clínicas, radiográficas e histopatológicas de um caso atípico em palato. **Odontologia Clín.-Científ.,** Recife, vol.8, n. 1, p. 79-83, jan/mar., 2009.

11- REBOLLEDO, Cobos M.; CANTILLO, Payares O.; DÍAZ, Caballero A. **Fibroma periférico odontogénico:A propósito de un caso.** Avances en Odontoestomatologia,Vol. 26 , Núm. 4 , 2010.

12- TRIVELATO, Daniel da Silveira; OLIVEIRA, Fábio Cardoso; ALVEZ, Brisa Janine e Sliva; ASSUNÇÃO, Cláudia e Alves Cardoso; MANZI, Flávio Ricardo. Fibroma ossificante: relato de caso clínico, diagnóstico imaginológico e histopatológico e tratamento feito. **revista brasileira de ort opedia,** Belo Horizonte, vol. 5 1, n.1, p.100–104, 2016.

13- HUERGA, E. Charro; MAHÍA, I. Vázquez; OLIVEIRA, G. Gómez; SOLIVA, S. Sironvalle; LÓPEZ, J. L. Cedrún. Fibroma Osificante Periférico**. Revista Esp. Cirurgia Oral e Maxilofac** ,vol. 29, n.2 , p.117-121, março-abril, 2007.

14-DE CARLI, João Paulo; BERNABÉ, Daniel Galera; GAETTI, Ellen Cristina Jardim ;

MORAES, Noberto Perri ; CRIVELLINI, Marcelo Macedo; SILVA, Soluete Oliveira. Fibroma Ossificante Periférico de grandes proporções: Relato de caso clínico**. Revista Odontológica de Araçatuba**, v.28, n.2, p. 45-49, Maio/Agosto, 2007.

15- PAL, Sumona; HEDGE, Shruthi; AJILA, Vidya. The varying clinical presentations of peripheral ossifying fibroma: A report of three cases. **Rev Odonto Cienc** , vol.27, n.3, p.251-255, 2012.