FACULDADE DE TECNOLOGIA DE SETE LAGOAS
FACSETE

ALINE PATRÍCIA PAULIN

CORREÇÃO DA CURVA DE SPEE

SERTÃOZINHO
2025

ALINE PATRÍCIA PAULIN

CORREÇÃO DA CURVA DE SPEE

Monografia apresentada ao curso de Especialização *Latu Sensu* da Faculdade de Tecnologia de Sete Lagoas como requisito parcial para conclusão do Curso de Especialização.

Área de Concentração: Ortodontia.

Orientador: Renata Pires de Araújo Castro dos Santos.

Paulin, Aline Patrícia

Correção da Curva de Spee / Aline Patrícia Paulin. – Sertãozinho: [s.n.], 2025. p; 30 cm; Il

Orientador: Renata Pires de Araújo Castro dos Santos

Monografia. (Especialização em Ortodontia) -- Faculdade de Tecnologia de Sete Lagoas. Orientador: Renata Pires de Araújo Castro dos Santos. 1. Curva Spee 2.Correção. Sertãozinho, 2025.

FACULDADE DE TECNOLOGIA DE SETE LAGOAS

Monografia intitulada "Correção da Curva de Spee" de autoria da aluna **Aline Patrícia Paulin** aprovada pela banca examinadora constituída pelos seguintes professores:

Renata Pires de Araújo dos Santos - Ortogotardo – Centro de Estudos em Ortodontia – Orientador

André Reis Pinto - Ortogotardo – Centro de Estudos em Ortodontia - Coorientador

Marcela Roselino Ricci Santos - Ortogotardo – Centro de Estudos em Ortodontia- Examinador

Sertãozinho, 05 de fevereiro de 2025.

DEDICATÓRIA

Quero dedicar em primeiro lugar a Deus por ter me guiado e me iluminado nessa grande jornada.
Dedico aos meus familiares e em especial ao meu marido que sempre esteve ao meu lado me apoiando sempre.

E vou escrever exatamente o mesmo que escrevi na minha graduação “Evandro Alex... obrigado pela paciência, incentivo e pelas inúmeras vezes a ajuda que me destes, mesmo não tendo conhecimento, mas me iluminando e incentivando a buscar ainda mais conhecimentos”.

Dedico a todos os meus professores e orientador pela paciência, convívio nesses três anos que estivemos juntos nessa caminhada.

AGRADECIMENTOS

Quero agradecer primeiramente a Deus e aos meus familiares pelo apoio e incentivo.

Ao centro de estudo Gotardo aos professores e a todos os funcionários pelos ensinamentos e incentivo e carinho.

A minha orientadora Renata Pires de Araújo Castro dos Santos pela paciência e dedicação e também por estar presente nesses últimos meses mais trabalho e importante e pela jornada ate aqui.

Agradeço aos meus pais Luís e Rosangela, ao meu irmão.

Agradeço ao meu marido Evandro que desde o inicio, esteve comigo me apoiando e me incentivando sempre a nunca desistir.

RESUMO

Curva de Spee é um evento natural na dentição humana, portanto sendo assim, de grande importância clínica e cientifica especialmente na área da Ortodontia. Esse trabalho tem como objetivo apresentar características para diagnostico e tratamento de curva de spee, consequentemente poderemos assim realizar um planejamento e tratamento ortodôntico previsível.

A curva de Spee profunda e um achado recorrente em más oclusões, podendo ser tratada de inúmeras maneiras, sendo elas, por exemplo, intrusão anterior, extrusão posterior.

Portanto, Com base nas informações pesquisadas pode-se concluir que o nivelamento da curva de Spee necessita ser incluído no planejamento de um tratamento ortodôntico, com esse objetivo pode utilizar-se de mecânicas como arcos de curva reversa, mini-implantes, aparelhos ortopédicos funcionais, arco base, levantes de mordida anteriores, dentre outros.

Portanto, sabemos que o nivelamento da curva de Spee facilita a intercuspidação dentaria corrigindo assim o plano oclusal.

PALAVRAS CHAVE: Curva de Spee, Correção, Ortodontia.

ABSTRACT

Curve of Spee is a natural event in human dentition, therefore, of great clinical and scientific importance, especially in the area of orthodontics. This work aims to present characteristics for diagnosis and treatment of curve of speee; consequently we can carry out planning and predictable orthodontic treatment.

The deep curve of Spee is a recurrent finding in malocclusions and can be treated in numerous ways, such as, for example, anterior intrusion and posterior extrusion.

This work aims to demonstrate several mechanisms for leveling the curve of Spee. Therefore, based on the information researched, it can be concluded that leveling the curve of Spee needs to be included in the planning of orthodontic treatment, with this objective using mechanics such as reverse curve arches, mini-implants, functional orthopedic appliances , base arch, anterior bite lifts, among others.

It is important to highlight that apical external root resorption is a major risk factor found, mainly, in intrusive movements.

Therefore, we know that leveling the Spee curve facilitates tooth intercuspation, thus correcting the occlusal plane.

KEYWORDS: Spee curve Correction, orthodontics.

SUMÁRIO

1 INTRODUÇÃO.....10

2 PROPOSIÇÃO.....12

3 REVISÕES DE LITERATURA.....13

4 DISCUSSÃO..... 17

5 CONCLUSÃO.....19

6 REFERÊNCIAS..... 20

1 INTRODUÇÃO

A sobre mordida demasiada é um tipo de má oclusão vertical que se apresenta de origem multifatorial e necessita de um diagnóstico diferencial, feito específico. Muitas vezes, essa má oclusão é a menos entendida sendo assim, mais difícil o tratamento e consequentemente insucesso e instabilidade. (BRITO LEITE, MACHADO 2009).

Este tipo de má oclusão pode retardar a colagem de acessórios ortodônticos inferiores ou gerar uma colagem mais para a cervical podendo provocar assim modificações no torque em aparelhos pré-ajustados e inflamações gengivais. Para acelerar o processo de colagem dos braquetes inferiores, pode-se fazer o levante de mordida por meio de batentes anteriores e posteriores o que permitindo assim ao ortodontista um trabalho mais rápido no arco inferior, corrigindo a curva de Spee e partindo para outras etapas do tratamento. (SILVA, 2014)

A formação curvilínea do plano oclusal é associada à morfologia das articulações temporomandibulares e à direção das forças oclusais que recaem sobre os dentes posteriores. Essa curvatura tende a diminuir com o progredir da idade e também deterioração dos dentes. (SALOMÃO, 2000)

Depois de se realizar a abertura da mordida, o ângulo do plano mandibular não foi consideravelmente alterado e assim, consequentemente, a altura da face anterior inferior não foi incrivelmente aumentada. Os resultados deste estudo mostraram que o uso do arco de cogumelo de curva reversa é qualificado a realizar de intruir os incisivos inferiores com efeitos colaterais mínimos nos dentes posteriores. (HONG, 2001)

Portanto, sabe-se, que a Curva de Spee é excessivamente variável entre indivíduos independente de gênero ou idade.

A curva pode ser planificada no trascorrer do tratamento, ate atingir 0 ou no maximo 2,5mm de profundidade.Essa chave é muito importante,pois se correlaciona com varios estagios do tratamento.(JANSON et al., 2023)

PROPOSIÇÃO

Este estudo tem por objetivo apresentar e discutir através de uma coletânea de publicações e artigos científicos, diagnosticar e corrigir a curva de Spee.

3 REVISÃO DA LITERATURA

A curva de Spee é um arqueamento do arco dental mandibular vista pelo plano sagital, sendo uma linha ântero-posterior que tangencia as pontas de cúspides vestibulares dos dentes posteriores e as bordas incisais dos incisivos sendo tornando sua maior profundidade na região dos pré-molares. Geralmente ela é côncava no arco inferior e convexa no arco superior. Devido às suas características, ela está profundamente ligada com o comando vertical do tratamento ortodôntico, impactando e muito na estética final do sorriso, mas também na estabilidade pós-tratamentos ortodônticos. O desenvolvimento da Curva de Spee, possivelmente, e resultado da combinação de diversos fatores, sendo eles, diferença no período de erupção dos dentes permanentes inferiores e superiores, alternancias no padrão de crescimento facial, relação sagital da maxila e mandíbula, oclusão dos incisivos e evolução do sistema neuromuscular (FIGUEIREDO 2008).

De acordo com Janson e Pithon (2008), após pesquisarem puderam entender que fatores dentários e esqueléticos e Curva de Spee encontram-se no plano mandibular baixo, overbite acentuado, overjet acentuado e relação de molar de Classe II que os mesmos encontravam-se relacionados à maior profundidade da Curva de Spee e também expõem que a falta de contato vertical dos incisivos, nos casos de overjet acentuados, permitiria supra erupção desses dentes e consequentemente contribuiria para maior profundidade da Curva de Spee. Com base nessas informações podemos pensar que quanto maior o overjet, maior a profundidade da Curva de Spee. Com isso podemos afirmar que a principal característica da mordida profunda é ele o aumento do trespasse vertical anterior. Sendo assim, de grande importância o nivelamento da Curva de Spee no tratamento de mordida profunda. Esses autores também propuseram levante de mordida em dentes posteriores em pacientes com padrão facial vertical que seriam os delicos, mesmo sabendo que no final esse levante prejudicaria na estética facial e em pacientes que apresentam tipo facial horizontal no caso dos braque facial e/ou equilibrado os levantes seriam feitos na região palatina dos dentes anteriores superiores. Podemos assim concluir que quanto mais cedo se realiza om levante, mais rápido podemos instalar os acessórios e consequentemente a curva será corrigida, sendo assim o levante favorece o tratamento.



(Foto tirada do artigo – JANSON M. PITHON, G. 2008).

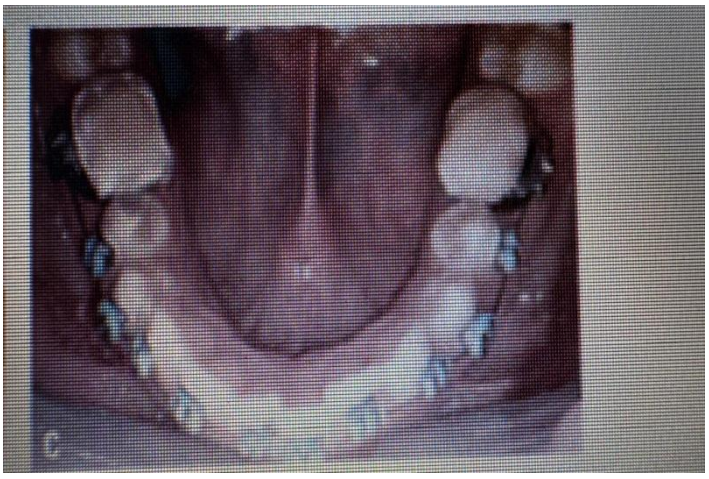

(Foto tirada do artigo – JANSON M.; 2009).

Após estudo com mini implante pode se observar que a intrusão de dentes anteriores, indicada em alguns casos de sobre mordida exagerada, tem sido realizada, por meio de arcos de intrusão com degraus (na região anterior), com curva acentuada (no arco superior) ou curva reversa (no arco inferior). Coincidentemente efeitos colaterais destas mecânicas são inevitáveis, especialmente a extrusão ou a inclinação das unidades de ancoragem. Na ancoragem esquelética obtida por meio de mini implantes, os demais dentes não sofrem movimentos indesejados. Geralmente são introduzidos entre os incisivos laterais e os caninos e assim auxiliados por elásticos para se obter a intrusão dos dentes anteriores. (ARAUJO, 2008)

Segundo Kumar 2012 quando temos uma curva plana a suave pode aderir à filosofia de Tweed sobre tratamento ortodôntico sendo ele a utilização de arcos contínuos que incorporam a curva reversa que são eles fios pré-curvados de fabrica ao contrario da curva de Spee para produzir planos oclusais planos. Isso ocorre devido à extrusão dos dentes pré-molares inferiores em conjunta ação de mínima de intrusão dos incisivos inferiores. Pode ser utilizados fio de curva reversa pronto e dobras de segunda ordem para correção. Já na curva acentuada ou exagerada pode ser obtidas pelos seguintes movimentos dentários sendo eles: extrusão de molares, intrusão de incisivos ou a junção de ambos os movimentos juntamente. Já as dobras de segunda ordem são fios retangulares curvados, dobras essas feitas pelo ortodontista.

A Curva de Spee é um aspecto significativo da arcada dentária e ela foi representada como uma curvatura oclusal vista a partir do plano sagital. Esse fenômeno natural é de grande relevância cientifica e clínica, especialmente em Ortodontia e dentística. Este estudo tem como objetivo colher o conhecimento atual sobre a Curva de Spee com o intuito do mesmo se tornar um guia para o desenvolvimento de uma oclusão efetiva. A metodologia que será utilizada será revisão de literatura sobre a Curva de Spee e os pontos a serem discutidos serão: discutidos nivelamento e sua importância, as maneiras de se nivelar e a estabilidade em longo prazo. Apesar do grande número de pesquisa sobre a Curva de Spee, não existi um padrão ou modelo ideal para tratamento e/ou prevenção. Como conclusão, este artigo tem como objetivo auxiliar e capacitar o cirurgião-dentista em adquirir um plano de tratamento de sucesso e consequentemente uma estabilidade no seu paciente. (KFL 2016)

Os arcos com curva acentuada são frequentemente aplicados em arcadas superiores, enfatizando a linha de Spee ao intruir os dentes anteriores superiores, extruir a região dos pré-molares e intruir a área dos molares. Por outro lado, os arcos de curva reversa são projetados com uma curvatura oposta à Curva de Spee e são predominantemente utilizados em arcadas inferiores. Esse tipo de arco intrui os dentes anteriores inferiores, extrui a região dos pré-molares e intrui a área dos molares. As dobras de segunda ordem referem-se a fios retangulares que são moldados através de dobras realizadas pelo ortodontista. Essas dobras são caracterizadas por ações que envolvem a manipulação vertical do arco ortodôntico.

É crucial destacar que ao trabalharmos com arcos pré-curvados industrialmente, devemos atentar para determinadas características:

1- Verifique se existe uma curva de intrusão dos molares e se isso é desejável ou não para o caso em questão.
2- Analise a presença de torque negativo anterior, que serve para reduzir os efeitos de vestibularização intrínseca nos movimentos. Caso não exista, é importante conferir se a liga do arco de fabricação permite dobras; caso contrário, recomenda-se utilizar dobras de segunda ordem em fios convencionais. Muitas vezes, é necessária a inversão do arco ortodôntico para nivelar a curva de Spee. A inversão do arco inferior favorece a inclinação dos incisivos inferiores. (Sugere-se a aplicação de torque vestibular nas raízes dos incisivos inferiores para evitar esse efeito indesejado.) Ao adotar esse protocolo de arcos ortodônticos para manejar a curva de Spee (com uma curva acentuada na arcada superior e reversa na inferior), independentemente do tipo de liga utilizada, ocorre uma extrusão dentária posterior, especialmente dos pré-molares, acompanhada da vestibularização dos incisivos. A movimentação dos dentes posteriores provoca uma influência imediata na quantidade de trespasse vertical na área frontal. Por exemplo, para cada 1 mm de extrusão dos dentes posteriores, o sobrepasse vertical na região anterior se reduz em 2 mm (BETINA 2016).

Comparação de modelos inicial e final com a completa planificação do arco inferior.

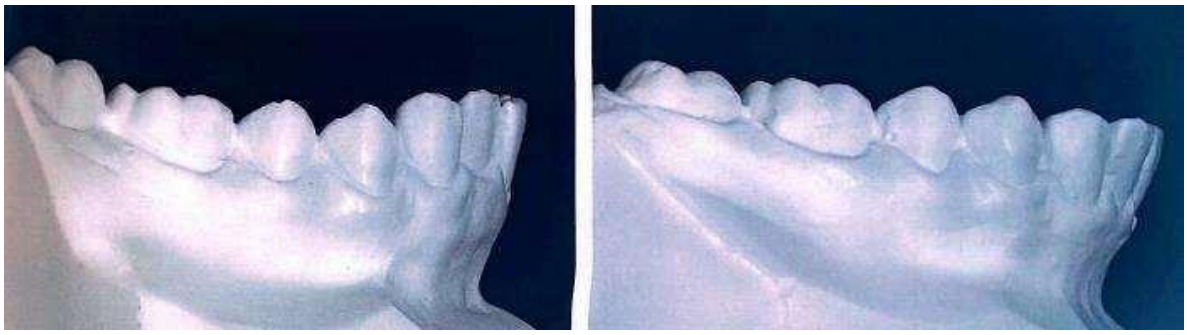

Fonte: Janson, M., Ortodontia Objetiva, Cap. 02 Mecânica Ortodôntica Linear, Pg 59- 69, 2º Ed. 2017

4 DISCUSSÃO

A Curva de Spee é uma estrutura funcional de extrema importância na biomecânica ortodôntica, sendo sua correção essencial para alcançar estabilidade oclusal e resultados estéticos satisfatórios (Figueiredo, 2008). Diversos estudos destacam sua relevância no manejo de mordida profunda, uma condição caracterizada pelo aumento do trespasse vertical anterior (Janson & Pithon, 2008). Essa condição, quando não tratada adequadamente, pode comprometer a função mastigatória, a saúde periodontal e a harmonia estética do sorriso.

A profundidade da Curva de Spee está associada a fatores dentários e esqueléticos, como o plano mandibular baixo, overjet acentuado, overbite exacerbado e relação de Classe II de Angle (Janson & Pithon, 2008). Esses fatores contribuem para a supra-erupção dos incisivos anteriores e, consequentemente, para o aprofundamento da curva. A correção dessa condição geralmente requer o nivelamento da curva, que pode ser realizado por meio da intrusão de incisivos, extrusão de molares, ou pela combinação de ambos os movimentos (Kumar, 2012).

No manejo da Curva de Spee, a aplicação de arcos ortodônticos com curvatura acentuada ou reversa é amplamente utilizada. Arcos com curva acentuada na arcada superior promovem a intrusão dos dentes anteriores e a extrusão dos pré-molares, enquanto os arcos de curva reversa no arco inferior favorecem a intrusão dos incisivos inferiores e a extrusão dos pré-molares (Betina, 2016). Essa abordagem auxilia na redução do trespasse vertical anterior, sendo que cada milímetro de extrusão dos dentes posteriores resulta em uma diminuição de aproximadamente 2 mm no trespasse vertical anterior (Betina, 2016).

O uso de ancoragem esquelética com mini-implantes tem se mostrado uma alternativa eficaz para minimizar os efeitos colaterais indesejados das mecânicas tradicionais, como a inclinação e extrusão não planejada dos dentes de ancoragem. Segundo Araújo (2008), os mini-implantes permitem a intrusão dos incisivos sem interferir nos demais dentes, favorecendo um controle preciso da mecânica ortodôntica.

Apesar dos avanços nas técnicas de nivelamento da Curva de Spee, a literatura aponta a ausência de um protocolo padrão para o manejo dessa condição (KFL, 2016). Isso ressalta a importância de uma abordagem individualizada, que considere as características anatômicas e funcionais de cada paciente. Além disso, a estabilidade a longo prazo ainda é um desafio, reforçando a necessidade de manutenção adequada após o tratamento.

Conclui-se que o nivelamento da Curva de Spee é uma etapa crítica no tratamento de mordida profunda e outras disfunções oclusais. A adoção de técnicas contemporâneas, como a utilização de mini-implantes, e a personalização do plano de tratamento são fundamentais para alcançar resultados funcionais e estéticos estáveis. Esse conhecimento deve ser constantemente atualizado pelos profissionais para garantir o sucesso terapêutico e a satisfação dos pacientes.

5 CONCLUSÃO

O nivelamento, planificação ou suavização da curva de Spee e um fato de extrema importância e relevância em um tratamento ortodôntico pensando na estabilidade e longevidade no tratamento ortodôntico. Os ortodontistas precisam saber identificar uma curva de Spee, podendo assim idealizar um tratamento mais previsível e seguro mesmo não havendo um modelo ideal após inúmeras pesquisas e trabalho. O nivelamento, planificação ou suavização da curva de Spee e um fato de extrema importância e relevância em um tratamento ortodôntico pensando na estabilidade e longevidade no tratamento ortodôntico.Contudo diante de todo o estudo,devemos sempre observar se há espaço suficiente para a curva poder ser nivelada.sendo assim um correto diagnóstico leva a uma preparação de um plano de tratamento, peça fundamental para se obter um tratamento de sucesso.

REFERÊNCIAS BIBLIOGRÁFICAS

ALAA-ELDIN, A; SALEM, A; FOUDA, M. **Intrusion of Lower Incisors in Deep Overbite Cases with Mini-screws. International Journal Of Orthodontics**, Milwaukee, v. 1, n. 27, p.29-32, set. 2016.

AYDOGDU, E.; ÖZSOY, Ö. P. **Effects of mandibular incisor intrusion obtained using a conventional utility arch vs. bone anchorage**. **The Angle Orthodontist**, [s.l.], v. 81, n. 5, p.767-775, set. 2011. The Angle Orthodontist (EH Angle Education & Research Foundation). http://dx.doi.org/10.2319/120610-703.1.

ALMEIDA, M. R. et al. **Emprego racional da Biomecânica em Ortodontia: "arcos inteligentes". R Dental Press Ortodon Ortop Facial**, Maringa, v. 11, n. 1, p.122-156, Jan. 2006.

Araújo T. Nascimento M, Franco F, Bittencourt M**. Rev. Dent. Press Ortodon. Ortop. Facial** 13 (5) • Out 2008

BENEDICTO, E. N. et al. **Intrusão dos dentes anteriores. Revista Gaúcha Odontológica, Porto Alegre,** v. 59, n. 4, p.639-642, out. 2011.

BRITO H. H. A.; LEITE, H. R.; MACHADO, A. W. **Sobremordida exagerada: diagnóstico e estratégias de tratamento. Revista Dental Press de Ortodontia e Ortopedia Facial**, São Paulo, v. 14, n. 3, p.128-157, jun. 2009.

Betina R. Pereira et al. **Comparação das curvas de Spee em oclusões classe II, divisão 1 e oclusões clinicamente normais.** Clín. Pesq. Odontol., Curitiba, v.2, n.4, p. 283-289, abr./jun. 2016.

CAMPOS, M. J. S. et al. **Avaliação do espaço adicional requerido no perímetro do arco inferior para o nivelamento da curva de Spee. Rev. Dent. Press Ortodon. Ortop.Facial**, v. 14, n. 4, Ago 2009

CHIQUETO, K.; MARTINS, D. R.; JANSON, G**. Effects of accentuated and reversed curve of Spee on apical root resorption. Am. J. Orthod. Dentofacial Orthop**, S.i., v. 133, n. 2, p.261-268, fev. 2008.

DUDIC, A. et al. **Orthodontically induced cervical root resorption in humans is associated with the amount of tooth movement. European Journal Of**

Orthodontics, [s.l.], p.2-4, 25 Jan. 2017. Oxford University Press (OUP). http://dx.doi.org/10.1093/ejo/cjw087.

FERRARIO, V. F.; SFORZA, C.; POGGIO, C. E.; SERRAO, G.; COLOMBO**, A. Three Dimensional dental arch curvature in human adolescents and adults. Am. J. Orthod. Dentofacial Orthop**., St. Louis, v. 115, n. 4, p. 401-415, Apr. 1999.

HONG, R.; HONG, H.; KOH, H. **Effect of Reverse Curve Mushroom Archwire on Lower Incisors in Adult Patients: A Prospective Study. Angle Orthodontist**. Washington, p. 425-432, fev. 2001

. ISHIHARA, Y. et al. **Indirect usage of miniscrew anchorage to intrude overerupted mandibular incisors in a Class II patient with a deep overbite. American Journal Of Orthodontics And Dentofacial Orthopedics**, [s.l.], v. 143, n. 4, p.113-124, abr. 2013. Elsevier BV. http://dx.doi.org/10.1016/j.ajodo.2012.09.001.

JANSON, M.; SANTANA, E; VASCONCELOS, W**. Ancoragem esquelética com miniimplantes: incorporação rotineira da técnica na prática ortodôntica. Rev. Clín. Ortodon. Dental Press**, Maringá, v. 5, n. 4, p.85-100, ago. 2006.

Janson M, Pithon G**. Alternativas para acelerar a colagem dos acessórios inferiores em casos com sobremordida profunda. R Dent Press Ortodon Ortop Facial**. 2008; 7(3): 27-36

Kumar, KP Senthil; Tamizhara, S. **Revista de farmácia e Ciencia Biomedicas (Supl. 2):** p S323-S328, agosto de 2012.

KFL, Elias; Santos, Denis Clay Lopes dos; Negrete, Daniel; Flaiban, Everton. **Rev. odontol. Univ. Cid. São Paulo** (Online); 28(2): 110-116 maio-ago. - out. 2016.

MORDIDA PROFUNDA, UTILIZANDO BATENTE ANTERIOR. **Journal Of Orafacial Investigation**, S.i., v. 1, n. 1, p.3-11, jan. 2014

SILVA, G. O. et al. **CORREÇÃO DA MÁ OCLUSÃO CLASSE II**, 2014

SHARMA, S.; VORA, S**.; PANDEY, V. Clinical Evaluation of Efficacy of CIA and CNA Intrusion Arches. Journal Of Clinical And Diagnostic Research**, [s.l.], v. 9, n. 9, p.29-33, set. 2015. JCDR Research and Publications. http://dx.doi.org/10.7860/jcdr/2015/11878.6465.

SALOMÃO, M. B.; CAETANO, M. T. O. **A curva de Spee e sua relação com o aumento do comprimento do arco inferior. Ortodontia Gaúcha**, Porto Alegre, v. 1, n. 4, p.5-21, jan. 2000.