FACSETE- FACULDADE SETE LAGOAS

INSTITUTO GEODONTO DE PÓS- GRADUAÇÃO

CURSO DE ORTODONTIA

CAMILA DAYLA MELO OLIVEIRA

O USO DO APARELHO DE PROTRAÇÃO MANDIBULAR –APM NO TRATAMENTO DA CLASSE II

São Luís – MA

2015

CAMILA DAYLA MELO OLIVEIRA

O USO DO APARELHO DE PROTRAÇÃO MANDIBULAR –APM NO TRATAMENTO DA CLASSE II

Monografia apresentada ao curso de Especialização Latu Sensu da Geodonto – Faculdade Sete Lagoas, como requisito parcial para conclusão do Curso de Ortodontia.

Orientador: Professor Doutor Danilo Furquim Siqueira.

São Luís – MA

2015

Durante esse curso de especialização tudo mudou na minha vida, e o que parecia poder “atrapalhar” se tornou a mola que move a minha existência.

Dedico este trabalho à minha amada filha Maria Clerice, que foi gerada e concebida durante essa jornada, por me fazer experimentar o amor mais forte e verdadeiro que existe: a maternidade. Tudo por ela, com ela e para ela, agora e sempre.

AGRADECIMENTOS

Desejo externar meus agradecimentos:

À Deus, sob todas as coisas, por ter permitido essa vitória.

Ao meu pai, por ter viabilizado esse sonho.

À minha amada mãe, por ser quem ela é na minha vida.

Às minhas amadas amigas Dra Sabrina Ramos e Dra Márcia Moraes, pelo incentivo e encorajamento na profissão.

Aos meus colegas de Curso: Ana Carla, Roberta, Márcia, Eliane, Mário, Heleomar, Ludmilla, Gustavo, Bráulio e Kassandra; Vocês tornaram essa caminhada única e especial.

Ao professor Danilo Furquim Siqueira, pelo inestimável apoio em todos os momentos.

Enfim, a todos que direta ou indiretamente contribuíram para que eu chegasse até aqui, ofereço o meu muito obrigada.

“Não se aprende, Senhor, sonhando, imaginando ou estudando, senão vendo, tratando e pelejando.”

Camões

RESUMO

O autor revisou a literatura sobre o tratamento da má oclusão de Classe II que tem sido largamente estudada na literatura ortodôntica mundial pela sua alta prevalência. Uma das opções terapêuticas para o tratamento dessa má oclusão consiste no emprego de aparelhos ortopédicos fixos, que se destacam por sua eficiência, livre necessidade de colaboração dos pacientes e pela estabilidade alcançada nos resultados. Dentre as opções de aparelhos (Herbst, Jasper Jumper, Eureka Spring, Mara, Forsus) para o tratamento dessa má oclusão, destacamos o Aparelho de Protração Mandibular (APM), que tem baixo custo e sofreu pequenas modificações ao longo dos anos com intuito de cada vez mais aprimorar o seu design a fim de torna-lo resistente aos esforços a que é submetido, reduzindo o índice de quebras e para proporcionar maior conforto ao paciente e consequentemente maior adesão ao tratamento proposto.

Palavras-chave: APM; Maloclusão Classe II; Protração Mandibular.

ABSTRACT

The autor reviewed the literature on the treatment of Class II malocclusion that has been widely studied in the literature orthodontic world for its high prevalence. One of the therapeutic options for the treatment of malocclusion is the use of fixed braces, which stand for efficiency, reduced need for paciente cooperation and the stability of the results. Among the options for aplliances (Herbst, Jasper Jumper, Eureka Spring, Mara, Forsus) for he treatment of malocclusion highlight the Mandibular Protraction Appliance (APM), which is inexpensive and has been suffering with minor modifications in order to increasing enhance your design to make it resistant to the efforts they are submitted, reducing the rate of breaks and providing comfort to the patient, and with consequence better adhesion for the treatment.

Keywords: Treatment of Class II malloclusion, Mandibular protraction, APM

LISTA DE FIGURAS

Figura 1 - Relação dentária Classe II..... 10

Figura 2 - Perfil Facial retrognatismo facial..... 10

SUMÁRIO

1. INTRODUÇÃO..... 9

2. PROPOSIÇÃO..... 12

3. REVISÃO DE LITERATURA..... 13

3.1 VANTAGENS E DESVANTAGENS DO USO DO APM..... 16

3.1.1 Vantagens..... 16

3.1.2 Desvantagens..... 16

3.2 TRATAMENTO DA MÁ OCLUSÃO CLASSE II COM O APM..... 17

4. DISCUSSÃO..... 25

5. CONCLUSÃO..... 30

6. REFERENCIAS BIBLIOGRÁFICAS..... 31

1 INTRODUÇÃO

As más oclusões de Classe II são as que mais receberam atenção dos estudiosos da Ortodontia e a justificativa para isso é provavelmente a alta incidência dessa maloclusão, a maior entre todas as etnias já estudadas (CAPELLOZA, VELLINI et al, 2013)

Isso pode ser observado no trabalho de SILVA FILHO e colaboradores (1990) onde foi estudada a prevalência da oclusão normal e má oclusão em escolares da Cidade de Bauru (São Paulo), através da avaliação de 2.416 crianças de ambos os sexos, no estágio de dentadura mista, na faixa etária compreendida entre 7 e 11 anos, provenientes de 18 escolas públicas e particulares. Das más oclusões encontradas, a classe I foi a mais prevalente (55 por cento das más oclusões), seguida pela má oclusão da classe II (42 %) e, finalmente, pela má oclusão de classe III (3%).

Essa prevalência chega ao número de aproximadamente 80% de incidência, quando avaliamos a procura por tratamento nos consultórios, segundo Capelloza (2004).

Segundo descrito por Angle a maloclusão de Classe II é uma relação mesodistal deficiente entre a maxila e mandíbula, com os dentes inferiores ocluindo distalmente em relação aos incisivos superiores, onde encontramos o sulco mesiovestibular do primeiro molar inferior permanente distalizado em relação à cúspide mesiovestibular do primeiro molar superior permanente, causando repecussões na relação interincisal causando aumento do trespasse horizontal, como podemos visualizar na figura 01 (VELLINI et al, 2013).

A caracterização morfológica da malocusão de Classe II é variada, podendo ser causada por alterações dentárias e ou esqueléticas, podendo ser observado prognatismo maxilar, retrognatismo mandibular, protrusão dentoalveolar superior ou retrusão dentoalveolar inferior, ou ainda, a combinação desses fatores. Todas essas alterações provocam um desequilíbrio sagital entre as bases ósseas, o que pode macular o perfil tegumentar do indivíduo, que na maioria das vezes apresenta uma convexidade facial aumentada (figura 02).

Figura 01: relação dentária Classe II



Figura 02 Perfil Facial retrognatismo facial

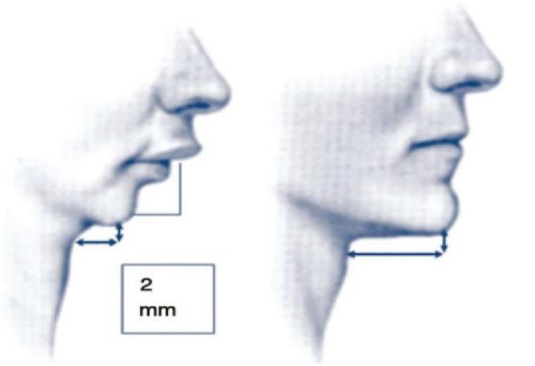

Baseado nos componentes dentoesqueléticos que podem estar envolvidos nessa maloclusão diversos mecanismos e aparelhos tem sido estudados. O principal objetivo de qualquer estratégia utilizada é corrigir ou mascarar a discrepância sagital, sempre que possível, normalizando as posições dentoalveolares e esqueléticas e, consequentemente, harmonizando o perfil facial (VELLINI et al, 2013).

No início do século passado, o primeiro aparelho ortopédico fixo para protrusão mandibular foi idealizado por Herbst, esse aparelho mantinha a mandíbula protruída 24 horas por dia por meio de um sistema telescópico bilateral, composto por tubos e pistões. Esse aparelho caiu em desuso por muitos anos, em decorrência do advento dos elásticos intermaxilares nos Estados Unidos e dos aparelhos removíveis na Europa. Foi somente na década de 70 que esse aparelho foi reintroduzido à comunidade ortodôntica por Pancherz e aceito como um dispositivo efetivo para correção da maloclusão de Classe II com retrognatismo mandibular. Desde então, houve um avanço nas pesquisas em relação às alterações decorrentes desse mecanismo e também em relação às modificações e variações do aparelho original de protração mandibular descrito inicialmente por Herbst (VELLINI et al, 2013).

Abordagens terapêuticas têm sido instituídas, no intuito de restabelecer ou pelo menos atenuar esse desvio morfológico da oclusão, que vão desde uma restrição e/ou controle do crescimento maxilar por meio de aparelhos extrabucais, tentativa de estímulo do crescimento mandibular através da utilização de aparelhos funcionais ou ainda uma combinação dessas duas propostas terapêuticas,

associadas ou não a uma correção da atresia esquelética da maxila também bastante presente nas distoclusões (REGO, M. V. N. N.; THIESEN, G.; MARCHIORO, E. M.; SILVA FILHO, O. G. ; RIZZATTO, S. M. D., 2005).

O mesmo autor supracitado diz ainda que entre os aparelhos usados para corrigir os casos de Classe II na fase de crescimento e desenvolvimento craniofacial estão os que visam à restrição do deslocamento anterior da maxila, aqueles que posicionam a mandíbula para a anterior, na tentativa de redirecionar o crescimento e influenciar o desenvolvimento morfológico adequado e aqueles que atuam em ambos os arcos. Na fase adulta o tratamento limita-se às compensações dentárias, extrações ou correções ortodôntico-cirúrgicas.

Foi então que COELHO FILHO em 1995 publicou os resultados clínicos de um dispositivo simples para o tratamento das Classes II que podia ser feito pelo próprio ortodontista durante o atendimento do paciente. Esse dispositivo foi denominado Aparelho de Protração Mandibular 1 (APM 1).

O Aparelho de Protração Mandibular possui uma versatilidade interessante para o uso clínico, uma vez que pode ser utilizado tanto em indivíduos jovens atuando ortopedicamente, como também em indivíduos adultos, corrigindo a relação sagital de Classe II através de compensações dentoalveolares, com a mesialização dos dentes inferiores (COELHO FILHO, 1995).

2 PROPOSIÇÃO

Com base nos aspectos abordados, este trabalho teve por objetivo descrever o APM,e dar ênfase ao seu emprego clínico no tratamento das maloclusões de Classe II.

3 REVISÃO DA LITERATURA

A relação de Classe II, determinada de acordo com a posição dos primeiros molares permanentes superiores foi classificada por Edward Hartley Angle em 1899, onde publicou um artigo que se propõe a classificar as más oclusões e definiu que todos os dentes inferiores ocluíam distalmente em relação aos superiores. Sua característica determinante é que o sulco mesiovestibular do 1º molar permanente inferior encontra-se distalizado em relação à cúspide mesiovestibular do 1º molar superior. Angle dividiu a Classe II em divisão 1ª, onde os incisivos superiores encontram-se protruídos e divisão 2ª, onde o eixo dos mesmos apresentam-se retroinclinados.

Em geral, os pacientes que apresentam má oclusão de Classe II apresentam perfil reto ou convexo, com desajuste anteroposterior denominado sobressaliência ou “overjet”. Quando a Classe II divisão 2ª apresenta relação molar de Classe II somente em um dos lados, usamos o termo subdivisão, direita ou esquerda. (FERREIRA, 2008).

A má oclusão de Classe II está presente em 42% da população brasileira (SILVA FILHO; FREITAS; CAVASSAN, 1990) podendo se manifestar ainda na dentadura decídua e quando não tratada persiste até a dentadura permanente, não se auto-corrigindo (ALMEIDA et al, 2002).

Devido à sua alta prevalência, a má oclusão de Classe II foi amplamente estudada, ao ponto que a ortodontia contemporânea dispõe de vários dispositivos, tanto ortodônticos quanto ortopédicos, para correção dessa maloclusão.

A partir do aparelho de Herbst que foi primeiramente apresentado em um Congressso em Berlim, em 1905, pelo Dr. Emil Herbst e reintroduzido na década de 70 por Pancherz, o Dr. Carlos Martins Coelho Filho, ortodontista professor da Universidade Federal do Maranhão, desenvolveu, domesticamente, uma nova alternativa para o tratamento das más oclusões de Classe II, denominado Aparelho de Protração Mandibular, ou simplesmente APM, onde foi descrito pela primeira vez em 1995.

O Aparelho de Protração Mandibular (APM) é um aparelho intrabucal fixo, não depende da colaboração do paciente, exerce força distal sobre a maxila e o posicionamento mesial da mandíbula, permitindo a abertura e o fechamento da boca, assim como a fala e a mastigação eficiente (COELHO FILHO, 1995).

O APM é confeccionado pelo profissional, sem a necessidade de trabalhos laboratoriais e de custo mais baixo, fácil instalação e possibilidade de ser instalado concomitantemente com qualquer mecânica, associado com ou sem aparelho fixo, conforme modificação sugerida por Costa e Suguino, o que, além de expandir seu leque de possibilidades de uso contribui para a redução do tempo total de tratamento (NEVES; ITABORAHY, 2009).

O APM surgiu como uma alternativa doméstica e artesanal para permitir gerar uma postura mesial temporária da mandíbula durante o tratamento dos casos de má oclusão de Classe II. É possível ativá-lo assimetricamente e unilateralmente, possibilitando a correção das subdivisões, assim como os desvios de linha média.

Apesar de seu modo de operação ortopédico, sua proposta primária de ação não é corrigir os desvios da relação maxilomandibular por meio do estímulo do crescimento da mandíbula, mas sim ajustar a oclusão por meio de movimentos dentoalveolares em massa. A média de uso do aparelho gira em torno de seis meses, o que não é tempo suficiente para suportar a hipótese de que a correção teria sido feita por crescimento. O mesmo tempo é eficaz na correção de más oclusões severas de adultos, onde o crescimento é um fator excluído (HENRIQUES, 2011).

O APM passou por um processo evolutivo (APM I, II, III, IV) e algumas modificações foram feitas na sua configuração com o propósito de aumentar o conforto do paciente, diminuir a quebra dos acessórios ortodônticos (HENRIQUES, 2011).

O APM I – a concepção inicial do APM foi representada por um modelo extremamente simples, apesar de mostrar resultados clínicos muito bons, apresentava também aspectos negativos, tais como limitação da abertura da boca do paciente e era instável durante os movimentos de abertura e fechamento, ocasionando quebras muito frequentes, além de não permitir a colagem dos bráquetes dos pré-molares (NEVES; ITABORAHY, 2009; HENRIQUES, 2011).

O APM II – com modo de ação similar ao do Herbst (1932) era composto por dois segmentos de arco (0,09 mm) com “loops” nas suas extremidades e uma mola de secção aberta, a qual tinha a função de manter a relação correta dos arcos segmentados permitindo maior amplitude na abertura da boca (HENTIQUES, 2011).

A versão III do APM permanecia similar ao mecanismo do Herbst, porém mais confortável para o paciente, mais estável e mais simples de instalar, apesar de sua

confecção ser um pouco complexa. Na má oclusão de Classe III, o mesmo deverá ser instalado de modo inverso, ou seja, do molar inferior até a distal dos caninos superiores promovendo uma força mesial dos incisivos superiores e distal dos molares inferiores (COELHO FILHO, 1998 b).

No APM IV – em sua versão atual descrita por Coelho Filho em 2002, foi feito o redesenho da adaptação do tubo telescópico intermaxilar ao arco superior composta pelo “Tubo T”, “Trava Molar” e “Haste Mandibular”, dando mais estabilidade a este aparelho (PEREIRA; BASTOS, 2010).

Nos casos onde existe a necessidade de uma nova ativação bilateral ou nos casos de correção de linha média (ativação assimétrica), há a possibilidade de inserção de uma secção de mola aberta 0,036” Nitinol na haste mandibular, para evitar a remoção do aparelho. Esta última versão se caracteriza pela eficiência clínica, similar aos modelos anteriores, de instalação extremamente simples, sem ocorrência de quebras rotineiras e ótima estabilidade (COELHO FILHO, 2001; COELHO FILHO, 2002 b).

O APM pode ser utilizado tanto na dentadura permanente (como preconizado pelo seu autor) como na mista. Podendo ainda ser utilizado antes da instalação do aparelho fixo (bráquetes) sendo necessário apenas o uso de ancoragens no arco superior e inferior, representadas pela barra palatina e pelo arco lingual de Nance modificado, respectivamente (COSTA; SUGUINO, 2006).

O APM IV é muito versátil o qual pode ter outras aplicações além das relacionadas aos tratamentos da má oclusão de Classe II, como, por exemplo, a ancoragem do segmento intercaninos inferior, impedindo a sua inclinação lingual a mesialização do segmento posterior.

Pode também ser instalado unilateralmente, chamado de assimétrico, tanto para correção da Classe II assimétrica como para correção dos desvios de linha média (PEREIRA; BASTOS, 2010).

Em artigo Coelho Filho, Coelho e White relataram a eficiência da utilização do APM IV na mesialização de segundos e terceiros molares permanentes, assim como na correção da relação de Classe II criada pela perda dos primeiros molares permanentes (PEREIRA; BASTOS, 2010).

A idade ideal para tratamento dos casos de Classe II, divisão 1ª com retrognatismo mandibular é por volta dos 12 – 13 anos, porém com resultados satisfatórios nos pacientes no final do surto de crescimento (HENRIQUES, 2011).

3.1 VANTAGENS E DESVANTAGENS DO USO DO APM

3.1.1 Vantagens

De acordo com Alves et al (2006), as vantagens do APM são:

- Os aparelhos fixos trabalham 24 horas por dia.
- Redução do tempo de tratamento
–O seu uso não compromete a estética
–Custo reduzido (APM)
- Fácil confecção
- Não depende da colaboração do paciente
- Boa aceitação por parte do paciente
- Mesialização dos molares
- Ancoragem
- Rapidez de fabricação e instalação

3.1.2 Desvantagens

Segundo Moro et al, (2010), as principais desvantagens do APM são:

- Rígido
- Interfere na fonação
-Interfere na mastigação
- Quebra do aparelho propulsor: Isso acarreta na troca do sistema, além da perda de tempo durante o tratamento, e também aumenta o custo do tratamento.
- Dificuldade de instalação clínica: Alguns aparelhos são de difícil ajuste na cavidade bucal, podendo não só machucar o paciente como também estressar o ortodontista durante a instalação.
- Não permite ampla movimentação da abertura bucal: A mandíbula deve ter liberdade para movimentar-se. Essa falta de movimentação além de desconfortável para o paciente, também pode ser um fator facilitador das quebras do próprio aparelho propulsor ou do aparelho fixo onde o mesmo está instalado.
- Falta de colaboração dos pacientes: Apesar de serem aparelhos para pacientes não colaboradores, um mínimo de colaboração é necessário. Principalmente com a alimentação. A maioria dos propulsores fixos necessita que se

faça o alinhamento dos arcos e que se esteja com um fio retangular posicionado principalmente na arcada inferior. Se o paciente descolar um bráquete e demorar para voltar ao consultório, aquele dente sairá da sua posição e ao ser colado, o mesmo fio retangular ficará impossibilitado de ser recolocado. Nessa situação, o ortodontista deverá voltar para um fio menos calibroso e mais maleável, e deverá renivelar esse dente para depois colocar o arco retangular e re-instalar o aparelho. Numa situação como essa, o tratamento será atrasado no mínimo em 3 meses. Esse tipo de acontecimento pode contra-indicar o uso desses aparelhos em pacientes problemáticos.

3.2 TRATAMENTO DA MÁ OCLUSÃO CLASSE II COM O APM

O Aparelho de Protração Mandibular (APM), idealizado por Coelho Filho (1995), é um aparelho funcional fixo que corrige a maloclusão Classe II por meio do avanço funcional da mandíbula. Coelho Filho (1995), em sua primeira publicação sobre o APM, relatou que a dificuldade em adquirir os aparelhos funcionais fixos disponíveis na época (Herbst e Jasper Jumper) o levou a desenvolver o APM, que apresentava vantagens, como a fácil confecção, o baixo custo e rápida instalação. O autor ressaltou que o APM não foi desenvolvido com o intuito de substituir os aparelhos já existentes, muito menos para mostrar resultados melhores, mas para oferecer uma nova alternativa para a correção da maloclusão da Classe II por meio do avanço mandibular.

Coelho Filho (1995) aprimorou as falhas e as desvantagens de sua criação. No total, foram quatro modelos, o APM 1, 2, 3 e 4, todos descritos na literatura. Como visto, o APM 1 era de fácil confecção, mas limitava muito a abertura bucal, levando a quebras frequentes. No APM 2, melhorou-se a extensão de abertura bucal, mas esse era de difícil confecção e adaptação, o que levava a quebras frequentes.

Coelho Filho (1998) idealizou, então, o APM 3, mais simples e confortável que o APM 2, melhorando a adaptação da haste mandibular ao arco inferior, mas a adaptação do tubo telescópico ao arco superior continuava instável.

Segundo Coelho Filho (1998), apesar do modo de operação do APM ser ortopédico funcional, o seu emprego não deve objetivar a correção da maloclusão de Classe II por meio do estímulo do crescimento da mandíbula, mas por meio de uma

resposta dentoalveolar. A compensação dentoalveolar promovida pelo APM permite a correção de maloclusões em pacientes adultos onde não há influência do crescimento.

Para Coelho Filho (2002), existem aspectos favoráveis e desfavoráveis do tratamento realizado com o APM em adultos. Considerou os seguintes fatores como favoráveis: ser um aparelho ortopédico fixo, promover alterações dentoalveolares, exercer vetores de força diferenciados por quadrante, corrigindo maloclusões assimétricas, gerar força horizontal sobre a maxila e apresentar um componente intrusivo sobre o plano oclusal superior.

Porém, um fator desfavorável seria a excessiva inclinação vestibular dos incisivos inferiores ao final do tratamento. O autor apresentou um caso clínico de uma paciente do gênero feminino, de 46 anos de idade, que foi tratada com APM e aparelho fixo para correção da maloclusão de Classe II. O resultado foi altamente satisfatório ao final do tratamento. Apesar do tratamento compensatório, efeitos deletérios não foram observados. Dezoito meses após o tratamento, o caso manteve-se estável, mostrando que o resultado influenciou, positivamente, a harmonia facial do paciente.

Coelho Filho (2002a) redesenhou a adaptação do tubo telescópico ao arco superior (APM 4), o que propiciou maior conforto e estabilidade. Segundo este autor, o APM admite outras utilizações que não apenas a correção da Classe II, podendo ser aplicado nas seguintes situações, que podem estar relacionadas com a maloclusão de Classe I: a) preservação dos molares superiores, impedindo a sua mesialização; b) distalização de molares superiores; c) retração em bloco dos dentes superiores; d) preservação de ancoragem do segmento intercaninos inferior, impedindo a sua inclinação para lingual durante a mesialização do segmento póstero-inferior nos casos de extração de pré-molares e primeiros molares inferiores; e) emprego unilateral ou ativação diferenciada em um dos lados em casos de Classe II assimétricas; f) preservação de ancoragem do segmento intercaninos superior, impedindo a sua inclinação para lingual durante a mesialização do segmento póstero-inferior nos casos de agenesia de lateral, quando se planeja fechar o espaço.

Fontão et al. (2002) perceberam que o APM 3 poderia ser melhorado e apresentaram o aparelho F.L.F., com alça maxilar e trava molar mais resistentes, essa última permitindo liberdade total nos movimentos de lateralidade. A nova trava

molar é constituída por uma esfera de metal de 3,5mm, soldada em um fio de 1,2mm. Neste fio é feito um sulco ou retenção com disco de carborundum, para travamento, com um pedaço de 3mm do próprio tubo telescópico.

Loiola et al. (2002) propuseram modificações na configuração do aparelho com a finalidade de proporcionar maior conforto ao paciente, diminuir o índice de quebra de acessórios ortodônticos, evitar a incorporação de dobra de primeira ordem entre caninos e pré-molares inferiores, controlar o giro de molares superiores e facilitar a sua construção em serie. Propuseram: (1) arquear o tubo telescópico e, na mesma proporção, a haste mandibular, para reduzir interferências durante a mastigação; (2) apenas um helicóide no arco vestibular inferior, para evitar o “off set” gerado pelo helicóide duplo na distal do canino; (3) introdução ao sistema de uma barra palatina com a finalidade de controlar melhor o giro dos molares e para uma eventual expansão do arco superior.

Coelho Filho & White (2003) relataram que o Aparelho de Protração Mandibular IV permite a visualização de uma posição do articulador plástico de boca aberta. Os autores apresentaram dois casos de pacientes adultos tratados com o Aparelho de Protração Mandibular (APM), salientando que nenhum aparelho é completo, oferecendo benefícios e apresentando limitações, e descrevendo as suas vantagens e desvantagens. Relataram que o APM é um aparelho confiável e seu uso vem crescendo em pacientes adultos. Concluíram, afirmando que as alterações dentoalveolares promovidas pelo APM fizeram com que um maior número de pacientes pudessem dele se beneficiar

Siqueira (2004) comparou, cefalometricamente, por meio de telerradiografias em norma lateral, as alterações dentoesqueléticas e tegumentares de 27 jovens, com maloclusão de Classe II, 1ª divisão, tratados sem extrações, com o Aparelho Extrabucal Cervical e o Aparelho de Protração Mandibular, ambos associados ao aparelho ortodôntico fixo e outro grupo que não recebeu nenhum tipo de tratamento ortodôntico (controle). O autor verificou que, em relação às alterações dentoesqueléticas e tegumentares, o grupo tratado com o APM e com o aparelho ortodôntico fixo não apresentou alterações significantes sobre o desenvolvimento maxilar, enquanto o tratado com o AEB cervical e a Ortodontia corretiva demonstrou uma alteração no crescimento, em virtude da significante limitação do deslocamento anterior da maxila. Nenhuma das terapias empregadas propiciou alterações significantes no crescimento mandibular, entretanto, no grupo 3, o autor observou

um posicionamento mais anterior da mandíbula (SNB), estatisticamente, significante se comparado ao grupo do AEB. Os dois tipos de tratamentos foram efetivos na redução da convexidade facial e na melhora da relação maxilomandibular, com maior efetividade para os pacientes tratados com o AEB. O padrão de crescimento craniofacial não foi influenciado pelos tratamentos instituídos, porém, houve uma significante rotação horária do plano palatino no grupo de pacientes tratados com o AEB. As alturas faciais anteriores e posteriores aumentaram de maneira semelhante para os três grupos. Ambos tratamentos produziram efeitos de lingualização e retrusão dos incisivos superiores, porém o APM mostrou maiores alterações quando comparado com o AEB. A distalização dos primeiros molares superiores foi observada nos pacientes tratados com AEB, e naqueles tratados com o APM, observando-se apenas uma limitação do deslocamento mesial. No sentido vertical, os primeiros molares e os incisivos superiores demonstraram alterações semelhantes. O tratamento realizado com o APM e com o aparelho ortodôntico fixo promoveu significante vestibularização e protrusão dos incisivos inferiores, além da mesialização e extrusão dos primeiros molares inferiores. No grupo tratado com o AEB, os incisivos inferiores não sofreram alterações significantes. Os molares inferiores foram mesializados de maneira similar ao grupo controle. A retração do lábio superior ficou evidente nas duas terapias empregadas, porém a protrusão do lábio inferior foi observada apenas nos pacientes tratados com o APM.

Costa & Suguino (2005) objetivaram apresentar não uma nova versão do APM, mas uma nova forma de construção, instalação e a possibilidade de utilizá-la tanto na dentadura permanente (como preconizado por Coelho Filho, 2002) como na dentadura mista, antes da instalação do aparelho fixo.

Alves et al. (2006) compararam os efeitos dentoesqueléticos etegumentares promovidos pelo aparelho de Herbst e pelo Aparelho de

Protração Mandibular (APM III) no tratamento de pacientes com maloclusão de Classe II, divisão 1. A amostra foi composta por 43 indivíduos que foram divididos em três grupos: grupo 1 – 12 pacientes tratados com o Herbst; grupo 2 – 15 pacientes tratados com o APM e grupo 3 (controle) – 16 jovens sem tratamento ortodôntico. Concluíram que ambos os aparelhos promoveram a correção da maloclusão presente, por meio de um aumento no comprimento mandibular, sendo que o APM mostrou um aumento maior do que o observado no grupo do Herbst. E ambos os aparelhos promoveram uma maior inclinação vestibular dos incisivos

inferiores e retrusão do lábio superior em relação ao grupo controle, porém essas alterações foram semelhantes entre os dois grupos.

Brandão (2006) avaliou as alterações dentoesqueléticas e tegumentares promovidas pelo Aparelho de Protração Mandibular (APM) e pelo Pendulum, seguidos de terapia fixa no tratamento da maloclusão de Classe II, divisão 1. Na maxila, nenhum dos grupos apresentou alterações significantes. Na mandíbula, o grupo APM apresentou um aumento, estatisticamente, significante do comprimento mandibular (Co-Gn) e da protrusão mandibular (P-Nperp). Ambos os grupos promoveram redução da convexidade facial e melhora da relação maxilomandibular. O protocolo de tratamento do grupo APM promoveu lingualização e retrusão dos incisivos superiores em relação aos grupos Pendulum e Controle. Os incisivos inferiores dos grupos APM e Pendulum apresentaram-se mais vestibularizados e protruídos em relação aos do grupo Controle. O grupo APM promoveu mesialização e extrusão dos molares inferiores em relação aos grupos Pendulum e Controle. O grupo APM apresentou maior diminuição do trespasse horizontal em relação aos grupos Pendulum e Controle. E, por fim, o grupo APM promoveu retração do lábio superior em relação aos grupos Pendulum e Controle e protrusão do lábio inferior em relação ao grupo Controle.

Coelho Filho et al. (2006) descreveram o emprego do APM no sentido de resistir às forças de inclinação lingual dos incisivos inferiores durante a mesialização dos segundos molares inferiores para o espaço dos primeiros molares permanentes ausentes ou extraídos por indicação. Essa propriedade do APM, em garantir uma ancoragem segura para que tal procedimento seja executado, é considerada, pelos autores, como extremamente útil em regiões onde por deficiência ou ausência de uma política de prevenção odontológica adequada, os primeiros molares permanentes frequentemente foram perdidos ou estão comprometidos.

Kamache et al. (2006) compararam os efeitos dentários e esqueléticos em uma amostra de 34 pacientes em fase de crescimento, portadores de maloclusão Classe II com retrusão mandibular, divididos em três grupos: grupo 1 – 14 pacientes tratados com APM3, sete do gênero masculino e sete do feminino, com uma idade média de 12 anos e seis meses; grupo 2 –10 pacientes tratados com o aparelho Jasper Jumper, sendo quatro do gênero masculino e seis do feminino, com uma idade média de 12 anos e quatro meses e grupo 3 – 10 jovens não tratados ortodonticamente, sendo sete do gênero masculino e três do feminino, com uma

idade média de 10 anos e nove meses. Os autores constataram, entre o período inicial e final do tratamento, que, no grupo 1 (APM3), os incisivos inferiores em relação ao plano mandibular (IMPA) apresentaram diferença significativa desta grandeza cefalométrica, concluindo que o APM3 provocou a inclinação dos incisivos inferiores para vestibular. No grupo 2 (Jasper Jumper), comparando as médias iniciais e finais, a medida IMPA aumentou, apresentando uma diferença significativa, comprovando que o tratamento com o aparelho Jasper Jumper ocasiona vestibularização dos incisivos inferiores. No grupo 3 (controle) não constataram diferença significativa desta grandeza cefalométrica, entre o período inicial e final de observação. Concluíram que na comparação feita não houve diferença significativa entre as alterações promovidas pelo tratamento com o APM e com o aparelho Jasper Jumper.

Bicalho & Bicalho (2007) publicaram um tratamento compensatório realizado com o APM, de uma maloclusão de Classe II, divisão 2, em uma senhora de 51 anos contrária ao tratamento cirúrgico, portadora de um padrão II, por deficiência mandibular, braquifacial, relação dentária de Classe II, 2ª divisão, ¾ do lado direito e total do lado esquerdo, mordida cruzada dos elementos 27 e 28, overjet de 2mm e overbite de 3/3 do incisivo inferior. Após a primeira ativação a mordida aberta posterior se fechou, espontaneamente, mas a relação de Classe II não foi, totalmente, corrigida. O APM foi trocado pelo FLF Plus (FONTÃO, 2002), versão IV, de espessura 1,0mm, e uma nova ativação foi feita. Apesar dessas duas ativações, o lado esquerdo não se relacionou em Classe I. Nova ativação foi realizada, objetivando distalizar o elemento 26. Para isso o arco superior não foi travado na distal dos molares superiores e no tubo maxilar esquerdo foi colocado um anel de avanço de 2mm. Após a remoção do FLF, os autores constataram que a paciente encontrava-se em uma relação de Classe I de molares e caninos e que os espaços decorrentes da discrepância de Bolton foram mantidos para futura reabilitação oral. Após a análise do traçado cefalométrico, os autores verificaram que as medidas esqueléticas encontravam-se semelhantes as do início do tratamento, ressaltando que não houve mudanças no plano mandibular. Concluíram que grande parte da correção da Classe II da paciente foi resultado da forte compensação dentária vestibular inferior, com consequente mesialização dos dentes póstero-inferiores.

Siqueira et al. (2007) compararam, cefalometricamente, as alterações dentoesqueléticas e tegumentares promovidas pelo aparelho extrabucal cervical e o

Aparelho de Protração Mandibular, no tratamento da maloclusão de Classe II, divisão 1. A amostra foi composta por 50 pacientes divididos em 2 grupos de 25 pacientes cada (13 do gênero masculino e 12 do feminino). O grupo 1 (AEB) foi tratado com Aparelho Extrabucal Cervical e o grupo 2 (APM) com Aparelho de Protração Mandibular, ambos associados ao aparelho ortodôntico fixo. Os resultados demonstraram que o tratamento com AEB e fixo promoveu uma significante restrição do deslocamento anterior da maxila, melhora da relação de Classe II, diminuição da convexidade facial, extrusão e distalização dos primeiros molares superiores e extrusão dos incisivos inferiores. O tratamento com APM e fixo permitiu maiores incrementos do comprimento maxilar e promoveu protrusão mandibular, retrusão dos incisivos superiores, deslocamento mesial dos primeiros molares inferiores e protrusão do lábio inferior. Dessa maneira, os autores concluíram que o AEB corrigiu a maloclusão de Classe II por meio de uma ação sobre as estruturas esqueléticas da maxila e dentoalveolares e o APM corrigiu por meio, principalmente, de uma ação nas estruturas dentoalveolares inferiores.

Freitas & Santos (2008) demonstraram, por meio de um caso clínico,os efeitos do aparelho de protração mandibular (APM) em um paciente do gênero masculino, com 13 anos e sete meses de idade, tratado por 36 meses (12 meses com o APM), que apresentava severa maloclusão de Classe II, Divisão 1, e mordida aberta anterior. Os autores constataram, ao final do tratamento com o APM, que a maloclusão de Classe II foi, totalmente, corrigida, assim como a mordida aberta anterior, sem a necessidade de extrações dentárias. Houve diminuição do ângulo ANB e aumento do SNB. Os incisivos superiores foram lingualizados e os incisivos inferiores sofreram uma vestibularização. A medida Co-Gn aumentou 16mm em três anos. Concluíram que o APM é uma excelente opção para o tratamento das maloclusões de Classe II, considerando-se a facilidade de confecção, baixo custo e boa eficácia. Preconizaram a necessidade de pesquisas com amostras significativas, objetivando detalhar melhor os efeitos do APM e compará-los com o Herbst, que é um aparelho muito eficaz, porém, com alto custo.

Henriques (2008) comparou as alterações promovidas pelo tratamento com o APM e o aparelho Jasper Jumper e observou que o grupo Jasper Jumper apresentou maior restrição do crescimento e do deslocamento anterior da maxila e maior retrusão maxilar, com relação ao grupo APM. O grupo APM mostrou maior aumento do comprimento efetivo da mandíbula, maior retrusão e inclinação para

palatino dos incisivos superiores e maior diminuição do trespasse horizontal com relação ao grupo Jasper Jumper.

4 DISCUSSÃO

O tratamento da má oclusão de Classe II, 2ª divisão, sempre foi um grande desafio para o ortodontista. Isso é verdade porque essa má oclusão, na maioria das vezes, vem acompanhada de um padrão de crescimento braquicefálico, sobremordida anterior e diminuição da AFAI. Assim, tem-se uma má oclusão que apresenta problemas nos 3 sentidos do espaço: ântero-posterior (relação de Classe II), vertical (sobremordida) e transversal (atresia dentoalveolar com- pensatória do arco superior) (AIDAIR, 1989).

Várias formas de tratamento são descritas na literatura. Mais recentemente uma nova maneira de tratar essa má oclusão surgiu com o advento de aparelhos que têm como objetivo protruir a mandíbula (Jasper Jumper, Herbst, APM, etc) (BICALHO e BICALHO, 2007).

A maloclusão de Classe II constitui um dos assuntos mais estudados e polêmicos, na Ortodontia, em função de sua pobre repercussão estético-funcional, o que justifica a grande incidência nas clínicas ortodônticas de pacientes que a apresentam e que requerem um tratamento apropriado. Como assegurado por diversos autores (SASSOUNI, 1970; VIGORITO, 1973; BASS, 1982; VALE, 1985; McNAMARA JR, 1981; BACCETTI et al., 1997; BISHARA et al., 1997; Maia et al., 1998; MARTINS, 1997; GURGEL et al., 2000; ROTHSTEIN & YOON-TARLIE, 2000; BRANDÃO et al., 2001; LIMA FILHO & RUELLAS. 2003; CASTELO et al., 2009), essa discrepância ântero-posterior denota uma variabilidade muito grande de apresentações, envolvendo componentes esqueléticos e dentários e que, dependendo de sua quantidade e interação com o tecido mole, acabam por afetar, adicionalmente, a imagem e autoestima dos pacientes.

Considerando-se as inúmeras variações dentofaciais que essa maloclusão exibe, assume-se, consequentemente, que o tratamento também deva ser diferenciado (MARTINS, 1997). Atualmente, com a disponibilidade de numerosos recursos, a maioria dos clínicos tende a escolher um protocolo de tratamento com base na região do esqueleto craniofacial em que eles acreditam que o aparelho melhor influenciará (HOROWITZ & THOMPSON, 1964; BISHARA et al., 1981; BEHRENTS, 1985; ISRAEL, 1973; YOU et al., 2001).

O aparelho de protração mandibular (APM) surgiu como uma alternativa artesanal e de baixo custo. Confeccionado no próprio consultório, permite gerar uma

postura mesial temporária na mandíbula durante o tratamento dos casos de maloclusão Classe II. A sua eficácia está demonstrada tanto em tais casos, como até mesmo nos casos de Classe I (COELHO FILHO et al., 2006) onde se possa ter uma sobressaliência que permita sua ativação, como também na correção das maloclusões Classe II subdivisões e desvios de linha média, onde só um lado necessita de correção (ALVES et al., 2006).

A literatura relata que em pacientes tratados com aparelhos ortopédicos, incluindo o APM, não há alteração do padrão de crescimento facial, mas a ocorrência de deslocamento ântero-inferior da mandíbula é muito vantajosa para melhorar o perfil mole em casos de Classe II (COELHO FILHO, 1995, 2002; SIQUEIRA, 2004; KAMACHE et al., 2006; HENRIQUES, 2008).

No paciente em fase de crescimento o seu emprego objetiva a correção da maloclusão de Classe II por meio do estímulo do crescimento da mandíbula (ALVES et al., 2006; BRANDÃO, 2006; KAMACHE et al., 2006; SIQUEIRA et al., 2007; HENRIQUES, 2008).

Em pacientes adultos, onde não há influência do crescimento, a compensação dentoalveolar promovida pelo APM permite a correção de maloclusões (COELHO FILHO, 1995, 1998, 2002, 2002a, 2003; COELHO FILHO & WHITE, 2003; BICALHO & BICALHO, 2007).

Coelho Filho (1995) afirmou que as principais alterações decorrentes do APM são de ordem dentoalveolar, principalmente, com a inclinação lingual dos incisivos superiores, porém também podem ser observadas alterações esqueléticas (aumento do comprimento mandibular), tendo como resultado final uma diminuição no trespasse horizontal e na convexidade facial.

Coelho Filho & White (2003) indicaram a utilização do APM para o tratamento de pacientes adultos com Classe II, 1ª divisão, onde o fator crescimento estava excluído. Apesar de apresentarem apenas alterações dentoalveolares, os casos tratados são finalizados de maneira bastante satisfatória, repercutindo, positivamente, no perfil facial dos pacientes. Além desta principal indicação, o APM pode ser utilizado como auxiliar de ancoragem, como distalizador de molares superiores, visando conseguir espaços na região posterior para o alinhamento adequado dos dentes (ALVES et al., 2006; COELHO FILHO et al., 2006; BICALHO & BICALHO, 2007).

Todos esses aparelhos promovem, ao fim do tratamento, uma forte compensação dentoalveolar, que se torna maior à medida que o paciente se encontra fora do surto de crescimento (PANCHER et al, 1997).

Quando se fala em aparelhos de protração mandibular, duas questões se tornam recorrentes: inclinação excessiva dos incisivos inferiores e consequentes retrações gengivais e problemas na ATM. Apesar de haver muita polêmica sobre esse assunto, tanto Pancherz quanto Melsen atestam que a protrusão dos incisivos não causa retração gengival e que esta terapia pode ser uma alternativa para tratamentos não extracionistas (BICALHO e BICALHO, 2007).

Quando se fala em aparelhos de protração mandibular, duas questões se tornam recorrentes: inclinação excessiva dos incisivos inferiores e conseqüentes retrações gengivais e problemas na ATM. Apesar de haver muita polêmica sobre esse assunto, tanto Pancherz quanto Melsen atestam que a protrusão dos incisivos não causa retração gengival e que esta terapia pode ser uma alternativa para tratamentos não extracionistas.

Quanto aos distúrbios da ATM, Pancherz relatou que durante o uso do aparelho de Herbst nenhum distúrbio muscular foi diagnosticado, foi reduzida a prevalência de capsulite e mudanças degenerativas condilares, não foi provocado deslocamento de disco em pacientes com o disco bem posicionado, recapturou-se discos que estavam, previamente ao tratamento, com um quadro de deslocamento com redução e não conseguiu-se recapturar discos que estavam, previamente ao tratamento, totalmente deslocados para anterior ou com deslocamento sem redução.

Pancherz e Coelho Filho têm utilizado aparelhos fixos para o avanço mandibular – o aparelho de Herbst e o APM, respectivamente – em pacientes fora da fase de crescimento, obtendo resultados oclusais satisfatórios, o que tem estimulado outros profissionais, apesar de não ser consenso entre os pesquisadores, devido à imprevisibilidade do resultado final (NEVES; ITABORAHY, 2009).

A dificuldade do autor em adquirir, no nordeste do Brasil, alguns dos novos aparelhos para a correção da Classe II e a inexistência de laboratórios especializados, que funcionassem de suporte para as instalações de tais aparelhos, levaram-no, no início da década de 90, a desenvolver novas propostas de aparelhos que reposicionassem a mandíbula anteriormente. O aparelho de protração mandibular surgiu como uma alternativa artesanal e de baixo custo. Confeccionado

no próprio consultório, permite gerar uma postura mesial temporária na mandíbula durante o tratamento dos casos de má oclusão Classe II. Sua eficácia está demonstrada tanto em tais casos, como até mesmo nos casos de Classe I onde se possa ter uma sobressaliência que permita sua ativação, como também na média, onde só um lado necessita de correção (ALVES et al, 2006).

O AEB cervical corrige a má oclusão principalmente pela ação nas estruturas dentoalveolares e esqueléticas da maxila, enquanto o APM corrige pela ação nas estruturas dentoalveolares e esqueléticas da mandíbula (SIQUEIRA, 2004; SIQUEIRA et al., 2007).

Os efeitos do aparelho APM comparados aos do aparelho Pendulum no tratamento da má oclusão de Classe II, divisão 1ª são: o aumento estatisticamente significante do comprimento mandibular e da protrusão mandibular, lingualização e retrusão dos incisivos superiores, extrusão dos incisivos inferiores, deslocamento mesial e extrusão dos molares inferiores, retrusão do lábio superior (HENRIQUES, 2011).

Algumas controvérsias são colocadas em questão quanto ao uso de aparelhos propulsores em pacientes com ausência de crescimento, em relação à possibilidade de danos à articulação temporomandibular (PEREIRA; BASTOS, 2010.

O APM é um dispositivo intrabucal que visa à correção do erro sagital, geralmente bem aceito pelos pacientes e de aplicação relativamente simples pelo profissional (NEVES; ITABORAHY, 2009).

A mesialização dos molares inferiores pode ser benéfica ao paciente, desde que o clínico tenha controle da ancoragem para alcançar os objetivos finais e o periodonto permita o movimento com alguma previsibilidade periodontal. Se houver um rebordo muito fino e baixa faixa de gengiva inserida, o tratamento deve estar limitado à recuperação do espaço e reabilitação protética (PEREIRA; BASTOS, 2010).

Em virtude desses efeitos predominantemente dentoalveolares, esses aparelhos podem ser utilizado tanto em pacientes em crescimento como em pacientes adultos, que não apresentam mais potencial de crescimento (NEVES, 2007).

O diagnóstico preciso e o conhecimento sobre o crescimento e o desenvolvimento craniofacial, assim como sobre os diversos aparelhos existentes, fazem a diferença no resultado do tratamento (QUAGLIO, 2009).

O tratamento ortodôntico deve ser iniciado, sempre que possível, pela correção do problema transversal, seguida pela terapia de restabelecimento da relação anteroposterior normal, para não se agravar o problema transversal (QUAGLIO, 2009).

Os aparelhos funcionais de protrusão mandibular são indicados, principalmente, para pacientes com crescimento ativo e com retrognatismo mandibular. O exame funcional é outro fator que contribui para a escolha de aparelhos para o avanço mandibular. Ao pedir ao paciente que avance a mandíbula, se houver uma melhora do perfil e da oclusão e facilidade para o vedamento labial passivo, esses aparelhos são bem indicados (QUAGLIO, 2009).

O aparelho de Herbst é efetivo para a correção da Classe II, principalmente em pacientes pouco colaboradores e com padrão de crescimento favorável, podendo ser usado no final da dentadura mista, pois os dentes de suporte do Herbst com “cantilever” são os primeiros molares permanentes (QUAGLIO, 2009).

5 CONCLUSÃO

Podemos dizer que o APM é a solução mais criativa, simples e econômica do que o Herbst ou qualquer outro sistema ortopédico, pois não necessita de duas fases de tratamento, ortopédica e corretiva, uma vez que pode ser instalado concomitantemente com aparelho fixo.

O APM apresenta uma grande versatilidade clínica, sendo indicado para correção da maloclusão de Classe II dentária e esquelética, além de ser um excelente meio de ancoragem anteroinferior e posterossuperior.

O APM apresenta-se como um aparelho multifuncional, pois pode ser aplicado em inúmeras maloclusões, previsível, uma vez que não depende da colaboração do paciente, e suas grande vantagens sobre os outros sistemas são o baixo custo, tempo de confecção, instalação simples e previsibilidade.0

REFERÊNCIAS BIBLIOGRÁFICAS

ALMEIDA MR, HENREIQUES JFC, ALMEIDA RR, URSI W, ALMEIDA-PEDRIN RR, MCNAMARA JUNIOR JÁ. Efeitos dentoesqueléticos produzidos pelos aparelhos de Herbst na dentadura mista. **Ver Dental Press Ortodon Ortop Facial.** 2006; 11 (5): 21-34

ALVES PFR, OLIVEIRA AG, SILVEIRA CA, OLIVEIRA JN, OLIVEIRA JR JN, COELHO FILHO CM. Estudo comparativo dos efeitos esqueléticos, dentários e tegumentares, promovidos pelo tratamento da má oclusão Classe II mandibular com o aparelho de Herbst e com o Aparelho de Protração Mandibular. Ver **Clin Ortod Dental Press**, Maringá, v.5,n.1,p.85-105, fev/mar. 2006.

BASS, N.M. **Dento-facial orthopaedics in the correction of Class II malocclusion**. Br J Orthod, London, v.9, n.1,p.3-31, 1982.

BRANDÃO, AG. Estudo cefalométrico comparativo das alterações promovidas pelos aparelhos de prostração mandibular e pendulum, associados ao aparelho fixo, no tratamento da má oclusão de Classe II, 1ª divisão. 2006. **Tese** (Doutorado) – Faculdade de de Odontologia de Bauru, Universidade de São Paulo, Bauru, 2006

BICALHO JS, BICALHO RF. Utilização do APM no tratamento da má oclusão de Classe II, 2ª divisão em paciente adulto. **Rev Clin Ortodon. Dental Press**, Maringá,v.6,n.1- fev/mar. 2007.

CAPELOZZA FILHO, L.; SILVA FILHO, O. G. Reabsorção radicular na clínica ortodôntica: atitudes para uma conduta preventiva. **R Dental Press Ortodon Ortop Facial**, Maringá, v. 3, n. 1, p. 104-126, jan./fev. 1998.

COELHO FILHO CM. **Mandibular Protraction Appliance for Class II treatment.** J Clin Orthod. 1995; 29 (5): 319-36.

_____. **Clinical application of the mandibular protraction**

appliances. J Clin Orthod. 1997; 31(2):92-102.

_____. Emprego clínico do aparelho de projeção de mandíbula. **Rev Dental Press Ortodon Ortop Facial.** 1998; 3(5):69-130.

_____. **Aparelho de Projeção da Mandíbula APM**. In: Batista JM
E-Book de Ortopedia Facial e Ortodontia. Curitiba: Editek; 2000.

_____.. **Mandibular Protraction Appliances IV.** J Clin Orthod 2001; 35 (1): 18-24.

_____. APM – Aparelho de Protração Mandibular IV. **Rev Dental Press Orthodon Ortop Facial**. 2002, 7(2):49-60.

_____, COELHO FO, WHITE LW**. Closing mandibular first molars** in adults. World J Orthod., v.7, p.45-58, 2006.

_____, WHITE LW. **Treating adults with the Mandibular Protraction Appliance.** 2003. Disponível em: http://www.oc-j.com/jan03/MPA2.htm

COSTA LA, SUGUINO R. Aparelho de Protração Mandibular: uma nova abordagem na confecção do aparelho. **Ver Clin Ortod Dental Press**, Maringá, v.4, n.6, p.16-29, dez 2005/jan 2006.

FREITAS, MR et al. Prevalênica das más oclusões em pacientes inscritos para tratamento ortodôntico na Faculdade de Odontologia de Bauru**. Rev Fac Odontol** Bauru, 2004.

FONTÃO JGO, ALBUQUERQUE RCF, SOUZA PL. Aparelho F.L.P., uma opção de aparelho protrator mandibular. **Rev Clin Ortodon Dental Press**. 2003; 1(6):43-50.

LOIOLA AV, RAMOS E, SAKIMA MT, SAKIMA T. Aparelho para projeção da Mandíbula modificado. **Rev. Clin Orthod Dental Press**. 2002; 1(4):31-7.

MARTINS DR, Janson G, Henriques JFC, Freitas MR, Almeida RR**. Atlas de crescimento craniofacial**. São Paulo: Ed. Santos; 1998.

MORO A. et al. O aparelho de Herbst e suas variações. **Rev Dental Press Ortodon Ortop** Fac, 2000, 5(2):35-41.

PANCHERZ H. **The mechanism of Class II correction** in Herbst appliance treatment: a cephalometric investigation. Am J Orthod. 1979; 76 (4): 423-42.

REIS, S. A. B.; CAPELOZZA FILHO, L.; MANDETTA, S. Prevalência de oclusão normal e má oclusão em brasileiros, adultos, leucodermas, caracterizados pela normalidade do perfil facial. **R Dental Press Ortodon Ortop Facial,** Maringá, v. 7, n. 5, p. 17-25, set./out. 2002.

REGO, Marcus Vinicius Neiva Nunes do et al. Estudo cefalométrico do tratamento precoce da má oclusão de Classe II, 1ª divisão, com o aparelho Herbst: alterações esqueléticas sagitais**. *Rev. Dent. Press Ortodon. Ortop. Facial*** [online]. 2005, vol.10, n.6 [cited 2015-03-02], pp. 120-140 . Available from: <http://www.scielo.br/scielo.php?script=sci_arttext&pid=S1415-54192005000600014&lng=en&nrm=iso>. ISSN 1415-5419. http://dx.doi.org/10.1590/S1415-54192005000600014.

SASSOUNI, V. **THE Class II syndrome:differential diagnosis and treatment. Angle Orthod Appeton**, v.40, n.4, p. 334-341, 1970.

_____, NANDA S, S. **Analysis of dentofacial vertical propositions. Am J Orthod,** St. Louis, v.50, n.11, p. 801-823, 1964.

SILVA FILHO, OG. Aparelho de Herbst: protocolos de tratameno precoce e tardio. **R Dental Press Ortodon Ortop Facial**, Maringá, v.10, n.1, p.30-45, jan/fev 2005.

_____, OZAWA TO, FERRARI JUNIOR FM, AIELO CA. Aparelho de Herbst:variação para uso na dentadura mista. **R Dental Press Ortodon Ortop Facial**, Maringá, v.5, n.5, p.58-67, set/out. 2000.

_____, Freitas SF, Cavassan AO. Prevalência de oclusão normal e malocusão na dentadura mista em escolares na cidade de Bauru (São Paulo). **Rev. Assoc. Paul. Cir Dentistas** 1989; (43): 287-90.

SIQUEIRA, DF. Estudo Comparativo, por meio de análise cefalométrica em norma lateral, dos efeitos dentoesqueléticos e tegumentares produzidos pelo aparelho extrabucal cervical e pelo aparelho de prostração mandibular, associado ao aparelho fixo, no tratamento da Classe II, 1ª divisão de Angle. 2004. **Tese** (Doutorado) – Faculdade de Odontologia de Bauru, Universidade de São Paulo, Bauru, 2004.

_____, DE ALMEIDA RR, JANSON G, BRANDÃO AG, COELHO FILHO CM. **Dentoeskeletal and soft –tissue changes with cervical headger and mandibular protraction appliance therapy in the treatment of Class II malocclusion.** AM J Orthod. 2007; 131(4):447 21-30.

SILVA FILHO, OG, FREITAS SF, CAVASSAN, AO. Prevalência de oclusão normal e má-oclusão em escolares na Cidade de Bauru (São Paulo). Parte I: Relação Sagital. **Rev Odontol Univ** São Paulo, São Paulo, v.4, n. 2, p. 130-137, 1990.

VIGORITO, JW. Estudo comparativo de algumas características mandibulares em maloclusões de Classe I e Classe II, divisão1, de Angle. **Rev Fac Odontol** Univ São Paulo, São Paulo, v.11, n. 1, p.75-82, 1973.

YOU ZH et al. **Dentoalveolar changes related to mandibular forward growth in untreated Class II persons**. Am J Orthod Dentofacial Orthop, St Louis, v.120, n.6, p. 598-607, 2001.