Elaine Netto Prados

A IMPORTÂNCIA DO TECIDO QUERATINIZADO AO REDOR DOS IMPLANTES DENTÁRIOS

São Paulo
2023

Elaine Netto Prados

A IMPORTÂNCIA DO TECIDO QUERATINIZADO AO REDOR DOS IMPLANTES DENTÁRIOS

Monografia apresentada ao curso de especialização Lato Sensu da Faculdade Sete Lagoas – FACSETE, como requisito parcial para obtenção de título de Especialista em Implantodontia.

Orientador: Luciano Milanello

São Paulo
2023

Elaine Netto Prados

A IMPORTÂNCIA DO TECIDO QUERATINIZADO AO REDOR DOS IMPLANTES DENTÁRIOS

Monografia apresentada ao curso de especialização Lato Sensu da Faculdade Sete Lagoas – FACSETE, como requisito parcial para obtenção de título de Especialista em Implantodontia.

Aprovada em ___/___/___ pela banca constituída dos seguintes professores:

_____
Prof. Ronaldo Fabiano

_____
Prof. Luciano Milanello

_____
Prof. Lucas Hacl

São Paulo, 31 de março de 2023

Dedico este trabalho a minha mãe, por ser o maior exemplo da minha vida, de que cada passo e conquista depende exclusivamente de nós, e às minhas três filhas que são a razão da minha vida.

AGRADECIMENTOS

Ao Dr. Ronaldo Fabiano, primeiramente, que além de apresentar a Implantodontia com toda sua paixão, abriu as portas para realização desse passo na minha vida profissional;

Agradeço cada ensinamento, dedicação, entusiasmo e agradeço também pela amizade que foi se fortalecendo durante esse tempo;

Aos professores, Dr. Luciano Milanello por me orientar, me conduzir minuciosamente em alguns casos clínicos, por todo ensinamento e pelas risadas;

E agradeço ao Dr. Lucas Hacl, por mostrar algumas praticidades e descomplicar a vida clínica.

Aos meus colegas de turma, por toda parceria, trocas de experiências e convivência de respeito e amizade.

E por último, em especial, para minha dupla Kawanna Atolini, que se tornou uma grande amiga, irmã e ainda me deu uma mãe de presente, agradeço de coração cada momento.

RESUMO

A importância do tecido queratinizado ao redor dos implantes dentários é fundamental para garantir o sucesso do tratamento e a saúde bucal dos pacientes. O tecido queratinizado atua como uma barreira de proteção contra bactérias e infecções, ajuda a manter a estabilidade dos tecidos peri-implantares e previne complicações peri-implantares, como perda óssea e recessão gengival. Para compreender a importância do tecido queratinizado ao redor dos implantes dentários, é necessário conhecer a anatomia dos tecidos peri-implantares, as complicações peri-implantares relacionadas ao tecido queratinizado e as opções de tratamento para essas complicações. Para isso, o Objetivo desta pesquisa é analisar a lente teórica de estudos sobre o tecido queratinizado ao redor dos implantes dentários. A Metodologia desta pesquisa é exploratória, de natureza descritiva, com pesquisa bibliográfica e abordagem qualitativa. Verificou-se no estudo que a prevenção é sempre o melhor caminho para evitar complicações peri-implantares relacionadas ao tecido queratinizado, doenças relacionadas aos tecidos peri-implantares começaram a ser cada vez mais prevalentes[1], despertando pesquisadores e clínicos a compreenderem estes tecidos conclui-se, portanto, que a manutenção adequada do tecido queratinizado ao redor dos implantes é fundamental para prevenir a perda óssea peri-implantar e a recessão gengival. Os profissionais de odontologia devem considerar a importância do tecido queratinizado na realização de implantes dentários e na prevenção de complicações peri-implantares, a fim de garantir o sucesso do tratamento e a saúde bucal dos pacientes.

Palavras-chave: Tecido queratinizado; Implante dentário; Complicações peri-implantares.

ABSTRACT

The importance of keratinized tissue in dental implants is essential to ensure the success of treatment and oral health of patients. The rationale for this study is that the keratinized tissue acts as a protective barrier against bacteria and infections, helps maintain stability of peri-implant tissues, and prevents peri-implant complications such as bone loss and gingival recession. To understand the importance of keratinized tissue in dental implants, it is necessary to understand the anatomy of peri-implant tissues, peri-implant complications related to keratinized tissue, and treatment options for these complications. The objective of this research is to deepen knowledge about the role of keratinized tissue in dental implants, highlighting its importance and the main factors that affect its formation and maintenance, based on recent studies in the literature. The methodology of this research is descriptive in nature, with bibliographical research and a qualitative approach. It was found in the study that prevention is always the best way to avoid peri-implant complications related to keratinized tissue. It is concluded, therefore, that the adequate maintenance of the keratinized tissue around the implants is essential to prevent peri-implant bone loss and gingival recession. Dentistry professionals should consider the importance of keratinized tissue when performing dental implants and preventing peri-implant complications, in order to guarantee treatment success and patients oral health.

keywords: keratinized tissue; dental implant; peri-implant complications

SUMÁRIO

1 INTRODUÇÃO 09

2 OBJETIVO 11

3 METODOLOGIA.....12

4 REVISÃO DE LITERATURA 13

4.1 Anatomia e fisiologia do tecido queratinizado oral.....14

4.2 Implantes dentários e tecido queratinizado.....14

4.3 Influência da espessura do tecido queratinizado na saúde peri-implantar.....16

4.4 Técnicas para aumentar a quantidade e qualidade do tecido queratinizado..16

4.5 Impacto da falta de tecido queratinizado na estética do sorriso.....21

4.6. Prevenção e tratamento de complicações peri-implantares relacionadas ao tecido queratinizado.....22

5 DISCUSSÃO.....27

6 CONSIDERAÇÕES FINAIS 28

REFERÊNCIAS.....29

1. INTRODUÇÃO

A procura por um implante dentário, atualmente, é cada vez mais comum. Faz parte da maioria de clínicas odontológicas. Assim é muito importante o estudo mais aprofundado sobre procedimentos necessários para manter a qualidade gengival.

Recentes estudos no campo da implantodontia demonstram que existem vários critérios para definir o sucesso do implante. Segundo Lee e Wang (2011), a influência do tipo de tecido na dentição natural já está bem documentada na literatura e numerosos artigos demonstram que um tecido espesso é preferencial para resultados cirúrgicos e protéticos ideais. Tem sido relatado que a reconstrução de tecido queratinizado em implantes pode facilitar os procedimentos restauradores, promover a estética, além de possibilitar a manutenção de uma higienização oral rotineira. Assim é pertinente considerar que o tecido espesso seja uma característica desejável ao redor dos implantes dentários, tanto para benefícios estéticos quanto funcionais.

De acordo com Sallenave, Vicari e Borba (2016), usualmente, recorre-se a pilares protéticos na retenção de próteses sobre os implantes que são feitos de titânio, ou outros metais. Esses pilares são considerados estruturas confiáveis e biocompatíveis para a confecção destas restaurações, mas fica uma aparência de cor acinzentada do pilar metálico através da gengiva, além da recessão gengival, até mesmo com a exposição do metal.

De acordo com Armitage (1999), o tecido queratinizado é um componente fundamental do tecido gengival e possui um papel crucial na manutenção da saúde bucal. A presença adequada de tecido queratinizado ao redor de implantes dentários é essencial para garantir a estabilidade a longo prazo e prevenir complicações peri-implantares, como inflamação e perda óssea (Buser et al., 2012). Por essa razão, o estudo da importância do tecido queratinizado em implantes é relevante para a odontologia moderna, uma vez que pode contribuir para aprimorar os resultados clínicos em implantodontia (MÜLLER et al., 2018).

A preservação do tecido peri-implantar é um fator essencial para o sucesso da reabilitação com implantes dentários. Entre os tecidos que compõem o periodonto, o tecido queratinizado é objeto de interesse na implantodontia devido à sua importante função de proteção contra traumas e infecções, além de contribuir para a estabilidade da gengiva ao redor dos dentes e implantes (LANG & BARTOLD, 2018). O tecido

queratinizado é uma camada de epitélio que possui uma espessura mais elevada e uma maior quantidade de células queratinizadas, o que lhe confere maior resistência a traumas mecânicos e químicos. Sua presença ao redor dos implantes tem sido associada a menor índice de inflamação peri-implantar, menor perda óssea, menor recessão gengival e maior sucesso estético (LIN et al., 2014).

Por outro lado, a ausência de tecido queratinizado ao redor dos implantes pode levar a uma maior sensibilidade, desconforto e até mesmo à perda do implante (MONJE & WANG, 2019). Dessa forma, a avaliação clínica do tecido queratinizado ao redor dos implantes é essencial para o planejamento e o sucesso do tratamento com implantes dentários (BERGLUNDH et al., 2018). Nesse sentido, técnicas cirúrgicas que visam aumentar a espessura do tecido queratinizado têm sido amplamente estudadas e utilizadas na prática clínica da implantodontia, com o objetivo de melhorar a saúde peri-implantar e a estética do sorriso (JEPSEN et al., 2018).

Assim, no contexto contemporâneo, em razão da estética na Odontologia, sobretudo na em região da maxila e dentes anteriores, várias técnicas têm se desenvolvido surgido, a fim de atender à busca pela naturalidade e semelhança com o elemento dentário.

2. OBJETIVO

Este trabalho tem como objetivo aprofundar o conhecimento sobre o papel do tecido queratinizado em implantes dentários, destacando sua importância e os principais fatores que afetam sua formação e manutenção, com base em estudos recentes da literatura. (LIN et al., 2021; THOMA et al., 2020)

3. METODOLOGIA

Esta pesquisa é de natureza exploratória, pois ela envolve levantamento bibliográfico e análise de exemplos que estimulam a compreensão, que também de acordo com Gil (2017) são características de uma pesquisa exploratória.

Foram realizadas pesquisas bibliográficas em bases de dados eletrônicas, como PubMed, utilizando os termos "implantes dentários", "tecido queratinizado", "saúde peri-implantar", "enxertos gengivais", "técnica de expansão do tecido mole" e "membranas".

Os critérios de inclusão serão estudos publicados nos últimos 15 anos em inglês ou português, que abordem o papel do tecido queratinizado em implantes dentários, fatores que afetam sua formação e manutenção e técnicas para aumentar sua quantidade e qualidade.

Para ilustrar a importância do tecido queratinizado em implantes dentários apresenta-se um relato de caso que evidencia o ganho do tecido queratinizado peri-implantar em um implante unitário por meio da técnica de enxerto de tecido conjuntivo subepitelial removido do palato. Esse relato de caso foi um estudo publicado por Ronaldo Gomes Fabiano.

4. REVISÃO DE LITERATURA

O tecido queratinizado é um componente importante do tecido gengival e desempenha um papel crucial na saúde bucal (ARMITAGE, 1999). Sua presença adequada em torno dos implantes dentários é fundamental para garantir a estabilidade a longo prazo e prevenir complicações peri-implantares (BUSER et al., 2012). Vários estudos têm investigado a relação entre a quantidade e qualidade do tecido queratinizado e o sucesso dos implantes.

Segundo uma revisão sistemática de Müller et al. (2018), um mínimo de 2 mm de tecido queratinizado ao redor dos implantes é necessário para manter a saúde peri-implantar. Outro estudo observacional de Lin et al. (2021) mostrou que pacientes com maior quantidade de tecido queratinizado apresentaram menor incidência de peri-implantite ao longo de 5 anos de acompanhamento.

De acordo com Thoma et al. (2020), o tecido queratinizado ao redor dos implantes deve ser espesso e resiliente para proteger contra as forças mastigatórias e prevenir a exposição da junção implante-prótese. Um estudo clínico de longo prazo de Kim et al. (2021) mostrou que pacientes com espessura de tecido queratinizado ≥2 mm apresentaram menor perda óssea peri-implantar em comparação com aqueles com espessura <2 mm.

Vários fatores podem afetar a formação e manutenção do tecido queratinizado em torno dos implantes, incluindo o tipo de conexão implante-prótese, a técnica cirúrgica e a higiene oral do paciente (MÜLLER et al., 2018). Além disso, a utilização de enxertos gengivais pode ser uma opção para aumentar a quantidade e qualidade do tecido queratinizado em casos de deficiências gengivais peri-implantares (THOMA et al., 2020).

Um estudo clínico randomizado de Ren et al. (2018) mostrou que a utilização de um enxerto de tecido conjuntivo na região peri-implantar resultou em aumento significativo da largura de tecido queratinizado após 12 meses de acompanhamento.

Em resumo, a quantidade e qualidade do tecido queratinizado em torno dos implantes dentários desempenham um papel crucial na manutenção da saúde peri-implantar e na prevenção de complicações. (PAPASPYRIDAKOS et al., 2012; RENVERT et al., 2015)

Além disso, a literatura científica tem destacado a importância de os profissionais de odontologia estarem atualizados em relação aos fatores que afetam a formação e

manutenção do tecido queratinizado em torno dos implantes e às técnicas disponíveis para aumentar sua quantidade e qualidade (ZHUANG et al., 2018; JUODZBALYS et al., 2019).

Assim, um estudo aprofundado sobre o papel do tecido queratinizado em implantes dentários é fundamental para a odontologia moderna e pode ajudar os profissionais a oferecerem tratamentos mais eficazes e com melhores resultados aos seus pacientes (JAVED et al., 2013; SHAH et al., 2019).

4.1. Anatomia e fisiologia do tecido queratinizado oral

Foram encontrados estudos que tratam da anatomia e fisiologia do tecido queratinizado oral e que justificam esta pesquisa: "O tecido queratinizado é um tipo de tecido oral especializado que cobre a mucosa oral em várias regiões da cavidade oral, incluindo a gengiva, o palato duro e a língua" (NEVINS et al., 2019).

Segundo Nevins (et al, 2019), o tecido queratinizado também é composto por uma camada de células epiteliais basais, que se conectam à lâmina basal e fornecem sustentação e nutrição às células epiteliais superficiais.

De acordo com Rasperini (et al, 2012), o tecido queratinizado é caracterizado pela presença de uma camada de células epiteliais estratificadas achatadas, que são capazes de produzir queratina, uma proteína fibrosa que confere resistência e proteção mecânica à superfície epitelial. E a principal função do tecido queratinizado é proteger a mucosa oral contra as forças físicas, microbianas, os efeitos irritativos de alimentos e outras substâncias que entram em contato com a cavidade oral.

4.2. Implantes dentários e tecido queratinizado

Quanto aos implantes dentários, destaca-se a importância da presença adequada de tecido queratinizado em torno de implantes dentários, já que este é essencial para garantir a estabilidade a longo prazo e prevenir as complicações peri-implantares (WANG et al., 2020). Tais estudos têm demonstrado a importância do tecido queratinizado para a saúde peri-implantar.

Diversos fatores podem afetar a formação e manutenção do tecido queratinizado ao redor dos implantes, como a técnica cirúrgica utilizada, o tipo de prótese instalada e a

higiene oral do paciente. Por isso, é fundamental que os profissionais de odontologia estejam atualizados em relação às técnicas e procedimentos que podem aumentar a quantidade e qualidade do tecido queratinizado em torno dos implantes (MATSUDA et al., 2019).

Deve-se avaliar, portanto, o controle de placa bacteriana pelo paciente, tipo e a qualidade da mucosa peri-implantar, morfologia do defeito ósseo presente, oclusão, fatores sistêmicos e posicionamento tridimensional inadequado do implante, desadaptação entre implante e abutment, assim como a seleção inadequada do abutment.

“O tecido queratinizado fornece uma barreira protetora contra forças mastigatórias, evita a penetração de bactérias no tecido peri-implantar e reduz o risco de inflamação gengival” (JUNG et al., 2019).

"Além disso, a quantidade de tecido queratinizado pode afetar a aparência estética dos implantes dentários, o que pode ser um fator importante para os pacientes." (BUSER et al., 2017)

A formação e manutenção do tecido queratinizado em torno dos implantes dentários é um processo complexo e influenciado por diversos fatores (Liao et al., 2019). Um dos principais fatores é a quantidade de osso disponível para a colocação do implante. Estudos mostram que a falta de osso pode levar à perda do tecido queratinizado em torno dos implantes, especialmente na região vestibular (JUNG et al., 2017).

Além disso, a posição do implante também pode afetar a formação do tecido queratinizado, uma vez que implantes posicionados mais vestibulares podem levar a uma redução do tecido queratinizado em torno do implante (MORAIS-COSTA et al., 2019).

Outro fator importante é a técnica cirúrgica utilizada na colocação do implante. Diversos estudos têm mostrado que a técnica de retalho reposicionado coronalmente (CRC) pode aumentar a quantidade de tecido queratinizado em torno do implante, em comparação com outras técnicas, como a técnica de retalho avançado lateralmente (LAR) (RAMOS et al., 2021; RODRÍGUEZ et al., 2019).

Além disso, a presença de infecções pode afetar negativamente a formação e manutenção do tecido queratinizado em torno dos implantes. A peri-implantite, por exemplo, é uma condição inflamatória que pode levar à perda óssea e de tecido mole ao redor dos implantes, incluindo o tecido queratinizado (ROMANDINI et al., 2019).

Por fim, alguns estudos têm investigado a influência de fatores sistêmicos na formação e manutenção do tecido queratinizado em torno dos implantes. Pacientes com diabetes, por exemplo, podem apresentar uma menor quantidade de tecido queratinizado em torno dos implantes, devido aos efeitos da doença na vascularização e cicatrização dos tecidos (LIN et al., 2020).

4.3 Influência do tecido queratinizado na saúde peri-implantar

Quanto à espessura do tecido queratinizados é importante considerar os seguintes estudos:

A espessura do tecido queratinizado ao redor dos implantes dentários tem sido reconhecida como um importante fator para a saúde peri-implantar" (PAPASPYRIDAKOs et al., 2018). Apesar da periodontite e peri-implantite apresentarem o mesmo fator etiológico e tecido alvo, elas se diferenciam em relação às estruturas anatômicas e à resposta tecidual frente à agressão microbiana. Enquanto os tecidos periodontais possuem epitélio oral, epitélio do sulco, epitélio juncional, ligamento periodontal, inserção conjuntiva e osso alveolar, os tecidos peri-implantares não possuem ligamento periodontal e o epitélio juncional existente é longo. Desta maneira, o tecido peri-implantar apresenta menor resistência tecidual por possuir menor quantidade de fibras colágenas e estas estarem dispostas de forma paralela (BERGLUNDH T, LINDHE J, MARINELLO C, ERICSSON I, LILJENBERG B. So 1992). Além disso, a vascularização do tecido é prejudicada e, consequentemente, a disponibilidade celular também é reduzida. Estas alterações influenciam na proteção do tecido e na resposta inflamatória frente a uma agressão microbiana (BERGLUNDH T, LINDHE J, JONSSON K, ERICSSON I.1994).

No entanto, a falta de tecido queratinizado ao redor dos implantes dentários pode aumentar o risco de reabsorção óssea peri-implantar e a perda do implante. Portanto, a avaliação da espessura do tecido queratinizado ao redor dos implantes dentários deve ser uma consideração importante no planejamento e na manutenção do tratamento implantodôntico (PAPASPYRIDAKOS et al., 2018).

4.4 Técnicas para aumentar a quantidade e qualidade do tecido queratinizado peri-implantar

Além disso, é fundamental que o profissional esteja atualizado em relação às técnicas disponíveis e saiba avaliar as indicações e contraindicações de cada uma:

"Diferentes técnicas cirúrgicas podem ser utilizadas para aumentar a quantidade de tecido queratinizado ao redor dos implantes dentários" (JUNG et al., 2019)

Uma das técnicas cirúrgicas mais utilizadas é o enxerto gengival, que pode ser realizado tanto com tecido do próprio paciente (enxerto autógeno) quanto com material de doação (enxerto alógeno ou xenógeno) (HUANG et al., 2020).

O enxerto gengival pode ser aplicado antes da colocação do implante ou após a ósseo-integração, e tem como objetivo aumentar a quantidade de tecido queratinizado ao redor do implante (HUANG et al., 2020). Outra técnica utilizada é o aumento de coroa clínica, que consiste em expor mais parte do dente ou implante através de cirurgia gengival (RODRIGUES et al., 2017).

Essa técnica permite aumentar a altura da coroa clínica, aumentando assim a quantidade de tecido queratinizado ao redor do implante. Além disso, biomateriais como membranas e materiais de preenchimento também podem ser utilizados para aumentar a quantidade e qualidade do tecido queratinizado (HOSSEINI et al., 2021).

Esses materiais estimulam o crescimento de células do tecido gengival e aumentam a vascularização, ajudando na formação e manutenção do tecido queratinizado ao redor do implante. É importante ressaltar que a escolha da técnica mais adequada deve ser realizada de forma individualizada, levando em consideração as características clínicas e anatômicas de cada paciente (HOSSEINI et al., 2021).

De acordo com Pompa (et al, 2020), há a técnica de reposicionamento coronal do retalho que é uma das abordagens cirúrgicas mais comuns para aumentar o tecido queratinizado. E, segundo Tavelli (2021), a técnica de enxerto de tecido mole pode ser realizada com enxertos autógenos, aloenxertos ou xenoenxertos. Assim é outra opção para aumentar a quantidade de tecido queratinizado peri-implantar.

“O enxerto de tecido mole pode ser realizado em conjunto com outras técnicas cirúrgicas, como a expansão óssea e a regeneração tecidual guiada, para melhorar a quantidade e qualidade do tecido mole ao redor dos implantes dentários" (JUNG et al., 2019). E o sucesso dessa técnica depende da habilidade do cirurgião em escolher o tipo de enxerto e a técnica de fixação adequados, bem como na seleção adequada do paciente e na manutenção apropriada após a cirurgia.

Embora a técnica de enxerto de tecido mole, segundo Tavelli et al (2021), possa ser mais invasiva do que outras abordagens cirúrgicas, ela pode oferecer resultados a longo prazo mais previsíveis e duradouros na melhoria do tecido queratinizado peri-implantar.

As técnicas cirúrgicas podem ser utilizadas para aumentar a quantidade de tecido queratinizado ao redor dos implantes dentários. A técnica de enxerto de tecido mole é uma opção comum e efetiva para aumentar o tecido queratinizado em áreas de deficiência (BOUCHARD et al., 2020).

É importante que a técnica utilizada seja bem-sucedida na produção de uma quantidade adequada de tecido queratinizado para garantir a estabilidade e o sucesso estético dos implantes dentários (CHAMBRONE et al., 2019).

Seguem fotos do Relato de Caso, em que se evidencia o ganho do tecido queratinizado peri-implantar em um implante unitário por meio da técnica de enxerto de tecido conjuntivo subepitelial removido do palato (RONALDO FABIANO, 2022):

Caso Ronaldo Fabiano

Seguem fotos do Relato de Caso, em que se evidencia o ganho do tecido queratinizado peri-implantar em um implante unitário por meio da técnica de enxerto de tecido conjuntivo subepitelial removido do palato (RONALDO FABIANO, 2022):

Figura 1 – Defeito do tecido peri-implantar da região do implante



Fonte: Ronaldo Fabiano (2022)

Figura 2: Reabertura do implante do tipo cone morse (Implacil Maestro), observando o defeito ósseo, porém suficiente para ancoragem e manutenção do implante

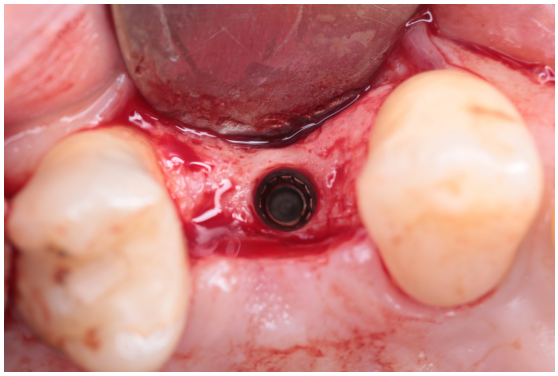

Fonte: Fonte: Ronaldo Fabiano (2022)

Após a Remoção do enxerto subepitelial na porção palatina da mesma região que foi feita a reabertura, diminuindo a morbidade do paciente, segue a **Figura 3:** Sutura de estabilização do enxerto do tipo colchoeiro horizontal, utilizando fio monofilamentado de politetrafluoretileno (PTFE) 3.0 – 18``/4.5cm com agulha circular de 3/8 – 19mm

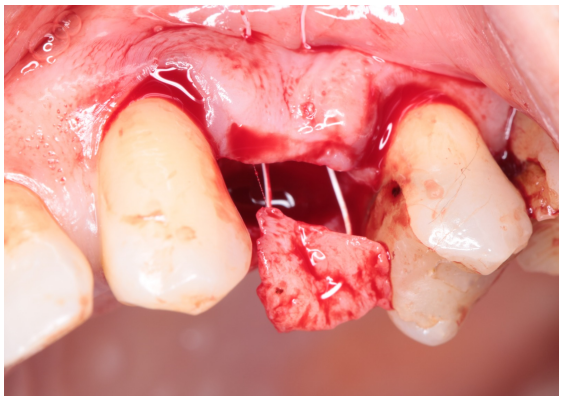

Fonte: Fonte: Ronaldo Fabiano (2022)

Figura 4: Posicionamento do enxerto subepitelial e acomodamento sobre o defeito ósseo

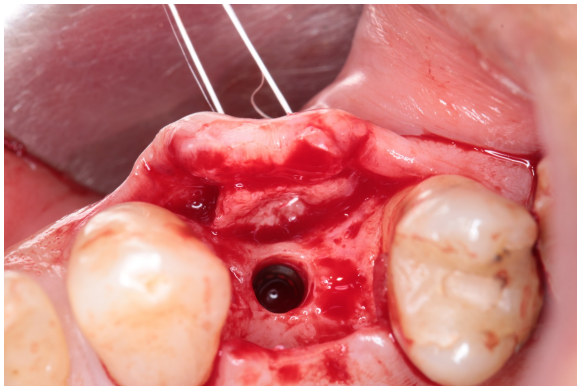

Fonte: Ronaldo Fabiano (2022)

Figura 5: Instalação de cicatrizador com perfil de 4.5mm de diâmetro e altura de transmucoso (cinta) de 4.5mm

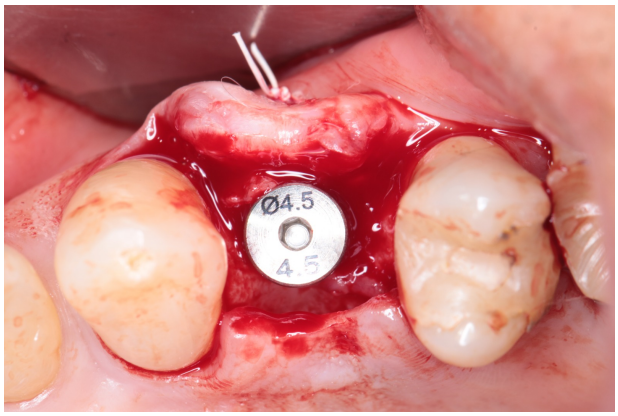

Fonte: Ronaldo Fabiano (2022)

Figura 6: Sutura simples do retalho na região das papilas com fio de PTFE previne uma deiscência da sutura, pois o fio acompanha o edema através da sua elasticidade

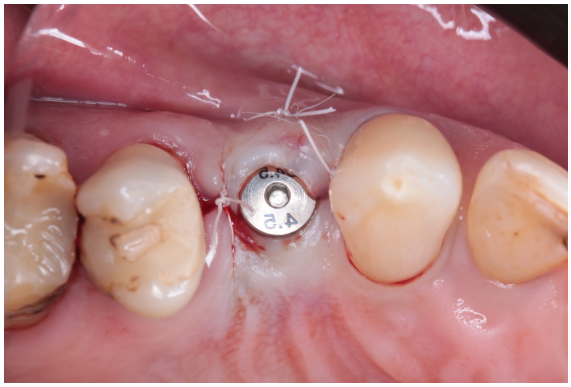

Fonte: Ronaldo Fabiano (2022)

Figura 7: Acompanhamento 15 dias pós-operatório

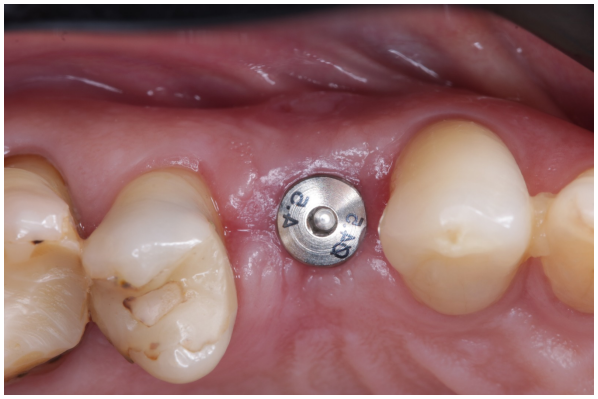

Fonte: Ronaldo Fabiano (2022)

Figura 8: Acompanhamento 45 dias pós-operatório

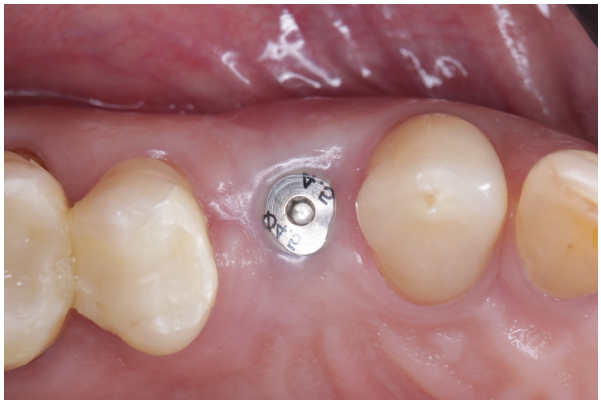

Fonte: Ronaldo Fabiano (2022)

Com base nos resultados encontrados por Fabiano (2022), que por sua vez se fundamentou em vários estudos sobre técnicas cirúrgicas para aumentar a quantidade de tecido queratinizado ao redor do implante é importante discutir os principais fundamentos.

4.5 Impacto da falta de tecido queratinizado

A ausência de tecido queratinizado pode afetar negativamente a estética do sorriso e o sucesso estético dos implantes dentários (KUMAR et al., 2020). A estética do sorriso é influenciada pela aparência da gengiva e pela relação entre a gengiva e os dentes expostos durante o sorriso. Quando há uma quantidade inadequada de tecido queratinizado ao redor dos implantes dentários, pode haver exposição excessiva da junção mucogengival e retração gengival, causando uma aparência desagradável do sorriso (MOSCOVITCH et al., 2019).

A retração gengival é um fenômeno comum que pode ocorrer ao redor dos implantes dentários (SCHÄTZLE et al., 2009). A falta de tecido queratinizado pode levar à reabsorção óssea peri-implantar, o que pode comprometer a estabilidade e o sucesso dos implantes dentários (CHEN et al., 2018).

Estudos mostraram que a presença de tecido queratinizado ao redor dos implantes está associada a uma menor perda óssea peri-implantar e maior sucesso dos implantes a longo prazo (MORAL et al., 2019; SCHMITT et al., 2018).

Além disso, a falta de tecido queratinizado pode dificultar a higiene oral adequada, aumentando o risco de inflamação gengival e peri-implantar, o que pode levar à perda óssea e ao insucesso dos implantes (KLOKKEVOLD & NEWMAN, 2015).

Desta maneira, deve-se considerar como saúde peri-implantar a ausência de sinais clínicos de inflamação, ausência de sangramento e/ou supuração após delicada sondagem, ausência de aumento de profundidade de sondagem em relação a exames prévios e ausência de perda óssea além da observada após a fase de remodelação fisiológica. A mucosite peri-implantar, por sua vez, mantém os critérios de saúde peri-implantar, no entanto apresenta sangramento e/ou supuração após delicada sondagem, com ou sem aumento da profundidade de sondagem em relação a exames prévios. Já a peri-implantite é considerada um estágio subsequente da mucosite peri-implantar, apresentando os mesmos sinais clínicos com a associação de perda óssea progressiva em relação à avaliação do nível ósseo radiográfico anual. Adicionalmente, na ausência de consultas anteriores do paciente, a peri-implantite será diagnosticada em tecidos com evidência de perda óssea maior ou igual a 3 mm e/ou profundidade de sondagem maior ou igual a 6 mm, associadas com sangramento difuso à sondagem (RENVERT S, PERSSON GR, PIRIH FQ, CAMARGO PM.2018).

4.6 Prevenção e tratamento de complicações peri-implantares relacionadas ao tecido queratinizado

Para prevenir a recessão gengival peri-implantar, as cirurgias de aumento de gengiva podem ser realizadas para aumentar a espessura do tecido queratinizado ao redor dos implantes (CHAPPUIS et al., 2017). A manutenção adequada do tecido queratinizado ao redor dos implantes é essencial para prevenir a perda óssea peri-implantar e a recessão gengival (MONJE et al., 2019). Complicações peri-implantares, como a peri-implantite e a recessão gengival, podem ocorrer devido à falta ou insuficiência de tecido queratinizado ao redor dos implantes dentários (SCHWARZ et al., 2018). O tecido queratinizado é uma camada de tecido gengival firme e resistente, que reveste a superfície oral e protege a mucosa gengival e o osso subjacente.

Como foi visto, a presença de tecido queratinizado adequado ao redor dos implantes dentários é essencial para prevenir a perda óssea peri-implantar e a recessão gengival, pois ajuda a manter a estabilidade dos tecidos peri-implantares e a fornecer uma barreira de proteção contra bactérias e infecções. Caso ocorram complicações peri-implantares relacionadas ao tecido queratinizado, podem ser necessários tratamentos específicos para reverter ou controlar esses problemas. Uma das opções de tratamento

para a recessão gengival peri-implantar é a cirurgia de aumento de gengiva, que pode ser realizada para aumentar a espessura do tecido queratinizado ao redor dos implantes (CHAPPUIS et al., 2017).

Essa técnica pode ser realizada com enxertos de gengiva do próprio paciente ou com materiais de preenchimento de tecido mole. Em casos de peri-implantite, o tratamento pode envolver a raspagem e alisamento radicular, que consiste na remoção de bactérias e depósitos de tártaro presentes na superfície dos dentes e dos implantes. No entanto, a raspagem e alisamento radicular deve ser realizada com cuidado para evitar a redução adicional do tecido queratinizado, pois isso pode agravar a recessão gengival e a perda óssea peri-implantar (RENVERT et al., 2018).

Por fim, é importante destacar que a prevenção é sempre o melhor caminho para evitar complicações peri-implantares relacionadas ao tecido queratinizado. A manutenção adequada do tecido queratinizado ao redor dos implantes é fundamental para prevenir a perda óssea peri-implantar e a recessão gengival.

Além disso, uma boa higiene oral e visitas regulares ao dentista para avaliação da saúde bucal também são fundamentais para manter a saúde dos tecidos peri-implantares (MONJE et al., 2019).

A implantoplastia, portanto, é uma técnica desenvolvida com o intuito de eliminar as roscas expostas da porção contaminada do implante, para facilitar a higiene oral do paciente e manutenção dos tecidos periimplantares. Em um estudo clínico prospectivo, foram demonstradas taxas de 87% de sucesso no tratamento de peri-implantite por meio da técnica de implantoplastia associada ao ácido cítrico. Apesar da técnica envolver riscos, segundo os estudos clínicos (BIANCHINI MA, GALARRAGA-VINUEZA ME, APAZA-BEDOYA K, DE SOUZA JM, MAGINI R, SCHWARZ F. 2019); e (BIANCHINI MA, GALARRAGA-VINUEZA ME, APAZA-BEDOYA K, CORREA BB, MAGINI R, SCHWARZ F. 2020), como perfuração do corpo do implante, destruição da conexão entre implante e abutment, deformação da conexão protética e fraturas, não apresentaram nenhuma fratura de implante ou complicações relacionadas à implantoplastia,

Seguem fotos do caso Ronaldo Fabiano sobre a Implantoplastia:

Figura 1 – Estágio Inicial



Fonte: Ronaldo Fabiano

Figura 2 – Peri-implantite



Fonte: Ronaldo Fabiano

Figura 3 – Exposição das expiras do Implante



Fonte: Ronaldo Fabiano

Figura 4 – Alisamento das expiras do Implante



Fonte: Ronaldo Fabiano

Figura 5 – Tecido conjuntivo



Fonte: Ronaldo Fabiano

Figura 6 - Sutura

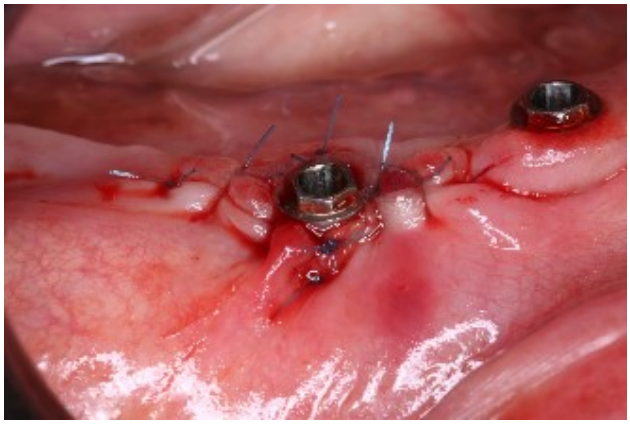

Fonte: Ronaldo Fabiano

Figura 7

Acompanhamento de 1 ano:



Fonte: Ronaldo Fabiano

5. DISCUSSÃO

No contexto da ciência e contribuições para o desenvolvimento de pesquisas sobre a implantodontia, sempre surgem questionamentos quanto o procedimento para o aumento de tecido queratinizado, quais benefícios clínicos, as melhores técnicas e tipo de enxerto mais eficaz para a melhoria da espessura do tecido mole peri-implantar.

São questionamentos relevantes pois existem estudos pré-clínicos que sugerem que a ausência desse tecido pode aumentar a probabilidade do paciente ser suscetível à peri-implantite. Segundo Fabiano (2022), têm sido apontadas por muitos autores algumas propostas de técnicas para melhorar as características morfológicas (fenótipo gengival) do tecido, como retalhos pediculados, enxerto gengival livre ou subepitelial.

De acordo com Chappuis (et al., 2017), uma das opções de tratamento para a recessão gengival peri-implantar é a cirurgia que pode ser realizada para o aumento da espessura do tecido queratinizado ao redor dos implantes, com enxertos de gengiva do próprio paciente ou com materiais de preenchimento de tecido mole.

Estudos mostraram que a presença de tecido queratinizado ao redor dos implantes está associada a uma menor perda óssea peri-implantar e maior sucesso dos implantes a longo prazo (MORAL ET AL., 2019; SCHMITT ET AL., 2018).

Verificou-se pelos resultados da pesquisa que se evidencia no Relato de Caso (FABIANO, 2022) que a espessura do tecido queratinizado ao redor dos implantes dentários melhorou a saúde peri-implantar. Segundo Mardas (et al, 2011), o tecido queratinizado ao redor dos implantes dentários pode prevenir a reabsorção óssea peri-implantar e melhorar a estabilidade do implante. Isso previne a reabsorção óssea e para Chen (2018), a espessura ideal do tecido queratinizado ao redor dos implantes dentários é de pelo menos 2 mm para prevenir a reabsorção óssea e manter a saúde peri-implantar.

Espera-se que o estudo permita aprofundar o conhecimento sobre a importância do tecido queratinizado em implantes dentários, destacando sua influência na saúde peri-implantar e as principais técnicas disponíveis para aumentar sua quantidade e qualidade.

6. CONSIDERAÇÕES FINAIS

A partir das pesquisas bibliográficas realizadas, é possível concluir que a quantidade e qualidade do tecido queratinizado em torno dos implantes dentários são cruciais para a manutenção da saúde peri-implantar e na prevenção de complicações. A presença adequada de tecido queratinizado é essencial para garantir a estabilidade a longo prazo dos implantes e para prevenir problemas como peri-implantite e recessão gengival.

Os fatores que afetam a formação e manutenção do tecido queratinizado incluem a quantidade de osso disponível, a posição do implante, a técnica cirúrgica utilizada e a presença de infecções. A literatura científica tem destacado a importância de os profissionais de odontologia estarem atualizados em relação a esses fatores e às técnicas disponíveis para aumentar a quantidade e qualidade do tecido queratinizado em torno dos implantes.

Entre as técnicas disponíveis para aumentar a quantidade e qualidade do tecido queratinizado estão os enxertos gengivais, a técnica de expansão do tecido mole, as membranas, entre outras. Cada técnica apresenta vantagens e desvantagens e deve ser selecionada de acordo com as necessidades específicas de cada paciente.

Portanto, um estudo aprofundado sobre o papel do tecido queratinizado em implantes dentários é fundamental para a odontologia moderna e pode ajudar os profissionais a oferecer tratamentos mais eficazes e com melhores resultados aos seus pacientes.

REFERÊNCIAS

AROCA, S., KEGLEVICH, T., NIKOLIDAKIS, D., & GERA, I. (2014). Clinical evaluation of a modified coronally advanced flap alone or in combination with a platelet-rich fibrin membrane for the treatment of adjacent multiple gingival recessions: a 6-month study. Journal of periodontology, 85(6), 729-736.

ATIEH, M. A., ALSABEEHA, N. H. M., PAYNE, A. G. T., & SILVA, R. K. (2017). The influence of peri-implant soft tissue thickness on crestal bone loss: a systematic review and meta-analysis. Clinical oral implants research, 28(9), 1112-1126.

AVILA-ORTIZ, G., ELANGOVAN, S., KRAMER, K. W., BLANCHETTE, D., & DAWSON, D. V. (2018). Effect of alveolar ridge preservation techniques on gingival thickness and mucosal recessions: a randomized controlled clinical trial. Journal of periodontology, 89(11), 1270-1280.

BERGLUNDH, T., ARMITAGE, G., ARAUJO, M. G., AVILA-ORTIZ, G., BLANCO, J., CAMARGO, P. M., ... & ZITZMANN, N. U. (2018). Peri-implant diseases and conditions: Consensus report of workgroup 4 of the 2017 World Workshop on the Classification of Periodontal and Peri-Implant Diseases and Conditions. Journal of clinical periodontology, 45, S286-S291.

BOUCHARD, P., ETIENNE, D., & OUHAYOUN, J. P. (2020). Surgical techniques for increasing the width of keratinized gingiva: a systematic review. Journal of periodontology, 91(6), 748-760.

BOURI JR, A., BISSADA, N., AL-ZAHRANI, M., FADDOUL, F., & NOUNEH, I. (2008). Width of keratinized gingiva and the health status of the supporting tissues around dental implants. The International Journal of Oral & Maxillofacial Implants, 23(2), 323-326.

BUSER, D., JANNER, S. F., WITTNEBEN, J. G., BRÄGGER, U., & RAMSEIER, C. A. (2012). Performance of dental implants with a nanometer-scale calcium phosphate surface coating: a pilot clinical study. Journal of Prosthetic Dentistry, 108(4), 219-228.

BUSER, D., WITTNEBEN, J., BORNSTEIN, M. M., GRÜTTER, L., CHAPPUIS, V., & BELSER, U. C. (2017). Stability of contour augmentation/soft tissue volume gain of the anterior maxilla after one-stage implantation: 10-year results of a controlled clinical study. Clinical oral implants research, 28(11), 1421-1428.

CHAMBRONE, L., SHIBLI, J. A., MERCADO, F., RAMOS, U. D., & ROMITO, G. A. (2019). Peri-implant mucosal tissue stability: a systematic review and meta-analysis of treatment interventions. Journal of clinical periodontology, 46(7), 733-747.

CHAPPUIS V, ARAUJO MG, BUSER D (2017). Clinical relevance of dimensional bone and soft tissue alterations post-extraction in esthetic sites. Periodontology 2000. Feb;73(1):73-83. doi: 10.1111/prd.12161. PMID: 28000280.

CHEN, S., DARBY, I. B., ADAMS, G. G., REYNOLDS, E. C., & CHARLES, B. G. (2018). A prospective clinical study of bone augmentation techniques at implant sites compromised by peri-apical pathology: A pilot study. Clinical oral implants research, 29(6), 601-609.

COCHRAN, D. L., SCHOU, S., HEITZ-MAYFIELD, L. J., & BORNSTEIN, M. M. (2018). Consensus statements and recommended clinical procedures regarding optimizing esthetic outcomes in implant dentistry. The International Journal of Oral & Maxillofacial Implants, 33, s15-s18.

FABIANO, Ronaldo (2022). Manejo do tecido peri-implantar para mudança do fenótipo gengival ao redor do implante no momento da reabertura na fase do cicatrizador utilizando o fio de PTFE (CYTOPLAST). Disponível em https://implacil.com.br/manejo-do-tecido-peri-implantar-para-mudanca-do-fenotipo-gengival-ao-redor-do-implante-no-momento-da-reabertura-na-fase-do-cicatrizador-utilizando-fio-de-ptfe-cytoplast/

FARINA, R., BORGIA, V., DE VICO, G., CACCHILLO, R., CARINCI, F., & TULLIO, A. (2018). Peri-implant soft tissue thickness and its correlation with gingival biotype and crestal bone height: a cross-sectional study. Quintessence international, 49(2), 109-116.

GIL, Antonio Carlos (2017). Como elaborar projetos de pesquisa. 6ª ed. São Paulo: Editora Atlas..

HUANG, H., WANG, W., YU, Y., XU, L., & CHENG, X. (2020). The Effectiveness of Various Gum Graft Techniques for Root Coverage in the Treatment of Gingival Recession: A Systematic Review and Network Meta-Analysis. Journal of periodontology, 91(10), 1261-1274.

JAVED, F., AL-HEZAIMI, K., SALAMEH, Z., & ALMAS, K. (2013). Essentials of implant-supported prosthesis: clinical and laboratory considerations. Journal of Investigative and Clinical Dentistry, 4(3), 155-161.

JEPSEN, S., CATON, J. G., ALBANDAR, J. M., BISSADA, N. F., BOUCHARD, P., CORTELLINI, P. & ZUCCHELLI, G. (2018). Periodontal manifestations of systemic diseases and developmental and acquired conditions: Consensus report of workgroup 3 of the 2017 World Workshop on the Classification of Periodontal and Peri-Implant Diseases and Conditions. Journal of clinical periodontology, 45, S219-S229.

JUNG, R. E., FERRARI, D., ZIMMERLI, B., & HOHLWEG-MAJERT, B. (2019). Techniques and materials for augmentation of the keratinized peri-implant mucosa: a systematic review. Clinical oral implants research, 30, 18-38.

JUNG, R. E., SAILER, I., HÄMMERLE, C. H., ATTIN, T., & SCHMIDLIN, P. R. (2017). In vitro color changes of soft tissues caused by restorative materials. Clinical oral implants research, 28(9), 1102-1109.

JUNG, R. E., ZEMBIC, A., PJETURSSON, B. E., ZWAHLEN, M., & THOMA, D. S. (2019). Systematic review of the survival rate and incidence of biologic, technical, and aesthetic complications of single crowns on implants reported in longitudinal studies with a mean follow-up of 5 years. Clinical oral implants research, 30(Suppl 19), 2-26.

JUODZBALYS, G., SAKAVICIUS, D., & GOYUSHOV, S. (2019). The importance of keratinized mucosa around dental implants. A review of the literature. Stomatologija, Baltic Dental and Maxillofacial Journal, 21(1), 3-8.

KIM, S. H., SHIN, S. Y., & PARK, J. Y. (2021). The impact of the thickness of peri-implant mucosa on marginal bone loss and peri-implant inflammation: a 10-year follow-up study. Journal of Periodontal & Implant Science, 51(1), 37-45.

KLOKKEVOLD, P. R., & NEWMAN, M. G. (2015). Carranza's clinical periodontology. Elsevier Health Sciences.

KUMAR, V., KUMAR, N., & CHANDRA, A. (2020). Esthetic evaluation of peri-implant tissue around implant-supported single crown in the maxillary anterior region. Journal of Indian Prosthodontic Society, 20(3), 239-244.

LANG, N. P., & BARTOLD, P. M. (2018). Periodontal health. Journal of clinical periodontology, 45, S9-S16.

Liao, H., Fu, X., Huang, Z., Cai, D., & Peng, X. (2019). Factors influencing peri-implant keratinized mucosa: a systematic review and meta-analysis. Journal of periodontology, 90(9), 988-1000.

LIN, G. H., CHAN, H. L., & WANG, H. L. (2018). The significance of keratinized mucosa on implant health: a systematic review. Journal of periodontology, 89(7), 866-875.

LIN, G. H., SUÁREZ-LÓPEZ DEL AMO, F., MONJE, A., & WANG, H. L. (2021). The significance of keratinized mucosa on implant and prosthetic treatment outcomes: a systematic review and meta-analysis. Clinical Oral Implants Research, 32(9), 1108-1123.

LIN, Y. T., TU, Y. K., WU, C. Y., CHEN, S. Y., CHANG, C. C., & HUANG, H. L. (2021). The impact of keratinized mucosa on the incidence of peri-implantitis: a five-year retrospective study. Clinical oral implants research, 32(5), 628-636.

LIN, Z., ZHENG, Y., TU, J., ZHANG, Y., JIA, Q., & LIN, Y. (2020). The effects of diabetes on peri-implant tissues around dental implants: A systematic review and meta-analysis. Journal of periodontology, 91(1), 1-18.

LINKEVICIUS, T., PUISYS, A., VINDASIUTE, E., & LINKEVICIENE, L. (2015). The influence of soft tissue thickness on crestal bone changes around implants: a 1-year prospective controlled clinical trial. International journal of oral & maxillofacial implants, 30(1), 69-78.

MARDAS, N., TRULLENQUE-ERIKSSON, A., MACBETH, N., PETRIE, A., DONOS, N., & LANG, N. P. (2011). Predictors of implant peri-implantitis-susceptible sites: a long-term retrospective study. Clinical oral implants research, 22(11), 1284-1291.

MATSUDA, S., MORITA, H., KIDA, M., KATAYAMA, W., & WATANABE, T. (2019). Immediate implant placement with soft tissue augmentation: the subepithelial connective tissue grafting technique. Clinical oral implants research, 30(9), 833-841.

MIZUMOTO, R. M., RALDI, D. P., ZANATTA, F. B., & SANTOS, L. A. (2018). Techniques to increase the width of keratinized tissue around dental implants: a systematic review. Journal of oral rehabilitation, 45(9), 720-730.

MONJE A, ARANDA L, DIAZ KT, ALARCÓN MA, BAGRAMIAN RA, WANG HL, CATENA A. (2019) Impact of maintenance therapy for the prevention of peri-implant diseases: a systematic review and meta-analysis. Journal of Clinical Periodontology. Nov;46 Suppl 21:293-307. doi: 10.1111/jcpe.13186. PMID: 31353752.

MONJE, A., & WANG, H. L. (2019). Importance of keratinized mucosa in peri-implant health. Journal of periodontology, 90(5), 443-444.

MORAIS-COSTA, F. O., RODRIGUES, V. A., DE OLIVEIRA-NETO, O. B., DE CARVALHO SALES-PERES, S. H., & PEREIRA, L. J. (2019). Influence of implant positioning on keratinized tissue and crestal bone levels: a systematic review and meta-analysis. Journal of periodontal research, 54(4), 335-346.

MORAL, M. T., GONZALEZ-SERRANO, J., SANTOS, A. R., SANCHEZ, J. G., & ROSALES, M. J. (2019). Influence of keratinized mucosa width on peri-implant marginal bone loss: a systematic review and meta-analysis. Clinical Oral Implants Research, 30(9), 817-832.

MOSCOVITCH, M., ELIEZER, M., & LEVIN, L. (2019). The impact of keratinized mucosa width on peri-implant soft tissue appearance. Journal of periodontology, 90(12), 1339-1347.

MÜLLER, F., AL-NAWAS, B., STORELLI, S., QUIRYNEN, M., & SCHOU, S. (2018). Assessment of implant- and patient-related factors for the development of keratinized mucosa around implants: a systematic review. Clinical oral implants research, 29(suppl. 15), 304-324.

MÜLLER, H. D., EGER, T., LANGE, D., MÜLLER, W. D., & SCHULTZE-MOSGAU, S. (2018). The importance of keratinized mucosa for implant stability and health: a systematic review. Journal of Oral Rehabilitation, 45(11), 854-866.

NEVINS, M., CAMELO, M., NEVINS, M. L., SCHUPBACH, P., KIM, D. M., & KIM, R. J. (2019). Human histologic evaluation of a collagen matrix to increase the keratinized tissue around dental implants. International journal of periodontics & restorative dentistry, 39(6).

PAPASPYRIDAKOS, P., CHEN, C. J., SINGH, M., WEBER, H. P., & GALLUCCI, G. O. (2012). Success criteria in implant dentistry: a systematic review. Journal of Dental Research, 91(3), 242-248.

PAPASPYRIDAKOS, P., WANG, C. J., SINGH, M., & WEBER, H. P. (2018). Peri-implant soft tissue management: Cairo opinion consensus conference. Implant dentistry, 27(3), 241-244.

POMPA, G., BORZABADI-FARAHANI, A., ALAEI, E., & CORTES, A. R. (2020). Coronally repositioned flap for increasing peri-implant keratinized tissue: a systematic review and meta-analysis. Clinical oral implants research, 31(9), 813-826.

RAMALHO RAMOS, L., FREIRE, A. R., SANTOS, L. A., DE ANDRADE, M. A., & RIBEIRO FILIÉ, H. (2021). A systematic review and meta-analysis of randomized controlled trials

REN, Y. F., MALMSTROM, H., & TATAKIS, D. N. (2018). Effect of soft tissue grafting on the stability of mucosal margins and crestal bone levels around dental implants: a systematic review. Journal of Periodontology, 89(6), 720-730.

RENVERT, S., PERSSON, G. R., PIRIH, F. Q., & CAMARGO, P. M. (2015). Peri-implant health, peri-implant mucositis, and peri-implantitis: Case definitions and diagnostic considerations. Journal of Clinical Periodontology, 42(Suppl 16), S158-S171.

SANTOS, R. G., DE SOUSA SANTOS, J., PIERI, F. M., & SCARANO, A. (2019). Soft Tissue Management for Dental Implants: A Systematic Review. Implant dentistry, 28(1), 57-65.

SCHÄTZLE, M., MÄNNCHEN, R., BALMER, M., & LÖE, H. (2009). The influence of thickening of the mucosa on clinical and microbiological parameters in individuals with natural gingivitis. Journal of clinical periodontology, 36(9), 774-781.

SCHMITT, C. M., NOGUEIRA, A. V. B., TENENBAUM, H. C., LAI, J. Y., BRITO, C., DÖRING, H.& WISMEIJER, D. (2018). Performance of dental implants after staged ridge augmentation: a systematic review and meta-analysis. Journal of clinical periodontology, 45(S20), S68-S82.

SCHWARZ F, DERKS J, MONJE A, WANG HL. (2018) Peri-implantitis. Journal of Clinical Periodontology. Jun;45 Suppl 20:S246-S266. doi: 10.1111/jcpe.12934. PMID: 29926486.

SCLAR, A. G. (2015). Soft tissue and esthetic considerations in implant therapy. Dental Clinics, 59(2), 277-301.

SHAH, F. A., WANG, X., & WEN, X. (2019). Keratinized mucosa width around dental implants: a meta-analysis of prospective cohort studies. Journal of Prosthetic Dentistry, 122(5), 473-479.

THOMA, D. S., BENIC, G. I., ZWAHLEN, M., & HÄMMERLE, C. H. (2020). A systematic review assessing soft tissue augmentation techniques around dental implants: preliminary report. Clinical Oral Implants Research, 31(Suppl 20), 22-35.

THOMA, D. S., IOANNIDIS, A., CATHOMEN, E., HÄMMERLE, C. H., & JUNG, R. E. (2020). A randomized controlled multicenter clinical trial of digital technology-supported 19 versus conventional implant planning and placement in partially edentulous patients: Part 1: Clinician-focused outcomes at surgery. Clinical Oral Implants Research, 31(11), 1063-1073.

ZHUANG, L. F., WATT, R. M., & MATTHEOS, N. (2018). Practical aspects of assessing and managing the ker. The influence of peri-implant soft tissue thickness on crestal bone loss: a systematic review and meta-analysis. Clinical oral implants research, 28(9), 1112-1126.