FACULDADE SETE LAGOAS - FACSETE

Adriana Matos de Bernardin

O USO DO ÁCIDO HIALURÔNICO NO TERÇO MÉDIO DA FACE (ZIGOMÁTICO/MALAR) E TENDÊNCIAS COM O SISTEMA MD CODES: REVISÃO DE LITERATURA

São Paulo, SP
2022

Adriana Matos de Bernardin

O USO DO ÁCIDO HIALURÔNICO NO TERÇO MÉDIO DA FACE (ZIGOMÁTICO/MALAR) E TENDÊNCIAS COM O SISTEMA MD CODES: REVISÃO DE LITERATURA

Monografia apresentada ao Programa de pós-graduação em Odontologia da Faculdade Sete Lagoas - Facsete, São Paulo, SP, como requisito parcial a obtenção do título de especialista em Harmonização Orofacial.

Orientador: Prof. Dr. Rogério Marques

Área de Concentração: Odontologia.

De Bernardin, Adriana Matos

O uso do ácido hialurônico no terço médio da face (zigomático/malar) e tendências com o sistema Md codes: Revisão De Literatura / de Bernardin - 2022

27 f

Orientador: Rogério Marques

Monografia (Especialização em HOF) - Faculdade Sete Lagoas - Facsete, 2022.

1: Estética facial, preenchedores.

I. Rogério Marques

Monografia intitulada “**O USO DO ÁCIDO HIALURÔNICO NO TERÇO MÉDIO DA FACE (ZIGOMÁTICO/MALAR) E TENDÊNCIAS COM O SISTEMA MD CODES: REVISÃO DE LITERATURA**” de autoria da aluna **Adriana Matos de Bernardin.**

Aprovada em __/__/___pela banca constituída dos seguintes professores:

_____
Prof.

_____
Prof.

_____
Prof.

_____
Prof.

São Paulo, ___, _____ de 2022

Faculdade Sete Lagoas - FACSETE
Rua Ítalo Pontelo 50 – 35.700-170 _ Sete Lagoas, MG
Telefone (31) 3773 3268 - www.facsete.edu.br

DEDICATÓRIA

Minha eterna gratidão aos meus queridos pais Antônio Carlos e Sônia Maria que são meus maiores incentivadores desde o início da minha carreira profissional, ao meu marido Renato de Bernardin por todo amor e suporte em todos esses anos que estamos juntos, aos meus filhos Caio e Daniela e a toda minha equipe da Artimplan Odontologia.

AGRADECIMENTOS

Em especial aos coordenadores e professores desta especialização, Dr. Alexandre Morita Cutolo, Dr. Rogerio Marques e a toda equipe do instituto IBOP. A querida Prof. Dra. Ana Claudia Carbone e toda equipe Oro Facial Balance Concept pelas fotos cedidas de um caso clínico de MD Codes apresentado neste trabalho.

“Educação não transforma o mundo. Educação muda as pessoas. Pessoas transformam o mundo.”
– Paulo Freire

RESUMO

Dentre as intervenções mais empregadas para a correção do volume e do contorno do terço médio, é possível destacar o uso de preenchedores dérmicos como o ácido hialurônico (AH). Entretanto, o tratamento do terço médio da face deve ser corretamente planejado, uma vez que alterações nessa região podem ocasionar modificações nas demais porções faciais. Nesse sentido, De Maio (2021) desenvolveu um sistema denominado MD codes, que tem como intuito principal propiciar tratamentos mais previsíveis, eficientes e que abrangem vários fatores da arquitetura facial. Dessa forma, o presente trabalho teve como objetivo analisar os resultados clínicos do uso do AH no terço médio da face (Zigomático/Malar), além de ressaltar as tendências com o emprego do sistema MD codes. Nos estudos que avaliaram o uso do AH para o aumento do volume e/ou o contorno do terço médio, constataram os seguintes aspectos: o uso do AH na região zigomática/malar foi eficiente para a restauração e correção do volume; o tratamento possibilitou o aumento da estética facial e da satisfação dos pacientes. Conclui-se que o uso do AH no terço médio da face apresenta resultados eficazes e seguros. Já o sistema Md codes se apresenta como uma abordagem promissora que pode otimizar o tratamento, além de potencializar os resultados estéticos e funcionais da face.

Palavras-chave: Harmonização orofacial; preenchimento; ácido hialurônico.

ABSTRACT

Among the interventions most used to correct the volume and contour of the middle third, it is possible to highlight the use of dermal fillers such as hyaluronic acid (HA). However, the treatment of the middle third of the face must be correctly planned, since changes in this region can cause changes in the other facial portions. In this sense, De Maio (2021) developed a system called MD codes, whose main purpose is to provide more predictable, efficient treatments that cover several factors of facial architecture. Thus, the present study aimed to analyze the clinical results of the use of HA in the middle third of the face (Zygomatic/Malar), in addition to highlighting trends with the use of the MD codes system. In studies that evaluated the use of HA to increase volume and/or contour (BERTUCCI et al., from the middle third, they found the following aspects: the use of HA in the zygomatic/malar region was efficient for restoring and correcting the volume: the treatment made it possible to increase facial aesthetics and patient satisfaction. It is concluded that the use of HA in the middle third of the face presents effective and safe results. The Md codes system presents itself as a promising approach that can optimize treatment, in addition to enhancing the aesthetic and functional results of the face.

Keywords: Orofacial harmonization; fill; hyaluronic acid.

SUMÁRIO

1. INTRODUÇÃO **11**

2. OBJETIVO **13**

3. REVISÃO DE LITERATURA **14**

3.1 Aumento do volume do terço médio da face **14**

3.2 Correção da deficiência de contorno do terço médio da face **17**

3.3 Perspectivas atuais, com o uso do MD Codes™ no preenchimento do terço médio da face. **19**

4. DISCUSSÃO **22**

5. CONCLUSÃO **25**

REFERÊNCIAS **26**

1 INTRODUÇÃO

O processo de envelhecimento é acompanhado por grandes alterações celulares, fisiológicas e estruturais que acarretam modificações nos órgãos e seus funcionamentos (MENDES et al., 2018; GOUVEIA; FERREIRA; SOBRINHO, 2020).

No tecido cutâneo, esse processo ocasiona alterações na epiderme e derme, na qual ocorre o estreitamento ou, em alguns casos, a extinção da junção dermoepidérmica (RADLANSKI, WESKER, 2016). Além disso, há uma progressiva degradação do colágeno e das fibras elásticas e demais nutrientes (IKEDA et al., 2019; JONES et al., 2021).

Além dessas alterações observadas na pele, o tecido muscular, gorduroso e ósseo também apresentam alterações como a perda do tônus, volume e da densidade (WEISS et al., 2016; JUNG et al., 2021). Neste contexto, a face está exposta às alterações do processo de envelhecimento (pele, tecido muscular e ósseo e do coxim bucal) e as modificações externas ocasionados por questões ambientais e comportamentais (JONES et al., 2020, 2021).

Dentro desta premissa, uma das áreas mais perceptíveis a essas alterações e que afetam as demais porções faciais, é o terço médio da face (JONES et al., 2020, 2021). Nesse terço, é possível destacar a região arco zigomático-malar que é uma das principais áreas de concentração de volume e massa da face, na qual são acomodados sobre o esqueleto ósseo e tecido gorduroso e definem as projeções laterais e anteriores da face (FEW et al., 2015; GUO et al., 2022).

Com o processo de envelhecimento, somado com as alterações ocasionadas por fatores externos, há uma perda das projeções da região do terço médio, ocasionada pela degradação do coxim adiposo e modificações no tônus muscular e ósseo, acarretando a perda de sustentação da região e no aparecimento de rugas, além da redução do volume e do contorno facial, entre outros (LAM et al., 2016; MENDES et al., 2018).

Neste contexto, a procura pelo rejuvenescimento facial tem sido cada vez maior, uma vez que uma aparência satisfatória também contribui para um estado geral de saúde (ROCHA NETO, 2020; WOLLINA, GOLDMAN, 2020). Nesse sentido, a odontologia por meio da Harmonização Orofacial (HOF), busca apresentar alternativas para a manutenção e/ou restabelecimento da estética facial e da saúde de cada indivíduo (GARBIN et al., 2019).

Dentre as intervenções mais empregadas para a correção do volume e do contorno do terço médio, é possível destacar o uso de preenchedores dérmicos como o ácido hialurônico (AH) (SEZGIN et al., 2012; GUO et al.,2022) que é uma substância encontrada naturalmente na matriz extracelular de vários tecidos e seu uso possibilita a volumização da região e contribui para melhora da hidratação e da elasticidade da pele (BERNARDES et al., 2018).

Entretanto, o tratamento do terço médio da face deve ser corretamente planejado, uma vez que alterações nessa região podem ocasionar modificações nas demais porções faciais. Nesse sentido, De Maio (2021) desenvolveu um sistema denominado MD codes, que tem como intuito principal propiciar tratamentos mais previsíveis, eficientes e que abrangem vários fatores da arquitetura facial.

2. OBJETIVO

Revisão de literatura para analisar os resultados clínicos obtidos através do uso do AH no terço médio da face (Zigomático/Malar), além de ressaltar as tendências com o emprego do sistema MD codes.

3 REVISÃO DE LITERATURA

3.1 Aumento do volume do terço médio da face

No estudo clínico de Baumann et al. (2015) foi avaliado a efetividade e a segurança do emprego repetido do AH para o aumento do volume do terço médio da face. Para a realização do estudo foram recrutados 116 voluntários que apresentavam déficits no terço médio da face e que já tinham sido tratados com AH para a mesma finalidade. Como tratamento foi realizado o preenchimento com AH do terço médio da face, após 12 a 24 meses da primeira aplicação. Para análise dos resultados foram considerados os seguintes desfechos: Escala de Déficit de Volume da Face Média (EDVFM), Escala de Melhoria Estética Global (EMEG) e a satisfação dos próprios pacientes com o tratamento e com os resultados estéticos. Os resultados demonstraram que o volume médio de injeção para o tratamento repetido (3,13 ml) foi aproximadamente metade do volume médio aplicado no tratamento inicial/retoque (6,8 ml). Após o tratamento repetido, a eficácia foi demonstrada em todas as medidas avaliadas. Por fim, os autores destacam que a repetição do tratamento com AH é bem tolerada e resulta em altos níveis de eficácia e de satisfação dos pacientes.

Avaliar os efeitos clínicos e estéticos do uso do AH empregados em 3 regiões do terço médio da face, foi o intuito do ensaio clínico de Glaser et al. (2015). Para a realização deste estudo, foram selecionados 235 indivíduos com idades entre 35 e 65 anos, de ambos os sexos, sistematicamente saudáveis e que apresentavam uma perda do volume facial, localizada no terço médio da face. Cada paciente foi tratado com o uso do AH empregado nas seguintes regiões: zigomatico/malar, bochecha, ântero-medial e submalar. O retoque foi realizado após 30 dias. A avaliação dos resultados foi baseada no emprego da EDVFM e a análise dos aspectos estéticos da face (antes e após o tratamento). Também foram registrados o nível de satisfação dos pacientes com o tratamento, além da ocorrência ou não de complicações. Os resultados evidenciaram que as taxas de resposta ao EDVFM no primeiro semestre, pós-terapia, foram de 75,5% para zigomatico/malar, 83,2% para bochecha ântero-medial e 76,9% para sub-regiões submalares. Taxas de resposta mais altas foram observadas com o aumento dos volumes de injeção para cada sub-região. A satisfação dos voluntários com o tratamento foi considerada alta. Não

foram observadas reações adversas. Por fim, os autores concluem que o uso de AH é eficaz na restauração do volume do terço médio da face, evidenciando alta satisfação do paciente e um perfil de segurança aceitável.

Few et al. (2015), em seu estudo multicêntrico randomizado e controlado, avaliaram o efeito, sobre as perspectivas dos pacientes, do uso do AH empregado para o aumento do volume do terço médio. Para tal, 282 voluntários, de ambos os sexos, maiores de 18 anos, sem doenças crônicas e que evidenciam perda moderada a grave do volume da face, localizado no terço médio foram incluídos neste ensaio clínico. Os pacientes foram distribuídos aleatoriamente nos seguintes grupos de pesquisa: Controle (n=47), na qual os indivíduos não receberam nenhum tipo de tratamento; experimental (n=247), na qual os pacientes receberam o AH que foi aplicado em três regiões (zigomatico/malar, bochecha ântero-medial e submalar). Os pacientes classificaram os resultados do tratamento com base na Escala de Melhora Estética Global, satisfação geral com a aparência facial, satisfação com as regiões do terço médio da face, realização do objetivo do tratamento, aparência e sensação do rosto médio e autopercepção da idade. O follow-up do estudo foi de 24 meses. Os resultados demonstraram que tanto no sexto mês como nos dois anos após o tratamento, os pacientes consideraram o tratamento efetivo e obtiveram uma melhora da estética, em comparação ao pré-tratamento. Os pacientes relataram parecer, em média, 5 anos mais jovens aos 6 meses e 3 anos mais jovens aos 2 anos. Portanto, o emprego do AH no terço médio da face apresenta resultados estéticos altamente satisfatórios do ponto de vista dos pacientes.

Prager et al. (2017), em seu estudo clínico controlado, randomizado e duplo-cego, descreveram e analisaram o uso de AH na área malar para o rejuvenescimento da face média. Para tal, um total de 45 indivíduos, de ambos os sexos e que apresentavam incômodo com a estética facial, além de evidenciarem perda (moderada a grave) de volume bilateral (simétrica) na área malar foram incluídos neste estudo. Como tratamento, os pacientes foram submetidos a uma única injeção de 2 mL de AH (Cohesive Polydensified Matrix®) em um lado e AH(VYCROSS®) no lado contralateral do rosto. A mesma técnica de injeção foi aplicada para ambos os lados da face. Não foi permitido o uso de anestésicos, hipercorreção e retoques. Para a avaliação dos efeitos do tratamento foram considerados aspectos estéticos e clínicos, além do índice de satisfação e ocorrência ou não de eventos adversos. Os resultados evidenciaram que o

tratamento proposto foi considerado eficaz para a melhora da estética facial, além de ser considerado seguro. Uma vez que não foi identificado nenhuma complicação grave.

No estudo clínico, randomizado, cego e controlado de Jones et al. (2021 A), foi analisada a segurança e a eficácia do preenchimento de ácido hialurônico, via cânula, para aumento do terço médio da face. Para tal, foram selecionados 60 voluntários, de ambos os sexos (90% sexo feminino), com idade média de 56 anos (variação, 37–65 anos) que apresentavam déficit no volume do terço médio da face, ocasionado pelo processo de envelhecimento. Todos os voluntários foram submetidos à administração do AH em uma bochecha via cânula (com uso opcional de agulha na região (zigomático/malar), enquanto no lado oposto a aplicação foi via agulha. Para análise dos resultados foram considerados os seguintes desfechos: Escala de Déficit de Volume da Face Média (EDVFM), a dor do procedimento e os eventos adversos. Os resultados evidenciaram que em ambos os lados houve uma melhora da estética facial. Também foi possível verificar que houve um estabelecimento do volume do terço médio. Em relação aos efeitos adversos, nenhum tipo de complicação grave foi reportada pelos voluntários. Por esses achados, os autores ressaltam que o uso do AH para o aumento do volume do terço médio da face é um tratamento eficaz e seguro e corresponde com as expectativas dos pacientes e profissionais.

Jung et al. (2021), em seu ensaio clínico e randomizado, compararam os efeitos e a segurança de dois preenchedores de AH (marcas diferentes) utilizados no terço médio da face para a restauração do volume e melhora estética. Esse estudo também teve como intuito avaliar os efeitos do AH em longo prazo (dois anos). Para tal, foram recrutados 88 indivíduos, de ambos os sexos, maiores de 18 anos e que apresentavam déficit de volume médio da face, classificado como moderado a grave de acordo com a Escala de Déficit de Volume da Face Média (EDVFM). Todos os participantes foram tratados com A (marca A) em um lado, enquanto o lado oposto recebeu o AH (marca B). O preenchimento de ambos os lados incluíam a região zigomático/malar, a região anteromedial da bochecha e a região submalar. A profundidade da injeção (subcutânea ou supraperiosteal ou ambas) e a técnica ficaram a critério do aplicador para maximizar os efeitos estéticos. Para a avaliação do tratamento foi utilizada a EDVFM e a análise estética da face. Os resultados evidenciaram que houve uma melhora significativa da

estética da face e na EDVFM. Também foi evidenciado que ambas as marcas foram eficientes, mostrando longevidade e segurança nos resultados obtidos, durante os dois anos de acompanhamento.

3.2 Correção da deficiência de contorno do terço médio da face

Bertucci et al. (2013), em seu ensaio clínico, avaliaram a segurança e eficácia do AH de partículas grandes de gel com lidocaína para correção da contorno do terço médio da face. Para tal, foram recrutados 40 voluntários que apresentavam perda leve a substancial da plenitude do terço médio da face. Todos os voluntários foram submetidos ao tratamento com AH. Para a avaliação da intervenção terapêutica foram utilizados a Escala de Déficit de Volume da Face Média (EDVFM) e a Escala de Melhora Estética Global (EMEG). Os resultados evidenciaram que houve uma melhora na estética do terço médio da face, ocasionando uma melhora global da face. Não foram reportadas nenhuma complicação considerada grave. Em suma, os autores reportam que deficiências de contorno podem ser corrigidas com segurança e eficácia usando o AH.

Weiss et al. (2016), em seu ensaio clínico randomizado, avaliaram se o uso do AH é eficaz no tratamento de deficiências do terço médio da face. Para a realização deste estudo foram selecionados 200 voluntários, maiores de 18 anos, sistemicamente saudáveis e que apresentavam perda leve a substancial da plenitude do terço médio da face. Os voluntários foram randomizados nos seguintes grupos de pesquisa: Controle (n=66), na qual não houve nenhum tipo de intervenção terapêutica; Experimental (n=134), onde os pacientes foram submetidos ao tratamento com AH. O sucesso do tratamento foi definido como melhoria de pelo menos 1 grau da Escala de Déficit de Volume da Face Média (EDVFM) em cada lado da face em 8 semanas, conforme avaliado por um avaliador cego. Os desfechos secundários de eficácia incluíram melhora estética global e satisfação do paciente. Pelos resultados foi possível verificar que o grupo tratado apresentou melhora da estética facial e, consequentemente, aumento do índice de satisfação dos pacientes. Em suma, os autores reportam que o tratamento com AH é bem tolerado e proporciona melhora significativa em até 12 meses para correção de deficiências do terço médio da face.

Avaliar a segurança e eficácia do ácido hialurônico de partículas grandes de gel com lidocaína, injetado com uma microcânula de ponta romba, para aumento de bochecha e correção de deficiência de contorno facial relacionada à idade, foi o intuito do ensaio clínico de Jones et al. (2020). Para tal, 60 indivíduos de ambos os sexos, maiores de 21 anos e que apresentavam perda leve a substancial da plenitude do terço médio da face foram tratados com AH. Para a avaliação da intervenção terapêutica foi empregado a Escala de Déficit de Volume da Face Média (EDVFM), Escala de Melhora Estética Global (EMEG), índice de satisfação e o registro de efeitos adversos. Os resultados evidenciaram que melhorias estéticas globais foram relatadas para a maioria dos indivíduos (≥98,3%) por até 16 semanas. Em 8 semanas, a taxa de resposta ao EDVFM foi de 100% e as pontuações de satisfação dos sujeitos foram extremamente positivas. Por fim, os autores concluem que o AH com lidocaína, injetado com uma microcânula de ponta romba, tem um perfil de segurança favorável e é eficaz até 16 semanas para o aumento da bochecha e a correção de deficiências do contorno do terço médio da face relacionadas à idade.

Jones et al. (2021), em seu ensaio clínico controlado, compararam o uso do AH tipo HARC com uma marca convencional empregados para aumento da bochecha e correção de deficiências do contorno da face média. O intuito principal deste estudo, era de evidenciar a não inferioridade do AH (HARC) em comparação com o controle, por avaliação cega da alteração da linha de base na plenitude da face média, após 12 semanas do tratamento, usando uma escala de volume da face média de 4 graus. Para tal, 210 indivíduos, maiores de 21 anos e com perda de plenitude na área média da face foram randomizados em dois grupos experimentais. No grupo controle (n=68), os pacientes foram tratados com AH da marca convencional. Já no grupo experimental (n=142), os indivíduos foram tratados com AH (HARC). As avaliações do estudo também incluíram a melhora estética, satisfação do sujeito e segurança. O follow-up deste estudo foi por 48 semanas. Os resultados evidenciaram que o volume médio total injetado foi de 4,3 ml para HARC e 4,9 ml para controle. A eficácia do HARC foi apoiada pela melhora estética e da satisfação dos pacientes ao longo de 48 semanas. Os eventos adversos relacionados foram geralmente leves e transitórios. Portanto, ambas as marcas do AH foram consideradas eficientes para a correção da plenitude do terço médio.

3.3 Perspectivas atuais, com o uso do MD Codes™ no preenchimento do terço médio da face.

De Maio (2021), desenvolveu uma abordagem metodológica para Tratamento estético facial com preenchimentos injetáveis de AH. Na qual, os códigos MD, ou códigos médicos, representam subunidades anatômicas específicas para injeção de preenchedores de AH. Cada código MD inclui informações sobre a profundidade alvo de injeção, a ferramenta de aplicação adequada (agulha ou cânula) e técnica de aplicação (por exemplo, alíquota, bolus, fanning) e o volume mínimo de produto recomendado para obter resultados visíveis e reproduzíveis (número ativo). Durante o planejamento do tratamento, os códigos MD apropriados são selecionados usando algoritmos focados em diminuir os atributos faciais desfavoráveis (um olhar flácido, cansado, triste ou irritado) e melhorar os atributos positivos (um rosto atraente, mais jovem, mais contornado e feminino ou masculino). Na figura 1 é possível verificar alguns exemplos dos códigos na região do terço médio da face.

Figura 1. códigos na região do terço médio da face. Os códigos vermelhos indicam áreas de alerta. (Fonte. Maio, 2021).

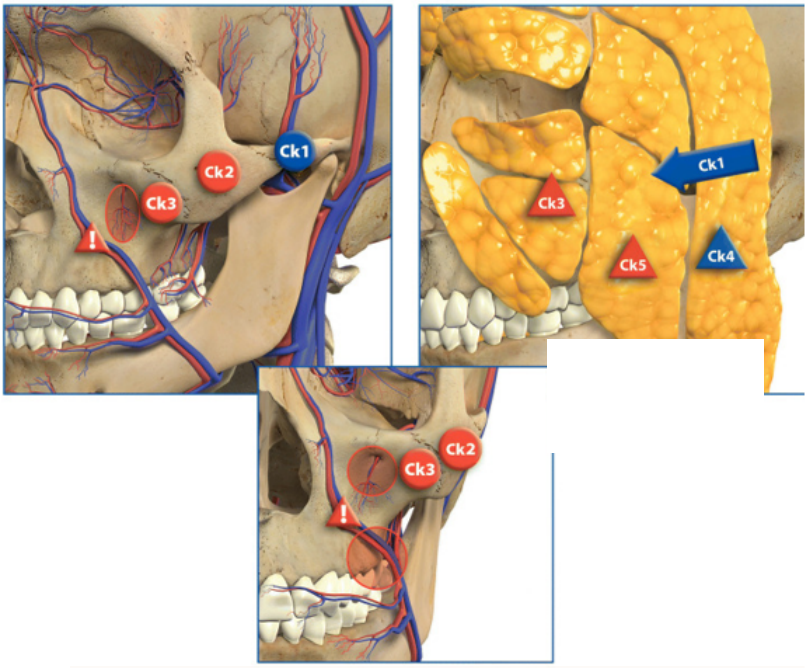

Legenda: Ck1= Arco zigomático; CK2= Eminência zigomática; CK3= Bochecha ântero-medial; CK4= Lateral inferior da bochecha/área da parótida; CK5: região submalar (não representado na figura).

De Maio (2021), no mesmo estudo, apresentou 3 relatos onde o AH foi aplicado no terço médio da face, com auxílio do MD codes, para a melhora da estética facial. No caso 1, foi reportado o caso de uma mulher caucasiana de 43 anos que evidenciava sinais de flacidez no terço médio e inferior da face, parecendo cansada ao redor dos olhos e triste ao redor dos olhos e da boca. A primeira etapa do tratamento forneceu base no meio da face, abordando os códigos da região média da face (Ck1 + Ck4) e prosseguido para a bochecha anterior (Ck2) e medial (Ck3). Para a harmonização completa da face o AH também foi aplicado no terço inferior da face. Os resultados evidenciaram que o tratamento proposto possibilitou a eliminação dos atributos desfavoráveis de cansaço, flacidez e tristeza do rosto e aprimoramento de atributos positivos, de parecer mais jovem, feminina e atraente.

No segundo caso, foi relatado a intervenção terapêutica realizada em uma mulher de 44 anos que apresentava sinais faciais de flacidez, cansaço e tristeza, representados pela presença de bochechas caídas, bolsas nos olhos e linhas de marionete. Antes do tratamento, a indentação era aparente na bochecha anterior direita quando ela sorria. A primeira etapa do tratamento concentrou-se em fornecer

base na face média (Ck1 + Ck4) e demais retoques foram empregados na face inferior. Após o tratamento, foi observado que a paciente evidenciou melhora das bochechas flácidas e nas bolsas nos olhos, resultando em uma aparência menos cansada, menos flácida e menos triste do que antes do tratamento.

No último caso, o autor descreve o tratamento de um homem caucasiano de 42 anos que apresentava rosto estreito, bochechas caídas, mandíbula mal definida e queixo duplo. A primeira etapa do tratamento se concentrou na região lateral e média (Ck1 +Ck4) e, posteriormente, o tratamento se estendeu para a porção inferior. Os resultados evidenciaram que houve uma melhora estética do terço médio e de todo aspecto facial. Por fim, o autor ressalta que apesar dos tratamentos de correção de volume e contorno serem eficientes, esse sistema pode aprimorar a relação entre os três terços da face e otimizar os resultados clínicos e estéticos, inerentes ao tratamento.

4 DISCUSSÃO

O envelhecimento é definido como um processo natural e fisiológico que acarreta modificações neurobiológicas, estruturais, funcionais e químicas, entre outros (MENDES et al., 2018; GOUVEIA; FERREIRA; SOBRINHO, 2020).

Neste processo, também é observado o envelhecimento cutâneo, sendo caracterizado pela redução da espessura da epiderme e derme, além da junção dermoepidérmica, progressiva perda do colágeno e demais nutrientes. Resultando, em rugas, descoloração da pele e perda de elasticidade entre outros (IKEDA et al., 2019; JONES et al., 2021).

Em relação a face, estas mudanças, oriundas do processo de envelhecimento, ocorrem pelos três terços do rosto (inferior, médio e superior) (PAPAZIAN et al., 2018; GUO et al., 2022).

Entretanto, as alterações no terço médio são consideradas as mais perceptíveis. Visto que esta região, é responsável pela sustentação de demais estruturas faciais e apresenta duas importantes áreas de projeção facial (o nariz e a projeção zigomática-malar) (MAGRI, MAIO, 2016; DE MAIO et al., 2021). Além disso, essa região apresenta estruturas gordurosas que com o passar dos anos perdem o seu volume (GLASER et al., 2015; PRAGER et al., 2017).

Dentro desta premissa, o presente trabalho teve como intuito principal o de analisar os resultados clínicos do uso do AH no terço médio da face, além de salientar as tendências com o uso do sistema MD codes.

Durante a análise dos estudos selecionados, foi considerado procedimento para o volume do terço médio da face, as intervenções em mais de duas regiões, sendo as mais reportadas a zigomaticomalar, bochecha ântero-medial e submalar. Já os procedimentos de correção foram aqueles que abrangeram pelo menos duas regiões do terço médio (WEISS et al., 2016; JONES et al., 2020, 2021).

Nos estudos que avaliaram o uso do AH para o aumento do volume (BAUMANN et al., 2015; FEW et al., 2015; GLASER et al., 2015; PRAGER et al., 2017; JONES et al., 2021 A; JUNG et al., 2021) e/ou o contorno (BERTUCCI et al., 2013; WEISS et al., 2016; JONES et al., 2020, 2021) do terço médio constataram os seguintes aspectos:

Na maioria dos casos a perda de volume do terço médio era ocasionado pelo processo de envelhecimento; a perda de volume resultava na perda da

sustentação do sulconasolabial e de outras estruturas; o uso do AH na região zigomática/malar foi eficiente para a restauração e correção do volume; o tratamento possibilitou o aumento da estética facial e da satisfação dos pacientes; o uso do AH para o tratamento do terço médio da face apresenta baixos índices de complicações.

Corroborando com esses achados, Magri, Maio (2016) e Vasconcelos et al. (2020) ressaltam que os efeitos positivos apresentados por esta intervenção são decorrentes do uso do AH. Visto que esse material preenchedor é um ácido natural no organismo humano, por isso é biocompatível, que possibilita a volumização da região e contribui de forma efetiva para a sustentação dos tecidos adjacentes. Somado a isso, Bernardes et al. (2018) destacam que o AH também contribui com a hidratação e elasticidade da pele.

Lam et al. (2015), por meio de seu estudo, também evidenciaram que o uso de preenchedores injetáveis, como o AH, em regiões acometidas pelo envelhecimento, contribui de forma significativa para o rejuvenescimento facial, tendo os resultados destacados na região zigomático-malar.

Nesse sentido, na qual os tratamentos do terço médio podem afetar toda a estética e harmonia da face, e devido ao fato de que os pacientes que buscam esse tipo intervenção apresentaram expectativas e anseios além da região de tratamento. Sezgin et al. (2012) e Guo et al. (2022) enfatizam que na maioria dos casos os pacientes buscam uma melhoria global, que além da estética possa denotar uma aparência mais atraente, alegre e relaxada (SEZGIN et al., 2012; GUO et al.,2022).

Neste contexto, De Maio (2021), desenvolveu o sistema MD codes, na qual o objetivo é orientar os profissionais no tratamento para alcançar esses objetivos, além de reduzir as intercorrências ou complicações. Essa metodologia apresenta subunidades anatômicas específicas para o uso de AH, além de evidenciar informações relevantes sobre o local de injeção, profundidade, volume e dispositivo, além dos resultados esperados.

Nos três relatos apresentados por De Maio (2021) foi possível verificar resultados positivos e promissores. Na qual, a técnica se iniciou por pontos do terço médio e se estendeu pela face em determinadas regiões, de acordo com o déficit apresentado por cada paciente.

Apesar da presente monografia relacionar o MD codes com o terço médio da face, visto que nos casos apresentados esta região teve grande relevância, essa

nova abordagem metodológica propicia uma intervenção não individualizada por regiões, mas sim uma abordagem para se concentrar nos atributos emocionais que todo o rosto apresenta.

Neste aspecto, o uso do sistema MD codes parece ser altamente promissor, entretanto, na literatura é encontrado poucos estudos que abordam esse sistema, diferencialmente da mídia e dos outros canais de informações que vem divulgando a técnica de forma ampla.

Portanto, o uso de AH no terço médio da face apresenta resultados eficazes e seguros. Já o sistema Md codes se apresenta como uma abordagem promissora que pode potencializar os resultados obtidos.

5 CONCLUSÃO

Conclui-se que o uso de AH no terço médio da face apresenta resultados eficazes e seguros. Já o sistema Md codes se apresenta como uma abordagem promissora que pode otimizar o tratamento, além de potencializar os resultados estéticos e funcionais da face.

REFERÊNCIAS

BAUMANN, L.; NARINS, R.; BEER, K. et al. Volumizing Hyaluronic Acid Filler for Midface Volume Deficit: Results After Repeat Treatment. **Dermatol Surg.** v. 1: S284-92, 2015. doi: 10.1097/DSS.0000000000000541.

BERNARDES, I.; COLI, B., A.; MACHADO, M. G. et al. Preenchimento com ácido hialurônico: revisão de literatura. **Saúde em Foco**. v. 10, n. 1, n. 603-612, 2018.

BERTUCCI, V.; LIN, X.; AXFORD-GATLEY, R. et al. Safety and effectiveness of large gel particle hyaluronic acid with lidocaine for correction of midface volume loss. **Dermatol Surg**. v. 39, n. 11, p. 1621-9, 2013. doi: 10.1111/dsu.12340.

DE MAIO, M. MD Codes™: A Methodological Approach to Facial Aesthetic Treatment with Injectable Hyaluronic Acid Fillers. **Aesthetic Plast Surg**. v. 45, n. 2, p. 690-709, 2021. doi: 10.1007/s00266-020-01762-7.

FEW, J.; COX, S.; PARADKAR-MITRAGOTRI, D. et al. A Multicenter, Single-Blind Randomized, Controlled Study of a Volumizing Hyaluronic Acid Filler for Midface Volume Deficit: Patient-Reported Outcomes at 2 Years. **Aesthet Surg J**. v. 35, n. 5, p. 589-99, 2015.

GARBIN AI, WAKAYAMA B, SALIBA TA, GARBIN CAS. Harmonização Orofacial e suas implicações na Odontologia. **Brazilian Journal of Surgery and Clinical Research – BJSCR**. v. 27, n. 2, p.116-122, 2019.

GLASER D.; KENKEL, J.; PARADKAR-MITRAGOTRI, D. et al. Duration of effect by injection volume and facial subregion for a volumizing hyaluronic acid filler in treating midface volume deficit. **Dermatol Surg**. v. 41, n. 8, p. 942-9, 2015. doi: 10.1097/DSS.0000000000000416. PMID: 26218727.

GOUVEIA, B.; FERREIRA, L.; SOBRINHO, M., L. O uso da toxina botulínica em procedimentos estéticos. **Revista Brasileira Militar de Ciências**. v. 6, n. 16, p.56-63, 202.0

GUO, Y.; WEI, W.; LI, Q. et al. Efficacy and safety of hyaluronic acid fillers for lip augmentation in a Chinese population. **J Cosmet Dermatol**. 2022. doi: 10.1111/jocd.14757.

IKEDA, I.; SILVA, J.; KILMER, P. et al. Efeitos da toxina botulínica no tratamento odontológico. **Rev. UNINGÁ.** v. 56, n. 5, p. 153-162, 2019.

JONES, D.; BAUMANN, L.; MORADI, A. et al. A Randomized, Comparator-Controlled Study of HARC for Cheek Augmentation and Correction of Midface Contour Deficiencies. **J Drugs Dermatol**. v. 20, n. 9, p. 949-956, 2021. doi: 10.36849/jdd.6191.

JONES, D.; HESSLER, J.; CHAPAS, A. et al. Microcannula Injection of Large Gel Particle Hyaluronic Acid for Cheek Augmentation and the Correction of Age-Related Midface Contour Deficiencies. **Dermatol Surg**. v. 46, n. 4, p. 465-472, 2020. doi: 10.1097/DSS.0000000000002105.

JONES, D.; PALM, M.; COX, S., E. et al. Safety and Effectiveness of Hyaluronic Acid Filler, VYC-20L, via Cannula for Cheek Augmentation: A Randomized, Single-Blind, Controlled Study. **Dermatol Surg**. v. 47, n. 12, p. 1590-1594, 2021 A. doi: 10.1097/DSS.0000000000003246.

JUNG, J.; LEE, W.; YOON, J, et al. A multicenter, randomized, double-blind comparison of two hyaluronic acid fillers in mid-face volume restoration in Asians: A 2-year extension study. **Dermatol Ther**. v. 34, n. 2:e14787. 2021doi: 10.1111/dth.14787.

LAM, S., M.; GLASGOLD, R.; GLASGOLD, M. Analysis of facial aesthetics as applied to injectables. **Plastic and Reconstrutive Surgery**. v. 136, n. 5, p. 11S-21S, 2015.

MAGRI, I., O.; MAIO, M. Remodelamento do terço médio da face com preenchedores. **Rev. Bras. Cir. Plást.** v. 31, 4, p.573-577, 2016.

MENDES, J.; SILVA, J.; DA SILVA, G., R. et al. The Increase of the Elderly Population in Brazil and Aging in the Last Decades: A Review of the Literature. **Rev. Educ. Meio amb. Saú.** v. 8, n. 1, p.13-26, 2018.

PAPAZIAN, M.; DA SILVA, L.; CREPALDI, A. et al. Principais aspectos dos preenchedores faciais. **Revista FAIPE**. v. 8, n. 1, p.101-116, 2018.

PRAGER, W.; AGSTEN, K.; KRAVTSOV, M. et al. Mid-Face Volumization With Hyaluronic Acid: Injection Technique and Safety Aspects from a Controlled, Randomized, Double-Blind Clinical Study. **J Drugs Dermatol**. v. 16, n. 4, p. 351-357, 2017.

SEZGIN, B.; FINDIKCIOGLU, K.; KAYA, B. et al. Mirror on the wall: a study of women's perception of facial features as they age. **Aesthet Surg J**. v. 32, n. 4, p. 421-425, 2012. doi: 10.1177/1090820X12442083. [

VACONCELOS, S. et al. O uso do ácido hialurônico no rejuvenescimento facial. **Revista Brasileira Militar De Ciências.** v. 6, n. 14, p. 8-15, 2020

WEISS, R., A.; MORADI, A.; BANK, D. et al. Effectiveness and Safety of Large Gel Particle Hyaluronic Acid with Lidocaine for Correction of Midface Volume Deficit or Contour Deficiency. **Dermatol Surg**. v. 42, n. 6, 699-709, 2016. doi: 10.1097/DSS.0000000000000771

RADLANSKI, R., J.; WESKER, K., H. **A Face: Atlas Ilustrado de Anatomia**. 2.ed. São Paulo: Quintessence, 2016.