FACULDADE SETE LAGOAS

MAURÍCIO LARA DIOGO

USO DE BISFOSFONATOS: FATOR LIMITANTE NA INSTALAÇÃO DE IMPLANTES

ALFENAS, 2017

MAURÍCIO LARA DIOGO

USO DE BISFOSFONATOS: FATOR LIMITANTE NA INSTALAÇÃO DE IMPLANTES

Monografia apresentada ao Curso de Especialização *Lato Sensu* da Faculdade Sete Lagoas, núcleo Alfenas, como requisito parcial para conclusão do curso de Implantodontia.
Orientadora**:** Profa. Esp. Rosilene do Prado

ALFENAS, 2017

Dedico,
A minha esposa, Mariana, pelo carinho e apoio,
sempre.

AGRADECIMENTOS

Neste momento gostaria de agradecer a todos que de alguma forma contribuíram para meu crescimento e finalização de mais uma etapa da minha formação. Agradeço a Deus por me dar o sustento necessário na caminhada. Aos meus mestres, em especial aos Professores Jean Foli, Alcides Esteves e Hermano Freire pelos conhecimentos compartilhados. A minha família pelo apoio incondicional. Aos meus colegas de curso, que dividiram comigo momentos de aprendizado, distração e companheirismo. Enfim, agradeço por ter alcançado mais esta formação com a ajuda e amizade de todos.

LISTA DE ABREVIATURAS

AAOMS.....Associação Americana de Cirurgia Oral e Maxilofacial

BFTs.....Bisfosfanatos

BRONJ .....Área de exposição do osso necrótico na mandíbula e maxila por mais de 8 semanas em pacientes que tomam ou tomaram bisfosfanatos

CTx.....Marcador sérico de reabsorção óssea

ICTP.....Telopeptídeo carboxiterminal de colágeno tipo I

NAM.....Necrose avascular dos maxilares

N-BFTs.....Bisfosfanatos contendo nitrogênio

OAB.....Osteonecrose associada a bifosfanato

ONM.....Osteonecrose dos maxilares

LISTA DE FIGURAS

FIGURA 1 - Tomografia computadorizada de mandíbula 17
FIGURA 2 - Pequena área de exposição óssea assintomática 17
FIGURA 3 - Exposição óssea sintomática em mandíbula 17
FIGURA 4 - Exposição óssea em região mandibular atingindo borda inferior da mandíbula em região lingual 17
FIGURA 5 - Osso com características necróticas 21
FIGURA 6 - Radiopacidade difusa na região anterior da mandíbula envolvendo os implantes dentais 21
FIGURA 7 - Vista aproximada da região 21
FIGURA 8 - Doze meses de proservação 22

RESUMO

Os bisfosfonatos são drogas indicadas para manutenção da densidade óssea e têm como objetivo reduzir a reabsorção óssea, estimular a atividade osteoblástica e promover a apoptose de osteoclastos. Porém, apresentam efeitos adversos tais como a osteonecrose dos maxilares. Nesse sentido, este trabalho objetivou, por meio de uma revisão de literatura, orientar o implantodontista sobre a importância da conduta na colocação de implantes osseointegrados em pacientes que fazem ou fizeram uso de bisfosfonato, enfatizando as vantagens e complicações ocasionadas por este tipo de tratamento. Concluiu-se que existe um risco potencial de pacientes submetidos à terapia com BF desenvolverem osteonecrose dos maxilares. A maioria dos casos de osteonecrose dos maxilares tem sido associada a utilização de formulações intravenosas, que apresentam potência e biodisponibilidade mais elevadas que as formulações orais. O tratamento com implantes dentários pode ser realizado em pacientes usuários de bisfosfonato oral por menos de três anos; para pacientes usuários de bisfosfonato por períodos mais longos, deve-se solicitar ao médico a descontinuação e substituição do bisfosfonato. E, em pacientes usuários de bisfosfonato endovenoso os procedimentos odontológicos invasivos devem ser evitados, sendo os implantes dentários contraindicados.

Palavras-chave**:** Implante dentário. Bisfosfonato. Fatores de risco.

ABSTRACT

Bisphosphonates are drugs indicated for bone density maintenance and aim to reduce bone resorption, stimulate osteoblast activity and promote apoptosis of osteoclasts. However, they have adverse effects such as osteonecrosis of the jaw. Therefore, this study aimed, through a literature review, guide the implantodontist on the importance of conduct in the placement of dental implants in patients who are or have been using bisphosphonate, emphasizing the advantages and complications caused by this type of treatment. It was concluded that there is a potential risk of patients undergoing therapy with BF develop osteonecrosis of the jaw. Most cases of osteonecrosis of the jaw has been associated with the use of intravenous formulations, which have higher potency and bioavailability than oral formulations. Treatment with dental implants can be performed on users of oral bisphosphonate for patients less than three years; bisphosphonate for patients using for longer periods, you should ask the doctor to discontinue and replace the bisphosphonate. And patients taking intravenous bisphosphonates invasive dental procedures should be avoided, and the contra dental implants.

Keywords: Dental Implantation. Bisphosphonate. Risk Factors.

SUMÁRIO

1 INTRODUÇÃO 09
2 PROPOSIÇÃO 11
3 REVISÃO DE LITERATURA 12
3.1 BISFOSFONATOS: HISTÓRICO, TIPOS E MECANISMO DE AÇÃO 12
3.2 REAÇÕES ADVERSAS E EFEITO COLATERAL 14
3.3 USO DE BISFOSFONATOS NA TERAPIA COM IMPLANTES 18
4 DISCUSSÃO 31
5 CONCLUSÃO 34
REFERÊNCIAS BIBLIOGRÁFICAS 35

1 INTRODUÇÃO

Em 1960 foi descoberto um grupo de medicamentos, os bisfosfonatos (BFTs), análogos sintéticos não hidrolisáveis de pirofosfatos, com a função de regular a calcificação heterotópica, sendo amplamente prescritos em todo o mundo pela sua eficácia na inibição da atividade antirreabsortiva, antiangiogênica e antitumoral (CASTRO, 2004; GREMPEL; PASSERI, 2007). Eles têm sido empregados no tratamento de diversas patologias ósseas, como doença de Paget, osteoporose, metástases ósseas, hipercalcemia associada à doença maligna, displasias ósseas, osteoartrite, osteogênese imperfeita e doenças ósseas pediátricas (GEGLER et al., 2006; MENUCI NETO et al., 2009; MELO et al., 2011).

Os BFTs mais potentes são administrados intravenosamente e são indicados na terapia de alguns tumores de próstata e de mama, associados a outras drogas antineoplásicas e antimitóticas, e com o objetivo de suprimir a remodelação óssea, via diferentes mecanismos, agindo principalmente sobre os osteoclastos, inibindo e reduzindo sua atividade; além de apresentarem propriedades anti-invasivas, antiangiogênicas e antiproliferativas (GUIMARÃES, 2012).

Estas drogas podem ser administradas por via oral ou endovenosa. As principais drogas administradas por via oral são o alendronato, o ibandronato, o tiludronato, o clodronato dissódico e o residronato, enquanto as mais utilizadas por via endovenosa são o etidronato, o clodronato dissódico, o pamidronato, o ibandronato e o zolendronato (RUGGIERO et al., 2006; PEÇANHA et al., 2008; LEITE et al., 2015).

Na área de Implantodontia, o alendronato de sódio tem se mostrado um dos bisfosfonatos mais potentes na inibição da reabsorção óssea *in vitro* e *in vivo*, ocasionando até a morte dos osteoclastos (MENUCI NETO et al., 2009; RODRIGUES et al., 2014).

Embora caracterizado por um bom perfil de segurança, os BFTs apresentam um dos efeitos colaterais que afetam consideravelmente e particularmente a fisiologia óssea dos processos alveolares da maxila e mandíbula. Eles tornam-se, em alguns pacientes, muito mais corticalizados e, por consequência, menos vascularizados. Assim, em circunstâncias espontâneas ou induzidas por traumatismos cirúrgicos (como por exemplo, a exodontia ou instalação de

implantes), podem expor áreas de necrose óssea.

O uso deste medicamento está associado a uma importante complicação denominada osteonecrose dos maxilares induzida por bifosfonatos (Omib), caracterizada pela exposição do osso necrótico (intra ou extraoral) persistindo por mais de 8 semanas em pacientes que fazem ou fizeram uso de drogas antirreabsortivas ou antiangiogênicas, sem histórico de radioterapia ou doença metastática na região dos maxilares. Esta complicação é causada pelo efeito dos bisfosfonatos na renovação óssea, alterando seu processo de cicatrização (MONTANGERO; ACOTTO, 2007; DIZ et al., 2012). A incidência é de 0,8 a 12% em pacientes que tomam BFT endovenoso. Já para a via oral, é de 0,01 a 0,04% (DANIEL; BERNARDI, 2014).

A possível relação causal entre uso de bisfosfonatos e osteonecrose dos maxilares afeta diretamente a área da implantologia oral. Isso ocorre uma vez que o índice de pacientes que necessitam de implantes osseointegráveis corresponde a uma faixa etária de grande uso de bisfosfonatos prescritos para a prevenção de osteoporose/osteopenia. Também há um número crescente de pacientes oncológicos entrando em contato com o cirurgião-dentista/implantodontista mais frequentemente (LEITE et al., 2015). Em ambos os casos, o comprometimento da saúde no leito receptor dos implantes nestas condições é questionável (GEGLER et al., 2006).

Neste sentido, este trabalho vem tratar desta temática tão atual na Implantodontia sobre os riscos de ocorrer a osteonecrose após o uso de BFTs e seus efeitos deletérios nos maxilares.

2 PROPOSIÇÃO

Essa revisão de literatura teve como objetivo descrever sobre a importância da conduta na colocação de implantes osseointegrados em pacientes que fazem ou fizeram uso de bisfosfonato, enfatizando as vantagens e complicações ocasionadas por este tipo de tratamento.

3 REVISÃO DE LITERATURA

3.1. BISFOSFONATOS: HISTÓRICO, TIPOS, MECANISMOS DE AÇÃO

Villoria (2004) descreveu o mecanismo de ação dos BFs relatando que o nível do osteoclasto que se une aos cristais de apatita do osso faz com que ocorra uma acumulação dos bisfosfonatos debaixo dos osteoclastos, isso faz com que se reduza a atividade osteoclástica quando se altera a borda enrolada do osteoclasto diminuindo sua superfície, decresce a descalcificação focal que é utilizada pelos ácidos orgânicos que se acumulam sob suas bordas enrugadas e a atividade enzimática, ao final do processo se reduz o número de osteoclastos uma vez que se produz uma apoptose (morte celular programada) dessas células, pelos que têm potencialmente antitumoral. Também inibem a calcificação de forma efetiva em tecidos brandos como artérias, rins e pele. Por último, alguns podem entorpecer, segundo as doses, a capacidade de mineralização de tecidos duros. O autor descreveu, também, as características e propriedades de alguns bisfosfonatos, destacando-se: 1) Etidronato: (1- Hidroxietilideno) – bisfosfonatos. Sua atividade anti-reabsortiva é relativamente alta, porém à doses elevadas também prejudicam o processo normal de mineralização óssea. Diminui a formação de pedras em rins, inibe a ossificação ectópica. Administrado sistemicamente, oral ou de forma tópica se é observado a mesma eficácia em seu efeito. Observou-se que com a administração tópica do etidronato há uma diminuição da formação do cálculo dental; 2) Risedronato: (1- Hidroxi -2-(3-pirinidil)-etilen}bis-fosfosnato. Tem uma alta potência para inibir a reabsorção óssea, encontra-se numa gana de >100-<10000x com respeito a potência do etidronato. Nas últimas investigações observou-se um efeito inibidor da reabsorção óssea alveolar em periodontite provocada de forma experimental; e, 3) Pamidronato: (3-amino-1-hydroxypropy-lidene) bis-phosphonate. Tem uma potência superior que é etidronato em 100x para inibir a reabsorção óssea. Também tem um efeito inibidor da reabsorção óssea alveolar segundo experimentos sobre ratos e combinado com calcitonina se é observado um incremento na superfície endosteal da mandíbula.

Segundo Pereira et al. (2009), o maior efeito dos bisfosfonatos sobre o

osso é inibir a calcificação esquelética e extra-esquelética, por meio de inibição da reabsorção óssea mediada pelos osteoclastos. A atividade dos diferentes bisfosfonatos sobre a reabsorção óssea é variável, com potências diferentes. Os bisfosfonatos são mal absorvidos pelo trato gastrintestinal e cerca de 20 a 50% ligam-se ao osso.

A descoberta de que os BFs podem inibir a reabsorção óssea foi relatada em 1960, após tentativas de identificar agentes que fossem semelhantes ao pirofosfato e que pudessem também regular a calcificação óssea, sendo assim, potencialmente úteis para a prevenção de calcificação ectópica. No esqueleto humano há de um a três milhões de pontos de reabsorção com unidades osteo-remodeladoras ativas. Nestes pontos, alternam-se momentos de reabsorção com outros de neoformação óssea, promovendo a renovação do esqueleto em um espaço de tempo que varia de dois a dez anos; conforme o local do corpo, faixa etária dos pacientes e outros fatores condicionantes, como o estilo de vida, gênero e outros. Nos estados caracterizados pela osteopenia e sua consequente osteoporose, há uma hiperatividade das unidades osteo-remodeladoras, em especial dos clastos - que atuam diretamente sobre a superfície óssea, retirando os íons minerais pela liberação de ácidos na sua interface, via borda ativa. Ao mesmo tempo em que desmineralizam, os clastos degradam a parte óssea orgânica, ou matriz óssea, pela liberação de enzimas proteolíticas, especialmente a colagenase. A remodelação óssea não envolve os dentes, apesar de estar ocorrendo a apenas 250 micrometros de distância da superfície cementária, aproximadamente. Durante os estados osteopênicos e osteoporóticos não há envolvimento das superfícies radiculares, pois estas estão protegidas pela camada cementoblástica (MELO et al., 2011).

Brozoski et al. (2012) relatou que a meia-vida plasmática destes fármacos é de aproximadamente 10 anos e seu uso prolongado pode resultar em acúmulo substancial da droga no esqueleto.

3.2 REAÇÕES ADVERSAS E EFEITO COLATERAL

A osteonecrose dos maxilares associada aos bisfosfonatos é classificada

em estágios (I a III), de acordo com a Associação Americana de Cirurgiões Bucomaxilofaciais (AAOMS, 2007). Os tratamentos das necroses induzidas por medicamentos não são eficientes e estão divididos de acordo com a gravidade do caso, sendo atualmente preconizado que quando a doença se encontra no estágio I, havendo exposição/necrose óssea, assintomática e sem evidência de infecção, o tratamento é conservador, utilizando antibióticos orais para lavagem da região. Já no estágio II, no qual, além da exposição/necrose óssea há sintomatologia (eritema com ou sem drenagem purulenta), usamos como tratamento a terapêutica antibiótica associada à lavagem oral. No estágio III, havendo exposição/necrose óssea e pelo menos mais um sintoma (fratura patológica, fístula extraoral ou osteólise envolvendo o bordo inferior da mandíbula), deve-se utilizar antibióticos associados à lavagem oral com debridamentos cirúrgicos mais avançados, a fim de controlar a infecção e a dor para o tratamento.

Montangero; Acotto (2007) relataram que a osteonecrose maxilar geralmente se apresenta em pacientes com riscos específicos, tais como: quimioterapia, corticoterapia, diabetes, alcoolismo, tabaco, enfermidade periodontal ativa, intervenção odontológica agressiva (cirurgia, ultrassom), higiene oral deficiente. A maxila é mais frequentemente afetada, devido à maior taxa de remodelação óssea.

Peçanha et al. (2008) descreveram duas teorias explicando o mecanismo de ação dos bisfosfonatos na promoção da osteonecrose mandibular. Uma possibilidade é pela diminuição do suprimento sanguíneo. Esse mecanismo tem sido sugerido sob condições de osteonecrose induzida por radiação e osteíte mandibular em pacientes com osteopetrose. Os ossos mandibular e maxilar oferecem um alto nível de resistência a infecções por microorganismos da cavidade oral durante infecções ou extrações dentárias ou quando um corpo estranho (um implante dental, por exemplo) é inserido. Essa resistência a infecções, aliada a uma habilidade de rápida cicatrização é, em parte, devido a seu alto fluxo sanguíneo, característico dos ossos mandibular e maxilar. Os bisfosfonatos levam a uma notável diminuição do fluxo sanguíneo nos ossos. A outra teoria, mais aceita, sugere que a osteonecrose seria causada pela interrupção da remodelação e do *turnover* ósseo pela inibição dos osteoclastos, que é utilizado para reduzir a perda da densidade óssea na osteoporose ou para prevenir a disseminação de tumores malignos nos ossos. No tratamento da osteoporose, o uso de bisfosfonatos menos potentes, como o

alendronato, restringe a função osteoclástica menos severamente. O resultado é geralmente o controle e não a cura da osteoporose. Já no controle de metástases de tumores malignos, o uso de bisfosfonatos mais potentes, como o pamidronato e o zoledronato, são conhecidos por inibirem irreversivelmente os osteoclastos pela interrupção da via do mevalonato, causando uma toxicidade direta ao osteoclasto, resultando em apoptose. Além disso, a absorção mediada por osteoclastos por várias entidades cancerosas, através da elaboração de uma variedade de fatores ativados por essas células, tais como Rankl, é prevenida. Na presença desses bisfosfonatos, os tumores não conseguem absorver um volume ósseo através do qual eles poderiam proliferar.

A osteonecrose associada ao uso de BFs foi descrita por Ribeiro (2009) como uma área de osso necrótico, exposta à cavidade bucal, associada aos BFs por via endovenosa. Os pacientes afetados podem apresentar edema, dor, sangramento, drenagem de pus persistente, fístulas intra e extraorais, halitose severa, parestesia do lábio inferior e mobilidade dentária. Radiograficamente, pode ser observado o aumento da densidade trabecular, cicatrização deficiente de alvéolos de extração, formação de sequestros ósseos, alargamento do canal mandibular e/ou do assoalho do seio maxilar e neoformação óssea periosteal. Histologicamente, é possível observar espaços medulares acelulares vazios, juntamente com osso necrótico e numerosas lacunas de Howship.

As principais reações adversas com o uso de BFTs são sintomas gastrointestinais superiores (estômago, duodeno e esôfago) como náusea, dor abdominal, esofagite e dispepsia. Em função destas reações, especialmente da dor gástrica, foram desenvolvidas novas classes de BFTs para uso parenteral, especialmente intravenoso (IV). As novas classes de BFTs, além de apresentarem uma via alternativa de administração dos BFTs, mostraram-se eficazes, sobretudo no tratamento da hipercalcemia maligna e de metástases ósseas tumorais. Por serem mais potentes, apresentam consequências mais severas, especialmente a ocorrência de osteonecrose de maxila e mandíbula (MENUCI NETO et al., 2009).

Segundo Pereira et al. (2009), em avaliação histológica de lesão observa-se a presença de bactéria, mas é desconhecido se a bactéria representa um evento primário ou secundário no desenvolvimento da doença. Com a profunda inibição dos osteoclastos, o osso hemodinâmico pode ser incapaz de responder aos processos de reparos associados com trauma fisiológico ou infecção, resultando em necrose

óssea.

Segundo Menuci Neto et al. (2009), cerca de 60% dos casos de osteonecrose ocorre após extração dentária, o restante dos casos está associado a algum tratamento dentário ou uso de próteses removíveis, apesar de existirem casos relatados de osteonecrose espontânea.

Bocanegra-Pérez et al. (2010) relataram tratamentos com BFs orais iguais ou superiores a três anos apresentam maior risco de desenvolvimento de necrose óssea dos maxilares. Em entrevista a 501 pacientes atendidos em centros de saúde os autores observaram que 5% deles estava em tratamento com bisfosfonatos, sendo o risedronato e o alendronato os mais utilizados.

No estudo de Cardoso et al. (2012) a osteonecrose induzida por BFs apresentou sua maior incidência na mandíbula em comparação com a maxila em uma proporção de 2:1, em áreas com mucosa menos espessa, com as de proeminências ósseas, tórus e linha milo-hioidea.

Segundo Brozoski et al. (2012), a quantidade de osso exposta é muito variável em suas dimensões. Inicia-se com uma exposição pontual que pode permanecer ou progredir para uma exposição maior. Radiograficamente, é possível observar espessamento da lâmina dura e aumento do ligamento periodontal no osso alveolar no ponto de início da osteonecrose induzida por bisfosfonatos (FIG. 1). Os diferentes estágios da doença podem ser observados nas figuras 2, 3 e 4.

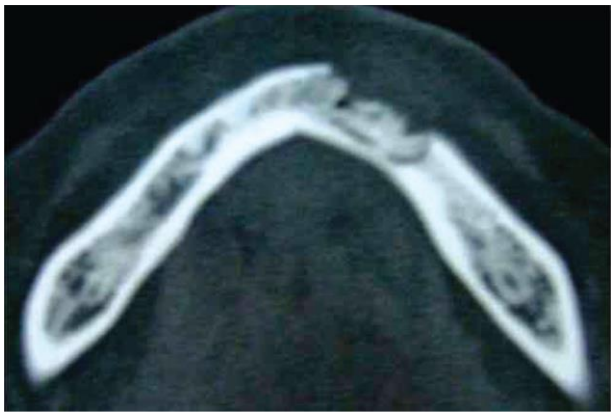

FIGURA 1 - Tomografia computadorizada de mandíbula – corte axial demonstrando área com sequestro ósseo.
Fonte: Brozoski et al. (2012)



FIGURA 2 – Pequena área de exposição óssea assintomática.
Fonte: Brozoski et al. (2012)

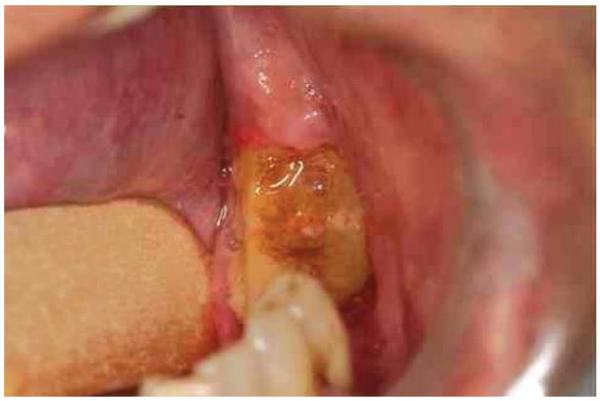

FIGURA 3 – Exposição óssea sintomática em mandíbula
Fonte: Brozoski et al. (2012)



FIGURA 4 – Exposição óssea em região mandibular atingindo borda inferior da mandíbula em região lingual.
Fonte: Brozoski et al. (2012)

Segundo Scansetti et al. (2013), entre os efeitos adversos dos BFTs intravenosos estão: toxicidade renal, febre, hipercalcemia, dor nos ossos e necrose óssea maxilar e mandibular, e que estão ligados diretamente a forma, tempo e dosagem de administração do fármaco. Ainda, existe um risco potencial de pacientes submetidos à terapia com BFTs desenvolverem osteonecrose dos maxilares.

Recentemente, foi identificada uma nova complicação bucal associada ao tratamento com bisfosfonatos, denominada osteonecrose dos maxilares. Trata-se de uma séria reação adversa que acomete, por mecanismo ainda desconhecido, os ossos maxilares provocando grande destruição tecidual. Os primeiros relatos de osteonecrose envolveram doentes que faziam uso de BFTs intravenosos para tratamento de doenças ósseas metastásicas. Alguns casos têm sido associados ao uso de BFTs orais, como o alendronato e o ibandronato de sódio, muito utilizados nos casos de osteoporose/osteopenia (RODRIGUES et al., 2014).

Segundo Rodrigues et al. (2014), a idade avançada constitui um fator de risco para o desenvolvimento da Bronj, sendo que o risco aumenta 9% por década de vida. Os indivíduos da raça caucasiana estão sujeitos a um maior risco de desenvolver necrose óssea do que os da raça negra, sendo as mulheres as mais afetadas. Os fatores sistêmicos que se consideram condições clínicas de risco aumentado são: a dialise renal, a obesidade, a baixa concentração de hemoglobina e a diabetes. Os pacientes oncológicos submetidos a terapêutica com BFs IV possuem um risco de desenvolver a Bronj 2,7 a 4,2 vezes mais do que pacientes

oncológicos não submetidos a este tipo de tratamento. Os citostáticos e os glicocorticoides também podem afetar a cicatrização da ferida operatória, sendo considerados como possíveis fatores de risco. A cirurgia dentoalveolar, que engloba atos cirúrgicos como as extrações dentárias, a cirurgia periapical, a cirurgia periodontal e a colocação de implantes dentários, constitui um procedimento que aumenta o risco de Bronj, apesar de alguns autores sugerirem que a instalação de implantes em mulheres osteoporóticas que fazem uso de bisfosfonatos por via oral não seja considerada um procedimento de risco. Pacientes em tratamento com BFs IV que são submetidos a uma cirurgia dentoalveolar apresentam um risco sete vezes superior de desenvolver Bronj, quando comparados com pacientes não submetidos a este tipo de cirurgia. As extrações dentárias são consideradas como o fator de risco que em mais casos precipita o desenvolvimento desta condição clínica.

Vieira et al. (2017) descreveram o uso dos hemoderivados autólogos, em especial as malhas de fibrina autólogas ricas em plaquetas e leucócitos, que podem ser obtidas pela modificação nos protocolos de centrifugação, no tratamento da osteonecrose dos maxilares ocasionada pelo uso de alendronato durante 5 anos. Classicamente, as plaquetas ativadas liberam fatores de crescimento e estimuladores como o PDGF, TGF-beta, FGF, VEGF, EGF, IGF e TSP-1. Aprisionados incialmente nesta matriz tridimensional, estes fatores seriam liberados progressivamente na ferida e, ao mesmo tempo, a matriz serviria de arcabouço para deposição e migração de células de reparo.

3.3 USO DE BISFOSFONATOS NA TERAPIA COM IMPLANTES

Migliorati et al. (2006) destacaram que a supressão grave de remodelação óssea pode ocorrer durante uma terapia com alendronato a longo prazo e que a reabsorção óssea, assim como os marcadores de formação, podem manter-se suprimidos durante o tempo em que o paciente estiver a fazer a medicação.

Gegler et al. (2006) não encontraram evidências da associação entre BFs e osteonecrose em pacientes que tenham sofrido exodontia ou intervenção cirúrgica em tecido ósseo dos maxilares. Segundo os autores, a realização do tratamento odontológico necessário, previamente ao início da terapia com bisfosfonatos, a

instrução de higiene bucal e um rigoroso acompanhamento clínico podem proporcionar melhor qualidade de vida aos pacientes e prevenir o desenvolvimento da osteonecrose maxilar.

De acordo com Grempel; Passei (2007), a Necrose Avascular dos Maxilares (NAM) apresenta-se clinicamente como uma área de osso exposto na cavidade bucal, bastante dolorida, provavelmente pela presença de infecção aguda; entretanto, a exposição pode, em cerca de 25% dos casos, permanecer assintomática por um longo período. Ela acomete principalmente a mandíbula, porém a maxila também é bastante acometida, ocorrendo cerca de 9 a 14 meses após o início da utilização dos bisfosfonatos, principalmente em pacientes com média de idade de 60 anos. Sabe-se que essas drogas são potentes inibidores dos osteoclastos, diminuindo sua atividade e induzindo a apoptose, comprometendo a deposição e remodelação óssea. Outros fatores importantes são a antiangiogênese, bem como a incorporação de suas moléculas na matriz de hidroxiapatita, que podem também estar correlacionadas ao surgimento dessa patologia, porém ainda não se sabe qual desses realmente está. Não obstante, a colocação de implantes osseointegráveis já foi relatada como causadora da NAM associados ao uso de BFT, sendo esse procedimento contraindicado em pacientes usuários dessa medicação.

A AAOMS (2007) recomenda o seguinte posicionamento quanto ao tratamento dentário invasivo em pacientes em uso ou em vias de usar bisfosfonatos: 1) Pacientes que vão ser submetidos ao uso de bisfosfonatos via intravenosa devem ser submetidos à adequação bucal previamente, a exemplo de pacientes que serão submetidos à radioterapia; 2) Pacientes que estão sendo tratados com bisfosfonatos via intravenosa devem evitar tratamentos odontológicos invasivos, e dentes com mobilidade devem ser esplintados; 3) Pacientes que fazem uso de bisfosfonatos via oral a menos de três anos e que não estão recebendo terapia crônica com corticoides podem receber tratamento odontológico sem restrições, mas devem ser informados de que apresentam risco muito baixo de desenvolver osteonecrose e assinar termo de consentimento para tratamento; 4) Pacientes que fazem uso de bisfosfonatos, via oral, a menos de 3 anos, e que estão recebendo terapia crônica com corticoides neste período podem receber tratamento odontológico, mas devem ser informados de que apresentam risco baixo de desenvolver osteonecrose e assinar termo de consentimento para tratamento. Recomenda-se a suspensão prévia do uso do bisfosfonato por três meses, desde que a condição sistêmica

permita; e, pacientes que fazem uso de bisfosfonatos via oral há mais de três anos podem receber tratamento odontológico, mas devem ser informados de que apresentam risco baixo de desenvolver Osteonecrose e assinar termo de consentimento para tratamento. Recomenda-se a suspensão prévia do uso do bisfosfonato por três meses e por três meses após o tratamento, desde que a condição sistêmica permita.

Segundo Ferreira Júnior et al. (2007), procedimentos cirúrgicos em pacientes que utilizam bisfosfonatos devem ser evitados com o objetivo de diminuir os riscos de manifestação da osteonecrose associada aos bisfosfonatos. Pacientes usuários de BFs há mais de três anos ou que fazem uso de corticoesteróides concomitantemente, caso necessitem de intervenção cirúrgico-odontológica, devem interromper o uso de BFs com três meses de antecedência e só retomá-lo após completa cicatrização da ferida cirúrgica. O tratamento odontológico de pacientes com OAB deve ser feito de forma mais atraumática possível, evitando as exodontias. As infecções odontogênicas devem ser tratadas agressivamente com antibioticoterapia sistêmica. A descontinuação do uso dos BFs por 6 a 8 meses pode ser adotada com consentimento médico, uma vez que a interrupção do tratamento com a droga tem provocado melhora no quadro clínico.

Chaves Netto et al. (2007) apresentaram um caso clínico, de paciente que havia desenvolvido exposição de tecido ósseo necrótico após a reabilitação através de um protocolo inferior. Observou-se restrição na abertura bucal decorrente de reabsorção severa dos côndilos mandibulares e protocolo fixo inferior com cinco implantes, além de prótese fixa implanto-suportada no arco superior realizados há mais de um ano. Clinicamente, nas áreas periimplantares da mandíbula, notou-se colapso total dos tecidos moles adjacentes e severa exposição óssea abrangendo toda a região dos implantes. O osso apresentava-se com características necróticas e os implantes com mobilidade discreta (FIG. 5 e 6). Após o exame radiográfico apresentou uma radiopacidade difusa na região anterior da 7mandíbula envolvendo os implantes dentais (FIG. 7), sugerindo necrose óssea. Dor e odor fétido são achados adicionais. Após 12 meses de proservação os implantes foram retirados manualmente pelo cirurgião-dentista, sendo mantida a terapia de tratamento (FIG. 8). confeccionou-se então uma prótese total inferior mucossuportada. Nos retornos subsequentes, notou-se redução significativa do grau de exposição óssea, indicando a melhora progressiva do caso.



FIGURA 5 – Osso com características necróticas
Fonte: Chaves Netto et al. (2007).



FIGURA 6 - Radiopacidade difusa na região anterior da mandíbula envolvendo os implantes dentais
Fonte: Chaves Netto et al. (2007).

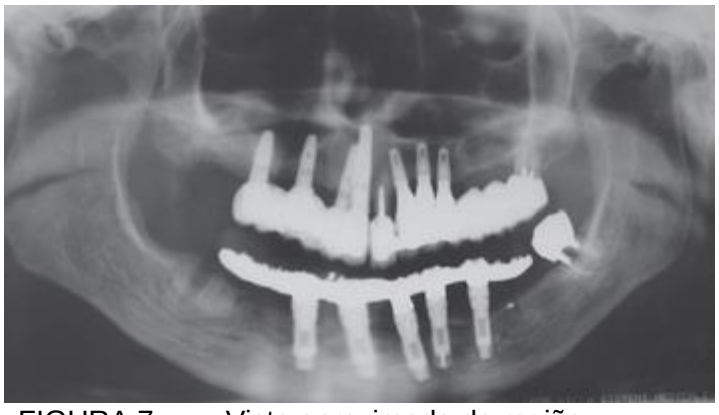

FIGURA 7 – Vista aproximada da região
Fonte: Chaves Netto et al. (2007).

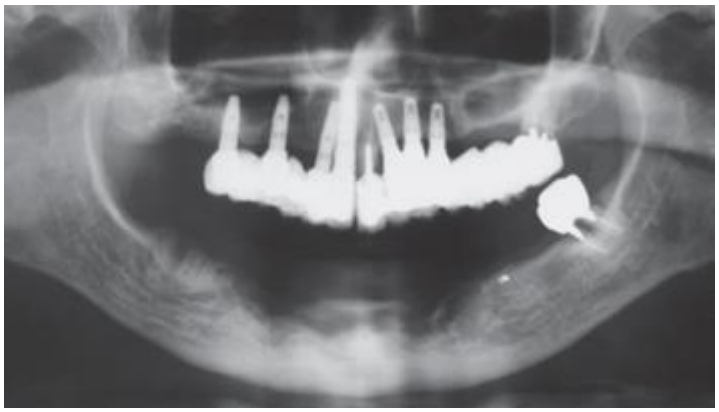

FIGURA 8 – Doze meses de proservação. Perda dos implantes dentais.
Fonte: Chaves Netto et al. (2007).

No estudo realizado por Marx; Cilio; Illoa (2007), em que avaliou-se o risco e o tempo de duração da osteonecrose dos maxilares induzida por bisfosfonato oral, observou-se que a maior incidência dos casos esteve relacionada ao uso de Alendronato, 94,7% de predileção pela maxila, sendo resultados de procedimento cirúrgico oral (a maior parte por extrações). Observou-se uma relação direta entre o tamanho do osso exposto e a duração do uso do bisfosfonato oral, bem como correlação direta entre relatos de dor e evidências clínicas de infecção. Os resultados de testes em jejum de soro C-terminal telopeptídeo (CTX) foram realizados para avaliar a duração do uso do bifosfanato oral e poderia indicar uma recuperação de remodelação óssea com valores elevados se o bifosfanato oral fosse descontinuado. Uma estratificação do risco relativo foi visto com valores CTX menores que 100 µg/mL representando alto risco, os valores entre 100 e 150 µg/mL representando risco moderado e os valores CTX acima de 150 µg/mL representando risco mínimo. Foram notados aumento de valores de CTX de 25.9 para 26.4 µg/mL para cada mês de pausa da droga indicando uma recuperação da remodelação óssea e uma orientação sobre quando os procedimentos cirúrgicos orais podem ser realizados com o menor risco. Além disso, a pausa das drogas associada com o aumento dos valores CTX acima do limiar de 150 µg/mL foram observados para correlacionar tanto à cura espontânea do osso como uma cura completa após um processo básico de desbridamento. Concluiu-se que a aplicação dos marcadores de turnover pode avaliar a atividade da doença, a resposta aos tratamentos e se há normalização ou aumento dos valores da enzima com a descontinuidade dos BFs.

Eles podem ser utilizados para ajudar nas decisões de médicos e dentistas frente a um determinado tratamento.

Montanger; Acotto (2007) descreveram algumas recomendações elementares para que o cirurgião dentista identifique os casos de osteonecrose da mandíbula em seus pacientes. Os autores recomendaram aos profissionais médicos e dentistas, a procederem da seguinte forma, quando se tratar de pacientes com câncer que estão iniciando um tratamento com bisfosfonato intravenoso: Informar ao pacientes sobre os riscos de desenvolver osteonecrose avascular maxilar, associada ao tratamento com bisfosfonatos intravenosos; detectar e tratar os fatores de risco; detectar e monitorar o impacto da enfermidade óssea de base nos maxilares; antes de começar o tratamento, indicar uma revisão dental com o fim de alcançar um estado ótimo de saúde bucal; instruir ao paciente sobre a higiene oral; controlar a adaptação protética, se o paciente é portador de próteses removíveis ou completas; prescrever a anestesia da cavidade bucal com clorexidina tópica; indicar ao paciente que evite alimentos agressivos para a mucosa oral ou que possam danificar fisicamente; controlar as exostoses ósseas, se o paciente possui-las; controlar de forma mensal o estado da mucosa oral; não utilizar anestésicos com vasoconstrutores; não utilizar ultrassom; e, realizar o tratamento odontológico por setores esperando um tempo de dois meses entre cada setor. Já nos pacientes com câncer em tratamento com bisfosfonatos por via intravenosa aplicar todas as indicações acima até o controle de forma mensal e estado da mucosa oral, eliminando-se as recomendações seguintes. Em casos de tratamentos odontológicos deve-se evitar as intervenções dentais agressivas (como extrações dentais) já que isso pode piorar ou acelerar a pregressão; controlar de forma mensal o estado da mucosa oral; não utilizar ultrassom, não colocar implantes, manter ajustadas e adaptadas as próteses; tratar por seções a cavidade oral e esperar 2 meses antes de começar outra seção; indicar escovação suave e eficaz; utilizar clorexidina em gel, em gengivas e nas próteses removíveis e completas. Em casos de cirurgias maxilares urgentes e necessárias em pacientes sem osteonecrose avascular maxilar, é importante a suspenção da medicação momentaneamente para evitar o risco de uma má recuperação. Aos pacientes portadores de osteoporose, enfermidade óssea de Paget, tratados com esquemas intermitentes, por via oral, o cirurgião-dentista deve informar os riscos, ainda que apresentem uma baixa probabilidade de osteonecrose. Contudo, a monitoração da higiene bucal e do

estado dos ossos maxilares é recomendável antes dos procedimentos odontológicos. Os referidos autores salientam ainda que o dentista deve: conhecer essa nova entidade patológica; tomar medidas extremas de higiene no consultório; diminuir o risco de infecções, mediante o uso de antissépticos locais (clorexidina); utilizar antibiótico como terapia preventiva, antes de qualquer prática odontológica.

Grant et al. (2008), em estudo observacional transversal, observaram 115 pacientes tomando bisfosfonatos orais antes e depois da cirurgia de instalação de implantes, sendo que nenhum tinha feito uso de bisfosfonato endovenoso. Um total de 468 implantes foi instalado nesses pacientes, e 72 tiveram acompanhamento clínico e radiográfico. A média de uso do bisfosfonato oral foi de 38 meses, porém, 56 pacientes relataram tomar o bisfosfonato oral por menos de três anos antes de instalar o implante. Destes 468 implantes instalados, apenas dois falharam; em um caso, a paciente tomava BF por mais de 3 anos, o implante foi removido e outro foi instalado, osseointegrando normalmente. No segundo caso, a paciente tomava BF por mais de 4 anos: o implante foi removido, não foi colocado um novo implante e a área cicatrizou normalmente. Então, dos 115 pacientes fazendo uso de BF oral, nenhum mostrou evidência ou sintomas de osteonecrose.

Sousa; Jardim Jr. (2008) relataram que, diante dos efeitos dos bisfosfonatos aos ossos gnáticos, deve-se dar ênfase à prevenção realizando exames clínicos e radiográficos, a fim de detectar possíveis infecções dentais e realizar os procedimentos convenientes como extrações dentárias, tratamentos endodônticos e periodontais, além de remoção de torus mandibulares ou maxilares, uma das áreas anatômicas mais acometidas.

Lima et al. (2008) relataram que a osteonecrose avascular da mandíbula é uma complicação descrita no mieloma múltiplo e em outras neoplasias nas quais os pacientes recebem bisfosfonatos potentes. A osteonecrose da mandíbula pode permanecer assintomática por semanas ou meses e só ser reconhecida pela exposição óssea na cavidade oral. Sintomas típicos incluem dor, calor, rubor e edema da área afetada, com perda de dentes e saída de secreção purulenta. O envolvimento pode ser bilateral. O diagnóstico é clínico, todavia exames radiológicos, como radiografias e tomografia, podem ser usados para confirmar o diagnóstico. A biópsia pode ser realizada quando for necessário afastar lesões metastáticas e para a realização de culturas com o fim de se identificar o agente etiológico de uma possível infecção secundária. A terapia é variável, e as múltiplas

abordagens incluem o uso de analgésicos sistêmicos, desbridamento cirúrgico e uso prolongado de antibióticos. Usualmente, recomenda-se suspender a terapia com bisfosfonatos, mas no caso da osteonecrose por pamidronato, o tratamento com zoledronato a intervalos maiores parece representar uma opção, pois não há evidência de que a suspensão contribua para a melhora da lesão. Portanto, os especialistas em cirurgia de cabeça e pescoço e bucomaxilar devem estar alertas para orientar os pacientes com tais lesões sobre o diagnóstico diferencial.

Segundo Peçanha et al. (2008), a osteonecrose pode permanecer assintomática por semanas, meses ou anos, ou mesmo apresentar dor espontânea e durante a mastigação e escovação dental, que é a sintomatologia mais comum, além de drenagem purulenta, mobilidade dental, eritema e ulceração. No estudo realizado pelos autores, a comorbidade dentária mais comumente associada à osteonecrose em pacientes submetidos à terapia com bisfosfonatos foi doença periodontal (84%); seguida de cáries dentais nos dentes adjacentes à área de exposição óssea (28,6%), dentre os quais 13,4% apresentavam formação de abscessos periapicais; 10,9% apresentavam tratamento prévio do sistema de canais radiculares, com evidente falha, em virtude de aparecimento de radioluscência periapical ou preenchimento inadequado; e 9,2% apresentaram a sua exposição óssea sobre toro mandibular. Nesse grupo de pacientes, em 25,2% dos casos, a osteonecrose ocorreu espontaneamente, sem nenhuma doença dentária aparente, tratamento ou trauma; em 37,8% estava relacionada à extração de um ou mais elementos dentários; 28,6%, com doença periodontal óbvia pré-existente; 11,2%, com cirurgia periodontal; 3,4%, com a colocação de implantes dentários; e 0,8% com cirurgia para apicectomia. Outro dado relacionado foi realizado relatando falha na osseointegração de implantes dentais após terapia com bisfosfonatos para o tratamento de osteoporose. Segundo os autores, a prevenção seria o melhor tipo de tratamento que poderia ser dado a esses pacientes, uma vez que reduziria a chance dele apresentar a necrose óssea, em vista de pelo menos 75% dos casos se desenvolverem devido a traumas cirúrgicos e doenças inflamatórias não controladas. Os autores ressaltam que todo paciente que necessitar do uso desse tipo de medicação deve ser tratado de forma especial, precisando de acompanhamento constante e efetiva motivação de controle de placa e higiene oral.

Segundo Ribeiro (2009), a maioria dos casos de osteonecrose associada aos bisfosfonatos ocorreu após os pacientes terem sido submetidos a algum tipo de

procedimento odontológico invasivo, sobretudo após exodontias. Estando os implantes dentários inseridos dentro dos procedimentos invasivos, o autor alerta para a importância de um criterioso exame clínico para identificar os fatores de risco em Implantodontia.

Madrid et al. (2009) afirmaram que a colocação de um implante pode ser considerada um procedimento seguro em pacientes utilizando bisfosfonatos oral por até 5 anos, no que diz respeito à ocorrência de osteonecrose. Relataram também que a ingestão oral de bisfosfonato não influenciou a taxa de sucesso dos implantes a curto prazo, ou seja, por um período de 1 a 4 anos.

Pereira et al. (2009) evidenciaram que o bisfosfonatos pode ter propriedades anti-angiogênica que pode também contribuir para a pobre cicatrização de lesões. O fato de os alvéolos dentários em pacientes que desenvolvem ONM permanecerem ocos, anos após a extração, reforça a evidência de que o remodelamento ósseo nessas áreas é severamente comprometido. Em casos em que o procedimento cirúrgico oral é mandatário, deve-se optar por buscar cirurgias pouco traumáticas, prescreverem antibióticos profiláticos em tais procedimentos e, ainda mais, observar os cuidados de cicatrização das feridas operatórias, por tecido mucoso viável. Além destas recomendações, a interrupção do uso do bisfosfonatos por seis a oito meses pode ser adotada com consentimento médico, uma vez que a interrupção do tratamento com a medicação tem proporcionado melhora no quadro clínico.

Para Menuci Neto et al. (2009), não há a indicação do uso de alendronato de sódio como medicação terapêutica preventiva em casos de enxertos ósseos para reconstrução alveolar em maxila e mandíbula. Eles observaram que o alendronato de sódio acelerou a formação óssea, mas não influencia no volume ósseo final produzido.

Bedogni et al. (2010) apresentaram um caso de osteonecrose da mandíbula relacionado ao bisfosfonato (BRONJ) após colocação de 2 implante em paciente de 63 anos de idade, osteoporótico, tratado com alendronato® por 6 anos. Ambos os implantes se integraram bem e a seguir o paciente recebeu uma prótese parcial fixa. O alendronato nunca foi interrompido. Após 2 anos, o paciente retornou com inchaço dolorido na mandíbula esquerda associado à sangramento na gengiva. Observou-se que um osso necrótico infeccionado cercou o implante dentário e que havia um sequestro peri-implantar ósseo na região. A cintilografia marcada do

tecnécio Tc 99m dos granulócitos foram positivos para infecção óssea ativa. O osso exposto permaneceu por 8 semanas e diagnósticos orais contendo azoto bifosfanato (N-BP) relacionada com osteonecrose foram feitos. Concluiu-se que o destino dos implantes em pacientes que se submetem a cirurgia de implantes fazendo uso de bisfosfonatos orais, é incerto. Atenção especial deve ser dada à higiene bucal por longo prazo das restaurações de prótese de implante. Concluiu-se que a terapia de implantes odontológicos não é contraindicada em pacientes com osteoporose, mas atenção especial deve ser dada àqueles pacientes que utilizam bisfosfonatos.

Ribeiro et al. (2011) relataram que devido ao fato de inúmeros casos envolvendo a associação de osteonecrose dos maxilares e bisfosfonatos via oral têm sido publicados, deve haver maior conscientização de todos os profissionais envolvidos no cuidado do paciente com osteoporose. O profissional que prescreve o bisfosfonatos, ao fazê-lo com indicação precisa, deve informar o paciente quanto ao risco de desenvolvimento de osteonecrose dos maxilares relacionada ao uso destes medicamentos após a realização de procedimentos cirúrgicos e reabilitadores na cavidade oral. Cabe aos cirurgiões-dentistas, especialmente os especialistas em cirurgia bucomaxilofacial, inquirir os pacientes quanto ao uso prévio de BP e sugerir a modificação, com base na literatura disponível, da terapia proposta para a condição óssea, em função de uma eventual história positiva para o uso desses medicamentos.

De acordo com Dotto; Dotto (2011), o alto nível de suspeita para a osteonecrose dos maxilares deve ser empregado em todos os indivíduos que fazem uso dessa classe de medicamentos. O tempo prolongado de tratamento com o fármaco apresenta-se como um fator de risco adicional. Assim, pacientes que serão submetidos ao tratamento com bisfosfonatos deverão, primeiramente, passar por consultas prévias com cirurgiões- dentistas com o intuito de eliminar todo e qualquer foco infeccioso. Pacientes que já venham sendo tratados com bisfosfonatos, como também aqueles que já finalizaram a terapia, devem evitar ao máximo exodontias ou qualquer outro procedimento traumático em maxila e mandíbula. A associação entre a interrupção do tratamento com bisfosfonatos e uso de antibioticoterapia é o método mais utilizado visando ao controle da enfermidade. A interrupção do tratamento deve ser amplamente discutida pelos profissionais envolvidos, buscando elencar suas vantagens e desvantagens.

Zahid et al. (2011) comprovaram que o efeito do bisfosfonato na

estimulação e formação de necrose óssea na cavidade oral em determinadas situações e o entendimento do clínico tem sido fundamental para se controlar ou mesmo prevenir esse problema.

Segundo Terra et al. (2011), as principais drogas desse grupo associadas a essa osteonecrose são o pamidronato e o ácido zoledrônico que são utilizados por via endovenosa, muito embora haja relatos de osteonecrose associada ao alendronato, que é de uso oral. O ácido zoledrônico e o pamidronato, que contêm nitrogênio em suas moléculas, são os tipos mais poderosos de bisfosfonato e atuam inibindo a proliferação do tumor e da angiogênese. Os autores afirmaram que a osteonecrose de mandíbula é a principal complicação observada entre os pacientes tratados com este tipo de medicação sendo a extração dentária a principal causa para que esta patologia ocorra.

Brozoski et al. (2012) afirmaram que o principal objetivo da atuação preventiva para os pacientes que apresentam risco, ou do tratamento para aqueles que já desenvolveram a osteonecrose induzida por bisfosfonatos, é a preservação da qualidade de vida, controlando a dor e os quadros de infecção e prevenindo o desenvolvimento de novas áreas de necrose. Os pacientes devem receber avaliação odontológica cuidadosa, incluindo exames radiográficos, e orientação quanto à possibilidade de desenvolvimento de osteonecrose induzida por bisfosfonatos. O teste do CTx (telopeptídeo carboxiterminal do colágeno tipo I, ou ICTP) sérico, marcador de reabsorção óssea que avalia a eliminação de fragmentos específicos produzidos pela hidrólise de colágeno tipo I, pode ser utilizado como parâmetro para avaliar o risco de desenvolvimento de osteonecrose induzida por bisfosfonatos. Quando há necessidade de algum procedimento cirúrgico, os autores sugeriram que os indivíduos assinem um termo de ciência de riscos concordando com o tratamento.

Guimarães (2012) ressaltou que a integração de um implante nos ossos maxilares envolve três fases: 1) osteocondução, que promove a adesão de células osteogénicas à superfície do implante; 2) formação de novo osso em redor do implante; 3) remodelação óssea. Uma vez que os bisfosfonatos reduzem significativamente a reposição óssea, é provável que um paciente em tratamento com estas drogas possa ter problemas no processo de osseointegração. O autor concluiu que o tratamento com bisfosfonatos não é uma contraindicação absoluta para a colocação de implantes. Recomenda a cessação do tratamento com

bisfosfonatos durante três a seis meses antes e após a colocação de implantes. No entanto, tem que ser bem avaliado o risco-benefício da interrupção do tratamento versus a progressão da doença, o que deve ser sempre feito juntamente com o médico que acompanha o paciente em causa.

De acordo com Rodrigues et al. (2014), pacientes em tratamentos com bisfosfonatos IV que são submetidos a uma cirurgia dentoalveolar, como implantes, por exemplo, apresentam um risco sete vezes superior de desenvolver BRONJ quando comparados com pacientes não submetidos a este tipo de cirurgia.

Daniel; Bernardi (2014) concluíram, em revisão de literatura sobre osteonecrose associada ao uso de bisfosfonato oral, que a osteonecrose associada ao bisfosfonato é originada pelo efeito cumulativo no organismo, tempo de utilização da droga, presença de outra doença dental associada e procedimentos invasivos; BFs orais apresentam menos complicações do que endovenosos; não se indica instalação do implante dentário sem avaliar o risco-beneficio, considerando tempo de uso do BF oral e condições clinicas; e, finalmente, que os protocolos recomendados por associações certificadas devem ser adotados.

Leite et al. (2015) apresentaram a conduta utilizada em dois casos clínicos nos quais pacientes apresentaram Osteonecrose induzida por bisfosfonatos após a cirurgia para instalação de implantes dentários na maxila e na mandíbula. No primeiro caso, paciente de 53 anos de idade, portadora de hipotireoidismo, hipertensão e osteopenia, ausência de todos os elementos dentários superiores e prótese total com deficiência de adaptação; na arcada inferior apresentava, ausência dos elementos posteriores do lado esquerdo (35, 36, 37 e 38) e direito (46, 47 e 48), e uso de prótese parcial removível. Foram propostas a instalação de quatro implantes na maxila e a confecção de prótese total metaloplástica. A cirurgia foi realizada sob anestesia local em ambiente ambulatorial. Os implantes foram colocados nas regiões correspondentes aos elementos 15, 12, 22 e 25. Passado o tempo de osseointegração de seis meses, foi realizada a exposição cirúrgica dos implantes e confeccionada a prótese metaloplástica, seguindo todas as etapas clínicas até a instalação do trabalho definitivo. A paciente recebeu alta do tratamento, passando a retornar apenas para controle a cada seis meses. Cerca de dois anos após a exposição cirúrgica dos implantes, a paciente notou drenagem de secreção purulenta no implante instalado na região do elemento 24. Antibioticoterapia não solucionou o caso sendo removido o implante e instalado

outro em região vizinha. Após 6 meses, notou-se novamente, abcesso com drenagem ativa no fundo do vestíbulo da região entre os implantes 22 e 24. Amoxicilina foi administrada juntamente com clorexidina 0,12% duas vezes ao dia, por 15 dias. O caso melhorou e foi confeccionada nova prótese sobre os implantes. Três meses após a instalação desta segunda prótese, houve novamente drenagem de secreção purulenta na região do elemento 24. Realizou-se a incisão e o descolamento do tecido na região de fundo de vestíbulo, curetagem e lavagem com Staficilin-N. após 12 meses houve novamente intervenção devido à drenagem ativa de secreção purulenta, curetagem e preenchimento com osso bovino liofilizado particulado e membrana de colágeno absorvível. Entretanto, após 5 meses, havia secreção na mesma região onde foi realizada a última cirurgia e novamente realizou-se curetagem e preenchimento com biomaterial particulado e membrana de colágeno, ocorrendo o fechamento por primeira intenção com suturas. Após 3 meses, o implante da região do 24 apresentava-se com mobilidade e secreção purulenta. Foi então removido e instalado outro implante na região do elemento 26. O caso permaneceu sem alterações por mais 4 anos e oito meses. Completados 9 anos e 5 meses da primeira cirurgia, a paciente apresentou exposição de um pequeno fragmento ósseo, que foi removido e enviado para biopsia e o exame confirmou osteonecrose induzida por bisfosfonatos. Então, a paciente relatou que fez uso de ibandronato de sódio meses antes da primeira cirurgia. Até a data de publicação do artigo, paciente estava sendo acompanhada, não apresentando drenagem de secreção ou dor e realizando laserterapia com 0,7 J/cm^2, com comprimento de onda de 600 nm e 808 nm, com distância de 2 mm do tecido, uma vez por semana, na pequena região que ainda apresentava exposição óssea, seguida por irrigação local com antibiótico

4 DISCUSSÃO

Os bisfosfonatos são medicamentos com afinidade aos tecidos mineralizados, prevenindo a remodelação e reabsorção óssea. Podem ser prescritos por via oral ou intravenosa. O uso oral é indicado para tratamento de osteoporose, doença de Paget e osteogênese imperfeita da infância e o uso intravenoso é para casos oncológicos (MONTANGERO; ACOTTO, 2007; GREMPEL; PASSERI, 2007; LIMA et al., 2008; BEDOGNI et al., 2010; MELO et al., 2011; RODRIGUES et al., 2014; DANIEL; BERNARDI, 2014).

O tratamento com BFs não é uma contraindicação absoluta para a colocação de implantes, mas Indica-se a interrupção do uso dos BFs orais pelo menos 3 meses antes do procedimento cirúrgico, para uma melhor cicatrização dos tecidos ósseos envolvidos, em pacientes que fazem uso destes medicamentos há mais de 3 anos (AAOMS, 2007; FERREIRA Jr et al., 2007; BEDOGNI et al., 2010; GUIMARÃES, 2012). Grempel; Passeri (2007) e Ribeiro (2009) ressaltaram que embora o risco de osteonecrose seja evidente, esse não é significativamente alto de forma a privar os pacientes dos importantes benefícios proporcionados pelo uso dessas medicações.

Sendo assim, estudos mais recentes contraindicaram a cirurgia de implantes para pacientes com câncer sob uso de BFs, visto ser esta uma terapia considerada invasiva (RUGGIERO et al., 2006; MONTANGERO; ACOTTO, 2007; PEÇANHA et al., 2008; MADRID et al., 2009; BEDOGNI et al., 2010; RODRIGUES et al., 2014). Outros estudos afirmam que em pacientes que fazem ou fizeram uso de BFs deve-se evitar exodontias ou qualquer outro procedimento cirúrgico, como é o caso dos implantes dentários (CHAVES NETTO et al., 2007; DOTTO; DOTTO, 2011). Caso estas sejam necessárias, o início da terapia com BFs deverá ser adiada em um mês, para permitir um tempo suficiente para a cicatrização e recobrimento ósseos (PEÇANHA et al., 2008). Brozoski et al. (2012) afirmaram que a suspensão dos BFs por 3 meses antes da cirurgia é controversa, isto porque, a meia-vida dos BFs é de aproximadamente 10 anos, e seu uso prolongado resulta em acúmulo substancial da droga no esqueleto. Dessa forma, seria necessário um longo período de interrupção para eliminar o fármaco do organismo.

Os pacientes que fazem uso de BFs têm chance de apresentarem osteonecrose dos maxilares, proporcional à potência do fármaco e sua duração terapêutica (MIGLIORATI et al., 2006; GREMPEL; PASSERI, 2007; FERREIRA JR et al., 2007; PEÇANHA et al., 2008; MENUCI NETO et al., 2009; BEDOGNI et al., 2010; TERRA et al., 2011; DANIEL; BERNARDI, 2014; RODRIGUES et al., 2014; VIEIRA et al., 2017). Pacientes em uso por via parenteral parecem ser mais susceptíveis à osteonecrose do que os tratados por via oral (GREMPEL; PASSERI, 2007; MONTANGERO; ACOTTO, 2007; AAOMS, 2007; PEÇANHA et al., 2008; MENUCI NETO et al., 2009; MADRID et al., 2009; TERRA et al., 2011). Muito embora haja relatos de osteonecrose associada ao alendronato, que é de uso oral (RUGGIERO et al., 2006; VIEIRA et al., 2017). No estudo de Lima et al. (2015), suspeitou-se de osteonecrose dos maxilares relacionada ao uso de bisfosfonatos, quando foi observado sequestro ósseo que perdurou por mais de oito semanas. A paciente fazia uso de ibandronato de sódio.

Alguns pacientes respondem com antibioticoterapia, sendo útil às penicilinas associadas com inibidores de penicilinases, junto com irrigações locais com clorexidina a 0,12% e debridação dos sequestros ósseos (GEGLER et al., 2006; CHAVES NETTO et al., 2007; FERREIRA JR et al., 2007; MONTANGERO; ACOTTO, 2007; LIMA et al., 2008; RIBEIRO, 2009; PEREIRA et al. 2009; BEDOGNI et al., 2010; DOTTO; DOTTO, 2011). Entretanto, outros estudos indicam protocolos que incluem cessar o uso de antibioticoterapia incluindo clindamicina por duas semanas, amoxicilina e clavulanato por duas semanas e penicilina G benzatina até regressão do quadro (CHAVES NETTO et al., 2007; LEITE et al., 2015).

Pela sua gravidade, alguns tratamentos têm sido propostos: enxertia óssea, câmera hiperbárica e hemoderivados autólogos (VIEIRA et al., 2017). Estudo mostrou que a utilização da fibrina leucoplaquetária autóloga apresentou-se favorável como alternativa após dez meses (VIEIRA et al., 2017). No estudo de Leite et al. (2015), o tratamento instituído após diagnóstico de OMIB foi a remoção apenas do sequestro ósseo e tratamento conservador com laserterapia de baixa potência e antibioticoterapia local. Antibioticoterapia sistêmica foi utilizada inicialmente.

A prevenção da osteonecrose é o melhor meio de conduzir essa complicação (FERREIRA JÚNIOR et al., 2007; SOUSA; JARDIM JR., 2008). Autores como Cardoso et al. (2012) corroboram tal afirmação, salientando que a saúde

bucal, como um todo, é fator prognóstico quanto ao risco de desenvolvimento de um quadro de osteonecrose. Quanto melhor a saúde bucal menor o risco.

5 CONCLUSÃO

Em estudo sobre a importância da conduta na colocação de implantes osseointegrados em pacientes que fazem ou fizeram uso de bisfosfonato, concluiu-se que:

a) existe um risco potencial de pacientes submetidos à terapia com BF desenvolverem osteonecrose dos maxilares;

b) a maioria dos casos de osteonecrose dos maxilares tem sido associada a utilização de formulações intravenosas, que apresentam potência e biodisponibilidade mais elevadas que as formulações orais;

c) o tratamento com implantes dentários pode ser realizado em pacientes usuários de bisfosfonato oral por menos de três anos; para pacientes usuários de bisfosfonato por períodos mais longos, deve-se solicitar ao médico a descontinuação e substituição do bisfosfonato. E, em pacientes usuários de bisfosfonato endovenoso os procedimentos odontológicos invasivos devem ser evitados, sendo os implantes dentários contraindicados.

REFERÊNCIAS

ALTUNDAL, H. et al. Effect of alendronate on boné resorption of autogenous free boné grafts in rats. **J Oral Maxillofac Surg**, v. 65, n.3 , p. 508-516, Nov. 2007.

AMADEI, S. U. et al. A influência da deficiência estrogênica no processo de remodelação e reparação óssea. **Rev Patol Med Lab**, v. 42, n.1, p. 5-12, Fev. 2006.

American Association Of Oral And Maxillofacial Surgeons Position Paper On Bisphosphonate - Related Osteonecrosis of the Jaws. **J Oral Maxillofac Surg**, v. 65, n. 4 , p. 369-376, Nov. 2007.

BEDOGNI, A. et al. Oral bisphosphate-associated osteonecrosis of the jaws after implant surgery: a case report and literature review. **J Oral Maxillofac Surg,** v. 68, n. 7, p. 1662-1666, Jul. 2010.

BOCANEGRA-PÉREZ, S. et al. Bisfosfonatos em primeira atenção Bisfosfonatos em atención primaria. Estúdio epidemiológico de la administración y repercusión de bisfosfonatos em pacientes que acuden a consultas de odontologia del Servicio Canario de Salud. **Avances em Odontoestomatología**, v. 26, n. 3, p. 143-151, Mar. 2010.

BROZOSKI, M. A. et al. Bisphosphonate-related osteonecrosis of the jaw. **Rev. Bras. Reumatol**, v. 52, n. 2, p. 260-270, Jan. 2012.

CARDOSO, E.S. et al. **Osteonecrose dos maxilares induzida por bisfosfonatos (OMIB):** conceituação, classificação e tratamento. Colégio Brasileiro de Cirurgia e Traumatologia Buco-maxilo-facial. Educação continuada em Odontologia, v. 2, n. 2, p. 1-8, dez. 2012.

CASTRO, F. L. et al. Bisphosphonates as osteotropic carriers for designing site-directed drugs. **Quím. Nova**, v. 27, n. 3, p. 10-33 , Jul. 2004.

CHAVES NETTO, H. D. M. et al. Osteonecrose mandibular após terapia por implantes osseointegrados decorrente do uso do bifosfonato. Revisão de literatura e relato de caso. **ImplantNews,** v. 4, n. 4, p. 427-430, 2007.

COOPER, L. F. Systemic effectors of alveolar bone mass and implications in dental therapy. **Periodontol 2000**, v. 23, n. 1, p. 103-109, Jun. 2000.

DANIEL, G. C. A.; BERNARDI, F. H. Osteonecrose associada ao uso de bisfosfonato oral e o risco da perda de implante **ImplantNews,** v. 11, n. 2, p. 225-230, 2014.

DIZ, P. et al. Is oral bisphosphonate-related osteonecrosis of the jaw an endemic

condition: **Medical Hypotheses,** v. 78, n. 7, p. 315-318, 2012.

FERREIRA JÚNIOR, C. D.; CASADO, P. L.; BARBOZA, E. S. P. Osteoecrose associada aos bisfosfonatos em odontologia. **Rev Periodontia**, v. 17, n. 4, p. 24-30, dez. 2007.

FLEISCH, H. Bisphosphonates: mechanisms of action. **Endoer Rev,** v. 19, n. 0 p.80-100, Feb. 1998.

GEGLER, A. et al. Bifosfonatos e osteonecrose maxilar: revisão da literatura e relato de dois casos. **Rev Bras de Cancerologia,** v. 52, n. 1, p. 25-31, Apr./Jun. 2006.

GRANT, B.T. et al. Outcomes of placing dental implants in patients taking oral bisphosphonates: a review of 115 cases. **J Oral Maxillofac Surg,** v. 66, n. 2, p. 223-30, 2008.

GREMPEL, R. G.; PASSERI, L. A. Osteonecrose associada ao uso de bisfosfonatos em pacientes submetidos a implantes osseointegráveis. **ImplantNews,** v. 4, n. 6, p. 631-633, 2007.

GUIMARÃES, J. Colocação de implantes dentários em doentes que fazem tratamento com bifosfonatos. Um procedimento seguro? **Maxillaris**, v. 9, n. 2, p. 28-34, Jul. 2012.

LIMA, C. A. et al. Lesão lítica de mandíbula em mulher com mieloma múltiplo usuária de bisfosfonato. **Rev Bras Reumatol**, v. 48, n. 1, p. 59-61. Jan./Fev. 2008.

MADRID, C.; SANZ, M. What impact to systemically administrated bisphosphonates have on oral implant therapy? A systematic review. **Clin Oral Impl. Res**, v. 20, Suppl. 4, p. 87-95, 2009.

MARX, R. E. Oral bisphosphonate-induced Osteonecrosis: risk factors, prediction of risk, using sérum CTX testing, prevention, and treatment. **J Oral Maxillofac Surg**, v. 65, n. 2, p. 2397-410, Dec. 2007.

MCLUNG, M. Bisphosphonates. **Arq. Bras. Endocrinol. Metab,** v. 50, n. 4, p. 735-44, 2006.

MELO, J. R. et al.Osteonecrose associada aos bisfosfonatos e suas implicações na prática da Implantodontia: revisão da literatura. **Innov Implant J Biomater Esthet,** v. 6, n. 3, p. 47-55, set./dez. 2011.

MENUCI NETO, A. et al. Os bisfosfonatos podem otimizar os enxertos ósseos autógenos? Revisão da literatura. Estudo experimental in vivo e recomendações clínicas. Os bisfosfonatos podem otimizar os enxertos ósseos autógenos? Revisão da literatura: estudo experimental in vivo e recomendações clínicas. **ImplantNews,** v. 6, n. 4, p. 355-362, 2009.

MIGLIORATI, C. A. et al. O tratamento de pacientes com osteonecrose associada aos bifosfonatos. **JADA,** v. 6, n. 3, p. 5-16, maio/jun. 2006.

MONTANGERO, V. E.; ACOTTO, C. G. Osteonecrosis avascular maxilar. Guías de prevención para pacientes tratados com bisfosfonatos. **RAAO**, v. 66, n. 3, p. 24-28, 2007.

PEÇANHA, M. M.; CARVALHO, B. M.; PONTUAL, M. A. B. Osteonecrose mandibular e maxilar em pacientes que fazem uso de bisfosfonatos. **ImplantNews**, v. 5, n. 6, p. 691-696, nov./dez. 2008.

PEREIRA, F. A. et al. Osteonecrose dos maxilares associada a bisfosfonatos. **Rev Bras Cir. Cabeça Pescoço**, v. 38, n. 4, p. 283-286, out./dez. 2009.

RIBEIRO, A. L. A. Osteonecrose dos maxilares associado ao uso de bisfosfonatos (OAB). **ImplantNews,** v. 6, n. 6, p. 692-701, 2009.

RIBEIRO, R. C. et al. Osteonecrose dos maxilares relacionada ao uso de bisfosfonatos orais: relato de caso. **Rev Odontol UNESP**, v. 40, n. 5, p. 264-267, set./out. 2011.

RODRIGUES, F. et al. Um levantamento feito com questionários sobre o uso, as indicações e o grau de osteonecrose associada aos bisfosfonatos na cidade de Porto Alegre – Brasil. **ImplantNews,** v. 11, n. 1, p. 69-76, 2014.

ROODMAN, G. D. Cell biology of the osteoclast. Amsterdam: Exp. Hematol., v. 27, n. 8, p. 1229-1241, 1999.

RUGGIERO, S. L. et al. Practical guidelines for the prevention, diagnosis and treatment of osteonecrosis of the jaw in patients with cancer. **J Clin Oncol Prac,** v. 2 n, p. 7-14, 2006.

SALLUM, A. W. et al. **Periodontologia e Implantodontia**. Soluções estéticas e recursos clínicos. Nova Odessa: Napoleão, 2010.

SCANSETTI, M. et al. Osteonecrose medicamentosa associada ao uso de bisfosfonatos. **PerioNews,** v. 7, n. 3, p. 267-271, 2013.

SOUSA, F.R.N., JARDIM JÚNIOR EG. Osteonecrose associada com o uso de bifosfonatos. **Pesq Bras Odontoped Clin Integr,** v. 8, n. 3, p. 375-380, set./dez. 2008.

SOUZA, S. L. S. et al*.* Biomateriais na instalação de implantes osseointegrados. In: SALLUM AW, CICARELLI A, QUERIDO et al*.* **Periodontologia e Implantodontia.** Soluções estéticas e recursos clínicos. Nova Odessa: Napoleão, 2010. Cap. 20.

TERRA, R. C. et al. Aspectos biológicos da regeneração óssea em levantamento de seio maxilar. **ImplantNews,** v. 8, n. 6, p. 607-661, 2011.

VIEIRA, F. D. et al. Tratamento da osteonecrose mandibular medicamentosa usando a fibrina leucoplaquetária autóloga – dez meses de acompanhamento sem recidiva. **ImplantNewsPerio,** v. 2, n.1, p. 48-55, 2017.

VILLORIA, C. Efectos de bisfosfonatos sobre el hueso y su repercusión sobre el movimento ortodóncico. Revisión de la literatura**. Acta Odontol. Venez,** v. 41, n. 1,p. 55-62, 2004.

ZAHID, T. M.; WANG, B. Y.; COHEN, R. E. Influence of bisphosphonates on alveolar bone loss around osseointegrated implants. **Journal of Oral Implantology,** v. 37, n. 3, p. 335-346, 2011.