FACULDADE SETE LAGOAS-FACSETE
CURSO DE PÓS-GRADUAÇÃO EM DENTÍSTICA RESTAURADORA

KARLA DANIELLE DE CARVALHO TENÓRIO ALBUQUERQUE

CIMENTAÇÃO DE COROA POSTERIOR COM CIMENTO RESINOSO DUAL – RELATO DE CASO CLÍNICO

Maceió-AL 2024

KARLA DANIELLE DE CARVALHO TENÓRIO ALBUQUERQUE

CIMENTAÇÃO DE COROA POSTERIOR COM CIMENTO RESINOSO DUAL – RELATO DE CASO CLÍNICO

Trabalho de Conclusão de Curso em formato de artigo apresentado à Coordenação do Curso de Especialização Lato Sensu da Faculdade Sete Lagoas-FACSETE, como pré-requisito para obtenção do Título de Especialista em Dentística Restauradora.

Orientador(a):) **DOUTOR (A) MARCELI VIEIRA MARTINS**

Maceió-AL 2024

KARLA DANIELLE DE CARVALHO TENÓRIO ALBUQUERQUE

CIMENTAÇÃO DE COROA POSTERIOR COM CIMENTO RESINOSO DUAL – RELATO DE CASO CLÍNICO

Trabalho de Conclusão de Curso em formato de artigo apresentado à Coordenação do Curso de Especialização Lato Sensu da Faculdade Sete Lagoas-FACSETE, como pré-requisito para obtenção do Título de Especialista em Dentística.

Aprovado em _____/_____/_____

BANCA EXAMINADORA

_____

PROFESSOR (A) DOUTOR (A) MARCELI VIEIRA MARTINS

ORIENTADOR (A)

_____

PROFESSOR (A) MESTRE (A) **Me. Gabriel Muniz Pacheco**

EXAMINADOR (A)

_____

PROFESSOR (A) ESPECIALISTA

EXAMINADOR (A)

DEDICATÓRIA

AGRADECIMENTOS

RESUMO

O cimento resinoso dual é um material utilizado em procedimentos odontológicos que necessitam de adesão tanto à estrutura dentária quanto a materiais restauradores, como coroas ou facetas. O termo Dual se dá ao fato de que esse cimento pode tomar presa tanto pela polimerização química como pela polimerização por luz. Isso significa que ele pode ser ativado pela presença de luz para uma presa rápida, enquanto a polimerização química continua ocorrendo para garantir uma presa completa do material em áreas de difícil acesso à luz. O objetivo deste trabalho é relatar, através de um estudo de caso clínico, como ocorre e qual é o resultado da cimentação de coroa posterior com o uso do cimento resinoso dual. Paciente J. S.P.X., 45 anos, gênero feminino, procurou atendimento odontológico na clínica do Curso de Especialização de Dentísitca e Prótese da Odontoclass-Maceió, vinculada a Faculdade Sete Lagoas-FACSETE após perceber que havia quebrado o dente 25 após comer pipoca. Foi realizada a avaliação clínica e radiográfica do dente 25. O dente possuía um tratamento endodôntico satisfatório. Assim, foi iniciado o atendimento com a desobturação do conduto com a broca do kit de fibra de vidro whitepost DC 2 até 2/3 do comprimento da raíz. Após a desobturação, foi aplicado o gel hidrossolúvel no conduto para isolamento das paredes do conduto. Ao final do procedimento foi possível concluir que realizando um correto planejamento por parte do cirurgião-dentista assim como a confecção de um sistema adequado além da utilização de materiais de qualidade, como as cerâmicas, por exemplo, é previsível que se obtenha um resultado estético satisfatório e agradável tanto para o paciente quanto para o profissional.

Palavras-Chave: Cimentação de coroa posterior. Cimento resinoso dual. Restauração.

ABSTRACT

Dual resin cement is a material used in dental procedures that require adhesion to both the tooth structure and restorative materials, such as crowns or veneers. The term Dual is given to the fact that this cement can harden both by chemical polymerization and by light polymerization. This means it can be activated by the presence of light for rapid surface hardening, while chemical polymerization continues to occur to ensure complete hardening of the material in areas that are difficult for light to reach. The objective of this work is to report, through a clinical case study, how the cementation of a posterior crown occurs and what the result is with the use of dual resin cement. Patient J. S. P. Clinical and radiographic evaluation of tooth 25 was carried out. The tooth had satisfactory endodontic treatment. Thus, the service began with the removal of the canal with the drill from the whitepost DC 2 fiberglass kit up to 2/3 of the length of the root. After unblocking, water-soluble gel was applied to the conduit to isolate the conduit walls. At the end of the procedure, it was possible to conclude that by carrying out correct planning by the dentist, as well as creating an appropriate system, in addition to using quality materials, such as ceramics, for example, it is expected that a satisfactory aesthetic result will be obtained. and pleasant for both the patient and the professional.

Keyword: Posterior crown cementation. Dual resin cement. Restoration.

LISTA DE FIGURAS

Figura 1- Avaliação clínica do dente 25.....12
Figura 2- Avaliação clínica do dente 25.....12
Figura 3- Preparo para coroa do dente 25 com brocas diamantadas.....13
Figura 4- Preparo para coroa do dente 25 com brocas diamantadas.....13
Figura 5- Confecção e aplicação de dente provisório.....13
Figura 6- Seleção da cor C4 na cervical e C3 na extensão da coroa.....14
Figura 7- Aplicação de ácido fluorídrico 10%.....14
Figura 8- Peça após cimentação.....15
Figura 9-Peça após cimentação.....15

SUMÁRIO

1 INTRODUÇÃO.....10

2 RELATO DE CASO.....12

2.1 Anamnese.....12

2.2 Execução do caso clínico..... .12

3 DISCUSSÃO..... .15

4 CONSIDERAÇÕES FINAIS.....18

REFERÊNCIAS.....19

1. INTRODUÇÃO

A restauração perfeita de um dente objetiva devolver a função estética e a preservação do remanescente dentário. No entanto, um sistema retentor que atenda às necessidades endodônticas e estabeleça uma adesão adequada é um dos maiores desafios da odontologia restauradora (Miorando *et al*., 2018).

A restauração do dente tratado endodonticamente pode ser um desafio para a maioria dos dentistas, principalmente quando há perda da estrutura dentária coronária. Assim, a evolução dos sistemas adesivos odontológicos, no que se caracterizou como a "era adesiva", em 1955, permitiu o aprimoramento das resinas compostas e de materiais de adesão às estruturas dentais (Campos, *et al.,* 2019). Sendo assim, as condições para a retenção de uma restauração que, até então, dependiam do embricamento mecânico foram aprimoradas com a união química às estruturas dentárias e à superfície da restauração (Campos, *et al.,* 2019).

Em 1985, a associação entre a peça protética, o cimento e o dente apresentava o cimento como o elo mais fraco desta estrutura (Kumari *et al.,* 2015). Esta deficiência, unida à ascensão da Odontologia adesiva, despertou o interesse pelo estudo e desenvolvimento de uma variedade de agentes cimentantes, principalmente nos aspectos relacionados à estética (Campos, *et al.,* 2019).

Não obstante, de acordo com Araújo e colaboradores (2013), com o desenvolvimento de novas resinas compostas de sistemas adesivos, a partir da década de sessenta, um novo cimento passou a ser desenvolvido, ou seja, uma resina composta modificada, fluida suficiente para escoar durante o ato da cimentação, surgindo assim, o cimento resinoso e a cimentação adesiva. Ainda de acordo com Araújo e colaboradores (2013), Jacobsen e Ress (1992) apresentaram os cimentos resinosos duais como agentes cimentantes, cujo procedimento de polimerização se dá através de dois meios: o meio físico através da ação da luz do fotopolimerizador, sobre os fotoindicadores (canforoquinona) e o meio químico através da reação do peróxido de benzoíla com as aminas terciárias.

Deste modo, frente ao que descrito anteriormente, entende-se que o cimento resinoso dual é um material utilizado em procedimentos odontológicos que necessitam de adesão tanto à estrutura dentária quanto a materiais restauradores, como coroas ou facetas. O termo Dual se dá ao fato de que esse cimento pode tomar presa tanto pela polimerização química como pela polimerização por luz. Isso significa que ele pode ser ativado pela presença de luz para uma

presa rápida, enquanto a polimerização química continua ocorrendo para garantir uma presa completa do material em áreas de difícil acesso à luz (Galvão *et al.,* 2018).

Convém ressaltar aqui que uma adesão eficaz dos cimentos resinosos aos tecidos dentários é fundamental para o sucesso das restaurações. Não obstante, vários fatores contribuem para o desempenho clínico das restaurações indiretas, incluindo o tipo de cimento resinoso, o modo de ativação da polimerização, o tempo de fotopolimerização e a espessura da cimentação (Reda *et al.*, 2022). Os cimentos resinosos dual-polimerizáveis oferecem as vantagens das resinas fotoativadas e quimicamente ativadas, atingem um grau adequado de polimerização e proporcionam um tempo de trabalho prolongado devido ao mecanismo de fotopolimerização facilmente controlado. Como resultado, uma presa inicial rápida do cimento resinoso contribui para uma estabilização da restauração (Xuan *et al.,* 2015).

Insta salientar que a remoção do excesso de cimento associado às restaurações indiretas é uma etapa de trabalho crucial e, se feita de maneira inadequada, os excessos podem ser um fator de risco de gengivite, periodontite, bem como perimplantite no caso de restaurações suportadas por implantes (Xuan *et al.,* 2015; Reda *et al.*, 2022; Galvão *et al.,* 2018). Os cimentos resinosos também podem aderir à superfície oral das restaurações, o que pode ser um inconveniente para o processo de limpeza e também aumentar o tempo do processo de cimentação. A remoção do excesso de cimento é importante juntamente com a determinação do momento correto de remoção.

Para Kumari e colaboradores (2015), a interrupção da fotopolimerização em momento inadequado para remoção de cimento de locais não desejáveis tem sido investigada. Alguns autores como Matinlinna *et al.*, (2018) e Giraldéz *et al.*, (2011) afirmaram em seus estudos que esta prática pode resultar numa baixa densidade de reticulação do cimento de cimentação, traduzida em cimento de cimentação resinoso com maior susceptibilidade ao desgaste.

É importante destacar que de acordo com as concepções de Alaqueel *et al*., (2019), o cimento resinoso dual desempenha um papel fundamental na odontologia restauradora, haja vista que vem proporcionando uma forte adesão entre as restaurações e a estrutura dentária e por isso, assinalam-se alguns pontos importantes a serem considerados ao discutir o cimento resinoso dual: adesão eficiente; polimerização dual; versatilidade de materiais; propriedades mecânicas; sensibilidade à técnica; e desafios potenciais. Tais aspectos devem ser considerados e gerenciados adequadamente para garantir o sucesso clínico (Reda *et al.*, 2022).

Mediante a todo exposto, o presente trabalho possui por objetivo relatar, através de um estudo de caso clínico, como ocorre e qual é o resultado da cimentação de coroa posterior com o uso do cimento resinoso dual.

2. RELATO DE CASO

2.1 Anamnese

Paciente J. S.P.X., 45 anos, gênero feminino, procurou atendimento odontológico na clínica do Curso de Especialização de Dentísitca e Prótese da Odontoclass-Maceió, vinculada a Faculdade Sete Lagoas-FACSETE após perceber que havia quebrado o dente 25 após comer pipoca.

2.2 Execução do caso clínico

Foi realizada a avaliação clínica e radiográfica do dente 25, conforme pode ser observado nas figuras 1 e 2, o dente possuía um tratamento endodôntico satisfatório. Assim, foi iniciado o atendimento com a desobturação do conduto com a broca do kit de fibra de vidro whitepost DC 2 até 2/3 do comprimento da raíz. Após a desobturação, foi aplicado o gel hidrossolúvel no conduto para isolamento das paredes do conduto.

Figuras 1 e 2: Avaliação clínica do dente 25



Fonte: Autora (2024)

Posteriormente, foi realizada a descontaminação do pino de fibra de vidro com álcool a 70% e aplicação do silano por 1 minuto. Reembasou-se o pino com um incremento generoso de Resina Composta envolvendo todo pino e, por conseguinte, foi inserido o pino com a resina dentro do conduto, fotopolimerizando-o por 15 segundos, removendo-se o pino e finalizando a fotopolimerização fora do conduto por 40 segundos.

Após, foi realizada a limpeza do pino com ácido fosfórico para realizar a cimentação,ou seja, o pino foi lavado e secado para em seguida ser aplicado o silano por 1 minuto. Houve a

lavagem do conduto e secagem do mesmo com pontas de papel absorvente. Na sequência, foi aplicado o adesivo sem fotopolimerizar no conduto, logo após foi colocado o cimento resinoso dual Allcem corpo duplo – FGM no conduto e introdução do pino, remoção do excesso de cimento e fotopolimerização por 40 segundos em cada face do pino.

No dia seguinte, foi providenciada a confecção de guia para provisório; preparo para coroa do dente 25 com brocas diamantadas e refinamento do preparo com multilaminadas conforme pode ser observado nas figuras 3 e 4 e confecção de provisório com resina na acrílica A3 conforme pode ser observado na figura 5. Posteriormente foi selecionada a cor A3 com a escala vitta e moldagem para coroa.

Figuras 3 e 4: Preparo para coroa do dente 25 com brocas diamantadas



Fonte: Autora (2024)

Figura 5: Confecção e aplicação de dente provisório



Fonte: Autora (2024)

Após um determinado espaço de tempo, após a prova da coroa em cerâmica, verificou-se a diferença de cor e por isso foi realizada uma nova tomada de cor. Dessa vez optou-se pela cor

C4 na cervical e C3 na extensão da coroa mediante demonstrado na figura 6. Realizou-se o ajuste oclusal na peça e encaminhou-se a peça para ser maquiada no laboratório.

Figura 6: Seleção da cor C4 na cervical e C3 na extensão da coroa



Fonte: Autora (2024)

Por fim, fora realizada a adaptação da coroa em boca, ajuste oclusal com o uso de carbono accufilm e ajuste da peça com as pontas de acabamento para cerâmica. Preparou-se em seguida a coroa para a cimentação. Foi aplicado ácido fluorídrico 10% (Figura 7) na coroa por 20 segundos, lavou-se, secou-se e colocou-se o silano por 1 minuto. Realizou-se a desinfeção do preparo com ácido fosfórico a 37% apenas em esmalte, aplicou-se o adesivo âmbar universal da FGM sem fotopolimerizar.

Figura 7: Aplicação de ácido fluorídrico 10%

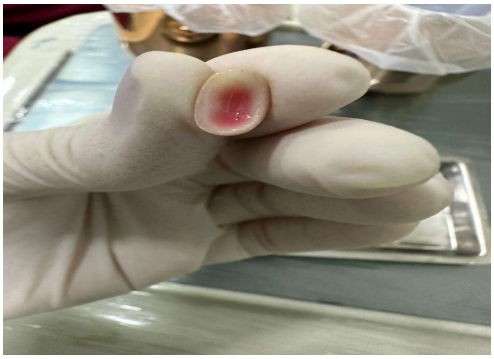

Fonte: Autora (2024)

Colocou-se o cimento o resinoso dual Allcemcorpo duplo – FGM na peça e no preparo assentou-se à peça em posição no preparo, removeram-se os excessos e realizou-se a fotopolimerização de cada face por 40 minutos. Após a cimentação da peça verificou-se novamente o ajuste oclusal e não precisou realizar nenhum ajuste.

Figuras 8 e 9: Peça após cimentação



Fonte: Autora (2024)

3. DISCUSSÃO

Mediante o que pode ser observado no estudo de caso, quando comparado com os artigos que compuseram o presente trabalho, foi possível compreender que os cimentos em odontologia são materiais baseados em misturas de um sólido e um líquido que, normalmente através de uma reação ácido-base, produzem uma matriz sólida que une a massa (Sakaguchi *et al.,* 2019). Nos estudos que Mazioli *et al.,* (2017), existem dois tipos de procedimentos os quais esses materiais são aplicados: para preencher uma abertura em um dente, ou seja, como material restaurador, e para manter no lugar um dispositivo fabricado indiretamente, como um braquete ortodôntico ou uma coroa. Para Miragayac e colaboradores (2017), em ambos os casos a fixação pode ser temporária ou permanente, mas também pode ser realizada por outros tipos de materiais como resinas preenchidas (para ambos) e amálgama (como material restaurador).

De acordo com as concepções de Miorando *et al*., (2018), as características dos cimentos e os procedimentos de cimentação são propriedades básicas para o êxito das próteses, devido às desproporções marginais e às infiltrações, as quais podem vir a causar problemas estéticos (descoloração marginal, manchamento), doenças periodontais, cáries secundárias, sensibilidade pulpar (necrose), elementos que estão correlacionados com a longevidade das prótese, tal como sua resistência à fraturas.

Para Sakaguchi *et al.,* (2019), quanto à sua composição, os cimentos resinosos, são um sistema monomérico Bis-GMA (Bisfenol–A metacrilato de glicidila) em combinação com monômeros de baixa viscosidade, além de cargas inorgânicas (vidros com carga metálica, SiO2) tratadas com silano. Para Kumari *et al.,* (2015), as partículas inorgânicas se apresentam nas formas angulares, esféricas ou arredondadas, com conteúdo em peso variando entre 36 a 77%13 e diâmetro médio variando entre 10 a 15μm.

De acordo com Galvão *et al.,* (2018), grande parte dos cimentos resinosos são compostos por uma matriz resinosa com partículas de carga inorgânica ditas como silano, composição esta semelhante à das resinas. Segundo Matinlinna et al., (2018), devido a viabilidade de produzir partículas inorgânicas menores, consegue-se fabricar cimentos resinosos que tenham uma espessura de película apropriada para possibilitar uma adequada adaptação da restauração indireta ao dente preparado.

Xuan *et al.,* (2015), relataram em seus estudos que a vantagem de utilizar os cimentos resinosos é que os mesmos possuem solubilidade em pequena proporção. Além do mais, um cimento deve possuir baixa ou nenhuma solubilidade para a validação do uso clínico do material. Quanto à reação química, para Alaqueel *et al.*, (2019), os cimentos resinosos são largamente empregados em função da possibilidade de serem aderidos a vários substratos como dentina e esmalte, através da associação com os sistemas adesivos, e unir-se quimicamente aos materiais restauradores compósitos e à porcelana silanizada.

Conforme Miorando *et al*., (2018), no decurso do processo de cimentação, os cimentos resinosos apresentam adesão aos substratos dentários (dentina e esmalte), de igual forma, adesão química às cerâmicas, bem como alta abrasão, resistência à tração, compressão e baixa solubilidade. Os cimentos resinosos são materiais de uso obrigatório no caso de restaurações em porcelana por apresentarem, quando comparados com outros cimentos, biocompatibilidade, resistência mecânica, fácil manipulação, adesão ao dente e à restauração indireta, baixa solubilidade e, principalmente, estética (Sakaguchi *et al.,* 2019).

Matinlinna *et al.*, (2018) e Giraldéz *et al.*, (2011) corroboram em seus estudos quando explicam que é obrigatório que qualquer cimento resinoso apresente uma radiopacidade equivalente ou maior que o esmalte, com o objetivo de avaliar os exageros proximais não detectáveis clinicamente. Segundo Campos, *et al.,* (2019), a habilidade de adesão a múltiplos substratos, alta resistência, insolubilidade ao meio bucal e seu potencial para mimetizar as cores, faz dos cimentos resinosos os cimentos de eleição para restaurações estéticas livres de metal.

De acordo com Miragayac e colaboradores (2017), cimentos resinosos fotopolimerizáveis promovem um maior controle do tempo para o assentamento do pino no

interior do canal, porém possui uma desvantagem devido a dureza reduzida do cimento nas regiões mais distantes da fonte de luz. Para Campos, *et al.,* (2019), embora, alguns fabricantes defender a possibilidade de transmissão de luz dos pinos de fibra de vidro, nas porções apicais podem não ser suficiente para ser realizado a polimerização completa do cimento resinoso.

Nos cimentos resinosos com presa dual, são previstas as combinações das propriedades favoráveis de ambos os sistemas, autopolimerizável e fotopolimerizável (Galvão *et al.,* 2018). Porém, ainda é questionável a capacidade de polimerização dos cimentos duais, principalmente nas regiões apicais. Os resíduos do cimento endodôntico deixados nas paredes do canal radicular podem originar defeitos de polimerização no cimento e isso pode afetar a resistência de união do pino à dentina radicular. (Sakaguchi *et al.,* 2019). Além disso, as bolhas que podem ser introduzidas na camada de cimento, como resultado da manipulação e inserção das raízes e espessura inadequada do cimento, são fatores contribuintes que podem afetar a qualidade da adesão (Araújo *et al.,* 2013).

Assim, segundo Alaqueel *et al.*, (2019), a escolha adequada depende das propriedades mecânicas, da aparência, das características de manuseio e do comportamento durante o procedimento. Tudo isto depende inteiramente da química do cimento: composição, reações, mecanismos de degradação e estrutura. Uma compreensão detalhada de cada elemento é, portanto, necessária para que o procedimento de restauração obtenha sucesso.

Deste modo, o cimento resinoso dual pertence ao sistema de cimentação adesiva permanente de cura dual, indicado para uso em cimentação definitiva de coroas e pontes de porcelana puras ou fundidas a partes de metais preciosos, semipreciosos ou não preciosos (metalocerâmicas); inlays, onlays e overlays em porcelana ou resina composta; e pinos radiculares de fibra de vidro, cerâmicos ou metálicos (Miorando *et al*., 2018).

Para Xuan *et al.,* (2015), as propriedades do Cimento Resinoso Dual resultam em diversas vantagens, sendo: versatilidade de uso com adesão em diferentes superfícies, possibilidade de diagnóstico radiográfico e cura dual, que realiza a polimerização química em ambientes onde a luz não alcança plenamente e fotopolimerização.

De acordo com Reda *et al.*, (2022), a polimerização de um cimento fotopolimerizável pode ser comprometida pela intensidade insuficiente da luz emitida pela unidade fotopolimerizadora, pelos comprimentos de onda emitidos fora do espectro do fotoiniciador dentro do material de resina e pela espessura da restauração indireta. Para Matinlinna et al., (2018), os cimentos resinosos dual-polimerizáveis foram desenvolvidos para combinar as propriedades desejáveis da polimerização química com as da fotopolimerização para garantir

tempo de trabalho suficiente e polimerização adequada, ou grau de conversão, mesmo na área mais profunda do preparo.

Estudos realizados por Alaqueel *et al.*, (2019) relataram que idealmente, os materiais resinosos teriam seus monômeros completamente convertidos em polímeros durante a reação de polimerização, para otimizar suas propriedades mecânicas e capacidade adesiva. Contudo, segundo Campos, *et al.,* (2019), todos os polímeros apresentam uma quantidade considerável de monômero residual com graus de conversão variando de 55% a 75% sob condições convencionais de irradiação. Para Miragayac e colaboradores (2017), os monômeros residuais apresentam alta toxicidade e podem induzir reações biológicas adversas nos tecidos, principalmente na polpa, além de aumentar o potencial de extravasamento marginal e desenvolvimento de cáries secundárias como consequência da insuficiente polimerização do cimento se a intensidade da luz fosse insuficiente.

Por fim, para Campos *et al.,* (2019), no cenário atual dos procedimentos adesivos, os agentes cimentantes desempenham um papel decisivo na longevidade das restaurações. As resistências à compressão e flexão são apenas dois dos critérios de escolha do agente cimentante, entretanto, são fatores importantes para o sucesso clínico da cimentação.

4. CONSIDERAÇÕES FINAIS

Após o relato de caso e a discussão que compuseram o trabalho por ora apresentado, foi possível observar que adesivos para a fixação de coroas possuem a vantagem de constituir um corpo único em razão da adesão química existente entre o dente, o cimento e a cerâmica, conservação da estrutura dentária e menos desgaste, além da proteção da dentina e da polpa. Convém ressaltar que tais propriedades influenciaram na escolha do sistema cerâmico utilizado no caso relatado, haja vista que foi possível reabilitar o dente 25 com menos desgaste, conservando, deste modo, o remanescente do referido dente, além de devolver a estética ao paciente utilizando um sistema cerâmico a base de dissilicato de lítio.

Deste modo, partindo do relato do caso clínico, é possível concluir que realizando um correto planejamento por parte do cirurgião-dentista assim como a confecção de um sistema adequado além da utilização de materiais de qualidade, como as cerâmicas, por exemplo, é previsível que se obtenha um resultado estético satisfatório e agradável tanto para o paciente quanto para o profissional.

REFERÊNCIAS

ALAQEEL, Samer M.; RAMAKRISHNAIAH, Ravikumar; BASAVARAJU, Ravi M. *et al.* Effect of 3D printing direction and water storage on nano-mechanical properties of 3D printed and auto-polymerized polymer with special emphasis on printing layer interface. **Revista Elsever**, 2019. Disponível em: https://r.search.yahoo.com/_ylt=AwrNOtBTy8NlcXYL0E3z6Qt.;_ylu=Y29sbwNiZjEEcG9zAzMEdnRpZAMEc2VjA3Ny/RV=2/RE=1707359188/RO=10/RU=https%3a%2f%2fwww.sciencedirect.com%2fscience%2farticle%2fpii%2fS259015082200059X/RK=2/RS=3e2a1c6acXelXyAFYj3zUIbgxl8-. Acesso em: 06 fev. 2024

ARAÚJO, Guilherme da Silva; FIGUEIREDO, Lucas Rainato; VERONESI, Geraldo Sérgio *et al.* Avaliação adesiva de cimentos resinosos, de polimerização residual, através de testes de cisalhamento. **Revista CROMG, Belo Horizonte**, vol. 14, n. 1, p. 49-53. 213. Disponível em: https://r.search.yahoo.com/_ylt=AwrE_nsJzMNlBH8RXErz6Qt.;_ylu=Y29sbwNiZjEEcG9zAzEEdnRpZAMEc2VjA3Ny/RV=2/RE=1707359369/RO=10/RU=https%3a%2f%2frevista.cromg.org.br%2findex.php%2frcromg%2fuser%2fsetLocale%2fen_US%3fsource%3d%252Findex.php%252FRCROMG%252Farticle%252Fview%252F81%252F0/RK=2/RS=XtZpgkRd.ZQlmu18BbeChC0Uknk-. Acesso em: 04 fev. 2024

CAMPOS, Jhuly Praça; MAGALHÃES FILHO, Thales Ribeiro de;WEIG, Karin de Mello. Análise comparativa das propriedades mecânicas de cimentos resinosos convencionais e autoadesivos. **Revista científica da UNIFENAS**, vol. 2, n. 1, p. 20-29, 2019. Disponível em: https://revistas.unifenas.br/index.php/revistaunifenas/article/view/255. Acesso em: 04 fev. 2024

GALVÃO, MNA; BRANDT, WC, MIRANDA, Vitti RP. Resistência à compressão, flexão e tração diametral de cimentos resinosos em tempos diferentes de armazenamento. **Journal of Oral Investigations**, vol. 7, n. 2, p. 58-68. 2018. Disponível em: https://seer.atitus.edu.br/index.php/JOI/article/view/2777/1807. Acesso em: 02 fev. 2024

GIRÁLDEZ, I; CEBALLOS, L; GARRIDO, MA; RODRÍGUEZ, J. Early hardness of self-adhesive resin cements cured under indirect resin composite restorations. **J Esthet Restor Dent,** vol. 23, n. 2, p. 116-124. 2011. Disponível em: https://pubmed.ncbi.nlm.nih.gov/21477039/. Acesso em: 07 fev. 2024

KUMARI, R; POLURI, RK; NAARAJ, H; SIDDARUJU, K. Comparative evaluation of bond strength of dual-cured resin cements: an in-vitro study. J **Int Oral Health**. 2015. Disponível em: https://pubmed.ncbi.nlm.nih.gov/26225104/. Acesso em: 07 fev. 2024

MATINLINNA, J. P.; LUNG, C. Y. K.; TSOI, J. K. H. Silane adhesion mechanism in dental applications and surface treatments: A review. **Dent Mater**. v. 34, n. 1, p.13-28, 2018. Disponível em: https://www.sciencedirect.com/science/article/abs/pii/S0109564117310254. Acesso em: 06 fev. 2024

MAZIOLI, Caroline Gomes; PEÇANHA, Marcelo Massaroni; DAROZ, Luiz Gustavo Dias. Resistência de união de diferentes cimentos resinosos acerâmica à base de dissilicato de lítio.

Rev Odontol UNESP, vol. 46, n.3 p. 174-178. 2017. Disponível em: https://www.scielo.br/j/rounesp/a/pxS6YXdqrF6wCsbyM8T7gBy/. Acesso em: 03 fev. 2024

MIORANDO, Bruna; VERMUDT, Alef; GHIZONI, Janaina Salomon. *et al.* Utilização de pinos intra-radiculares. **Journal Research in Dentistry**, vol. 6, n. 1, p. 16-22. 2018. Disponível em: https://r.search.yahoo.com/_ylt=AwrFRxUsz8NlKq0Rjfnz6Qt.;_ylu=Y29sbwNiZjEEcG9zAzIEdnRpZAMEc2VjA3Ny/RV=2/RE=1707360173/RO=10/RU=https%3a%2f%2fpesquisa.bvsalud.org%2fportal%2fresource%2fpt%2fbiblio-1358810/RK=2/RS=ytrDfwR1GUS0ZW.pWwyBcSuYKHQ-. Acesso em: 03 fev. 2024

MIRAGAYAC, L. M.; GUIMARÃES, J. G. A.; SOUZA, R. O. A.; BOTELHO, G. S.; SILVA, M. A. Effect of intra-oral aging on t→m phase transformation, microstructure, and mechanical properties of Y-TZP dental ceramics. **Journal of the Mechanical Behavior of Biomedical Materials** v. 72, p. 14–21, 2017. Disponível em: https://www.sciencedirect.com/science/article/abs/pii/S1751616117301674. Acesso em: 02 fev. 2024

REDA, R; ZANZA, A; CICCONETTI, A. *et al*. A Systematic Review of Cementation Techniques to Minimize Cement Excess in Cement-Retained Implant Restorations. **Methods Protoc**, vol.17, n. 1. 2022. Disponível em: https://www.ncbi.nlm.nih.gov/pmc/articles/PMC8788496/. Acesso em: 02 fev. 2024

SAKAGUCHI, Ronald; FARRACANE, Jack; POWERS, John. **Craig's Restorative Dental Materials**. 14. Ed. 2019.

XUAN, GH; WANG, HH. The effect of acid etching on bond strength of different self-adhesive resin cements to dentin. **Shanghai Kou QiangYi Xue**, vol. 24, n. 3, p. 302-306. 2015. Disponível em: https://r.search.yahoo.com/_ylt=AwrigDAN0MNlfT4SX53z6Qt.;_ylu=Y29sbwNiZjEEcG9zAzIEdnRpZAMEc2VjA3Ny/RV=2/RE=1707360398/RO=10/RU=https%3a%2f%2fwww.researchgate.net%2fpublication%2f280060739_The_effect_of_acid_etching_on_bond_strength_of_different_self-adhesive_resin_cements_to_dentin/RK=2/RS=cv0ioX9_3xd5RK6tGRs4KP9WRpA-. Acesso em: 04 fev. 2024