FACULDADE SETE LAGOAS – FACSETE

Pós-graduação em Odontologia

Vanilla Mergulhão Alves da Silva Costa

TÉCNICA DE *BYPASS* PARA REMOÇÃO DE LIMA ENDODÔNTICA FRATURADA: Relato de caso

Recife

2023.

Vanilla Mergulhão Alves da Silva Costa

TÉCNICA DE *BYPASS* PARA REMOÇÃO DE LIMA ENDODÔNTICA FRATURADA: Relato de caso

Monografia apresentada ao curso de especialização Latu sensu da faculdade Sete Lagoas – FACSETE, como requisito parcial para obtenção do título de especialista em Endodontia.

Orientador: Prof. Esp. Sebastião Pedro dos Santos Neto

Área de concentração: Endodontia.

Vanilla Mergulhão Alves da Silva Costa

TÉCNICA DE *BYPASS* PARA REMOÇÃO DE LIMA ENDODÔNTICA FRATURADA: Relato de caso

Monografia apresentada ao curso de especialização Latu sensu da faculdade Sete Lagoas – FACSETE, como requisito parcial para obtenção do título de especialista em Endodontia.

Aprovado em 01/12/2023 pela banca constituída dos seguintes professores:

Prof. Esp. Sebastião Pedro dos Santos Neto
Orientador

Prof. Dr. Glauco dos Santos Ferreira
Examinador

Profa. Me. Sinara Cunha Lima
Examinador

Recife, 01 de dezembro de 2023.

RESUMO

Apesar da evolução do tratamento térmico das limas endodônticas de liga de níquel-titânio (NiTi), esses instrumentos não estão livres do risco de fratura no interior do canal radicular. Isso é caracterizado como uma complicação na prática endodôntica, que pode ocorrer devido a uma variedade de razões, incluindo anatomia complexa do canal, calcificações, fadiga do material e técnica inadequada, que podem comprometer o sucesso do tratamento endodôntico, pois podem interferir na limpeza e obturação adequada do canal. Existem algumas abordagens que podem ser utilizadas para solucionar essa intercorrência e não comprometer o tratamento do canal radicular, dentre elas: remoção do instrumento com ultrassom, tentativa de transpasse (*bypass*) ou obturar com a lima. Este trabalho relata o caso em que, durante o tratamento endodôntico, aconteceu a fratura de 6mm de uma lima C-pilot #08 no terço apical do dente 23, no qual optou-se primeiramente pela técnica de remoção do fragmento com ultrassom, mas sem sucesso. A segunda tentativa foi através da técnica de *bypass*, que envolveu as seguintes etapas: anestesia, abertura, com uma lima C-Pilot #10 para ultrapassar o instrumento fraturado. Após odontometria, o preparo do conduto foi realizado com limas tipo k manuais. A desinfecção foi realizada com solução de hipoclorito de sódio a 2,5%, e soluções irrigadoras (hipoclorito, soro e EDTA) foram agitadas com o auxilio da Mk clean. Por fim, o conduto foi obturado pela técnica da condensação lateral. Portanto, conclui-se que através da técnica de *bypass* foi possível concluir o caso, reafirmando clinicamente a eficácia desta técnica em casos de fratura de limas endodônticas no interior do canal radicular.

Palavras-chave: Endodontia. *Bypass*. Lima.

ABSTRACT

Despite the evolution of heat treatment of nickel-titanium alloy (NiTi) endodontic files, these instruments are not free from the risk of fracture inside the root canal. This is characterized as a complication in endodontic practice, which can occur due to a variety of reasons, including complex canal anatomy, calcifications, material fatigue and inadequate technique, which can compromise the success of endodontic treatment, as they can interfere with cleaning and adequate obturation of the canal. There are some approaches that can be used to solve this problem and not compromise the root canal treatment, including: removing the instrument with ultrasound, attempting to bypass it or filling it with a file. This work reports a case in which, during endodontic treatment, a 6mm fracture of a C-pilot #08 file occurred in the apical third of tooth 23, in which the technique of removing the fragment with ultrasound was first chosen, but without success. The second attempt was through the bypass technique, which involved the following steps: anesthesia, opening, with a #10 C-Pilot file to overcome the fractured instrument. After odontometry, the preparation of the canal was carried out using manual K-type files. Disinfection was carried out with a 2.5% sodium hypochlorite solution, and irrigating solutions (hypochlorite, serum and EDTA) were shaken with the help of Mk clean. Finally, the conduit was obturated using the lateral condensation technique. Therefore, it is concluded that through the bypass technique it was possible to conclude the case, clinically reaffirming the effectiveness of this technique in cases of fracture of endodontic files inside the root canal.

Key words: Endodontics. Bypass. File.

SUMÁRIO

1INTRODUÇÃO 7
2 RELATO DO CASO 10
3 DISCUSSÃO 15
4 CONSIDERAÇÕES FINAIS 17
REFERÊNCIAS 18
ANEXO A – TERMO DE CONSENTIMENTO LIVRE E ESCLARECIDO 20
ANEXO B – FICHA CLÍNICA DE ENDODONTIA 24

1 INTRODUÇÃO

O tratamento endodôntico envolve a limpeza, modelagem e obturação dos canais radiculares e é essencial para a manutenção da saúde dos tecidos perirradiculares (EUROPEAN SOCIETY OF ENDODONTOLOGY, 2006). A combinação da instrumentação mecânica com a aplicação de irrigantes químicos desempenha um papel crucial no aprimoramento do fluxo da irrigação e na acomodação dos materiais obturadores (ROSA et al., 2019). Apesar dos avanços tecnológicos e das técnicas refinadas, os procedimentos endodônticos podem apresentar desafios significativos. Um dos contratempos mais complexos e delicados enfrentados pelos profissionais é a fratura de lima no interior do canal radicular (SANTOS et al., 2021).

Este evento, muitas vezes inesperado, pode ocorrer por uma variedade de razões, desde a anatomia complexa do sistema de canais radiculares, canais curvos ou atrésicos até uma resistência inesperada encontrada durante o procedimento. Importante ressaltar que tais incidentes podem ocorrer tanto com profissionais com pouca experiência quanto com aqueles bastante experientes. A fratura de uma lima endodôntica não apenas complica a conclusão bem-sucedida do tratamento, mas também demanda habilidades técnicas avançadas para sua resolução (NAKAGAWA, 2015).

Nesse contexto, os instrumentos mecanizados de níquel-titânio (NiTi) assumem um papel fundamental, pois sua liga metálica mais resiliente e flexível eleva significativamente a eficácia dos profissionais na manipulação dos canais radiculares, preservando a trajetória original do conduto sem desvios e diminuindo significativamente o risco de fraturas (OLIVEIRA; DA SILVA, 2021).

Lopes e Siqueira Jr. (2015) observaram que existem duas modalidades principais de fratura: por torção, que ocorre quando a ponta do instrumento fica imobilizada e um torque excessivo é aplicado na ponta, acima do limite de resistência à fratura, e por flexão rotativa, que ocorre quando um instrumento gira no interior de um canal, dentro do limite elástico do material. Repetidas tensões dessa natureza provocam alterações

microestruturais cumulativas, levando à formação e ao crescimento de trincas que culminam na fratura. Recentemente, diversos fabricantes têm aprimorado as ligas metálicas NiTi dos instrumentos, reduzindo consideravelmente os índices de fratura.

Entretanto, é imperativo que os profissionais estejam plenamente cientes dos instrumentos utilizados e de suas limitações, com o intuito de minimizar os riscos de ruptura das ligas metálicas. Fragmentos resultantes dessas rupturas, ao se alojarem no interior do canal radicular, podem comprometer sobremaneira a eficácia do preparo e desinfecção, prejudicando a remoção de microrganismos do sistema de canais radiculares. A presença desses microrganismos, repercute diretamente no prognóstico do tratamento endodôntico (MCGUIGAN et al., 2013).

A remoção de instrumentos do interior do canal radicular representa um desafio complexo, requerendo não apenas destreza manual, mas também a utilização de equipamentos e instrumentos adequados. É essencial a execução de uma ampliação criteriosa e o conhecimento profundo da anatomia do canal radicular para uma abordagem segura e eficiente na remoção de fragmentos do canal radicular (CHEUNG, 2007).

As opções terapêuticas diante de fraturas de instrumentos endodônticos dentro dos sistemas de canais radiculares incluem a remoção do fragmento através do canal, obturação com a lima, tentativa de ultrapassagem do fragmento sem removê-lo e a opção da cirurgia parendodôntica. A despeito do surgimento de várias técnicas e dispositivos nos últimos anos, até o momento, não há um procedimento único e padronizado para a remoção de instrumentos fraturados dos canais radiculares. Portanto, o profissional deve aproveitar todos os recursos disponíveis, combinando-os com sua habilidade, experiência, paciência e determinação (SILVA, 2004; TORABINEJAD, 2010; SANTOS et al., 2014; FROTA et al., 2016).

Uma das técnicas para a remoção de instrumentos fraturados normalmente engloba o alargamento da porção coronal em relação ao fragmento e a criação de uma visualização adequada para a manipulação dos instrumentos. No entanto, é importante notar que a redução das paredes dentinárias pode aumentar os riscos de fratura e perfuração dentárias,

impactando negativamente no prognóstico do caso (WEFELMEIR et al., 2015).

Os dispositivos de ultrassom representam uma excelente ferramenta para a remoção de instrumentos fraturados do interior do canal radicular. Esse método envolve o uso de insertos específicos que removem a dentina ao redor do fragmento por meio de vibrações, causando o seu deslocamento (SHAHABINEJAD et al., 2013).

Outra técnica que pode representar sucesso é o *bypass,* que é a obtenção de uma passagem lateral ao lado do fragmento, permitindo assim a limpeza e alargamento foraminal, que é de extrema importância, visto que nas porções apicais, principalmente em dentes com lesões, contém tecido necrosado e a quantidade de microrganismos é extensa (SANTOS et al., 2014; PACHECO, 2019).

Para aprimorar a remoção de instrumentos e melhorar a visualização, é recomendável o uso de ampliação durante o procedimento endodôntico. O emprego de microscópios cirúrgicos possibilita uma visão ampliada, melhoria na ergonomia, redução da fadiga e tensão ocular, iluminação adequada e apoio na documentação, educação e comunicação com o paciente e a equipe auxiliar. Ferramentas como lupas e microscópios aumentam substancialmente a visibilidade do campo de atuação, permitindo tratamentos mais precisos e menos invasivos (FEIX et al., 2010).

A existência de instrumentos fraturados nos canais radiculares, em muitos casos, pode dificultar o acesso à região apical do dente, o que pode comprometer o sucesso do tratamento. O êxito da remoção não cirúrgica de instrumentos fraturados no canal radicular depende de uma série de fatores, que incluem a anatomia do canal, a posição do fragmento (terço coronal, médio ou apical), o tipo e tamanho do instrumento , a facilidade de acesso ao fragmento, considerando o diâmetro e a curvatura do canal, assim como a adesão do fragmento às paredes do canal, e a condição periapical (RAMOS, 2009).

Com base no exposto, o propósito deste estudo foi documentar um caso clínico de fratura de instrumento, no qual a remoção do fragmento não foi viável, optando-se, em vez disso, a ultrapassagem do instrumento através da técnica do *bypass*.

2 RELATO DO CASO

Paciente N.M.L.F., sexo feminino, 70 anos, procurou a clínica odontológica com a queixa principal de "dente aberto" e ocasional secreção saindo de uma pequena bolha na gengiva adjacente ao dente afetado. A paciente também mencionou ausência de dor e informou estar em tratamento para labirintite, fazendo uso diário de Zyrtec 10mg e ocasionalmente, Diazepam 5mg.

Ao realizar o exame clínico e radiográfico do dente 23, observou-se a presença de cárie extensa, em contato com a câmara pulpar, com o comprimento aparente do dente (CAD) de 28mm, luz do canal atrésico e na região apical havia um ligeiro espessamento do ligamento periodontal com discreta lesão periapical. O teste de sensibilidade pulpar ao frio foi negativo, assim como a percussão e palpação. Diante do diagnóstico de necrose pulpar com periodontite periapical crônica, optou-se pelo tratamento endodôntico do dente em questão.

O procedimento endodôntico foi iniciado após a anestesia infiltrativa com Articaína 4% com Epinefrina 1:200.000 (DFL, Rio de janeiro, Brasil). Foi realizada a remoção da cárie do dente com ponta diamantada esférica 1014HL (KG Sorensen, Cotia – SP, Brasil) e refinamento do acesso coronário com broca Endo Z (Denstply, Pirassununga – SP, Brasil).

Após localização do canal radicular, foi feito o isolamento absoluto no dente 23 com grampo metálico número 206 (Duflex, Juiz de Fora – MG, Brasil) e lençol de borracha (Maidetex, São José dos Campos – SP, Brasil). Foi iniciado o preparo químico-mecânico, com exploração inicial feita com limas #08 e #10 (C-pilot, VDW, Munique, Alemanha) e irrigação com hipoclorito de sódio 2,5%, havendo progressão gradativa até o terço médio. O pré-alargamento cervical e médio foi realizado com lima SF 01.09 (Rogin gold, Shenzhen, China) acoplada no Motor Endodôntico (Endo Smart Plus, DTE, Guilin, China).

Inicialmente, a exploração do terço apical foi realizada com uma lima C-pilot #10, 25mm. Contudo, não foi possível avançar e realizar a odontometria. Devido à dificuldade, optou-se usar uma lima C-pilot #08, 25mm, que conseguiu descer até os 25mm. Porém, durante a exploração

com a lima C-pilot #08, foi feito um movimento rotacional, o que levou a fratura torcinal da lima.

Foi realizado uma nova radiografia (Fig. 1) para confirmar a altura (19 mm) e tamanho do instrumento fraturado (6mm). Foi explicado à paciente o ocorrido e solicitado uma tomografia para melhor estudo do caso.

Fig. 1 – Lima fraturada no terço apical do dente 23



Fonte: Autoria própria

Após análise tomográfica (Fig. 2), foi realizada tentativa para remover a lima fraturada com auxílio da magnificação microscópica e uso de insertos ultrassônicos.

Fig. 2 – Cortes tomográficos

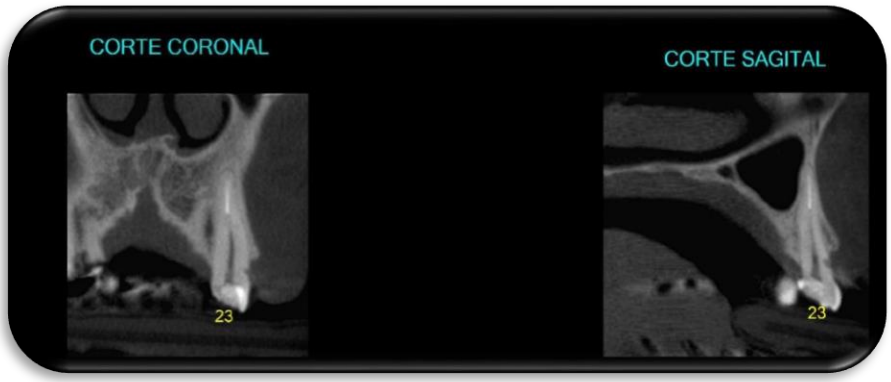

Fonte: Autoria própria

O atendimento foi iniciado e para a visualização do instrumento fraturado, foi utilizado microscópio com aumento de 25x para visualização do instrumento e com o auxílio do Ultrassom (Advance View 1 – Microdont) com o inserto E5 (Helse, Santa Rosa de Viterbo – SP, Brasil), devidamente

calibrado e posicionado em contato com a dentina. Foi feita a tentativa de realizar uma canaleta ao redor do instrumento, mas sem sucesso no avanço devido ao comprimento do inserto em relação à posição apical da lima. Logo, foi iniciada a tentativa da ultrapassagem do instrumento, procurando por um ponto de pega ao lado da lima e sempre utilizando movimentos de ¼ de volta com limas C-pilot #10 de 25mm, e o avanço foi sendo feito e ao final da primeira sessão foi alcançado uma progressão ao lado do instrumento fraturado de 3 mm. Foi colocada medicação intracanal (Tricresol Formalina – Biodinâmica, Ibiporã- PR, Brasil) e adaptada restauração provisória com cimento de ionômero de vidro - CIV (Maxxion R – FGM, Joinville-SC, Brasil).

Na segunda sessão, o dente foi reaberto e o avanço foi continuado por mais 3mm com limas C-pilot #10. Quando chegou aos 25mm (ao lado exato onde a lima foi fraturada), foi utilizada a lima #08 Univy Plus e avançado mais 2mm. A odontometria foi realizada com o auxílio do localizador apical foraminal (E-Pex Pró - Mk Life, Porto Alegre – RS, Brasil) e uma radiografia com a lima em posição foi realizada para verificar o comprimento real do dente em 27mm (fig. 3). O instrumento apical inicial foi a lima #20 e para instrumentação do terço apical, optou-se por realizar o preparo mecânico com limas manuais Niti 1ª e 2ª Série (TDK, Chuo - Tóquio, Japão), finalizando o preparo apical com a lima #45 e escalonamento com recuo progressivo em 24mm com a lima #60.

Fig. 3 – Odontometria



Fonte: Autoria própria

A conimetria foi realizada para confirmar o travamento apical do cone

de guta-percha 45.02 (Dentsply, Brasil) travado no zero (fig. 4). Foi realizado então um protocolo final de irrigação com o uso da Irrigação Ultrassônica Passiva (PUI) e da ponta agitadora MK Clean (MK life, Porto Alegre – RS, Brasil). Utilizou-se o inserto ultrassônico E1 Irrisonic (Helse, Santa Rosa de Viterbo, Brasil) com agitação da solução por 3 ciclos de 20 segundos de hipoclorito de sódio a 2,5%, seguido de irrigação com soro fisiológico, agitação por 3 ciclos de 20 segundos com EDTA (Biodinâmica, Ibiporã, Brasil), seguido de irrigação com soro fisiológico, agitação por 3 ciclos de 20 segundos com hipoclorito de sódio a 2,5%, seguido de irrigação com soro fisiológico. Em seguida, realizou-se esse mesmo processo com a ponta agitadora MK Clean (MK life, Porto Alegre – RS, Brasil), em baixa rotação. Para secar o canal, foram utilizados cones de papel absorvente número 45 (All prime, Brasília - DF, Brasil) e iniciou-se a etapa da obturação.

Fig. 4 – Conimetria

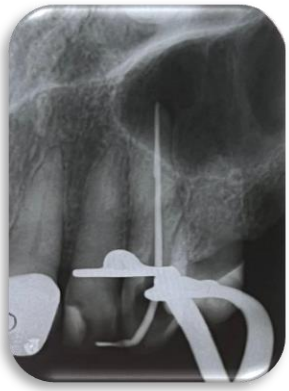

Fonte: Autoria própria

A obturação foi realizada pela técnica da condensação lateral com cone de guta-percha 45.02 (Dentsply, Brasil) como principal travado no zero e cones acessórios MF (Dentsply). O cimento obturador utilizado foi o Sealer Plus (Mk Life, Porto Alegre-RS, Brasil). Procedeu-se a condensação vertical com condensadores NiTi (Easy, Belo Horizonte – MG, Brasil), após o corte dos cones com o condutor de calor (Odous de Deus) e em seguida utilizou-se álcool etílico 70% (Itajá, São Paulo, Brasil) para a limpeza da câmara pulpar. A blindagem da obturação e restauração foi realizada de maneira provisória com CIV (Fig. 5) e a paciente encaminhada para dentística do centro de especialização de odontologia (CPGO).

Fig. 5 – Obturação final

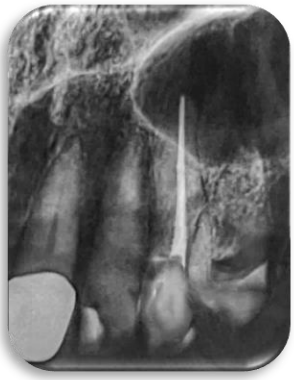

Fonte: Autoria própria

3 DISCUSSÃO

A fratura de lima dentro do canal radicular durante procedimentos endodônticos é uma complicação que apresenta desafios significativos para os profissionais da odontologia (LICCIARDI, 2012). De acordo com essa intercorrência, muitas vezes, está relacionada a diversos fatores como a frequência de uso da lima, a técnica empregada e a anatomia complexa do canal radicular. No caso apresentado, os fatores que contribuíram foram a anatomia do canal radicular, que se apresentava atrésico, e ao movimento rotacional empregado durante a exploração com a lima C-pilot #08.

MCGUIGAN et al. (2013) destacam a necessidade de os cirurgiões dentistas terem uma compreensão abrangente das opções de tratamento disponíveis para resolver os casos de limas fraturadas durante o tratamento endodôntico. Sugerem que a escolha do tratamento deve ser baseada em um equilíbrio entre as taxas de sucesso de cada opção e os riscos potenciais associados à remoção ou retenção da lima fraturada.

A revisão conduzida por MADARATI et al. (2013) desempenhou um papel crucial na identificação e análise dos fatores determinantes na tomada de decisão relacionada à retirada ou não de instrumentos fraturados no interior dos canais radiculares. A conclusão de que vários elementos devem ser cuidadosamente considerados destaca a complexidade dessa decisão clínica.

De acordo com Torabinejad e Walton (2010), as opções para resolver essa intercorrência envolvem técnicas distintas, cada uma com suas vantagens e considerações específicas. Nesse contexto, os autores destacam três abordagens frequentemente empregadas: a tentativa de remoção do instrumento com ultrassom, o *bypass* (ultrapassagem), e, em último caso, quando não é possível nenhuma das técnicas anteriores, a obturação do segmento é considerada.

Estudos comparativos mostraram que uso de ultrassom para remoção do fragmento deve ser a primeira opção frente a essa intercorrência, uma vez que livre do instrumento fraturado, todo o canal radicular possa ser negociado (MADARATI et al., 2013; MCGUIGAN et al., 2013). Portanto, no caso descrito acima, inicialmente foi tentado a técnica de ultrassom, porém sem êxito devido à localização e profundidade do fragmento da lima. Segundo Santos Brandão et

al. (2023), em casos em que não é possível uma boa visualização do instrumento ou em que a remoção provocaria um desgaste excedente de dentina, a melhor abordagem é o *bypass*.

Corroborando com Santos Brandão et al. (2023) e Zurawisk et al. (2018) afirmam que quando ocorre a fratura da lima endodôntica, deve-se considerar a solução desse problema utilizando a técnica de *bypass*. Assim, a técnica foi utilizada no presente caso clínico, já que a ultrapassagem do instrumento fraturado é uma alternativa clínica viável e conservadora, permitindo a limpeza e modelagem a fim de prevenir complicações. Nesse cenário, buscou-se contornar a lima fraturada, permitindo a continuidade do tratamento endodôntico, onde o fragmento fraturado foi incorporado na obturação. O *bypass*, ou ultrapassagem, é uma estratégia que se torna relevante quando a remoção direta do instrumento não é possível, devido ao difícil acesso, o que poderia levar a outros enfrentamentos como a formação de bordas, perfuração ou alargamento excessivo gerando outros tipos de problemas, como o enfraquecimento da raiz. Essa abordagem, destaca-se como uma alternativa válida para casos em que a remoção completa da lima poderia resultar em complicações adicionais (NAVARRO et al., 2013; RADEVA, 2017).

Assim, utilizando a técnica de *bypass* foi obtido êxito no tratamento endodôntico, demonstrando ser a solução mais adequada para o caso apresentado. MCGUIGAN et al. (2013) apontam que este procedimento, além de ser considerado uma abordagem conservadora, apresenta um alto índice de sucesso, chegando a 89% dos casos. Esta técnica visa preservar o máximo possível da estrutura dental original, evitando procedimentos mais invasivos.

4 CONSIDERAÇÕES FINAIS

A abordagem de casos envolvendo a fratura de instrumentos durante procedimentos endodônticos é um desafio significativo para os profissionais da odontologia. Frequentemente, as opções para resolver essa intercorrência envolvem técnicas distintas, cada uma com suas vantagens e considerações específicas. Neste caso clínico apresentado, a solução mais adequada foi a utilização da técnica de *bypass*.

A técnica de *bypass* representa uma abordagem fundamental na resolução deste desafio frequente em procedimentos endodônticos, e envolve contornar a lima fraturada em vez de removê-la integralmente. A decisão de empregar a técnica de *bypass* inicia-se com um diagnóstico preciso, considerando fatores como a localização da fratura, o estágio do tratamento endodôntico e a anatomia do canal radicular. Essa avaliação criteriosa é crucial para determinar a viabilidade da técnica em cada caso específico. O emprego de um microscópio operatório é frequentemente necessário para proporcionar uma visão ampliada e detalhada do campo operatório, permitindo uma abordagem mais precisa.

A utilização do ultrassom pode complementar o procedimento, facilitando a descompressão do espaço ao redor da lima e contribuindo para o sucesso do contorno necessário. Essa abordagem cautelosa visa evitar danos adicionais aos tecidos periapicais, garantindo a eficácia e segurança do procedimento.

A técnica de *bypass* não apenas resolve a complicação da lima fraturada, mas também permite a continuidade do tratamento endodôntico. Uma vez que o *bypass* é realizado com sucesso, o canal radicular é preparado e obturado conforme necessário para assegurar a saúde a longo prazo do dente.

Ademais, é essencial destacar que a técnica de *bypass* não é uma abordagem universal, e sua aplicação deve ser cuidadosamente ponderada em cada caso. Situações clínicas específicas, a habilidade do profissional, e a anatomia do canal radicular são fatores determinantes na decisão de optar por essa técnica.

Em conclusão, a técnica de *bypass* emerge como uma ferramenta valiosa no arsenal do endodontista, oferecendo uma solução eficaz e menos invasiva para a complicação da lima fraturada. Seu emprego, embora demande

habilidades clínicas avançadas e instrumentação específica, representa um avanço significativo na abordagem de casos complexos, preservando a integridade do dente e proporcionando um tratamento endodôntico bem-sucedido.

REFERÊNCIAS

CHEUNG, G.S.P. Instrument fracture: mechanisms, removal of fragments, and clinical outcomes. **Endodontic Topics**, v.16, n.1, p.1–26, 2007.

EUROPEAN SOCIETY OF ENDODONTOLOGY. Quality guidelines for endodontic treatment: consensus report of the European Society of Endodontology. **Int Endod J**, v.39, n.12, p.921-930, 2006.

FEIX, L.M.; BOIJINK, D.; FERREIRA, R.; WAGNER, M.H.; BARLETTA, F.B. Microscópio operatório na Endodontia: magnificação visual e luminosidade. **RSBO (Online)**, v.7, n.3, p.340–348, 2010.

FROTA, L.M.A. et al. Removal of separated endodontic K-File with the aid of hypodermic needle and cyanoacrylate. **Case reports in Dentistry**, v. 2016, 2016.

LICCIARDI, R.V. Acidentes e complicações na abertura coronária. **Revista FAIPE**, v. 1, n. 2, p. 134-144, 2012.

LOPES, H.P.; Siqueira Junior, J.F. **Endodontia: Biologia e Técnica**. nd 4 ed. Rio de Janeiro: Editora Guanabara Koogan., 2015.

MADARATI, A. et al. Opinions and attitudes of endodontists and general dental practioners in the UK towards the intracanal fracture of endodontic instruments: part 1. **International Endodontic Journal**, v.41, p. 693-701, 2013.

MCGUIGAN, M.B. et al. Endodontic instrument fracture: causes and prevention. **British Dental Journal**, v. 214, n. 8, p. 395-400, 2013.

NAKAGAWA, R.K.L. Influência de diferentes instrumentos de exploração no comportamento em torção dos instrumentos Mtwo após uso clínico múltiplo. 2015.

NAVARRO, J.F.B. et al. Tratamento de canais com instrumentos fraturados: relato de casos. **Rev. UNINGÁ Review**, v. 14, n. 1, p. 79-84, 2013.

OLIVEIRA, G.A.; DA SILVA, L.R.M. Sistemas mecanizados de níquel-titânio empregados no preparo do canal radicular: uma revisão de literatura. **Research, Society and Development**, v. 10, n. 15, p. e128101522474-e128101522474, 2021.

PACHECO, M.J.C. Patência ou ampliação do forame apical? Reflexões clínicas e biológicas. **Revista Brasileira de Odontologia**, v. 76, p. 84, 2019.

RADEVA, E. Bypassing a broken instrument (Clinical Cases). **Internation Journal of Science and Research**, v. 6, n. 2, 2017.

RAMOS; M.D. Remoção de instrumento fraturado e prognóstico do tratamento 13. endodôntico após fratura. Monografia apresentada á Associação Paulista de Cirurgiões Dentista Regional de Santo André. São Paulo, 2009.

ROSA, M., et al. Importância da patência apical no sucesso do tratamento endodôntico. RCO, v. 3, n. 1, p. 15-19, 2019.

SANTOS, S. O. et al. Tratamento Endodôntico Em Dentes Com Instrumentos Fraturados: Relato De Um Caso Clínico. **Revista Portuguesa de Estomatologi**a, Medicina Dentária e Cirurgia Maxilofacial, v. 55, p. e39, 2014.

SANTOS BRANDÃO, M. E. et al. (2023). Bypass de instrumento endodôntico fraturado: relato de caso. **Revista Da Faculdade De Odontologia** - UPF, v. 28, n.1, 2023.

SANTOS, J. V. et al. Fratura de limas endodônticas no canal radicular: revisão de literatura. **Brazilian Journal of Health Review**, Curitiba, v.4, n.3, p. 11983-11994 may./jun. 2021.

SHAHABINEJAD, H. et al. Success of ultrasonic technique in removing fractured rotary nickel-titanium endodontic instruments from root canals and its effect on the required force for root fracture. **Journal of Endodontics**, v.39, n.6, p.824–828, 2013.

SILVA, R. F. da. **Aspectos éticos, legais e terapêuticos da fratura de instrumentos endodônticos**. 2014. 155f. Dissertação (mestrado) – curso d odontologia, Universidade Estatual de Campinas, Piracicaba, 2004.

TORABINEJAD, M.; WALTON, R. **Endodontia: Princípios e Prática**. 4.ed. (Português). Rio de Janeiro: Elsevier Edidora Ltda, 2010.

WEFELMEIER, M., et al. (2015). Removing Fractured Endodontic Instruments with a Modified Tube Technique Using a Light- Curing Composite. **Journal of Endodontics,** 41, pp. 733-36.

ZURAWISK, A.L. et al. Mesiolingual Canal Prevalence in Maxillary First Molars assessed through Different Methods. **The Journal Of Contemporary Dental Practice**, v. 19, n. 8, p. 959-963, 2018.

ANEXO A- TERMO DE CONSENTIMENTO LIVRE E ESCLARECIDO

CPGO ENDODONTIA

ESPECIALIZAÇÃO EM ENDODONTIA
Coodenador Prof Dr Glauco Ferreira

TERMO DE CONSENTIMENTO LIVRE E ESCLARECIDO

Por este termo, eu, Nelma de Mg Lima Freire _____, paciente (ou responsável legal do (a)menor _____), portador (a) do RG / CPF [redacted] 509.346.194-68, declaro que o cirurgião-dentista DENTISTA, Vanilla Mesquita A. S. Costa _____ inscrito no CRO/PE sob o nº 14315, profissional este escolhido por mim para realizar:

(X) Tratamento Endodôntico (de canal) (inst. Fraturado)
( ) Retratamento Endodôntico
( ) Cirurgia Parendodôntica

No elemento dentário 23, me apresentou o plano de tratamento à ser realizado na clínica escola do curso de Especialização em Endodontia.

Ainda, declaro que li as seguintes informações relacionadas ao meu tratamento:

FICHA DE ANAMNESE

1. Confirmo que a ficha de anamnese foi por mim preenchida e assinada com informações que correspondem à verdade dos fatos, especialmente no que diz respeito às minhas condições de saúde geral e bucal.
2. Não omiti ou suprimi qualquer dado quanto a doenças preexistentes e que sejam de meu conhecimento, tão pouco quanto ao uso de medicamentos controlados ou não. Estou ciente de que a omissão de dados sobre a minha saúde geral e bucal e sobre o uso de medicamentos podem interferir negativamente no planejamento e no andamento do meu tratamento, além da resposta biológica do meu organismo à técnica empregada, podendo, em casos extremos, ocasionar danos irreversíveis à minha saúde bucal e geral.

DIAGNÓSTICO E PLANEJAMENTO DE TRATAMENTO

3. Fui informado (a) que tenho a necessidade de realizar tratamento endodôntico no(s) elemento(s) dentário(s) 23, mas que possuo o direito de escolher não me tratar, estando consciente que se eu não passar pelo devido tratamento odontológico, poderei ter minha saúde comprometida com perda do dente, além de abscessos dentais, angina de Ludwig, trombose do seio cavernoso e outras graves infecções, que podem gerar problemas cardíacos e em casos extremos, até o óbito.
4. Considerando minha queixa e, após avaliação clínica e de exames complementares, confirmo que o profissional esclareceu sobre o seu diagnóstico, me informando sobre as condições do elemento dentário, incluindo os riscos (fratura de lima / instrumentos)

e benefícios do tratamento, sua fragilidade e possíveis complicações (necessidade de futura intervenção).

5. Ainda, fui informado (a) sobre as alternativas, objetivos e riscos do tratamento, de modo que, eventualmente, a exodontia (extração) do elemento dentário pode ser indicada. Contudo, a Odontologia prevê inicialmente, e de acordo com o caso em concreto, medidas preventivas para manter o elemento dentário, mas sem viabilidade de garantir tempo de durabilidade e estabilidade do dente, pois questões biológicas, intrínsecas e extrínsecas, assim como hábitos em geral, podem contribuir para danificar ou fragilizar o elemento dentário (coroa e raiz) que pode, em casos extremos, causar a sua perda.

6. Declaro ter sido informado (a) que o tratamento e/ou retratamento endodôntico busca evitar que um dente seja extraído. Muitos fatores são determinantes no sucesso do tratamento endodôntico: sistema imunológico (defesa biológica do paciente), anatomia dental e do sistema de canais, grau da doença endodôntica existente, espécies de bactérias envolvidas e cooperação do paciente durante o tratamento.

7. Entendo que, apesar de uma alta taxa de sucesso (em torno de 90%), ocasionalmente este procedimento pode falhar, havendo necessidade de um novo tratamento e/ou retratamento, ou até mesmo uma cirurgia periapical, bem como pode ser indicada a extração do dente.

RISCOS DO TRATAMENTO

8. Fui esclarecido (a) que no tratamento endodôntico existe um risco pequeno de ocorrência das seguintes intercorrências, as quais o profissional tentará ao máximo evitar:

I. Quebra do dente: devido o enfraquecimento do dente por ação de cáries, trincas ou trauma, poderá ocorrer a quebra do dente durante o isolamento, durante o tratamento de canal ou até mesmo após o procedimentos, se não tomados os devidos cuidados orientados pelo cirurgião-dentista;

II. Perfuração ou trepanação do canal: pode ocorrer no momento do acesso à câmara pulpar (entrada do canal) e durante a instrumentação do canal. Na ocorrência dessas situações, o cirurgião-dentista realizará procedimentos de correção, quando possível, uma vez que essas intercorrências podem gerar a perda do elemento dentário;

III. Fratura de instrumentos: caso ocorra a fratura de instrumento (lima e broca) será analisada a viabilidade da retirada do fragmento no ato da consulta ou em uma consulta futura;

IV. Extravasamento de material obturador: deslocamento de cimento e/ou cone de guta percha além do forame apical, que serão avaliados nas consultas de proservação (acompanhamento);

V. Processo inflamatório e dor (Pericementite): pode ser ocasionada pela limpeza e desinfecção do canal radicular, entrada de alimentos, por não observância das orientações do profissional e/ou por questões inerentes ao estado clinico geral do paciente;

VI. Danos aos dentes vizinhos: se o paciente não concluir o tratamento endodôntico dentro do prazo estipulado, a inflamação e/ ou infecção poderá atingir os dentes vizinhos;

VII. Escurecimento do dente: pode ocorrer após o tratamento endodôntico e por decorrência da perda de vitalidade, bem como da ação de medicamentos no interior do canal radicular;

VIII. Calcificação do canal: podem existir um ou mais canais radiculares calcificados; isto significa que a luz do canal está obliterada, podendo impedir ou até inviabilizar um tratamento adequado.

9. Estou ciente de minha responsabilidade em colaborar e contribuir para o tratamento que será executado, seguindo as orientações do profissional, respeitando o prazo de retorno às consultas, de modo que ausências também são fatores que prejudicam o tratamento, causando danos muitas vezes irreversíveis pela falta de acompanhamento profissional.

TEMPO DE TRATAMENTO

10. O tempo de finalização do tratamento dependerá da complexidade do caso durante os procedimentos e da resposta biológica do meu organismo à técnica empregada, frequência às consultas e seguimento das orientações fornecidas pelo profissional, não sendo garantido que todo e qualquer tratamento de canal poderá, efetivamente, ser finalizado em uma única sessão.

11. Tenho conhecimento de que ao término do tratamento deverei retornar para consultas de proservação (acompanhamento) de acordo com os critérios estabelecidos pelo profissional, visando resguardar e manter o tratamento realizado, sendo certo que não é possível garantir o tempo de durabilidade dos procedimentos odontológicos, pois referida avaliação deverá observar as condições de minha saúde e eventuais alterações bucais.

INFORMAÇÕES GERAIS

12. É de meu conhecimento de que devo informar ao profissional qualquer alteração em decorrência do tratamento realizado, insatisfações ou dúvidas sobre o tratamento em execução; mantendo meus dados cadastrais sempre atualizados e informando eventuais mudanças de endereço, telefone, etc.;

13. Estou ciente de que a Odontologia não é uma ciência exata e que os resultados esperados a partir do diagnóstico poderão não se concretizar em face da resposta biológica do meu organismo e de minha colaboração, assim como da própria limitação da Ciência, sendo certo que o profissional se compromete a utilizar as técnicas e os materiais adequados à execução do plano de tratamento proposto e aprovado, assumindo responsabilidade pelos serviços prestados, resguardando a minha privacidade e o necessário sigilo profissional, além de zelar por minha saúde e dignidade;

14. Declaro que estou ciente de que o tratamento endodôntico envolve somente o tratamento do sistema de canais do elemento dentário, de modo que a restauração ou instalação de prótese trata-se de procedimento complementar indispensável para viabilizar o total vedamento do dente, minimizando riscos de microinfiltrações e perda do tratamento realizado.

15. O profissional não se eximirá de avaliar eventual dano ou prejuízo sofrido e alegado, reparando-o, quando o caso, dentro do limite de sua responsabilidade;

16. Abaixo manifesto se autorizo a utilização da minha documentação e caso clínico (incluindo relato de caso, fotos pré e pós-procedimento, e exames radiográficos) para

uso em publicações científicas, com exibição das mesmas com finalidade didático-acadêmica, inclusive em redes sociais - mas sem identificação do paciente – conforme previsto no Código de Ética Odontológica e em acordo com a Res.196/2019 do CFO:

(X) Sim ( ) Não

Por último, afirmo que tive a oportunidade de esclarecer todas as dúvidas e compreender todas as informações constantes neste documento antes de sua assinatura. Apesar de estar plenamente satisfeito(a) com as informações recebidas, reservo-me o direito de apresentar novas dúvidas que surgirem durante o tratamento ao profissional.

Recife, 05 de Março de 2023.

Assinatura do (a) Paciente ou responsável legal

Cirurgião-Dentista | CRO-PE

ANEXO B – FICHA CLÍNICA DE ENDODONTIA

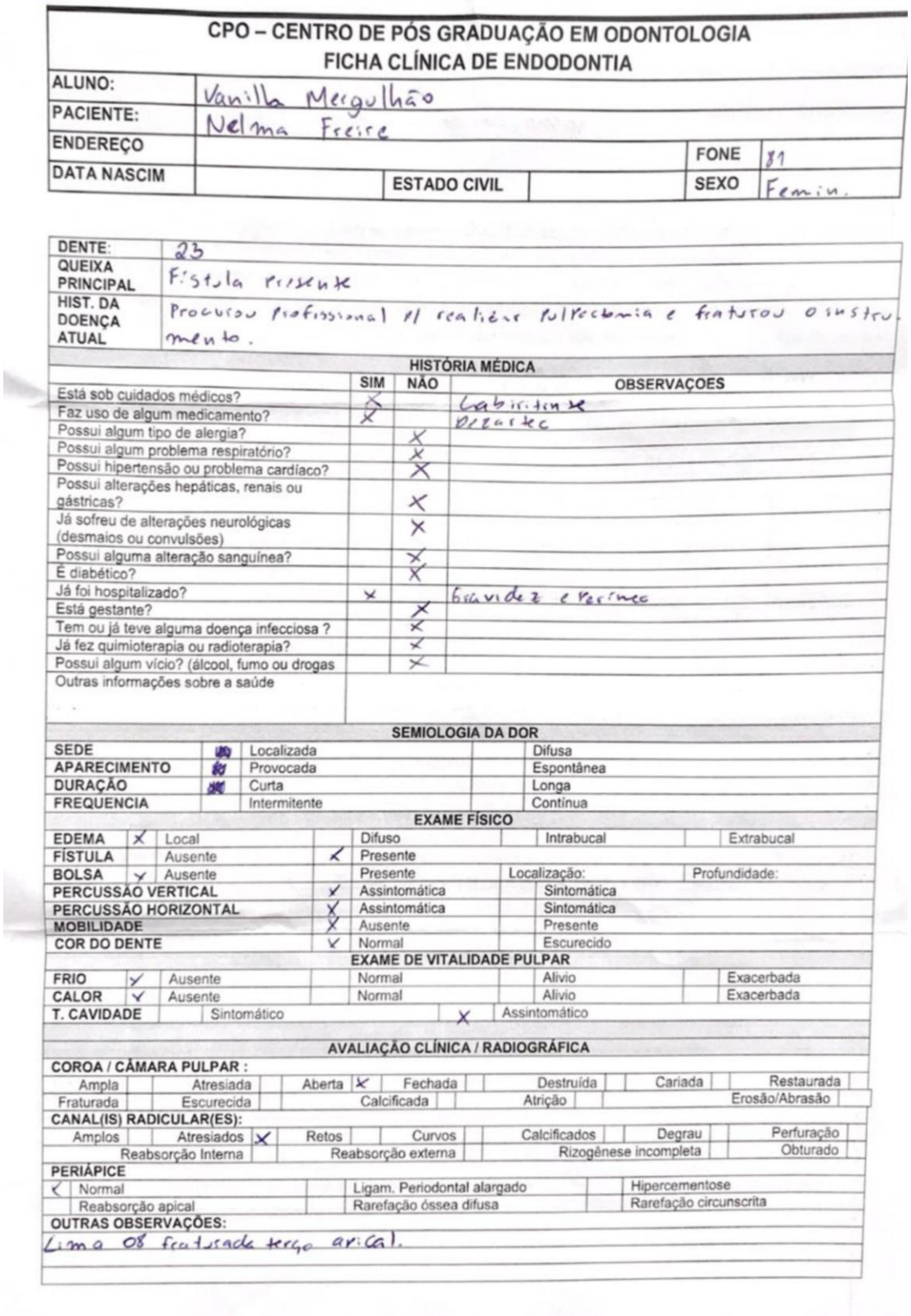

CPO – CENTRO DE PÓS GRADUAÇÃO EM ODONTOLOGIA
FICHA CLÍNICA DE ENDODONTIA

ALUNO:	Vanilla Mergulhão				
PACIENTE:	Nelma Freire				
ENDEREÇO				FONE	81
DATA NASCIM		ESTADO CIVIL		SEXO	Femin.

DENTE:	23
QUEIXA PRINCIPAL	Fístula presente
HIST. DA DOENÇA ATUAL	Procurou profissional p/ realizar pulpectomia e fraturou o instrumento.

HISTÓRIA MÉDICA

	SIM	NÃO	OBSERVAÇOES
Está sob cuidados médicos?	X		Labirintite
Faz uso de algum medicamento?	X		Dizartec
Possui algum tipo de alergia?		X	
Possui algum problema respiratório?		X	
Possui hipertensão ou problema cardíaco?		X	
Possui alterações hepáticas, renais ou gástricas?		X	
Já sofreu de alterações neurológicas (desmaios ou convulsões)		X	
Possui alguma alteração sanguínea?		X	
É diabético?		X	
Já foi hospitalizado?	X		Gravidez e Parto
Está gestante?		X	
Tem ou já teve alguma doença infecciosa ?		X	
Já fez quimioterapia ou radioterapia?		X	
Possui algum vício? (álcool, fumo ou drogas		X	
Outras informações sobre a saúde			

SEMIOLOGIA DA DOR

SEDE		Localizada		Difusa
APARECIMENTO		Provocada		Espontânea
DURAÇÃO		Curta		Longa
FREQUENCIA		Intermitente		Contínua

EXAME FÍSICO

EDEMA	X	Local		Difuso		Intrabucal		Extrabucal	
FÍSTULA		Ausente	X	Presente					
BOLSA	X	Ausente		Presente	Localização:		Profundidade:		
PERCUSSÃO VERTICAL			X	Assintomática		Sintomática			
PERCUSSÃO HORIZONTAL			X	Assintomática		Sintomática			
MOBILIDADE			X	Ausente		Presente			
COR DO DENTE			X	Normal		Escurecido			

EXAME DE VITALIDADE PULPAR

FRIO	X	Ausente		Normal		Alivio		Exacerbada	
CALOR	X	Ausente		Normal		Alivio		Exacerbada	
T. CAVIDADE		Sintomático			X	Assintomático			

AVALIAÇÃO CLÍNICA / RADIOGRÁFICA

COROA / CÂMARA PULPAR :

Ampla		Atresiada		Aberta	X	Fechada		Destruída		Cariada		Restaurada	
Fraturada		Escurecida		Calcificada			Atrição			Erosão/Abrasão			

CANAL(IS) RADICULAR(ES):

Amplos		Atresiados	X	Retos		Curvos		Calcificados		Degrau		Perfuração	
Reabsorção Interna				Reabsorção externa				Rizogênese incompleta				Obturado	

PERIÁPICE

X	Normal		Ligam. Periodontal alargado		Hipercementose
	Reabsorção apical		Rarefação óssea difusa		Rarefação circunscrita

OUTRAS OBSERVAÇÕES:

Lima 08 fraturada terço apical.

DIAGNÓSTICO CLÍNICO SUGESTIVO:	Necrose pulpar
DIAGNÓSTICO CLÍNICO FINAL:	
TRATAMENTO PROPOSTO:	Remoção do inst. Fraturado + Pulpectomia

Pelo presente instrumento, declaro que fui suficientemente esclarecido sobre os procedimentos a que vou me submeter, ou a que vai ser submetido Remoção do instrumento + tratamento canal, do qual sou responsável legal, bem como do diagnóstico, prognóstico, riscos e objetivos do tratamento. Declaro também que fui informado (a) de todos os cuidados e orientações que devo seguir a fim de alcançar o melhor resultado. Pelo presente também manifesto expressamente minha concordância com as informçaões coletadas e meu consentimento para realização do procedimento acima descrito, bem como autorizo utilização das informações contidas neste prontuário para fins de pesquisa ou contribuição científica.

Paciente: [signature] Data: 05 / 03 / 2023

ODONTOMETRIA E PREPARO QUÍMICO MECÂNICO									
Canal	**Refer**	**CAD**	**CRI**	**DAI**	**CRD**	**CRT**	**IAI**	**IM**	**IAF**
Único	Visível	27.-				27.-	15.02		45.02

DESCRIÇÃO DA TÉCNICA DE PREPARO QUÍMICO-MECÂNICO:

D.S. c/ 01.09, bypass c/ lima 08, 10 e 15. Odontometria c/ localizador + confirmação Rx. técnica c/ 45.02.

DESCRIÇÃO DA TÉCNICA DE OBTURAÇÃO ENDODÔNTICA:

Condensação lateral + cimentação c/ Sealer Plus.

DATA	PROCEDIMENTO	Paciente
05/03/23	Tentativa transpasse lima (avanço de 3.-)	[signature]
14/04/23	Transpasse da lima + instrumentação + Obturação	[signature]