FACSETE
Faculdade Sete Lagoas
Recredenciamento Portaria MEC 278/2016 - D.O.U 19/04/2016
ESTAÇÃO ENSINO

Lívia Menezes

O USO DE MTA EM PERFURAÇÕES NO TRATAMENTO ENDODÔNTICO: RELATO DE CASO CLÍNICO

Belo Horizonte - MG

2018

FACSETE
Faculdade Sete Lagoas
Recredenciamento Portaria MEC 278/2016 - D.O.U 19/04/2016
ESTAÇÃO ENSINO

Lívia Menezes

O USO DE MTA EM PERFURAÇÕES NO TRATAMENTO ENDODÔNTICO: RELATO DE CASO CLÍNICO

Artigo Científico apresentada ao curso de Especialização Lato Sensu da FACSETE – Estação Ensino, como requisito parcial para conclusão do Curso de Especialização em Endodontia.

Área de Concentração: Endodontia

Orientador: Dr. Héctor Rodrigues

Belo Horizonte - MG
2018

FACSETE
Faculdade Sete Lagoas
Recredenciamento Portaria MEC 278/2016 - D.O.U 19/04/2016

FACULDADE FACSETE
ESTAÇÃO ENSINO

Artigo científico intitulado “O Uso de MTA em Perfurações no Tratamento Endodôntico: relato de caso clínico” de autoria da aluna Lívia Menezes, aprovado pela banca examinadora constituída pelos seguintes professores:

_____
Orientador Profº Héctor Rodrigues

_____
Examinador Profº Dr.

_____
Examinador Profº Dr.

Belo Horizonte, ___ de _____de 2018

O USO DE MTA EM PERFURAÇÕES NO TRATAMENTO ENDODÔNTICO: RELATO DE CASO CLÍNICO

Livia Menezes[1]
Fernanda Hecksher[2]

RESUMO

As perfurações radiculares representam uma das complicações do tratamento endodôntico mais difíceis de serem solucionadas. Muitas vezes pelas limitações de acesso e visualização e outras pela inexperiência do operador, que pode resultar na perda do elemento dental. As perfurações endodônticas comunicam o canal radicular com o periodonto, em consequência de cárie, reabsorções ou causas iatrogênicas. O sucesso no tratamento está diretamente relacionado com a localização, tamanho e período entre a ocorrência e o tratamento. Os materiais utilizados no tratamento exercem função importante no selamento da área perfurada e a biocompatibilidade junto aos tecidos. A primeira via de tratamento é a não-cirúrgica. Caso o resultado não seja satisfatório, opta-se pelo acesso cirúrgico. Dos materiais para o tratamento de perfurações, na atualidade, o Agregado Trióxido Mineral (MTA) é o mais usado. É material bioativo que permite a formação de cemento, oferecendo condições para organização dos tecidos de suporte dentário. O objetivo esperado para o tratamento das perfurações é prevenir a reabsorção óssea e a perda de ligamento periodontal da região perfurada evitando a infecção. O objetivo desse trabalho é relatar um caso clínico de tratamento endodôntico com MTA.

Palavras-chave: MTA. Perfurações. Tratamento endodôntico. Obturação endodôntica.

[1] Especializanda em Endodontia pela Faculdade Sete Lagoas (FACSETE); graduada em Odontologia.
[2] Especialista em Endodontia; graduada em Odontologia pela Universidade Gama filho - Rio de Janeiro. Orientadora.

ABSTRACT

Root perforations represent one of the most difficult complications of endodontic treatment. Often due to limitations of access and visualization and others due to the inexperience of the operator, which can result in the loss of the dental element. Endodontic perforations communicate the root canal with the periodontium, as a result of caries, resorptions or iatrogenic causes. Success in treatment is directly related to the location, size, and time between the occurrence and the treatment. The materials used in the treatment play an important role in the sealing of the perforated area and the biocompatibility with the tissues. The first route of treatment is non-surgical. If the result is not satisfactory, surgical access is chosen. Of the materials for the treatment of perforations, at present the Mineral Trioxide Aggregate (MTA) is the most used. It is a bioactive material that allows the formation of cement, offering conditions for the organization of dental support tissues. The expected goal for the treatment of perforations is to prevent bone resorption and loss of periodontal ligament from the perforated region, preventing infection. The purpose of this paper is to report a clinical case of endodontic treatment with MTA.

Keywords: MTA. Drilling. Endodontic treatment. Endodontic filling.

1. INTRODUÇÃO

As lesões traumáticas e a cárie dentária quando acometem pacientes jovens, podem resultar em necrose pulpar em dentes com rizogênese incompleta e ápice aberto, oferecendo dificuldades para o selamento hermético que é o principal objetivo da obturação do sistema de canais radiculares. Sendo assim, a principal dificuldade recai sobre o fato de os dentes em desenvolvimento apresentarem-se com estrutura dentinária delgada, com canais radiculares muito amplos, tendo as paredes divergentes na região apical.

Durante as diferentes etapas do tratamento endodôntico, acidentes e complicações podem ocorrer em razão da complexidade da anatomia dental interna, desconhecimento das propriedades mecânicas dos instrumentos endodônticos,

sequência técnica inadequada e pouca habilidade profissional (ESTRELA, 2009). Dentre os acidentes e complicações, os mais frequentes são os desvios do canal radicular (degrau e transporte apical), fratura dos instrumentos endodônticos e perfuração radicular (ALVES e BARROS, 2008). A perfuração radicular é definida como abertura artificial de etiologia iatrogênica ou por condições patológicas (cárie ou reabsorção) (COGO *et al.,* 2009), resultando na comunicação da cavidade pulpar com tecido periodontal e osso alveolar (KOSTI *et al.,* 2008*;* SILVA NETO *et al.,* 2009). Ocorre principalmente no assoalho da câmara pulpar na tentativa de localizar os canais radiculares, em canais curvos e calcificados, e nas situações de inadequado preparo do espaço protético para pino em dentes tratados endodonticamente (TSESIS e FUSS, 2006). São consideradas como a segunda maior causa das falhas e representam cerca de 9.6% dos casos de insucessos nos tratamentos endodônticos (TANOMARU FILHO *et al.,* 2002).

Lee *et al.* (1993), foram os primeiros autores a relatarem cientificamente o emprego de um novo material indicado para casos de perfuração em dentes humanos: o MTA (Agregado Mineral Trióxido). A partir de então, esse material tem sido amplamente investigado e os resultados têm apontado excelentes propriedades físicas (BORGES *et al.,* 2011; CAMILLERI, 2007), químicas (SHAHI *et al.,* 2006), e biológicas (TORABINEJAD *et al.,* 1993). O MTA chamou a atenção de muitos pesquisadores, principalmente por ser material hidrofílico tomando presa na presença de água, propriedade extremamente importante para qualquer cimento odontológico (ESTRELA *et al.,* 2000). A patente foi requerida em 1995, sendo a partir de então comercializado com o nome de ProRoot MTA® (Tulsa Dental Products, Tulsa, OK, USA). Nela está estabelecido que este material é um cimento Portland comum, do tipo 1, com maior grau de fineza e presença de óxido de bismuto como agente radiopacificador (FUKUNAGA *et al.,* 2007). Diante das expectativas de melhorar ainda mais as propriedades desejáveis desses cimentos, derivações desses materiais surgiram no mercado (ESTRELA, 2009; BORGES *et al.,* 2010; GONÇALVES *et al.,* 2010).

O objetivo deste trabalho é avaliar o uso de MTA em perfurações no tratamento endodôntico através da revisão bibliográfica e relato de um caso clínico.

2. RELATO DE CASO CLÍNICO

Paciente LEFRU, 29 anos, chegou na clínica odontológica da estação ensino queixando de dor no elemento primeiro molar inferior direito (46). Paciente apresentava clinicamente bolsa e dor à percursão. Radiograficamente apresentava uma lima fraturada na raiz mesio lingual. A tomografia apresentou uma perfuração na região de furca, na raiz mesio vestibular.

Na primeira sessão foi realizada a desobturação dos canais radiculares Lima reciproc R25. (VDW. Munique, Alemanaha.), irrigação com hipoclorito de sódio 2,5%(LENZAFARM. Minas Gerais/Brasil) e medicação intracanal com hidróxido de cálcio (Biodinâmica Química e Farmacêutica LTDA. Paraná/Brasil) glicerina (FARMAX –Distribuidora Amaral LTDA. Minas Gerais,Brasil) e paramono (Biodinâmica Química e Farmacêutica LTDA. Paraná/Brasil). Na segunda sessão foi realizada a instrumentação com reciproc R25 irrigação com hipoclorito de sódio 2,5%, prova do cone e obturação com cone da protaper F1 (DENTSPLY. Rio de Janeiro,Brasil) e cimento endofill (DENTSPLY. São Paulo,Brasil). Na instrumentação, foi ultrapassada a lima fraturada até lima 20mm, foi levado cimento nessa região. Na terceira sessão foi feita a vedação da perfuração, com MTA (Angelus Indústria de Produtos Odontológicos S/A. Paraná,Brasil). O MTA foi manipulado em placa de vidro estéril, inserido na embocadura do canal radicular com colher de dentina e condensado com condensadores endodônticos.

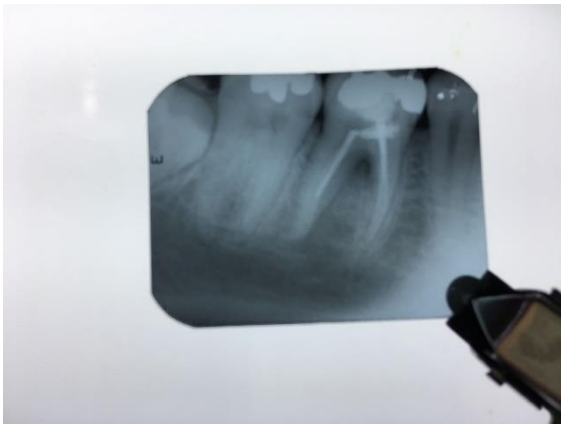

Figura 1: Raio-x inicial.

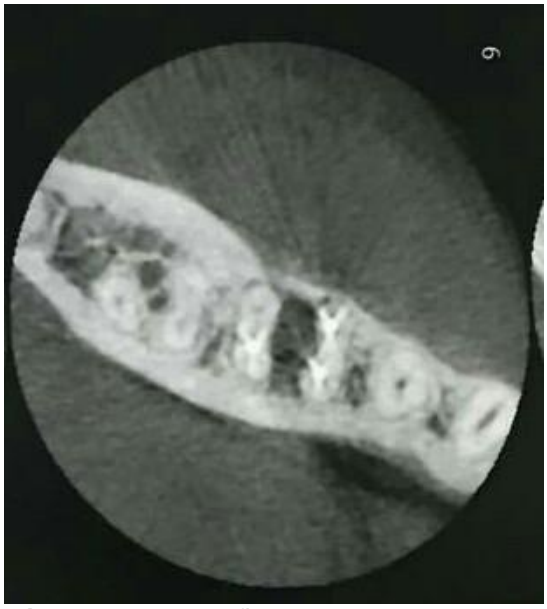

Figura 2: Tomografia corte 6.

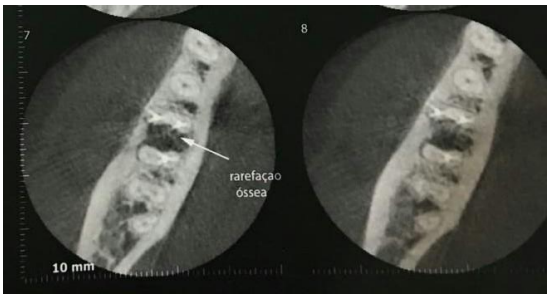

Figura 3: Tomografia corte 7 e 8.



Figura 4: Elemento com restauração provisória. Antes do início do tratamento.



Figura 5: Remoção da restauração provisória.

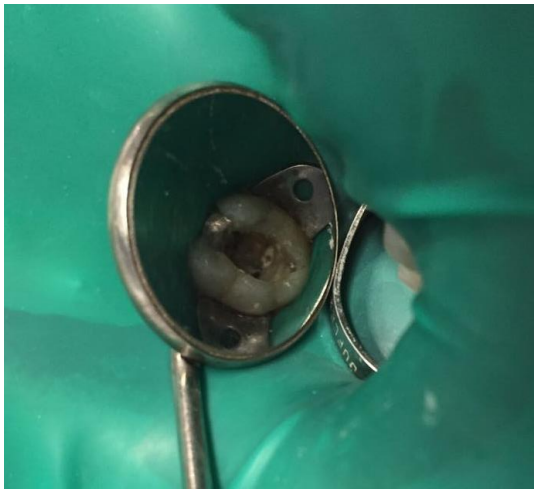

Figura 6: Foto do dente antes da desobturação dos canais.

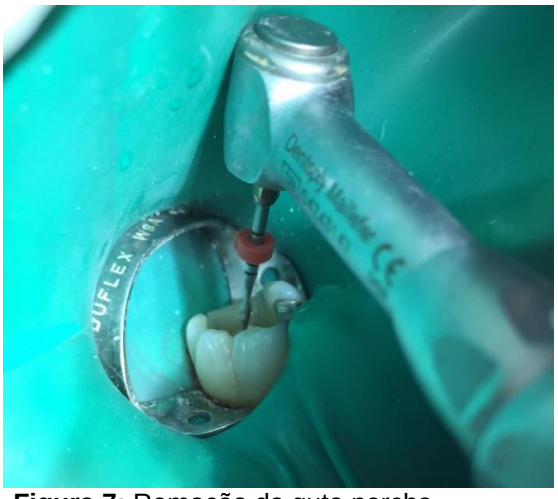

Figura 7: Remoção da guta percha.

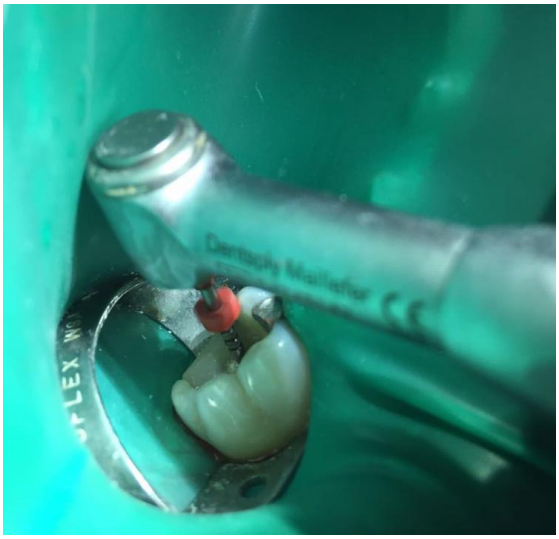

Figura 8: Instrumentação.

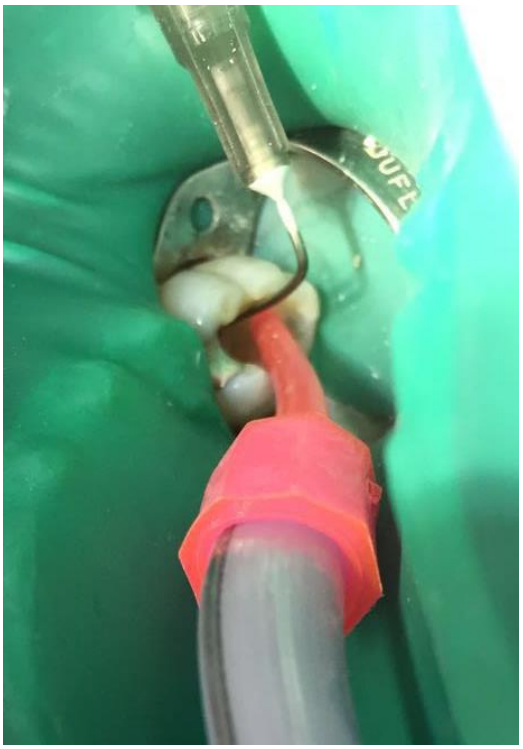

Figura 9: Irrigação(DESCARPACK) com hipoclorito de sódio 2,5.

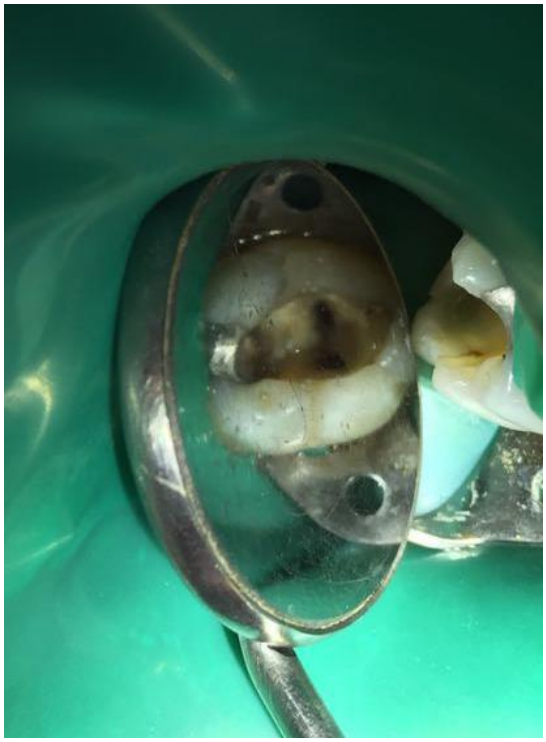

Figura 10: Dente instrumentado.



Figura 11: Secagem dos canais radiculares.

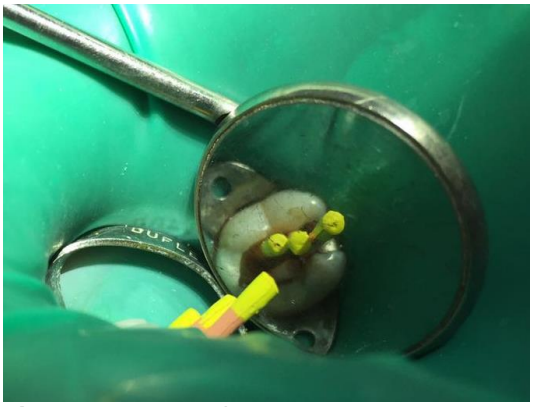

Figura 12: Prova do cone.



Figura 13: Prova do cone.

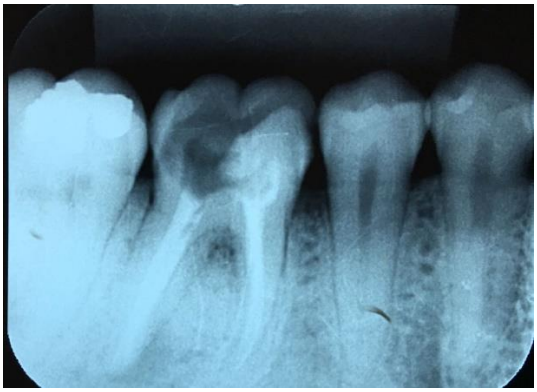

Figura 14: Raio-x 3 meses após tratamento.

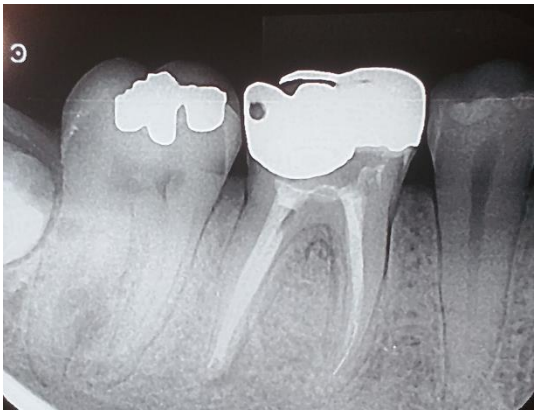

Figura 15: RX final, após 1 ano e 8 meses.

3. DISCUSSÃO

Para o sucesso do tratamento e um bom prognóstico, em caso de perfurações radiculares, deve-se eliminar microrganismos e infecção bacteriana do local acidentado bem como a seleção de um material que cumpra alguns requisitos importantes para o sucesso do tratamento (ANACLETO, 2012).

Perfurações endodônticas comunicam canal radicular com o periodonto, em consequência de cárie, reabsorções ou causas iatrogênicas. Durante diferentes etapas do tratamento endodôntico, acidentes e complicações podem ocorrer em razão da complexidade da anatomia dental interna, desconhecimento das propriedades mecânicas dos instrumentos endodônticos, sequência técnica inadequada e, pouca habilidade profissional. Dentre acidentes e complicações, aqueles mais frequentes são desvios do canal radicular como degrau e transporte apical, fratura dos instrumentos endodônticos e, perfuração radicular (MAMEDE NETO et al., 2012).

O MTA é o material mais apropriado para o tratamento de perfurações radiculares, pois apresenta características como selamento e biocompatibilidade desejáveis para esses casos em que é necessária uma abordagem terapêutica mais conservadora. Quando comparado a outros materiais de maior longevidade na história da odontologia, como por exemplo, o amálgama, ionômero de vidro e cimentos a base de óxido de zinco e eugenol, pode-se considerar que o MTA é de uso relativamente recente. No entanto, a grande quantidade de pesquisas laboratoriais e relatos de casos clínicos, com evidente sucesso, trouxeram rápida notabilidade a esse material, inserindo-o no arsenal terapêutico da endodontia contemporânea (JÚNIOR, et al., 2013).

Zaccara *et al.* (2014), relataram um tratamento de perfuração de furca do primeiro molar inferior direito e concluíram que o tamanho da perfuração está diretamente realcionado ao sucesso do tratamento, porém em casos de perfuração severa em paciente jovem torna-se muito importante a adoção de um procedimento mais conservador para manutenção do elemento dental. Uma vez que a constituição e metabolismo celular favorecem um resultado favorável.

O sucesso do tratamento de perfurações endodônticas caracteriza-se pela reparação dos tecidos perirradiculares agredidos e destruídos à condição de normalidade. Os aspectos clínicos que podem manifestar essa condição são expressos pela ausência de sintomatologia e pela normalidade da imagem radiográfica, identificada pelas dimensões fisiológicas do ligamento periodontal e ausência de áreas radiolúcidas (ROSSIGNOLLO, 2015).

4. CONCLUSÃO

O sistema de deposição de MTA na região apical, pela via ortógrada, necessita cuidados que impeçam o contato do material com as paredes de dentina, principalmente do terço médio para o coronário e nos divertículos presentes na câmara pulpar. A indicação ideal para o uso do MTA é na ausência de rarefação óssea extensa, em que o tecido periapical ofereça um anteparo para evitar o extravasamento do material. O MTA é um material promissor com uma base em expansão de pesquisa. Por meio desse relato de caso foi possível constatar a utilização do cimento à base de MTA como material de preenchimento de cavidade em situações de perfuração radicular.

REFERÊNCIA

ALVES, D.F.; BARROS, E.. **Tratamento clínico-cirúrgico dos insucessos endodônticos**. Odontologia Clín-Científ. 2008; 7 (1): 67-73.

ANACLETO, F. N.. **Tratamento das perfurações radiculares: Revisão da literatura. Monografia apresentada à Faculdade de Odontologia de Piracicaba, da Universidade Estadual de Campinas, como requisito para obtenção do Título de Especialista em Endodontia**. Piracicaba, 2012.

BENEDITO, E.M.; ARRUDA, M.E.B.F.; ONODA, H.K.; PERUCHI, C.T.R.. **Resolução de perfuração radicular em terço cervical após 12 anos da ocorrência da iatrogênia: relato de caso**. Revista UNINGÁ. Vol.46,pp.30-34 (Out - Dez 2015).

BORGES, A.H.; PEDRO, F.L.M.; MIRANDA, C.E.S.; SEMENOFF SEGUNDO, A.; PECORA, J.D.; CRUZ FILHO, A.M.. **Comparative study of physico-chemical properties of MTA based and Portland cements**. Acta Odontol Latinoam. 2010; 23 (3): 175-81.

BORGES, A.H.; PEDRO, F.L.M.; SEGUNDO, A.S.; MIRANDA, C.E.S.; PECORA, J.D.; CRUZ, FILHO A.M.. **Radiopacity evaluation of Portland and MTA based cements by digital radiographic system**. J Appl Oral Sci 2011; 19 (3): 228-32.

CAMILLERI, J.. **Hydration mechanisms of mineral trioxide aggregate**. Int Endod J. 2007; 40 (6): 462-70.

COGO, D.M.; VANNI, J.R.; REGINATTO, T.; FORNARI, V.; BARATTO FILHO, F.. **Materiais utilizados no tratamento das perfurações endodônticas**. RSBO. 2009; 6 (2): 195-203.

ESTRELA, C.; BAMMANN, L.L.; ESTRELA, C.R.A.; SILVA, R.S.; PÉCORA, J.D.. **Antimicrobial and chemical study of MTA, Portland cement, calcium hydroxide paste, Sealapex and Dycal.** Braz Dent J. 2000; 11 (1): 3-9.

ESTRELA, C. **Endodontic science**. São Paulo: Artes Médicas Dentistry; 2009. 1223p.

FUKUNAGA, D.; BARBERINI, A.F.; SHIMABUKO, D.M.; MORILHAS, C.; BELARDINELLI, B.; AKABANE, C.E.. **Utilização do agregado de trióxido mineral (MTA) no tratamento das perfurações radiculares: Relato de caso clínico**. Rev Odontol Univ Cid São Paulo. 2007; 19 (3): 347-53.

GONÇALVES, J.L.; VIAPIANA, R.; MIRANDA, C.E.S.; BORGES, A.H.; CRUZ FILHO, A.M.. **Evaluation of physico-chemical properties of Portland cements and MTA**. Braz Oral Res. 2010; 24 (3): 277-83.

JÚNIOR, M.B.; CAMILO, C.C.; SOARES, J.A.; POPOFF,D.A.V. **Biocompatibilidade e capacidade de selamento do agregado de trióxido mineral em perfurações**

radiculares. RGO - Rev Gaúcha Odontol., Porto Alegre, v.61, suplemento 0, p. 447-452, jul./dez., 2013.

KOSTI, E.; MOLYVDAS, I.; LAMBRIANIDIS, T.. **An unusual case of root perforation caused by surgical trephination**. Int Endod J. 2008; 41 (6): 516-23.

LEE, S.J.; MONSEF, M.; TORABINEJAD, M.. **Sealing ability of a mineral trioxide aggregate for repair of lateral root perforations.** J Endod. 1993; 19 (11): 541-4.

MAMEDE, N.I.; MAGNABOSCO, K. S. F.; PEREIRA, C. M.; et al., **Utilização de cimento a base de MTA no tratamento de perfuração radicular: relato de caso clínico**. Rev. Odont. Bras. Central, Goiás, GO, v. 21, n. 59, p. 553-6, 2012.

ROSSIGNOLLO, L. **A Perfuração radicular: relato de casos.** Trabalho de Conclusão (Especialização) – Universidade Federal do Rio Grande do Sul, Faculdade de Odontologia, Curso de Especialização em Endodontia, Porto Alegre, BR-RS, 2015.

SHAHI, S.; RAHIMI, S.; LOTFI, M.; YAVARI, H.R.; GADERIAN, A.R.. **A comparative study of the biocompatibility of three root-end filling materials in rat connective tissue**. J Endod. 2006; 32 (8): 776-80.

SILVA, N.J.D.; BRITOL, R.H.; SCHNAIDER, T.B.; GRAGNANI, A.; ENGELMAN, M.; FERREIRA, L.M.. **Root perforations treatment using mineral trioxide aggregate and portland cements**. Acta Cir Bras. 2010; 25 (6): 479-84.

TSESIS, I.; FUSS, Z.. **Diagnosis and treatment of accidental root perforations**. Endodontic Topics. 2006;13: 95-107.

TANOMARU, F. M.; FALEIROS, F.C.B.; TANOMARU, J.M.C.. **Capacidade seladora de materiais utilizados em perfurações radiculares laterais**. Rev UNIMEP. 2002; 14 (1): 40-3.

TORABINEJAD, M.; WATSON, T.F.; PITT, F.T.R.. **Sealing ability of a mineral trioxide aggregate when used as a root end filling material.** J Endod. 1993; 19 (12): 591-5.

ZACCARA, I.V.; D'ASSUNÇÃO, F.L.C; SILVA, J.R.S; SANTOS, V.C. dos; DORNELAS, S.K.L. **Tratamento de uma Perfuração Complexa de Furca: Relato de Caso.** Braz J Periodontol - March 2014 - volume 24 - issue 01 - 24(1):54-59.