Evandro Isber

# *UTILIZACÃO DE OSSO AUTÓGENO COM OSSO BOVINO LIOFILIZADO COMO ENXERTO NA TÉCNICA DE LEVANTAMENTO DE SEIOMAXILAR –*

## *RELATO DE CASO CLÍNICO*

Curitiba

2016

Evandro Isber

# *UTILIZACÃO DE OSSO AUTÓGENO COM OSSO BOVINO LIOFILIZADO COMO ENXERTO NA TÉCNICA DE LEVANTAMENTO DE SEIOMAXILAR*

## *RELATO DE CASO CLÍNICO*

Monografia apresentada ao curso da FACSETE
como requisito parcial para conclusão do
Curso de Especialização em Implantodontia
Orientador : Prof. Dr João Rodrigo Sarot

Curitiba

2016

**FACSETE – FACULDADE SETE LAGOAS**

Monografia intitulada ***"Utilização de Osso Autógeno Associado ao Osso Bovino Liofilizado como Enxerto na Técnica de Levantamento do Seio Maxilar: Relato de Caso Clínico"*** de autoria do aluno ***Evandro Kharfan Isber,*** aprovada pela banca examinadora constituída pelos seguintes professores:

Prof. Dr. João Rodrigo Sarot
Orientador

Prof. Dr Walter Rosa do Nascimento Junior

Prof. Dr Anderson Petrauskas

CURITIBA, 23 DE JUNHO DE 2016.

RESUMO

A técnica de levantamento do seio maxilar permite o aumento da altura óssea vertical nessa região, viabilizando a instalação de implantes osseointegrados. Enxertos de origem autógena ou materiais alternativos são frequentemente utilizados neste procedimento cirúrgico. O objetivo estudo consiste em demonstrar a utilização de enxerto autógeno associado a osso bovino liofilizado na técnica de levantamento de seio maxilar por meio de um relato de caso clinico, considerando se suas implicações clínicas.

PALAVRA-CHAVE: Levantamento de Seio Maxilar, Substitutos Ósseos, Atrofia Maxilar, Enxertos no Seio Maxilar.

ABSTRACT

The maxillary sinus lifting technique allows increased vertical bone height in the region, enabling the installation of dental implants .Grafts autogenous origin or alternative materials are often used in this surgical procedure. The study objective is to demonstrate the use of autograft associated with lyophilized bovine bone in maxillary sinus lifting technique through a report of clinical case, considering its clinical implications .

KEYWORD: Maxilarry Sinus Lift, Bone Substitutes, Maxillary Atrophy, Graft in the Maxillary Sinus

## Objetivo

Este trabalho tem como principal objetivo a utilização de enxerto autógeno associado a osso bovino liofilizado na técnica de levantamento de seio maxilar por meio de um relato de caso clinico, considerando se suas implicações clínicas.

# INTRODUÇÃO

Os seios maxilares são cavidades no corpo da maxila que começam a se formar antes mesmo do nascimento e aumentam consideravelmente com a erupção dos dentes permanentes, porém seu desenvolvimento continua até a morte do indivíduo (GARINO, F 1994).

Com a perda dos dentes posteriores da maxila, os pacientes sofrem reabsorção do osso alveolar e/ou pneumatização do seio maxilar e desde a década de 70, o levantamento do assoalho do seio maxilar tem sido descrito, com bons resultados como solução para este problema. (KUABARA, et al. 2000).

Porém, o conhecimento da anatomia da cavidade sinusal a ser trabalhada é de grande importância, pois o seio maxilar pode apresentar variações de tamanho, forma e volume, o que pode dificultar a técnica de elevação. A técnica de elevação da membrana sinusal consiste na abertura de uma janela por osteotomia na parede lateral do seio maxilar, dando acesso à membrana, descolando e levantando-a com muito cuidado, desta forma, dificultando a perfuração da mesma (FERREIRA, JRM et al. 2007).

O osso autógeno é a melhor opção para obtenção de uma regeneração óssea de qualidade em função de alto poder osteogênico, osteoindutor e osteocondutor, porém, dependendo do tamanho da reconstrução, há necessidade de remover osso autógeno extrabucal, como crista do ilíaco e calota craniana, o que gera uma maior morbidade ao paciente e um aumento do custo (KUABARA, et al. 2000).

Existe atualmente uma grande variedade de materiais utilizados para o aumento de volume ósseo no seio maxilar, como o osso alógeno, os aloplásticos e o xenoenxertos, ou ainda a combinação de osso autógeno com outros materiais, principalmente pela sua propriedade osteogênica. (FERREIRA, JRM et al. 2007).

REVISÃO DE LITERATURA

A Técnica de Levantamento do Seio Maxilar (TLSM)

Reabsorção alveolar e pneumatização do seio maxilar após extração dentária limitam a quantidade e qualidade de osso necessárias ao tratamento bem sucedido com implantes dentais, especialmente na região posterior de maxila (Chackartchi et al. 2011).

A TLSM foi inicialmente apresentada por Tatum ao Grupo de Estudo de Implante em Alabama, em 1977, usando-se osso autógeno proveniente de crista ilíaca. (1986 apud Ferreira et al. 2009)

Em 1980, contudo, Boyne e James foram os primeiros a publicarem esse procedimento, que tem como objetivo o aumento vertical da altura óssea para inserção de implantes dentais na região posterior de maxila, restaurando a deficiência anatômica presente nessa área. Eles descreveram um procedimento em dois estágios, com uma fase de cicatrização de 4 a 6 meses para proporcionar osseointegração do enxerto. (1980 apud Cho-Lee et al. 2010)

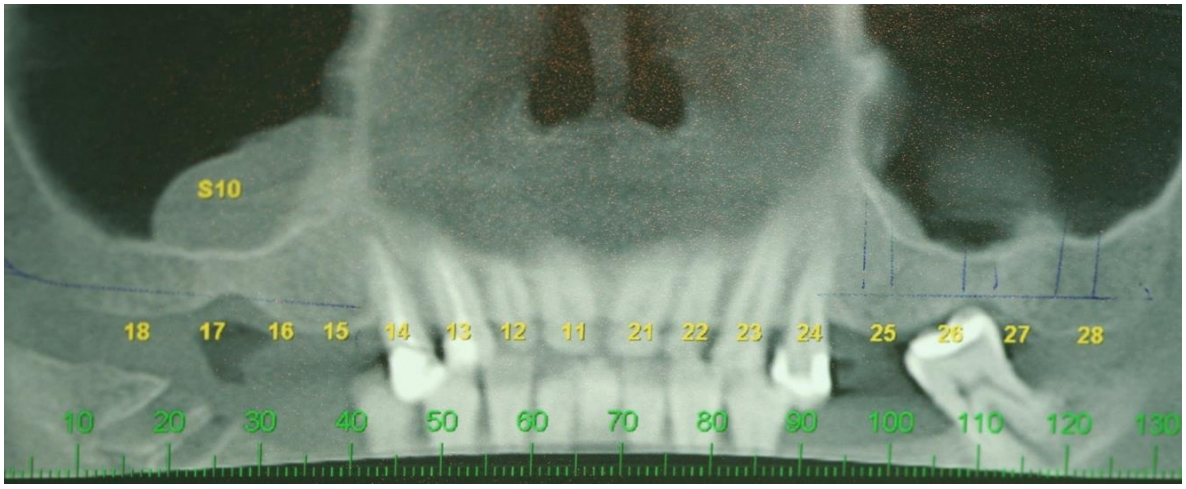


1.Visão panorâmica de um caso clínico.

A técnica cirúrgica é, atualmente, um dos procedimentos pré protéticos realizados na cirurgia maxilofacial com boa previsibilidade e usa uma janela óssea na parede lateral do seio maxilar criada e preenchida por material de enxerto (Cho-Lee et al. 2010). Dessa forma, será criada uma fração óssea que permitirá a colocação de implantes, seja simultaneamente durante um mesmo estágio cirúrgico, quando o rebordo residual oferecer estabilidade primária, ou num segundo estágio, após o período de cicatrização da área enxertada,

quando o rebordo residual não oferecer quantidade óssea suficiente para garantir a estabilidade primária (Rickert et al.20 2012).

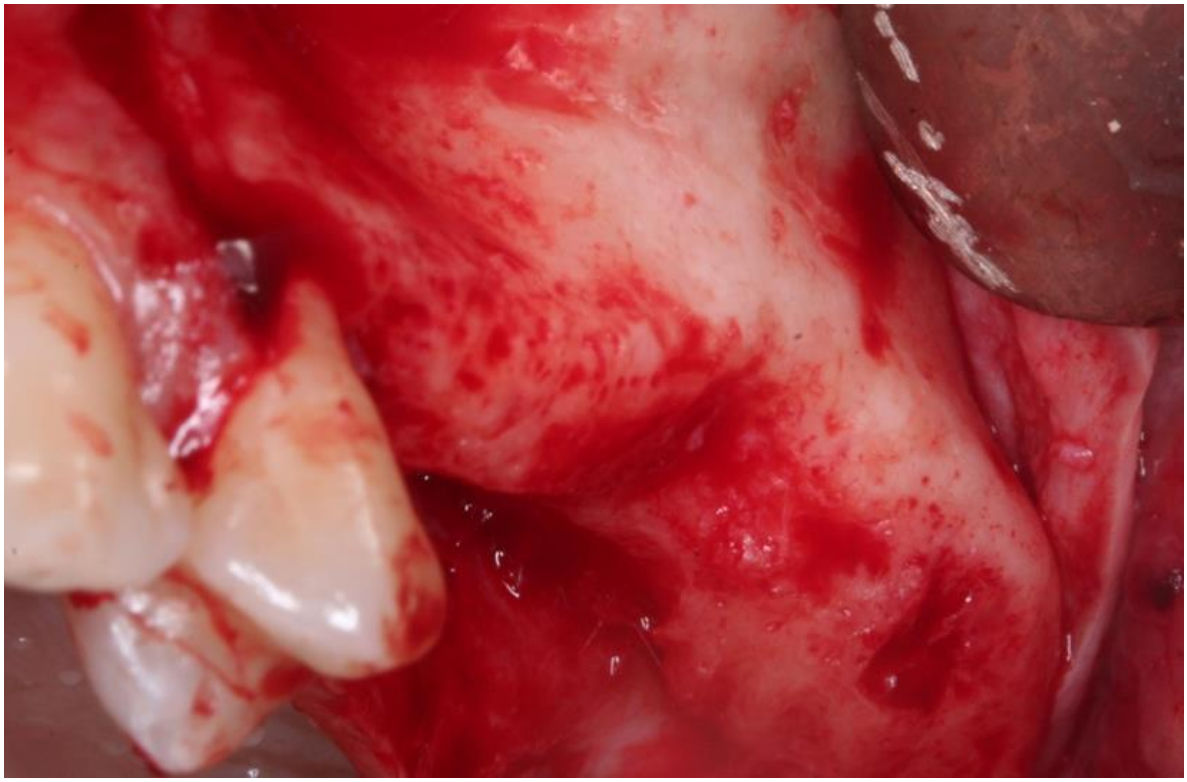

2. Janela lateral do seixo maxilar.

Jensen e Greer preconizam inserção simultânea dos implantes se a estabilidade primária puder ser alcançada no rebordo residual. Para isso, uma altura mínima de 4 a 5 mm, pelo menos, é necessária (Katsuyama;Jensen 2012).

As vantagens dessa abordagem são um menor período de cicatrização e menos passos cirúrgicos. Contudo, dados histológicos em um estudo conduzido com macacos demonstraram que contato osso implante é maior em seios maxilares enxertados com procedimentos em dois tempos cirúrgicos (John; Wenz 2004).

Levantamento de seio maxilar em estágios é recomendado sempre que a obtenção da estabilidade primária for inviável. Dependendo do volume ósseo, da anatomia do seio maxilar e do protocolo de enxertia, o período de cicatrização até a colocação dos implantes pode variar de 3 a 12 meses. Um período de espera de 3 a 4 meses pode ser suficiente nos casos de espaço unitário edêntulo e seio maxilar estreito, em que o aumento tenha sido executado com um enxerto autógeno (isolado ou em combinação com substituto ósseo). Já nos casos

de soalho tipo “casca de ovo”, em que o aumento tenha sido realizado apenas com um substituto ósseo, serão necessários entre 10 e 12 meses de consolidação do enxerto antes da colocação dos implantes (Katsuyama; Jensen 2012).



3. Abertura da janela lateral do Seio Maxilar

Seleção do material apropriado para o enxerto é um dos fatores cruciais na determinação dos resultados de TLSM. O seio maxilar oferece um ambiente isolado, já que o enxerto fica em contato com suas paredes ósseas, não sendo exposto à cavidade oral, o que proporciona um ótimo potencial de cicatrização (Jang et al. 2010). Os enxertos utilizados servem, primariamente, como mantenedores de espaço, o que impede a membrana elevada de sofrer colapso. Dessa forma, através de suas propriedades osteocondutivas, permitem que células osteogênicas a partir das paredes do seio migrem para o enxerto e o substituam por novo osso (Jang et al. 2010).

Materiais de enxertia na TLSM

1. Enxerto autógeno

Existe uma grande variedade de materiais de enxertia que podem ser empregados com segurança e previsibilidade, quer seja de forma isolada ou combinada entre eles: autoenxertos, aloenxertos, xenoenxertos e materiais aloplásticos como fosfatos de cálcio, partículas de vidro bioativo e hidroxiapatita (Handschel et al.11 2009).

Enxertos ósseos podem produzir formação óssea por osteogênese, osteocondução ou osteoindução (Caubet et al.18 2011). Enquanto a osteogênese proporciona células osteogênicas e matriz diretamente do enxerto, osteoindução postula que o material enxertado é quimiotático para células indiferenciadas progenitoras, induzindo sua diferenciação em osteoblastos (Handschel et al.11 2009) . Osteocondução é geralmente conhecido como um processo tridimensional de capilares, tecido perivascular e células progenitoras do sítio doador para dentro de uma estrutura porosa- arcabouço- de um enxerto (Slotte et al. 2003).

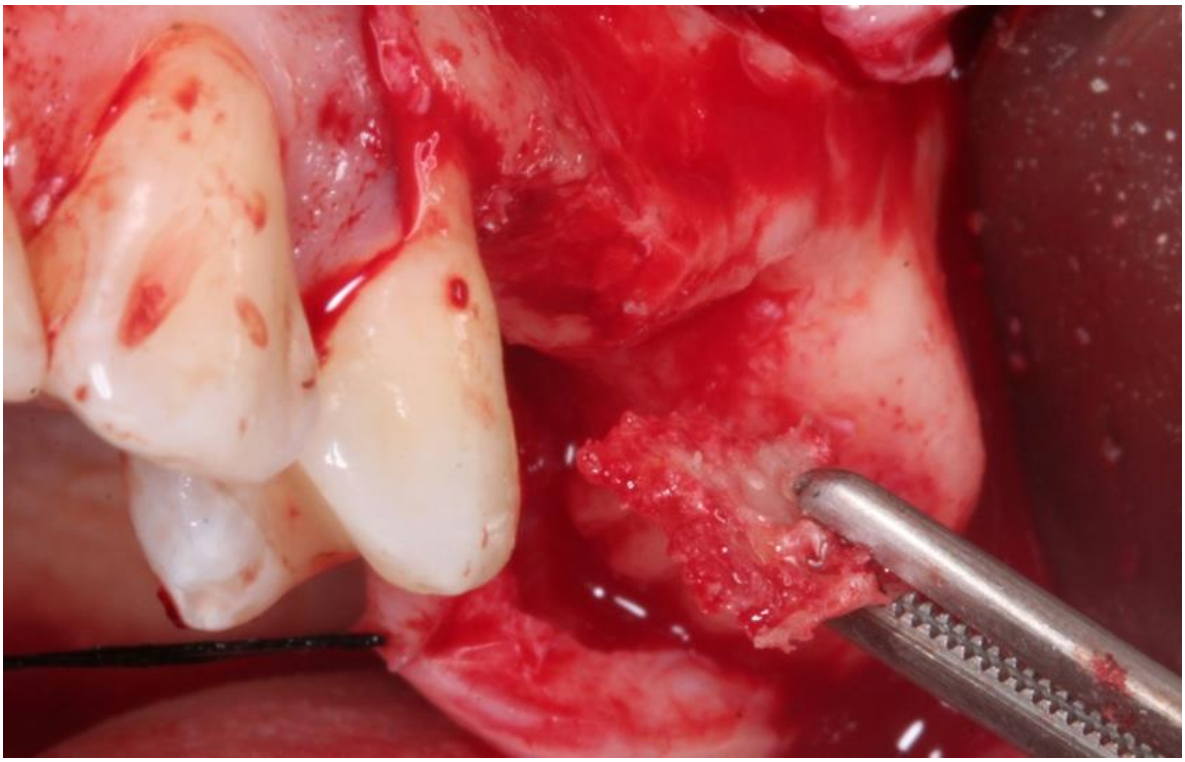

4. Remoção de enxerto autógeno em região de Ramo Maxilar.

Osso autógeno é considerado o padrão ouro para a reconstrução óssea. Como material de enxerto, é ideal por não provocar resposta imunológica durante o processo de

remodelação. Sítios doadores consistem geralmente na crista ilíaca, para abordagens bilaterais e intraorais, para abordagens unilaterais (Schlegel et al. 2003).

Blocos de osso autógeno não vascularizados podem sofrer necrose parcial e reabsorção devido à isquemia prolongada e insuficiente revascularização subsequente na TLSM. Dessa forma, o grau de osseointegração e estabilidade do implante no enxerto podem ser limitados. O uso de osso autógeno particulado é uma abordagem que facilita a nutrição celular dentro do enxerto, inicialmente pela difusão no coágulo e subsequentemente pelos vasos sanguineos neoformados. A trituração do osso promove a liberação substâncias osteoindutivas na matriz, que aumenta a neoformação óssea. Por outro lado, pequenas partículas de osso que não podem ser rigidamente fixadas, sofrem micromovimentos que podem inibir a formação óssea (Slotte et al. 2003).

Enxertos autógenos são mais utilizados devido às suas propriedades osteogênicas, osteoindutivas e osteocondutoras. Sendo assim, sua atividade biológica combina as três propriedades, bem como a presença de elevado número de células viáveis e riqueza de fatores de crescimento, proporcionando os melhores resultados na nova formação óssea (Caubet et al. 2011), também pela promoção da neoangiogênese, fundamental no processo de revascularização e remodelação ósseas (Crespi et al. 2007).

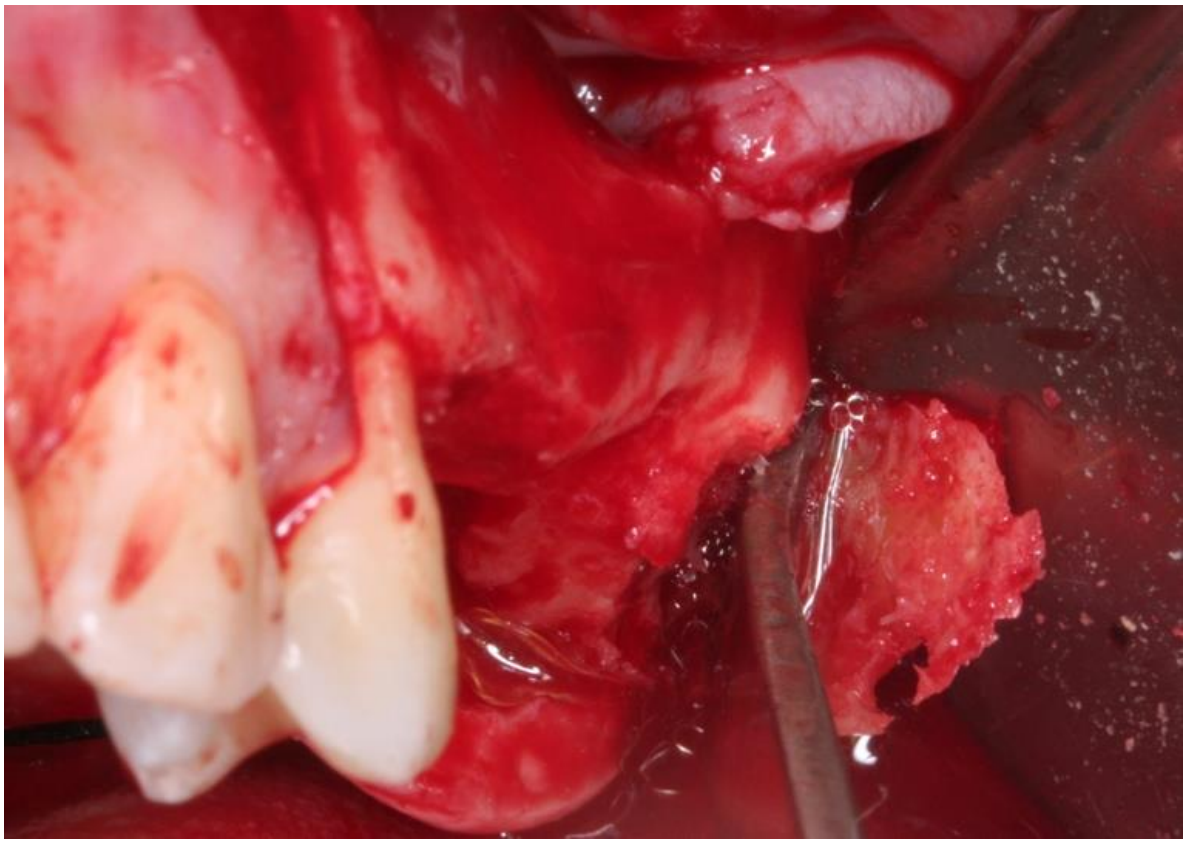

5. Area doadora de enxerto autógeno (Ramo maxilar)

A vantagem de se usar osso autógeno como material de enxerto é o rápido crescimento de vasos, pelo seu potencial angiogênico a partir do osso nativo circundante. Isso revitaliza partes do enxerto e suas células, que irão participar, subsequentemente, no metabolismo local, ou seja, reabsorção osteoclástica e remodelamento funcional orientado por osteoblastos. A integração do enxerto na TLSM e osseointegração do implante inserido são mais rápidas quando osso autógeno é adicionado do que com o biomaterial somente (Gutwald et al.2010).



6. Enxerto autógeno sendo devidamente irrigado em soro.

Dentre as células viáveis, encontram-se osteoblastos, células mesenquimais indiferenciadas, monócitos e células precursoras de osteoclastos, que participam, por sua vez, nos processos de remodelamento e formação de novo osso. Assim que osso autógeno é transplantado, a área de enxerto é invadida por moléculas osteoindutoras, como as proteínas morfogenéticas (BMP), fatores de crescimento, e por células osteogênicas. Com isso, a formação óssea é consideravelmente mais rápida do que quando se utiliza somente substitutos ósseos (Katsuyama; Jensen 2012.).

É importante notar que o potencial osteogênico dos autoenxertos pode variar consideravelmente com a idade, presença ou ausência de doenças sistêmicas, a área doadora (mandíbula/crista ilíaca, osso cortical/esponjoso) e a técnica de coleta do tecido ósseo (triturador, raspador ou sugador com filtro), a qual resultará em fragmentos ósseos com tamanhos diferentes (Katsuyama; Jensen 2012. p.46).

Em um estudo conduzido em humanos, Crespi et al. (2007) observaram que não importa a origem do osso autógeno, e sim a quantidade de osso cortical do enxerto, que pode implicar em uma reabsorção mais rápida ou lenta do mesmo, ou seja, osso cortical se comporta como osso cortical, independente de sua origem.

2. Osso liofilizado bovino

Substitutos ósseos podem ser usados quando o suprimento de osso autógeno é limitado (Ferreira et al. 2009). Alternativas como substitutos ósseos não apresentam os elementos necessários para a osteogênese e são somente osteocondutivos - são sintéticos e a maior parte de seus componentes orgânicos são removidos no processo de fabricação. O uso de substitutos ósseos em procedimentos de enxerto ósseo podem 1- manter o espaço disponível, evitando o crescimento tecidual e o colapso da barreira; 2- aumentar a osteocondução, permitindo o crescimento de células osteogênicas a partir de superfícies ósseas existentes no material enxertado (Handschel et al. 2009), estimulando osteoblastos a formarem novo osso (Jang et al. 2010) , pela formação de um arcabouço poroso; 3-evitar contração da ferida pela estabilização do coágulo subsequente da matriz provisória.

Um substituto ósseo avaliado em estudos clínicos e em animais é o Bio-oss® (Geistlich Pharma, Wolhusen, Switzerland) que é um osso bovino mineral desproteinizado, com estrutura semelhante ao osso medular humano, tanto em sua morfologia estrutural quanto em sua composição mineral.



7. Osso bovino liofilizado (BIO-OSS).

Bio-oss é um dos substitutos ósseos mais amplamente usados na TLSM pelo seu ótimo potencial osteocondutivo (Gutwald et al. 2010). Possui uma estrutura constituída por uma superfície ultraporosa e um sistema de poros interconectados, que funciona como uma microesponja, proporcionando a entrada de células sanguíneas, osteoblastos, osteoclastos e

proteínas em suas partículas, o que permite, dessa forma, a osseointegração eficaz de suas partículas. Foi argumentado que osso bovino desproteinizado é reabsorvível, contudo, baseando se na literatura disponível, deve se concluir que não será totalmente reabsorvido com o tempo. Como tem um período de reabsorção relativamente longo, partículas de enxerto ainda estão presentes após quatro anos em humanos (Jang et al. 2010).

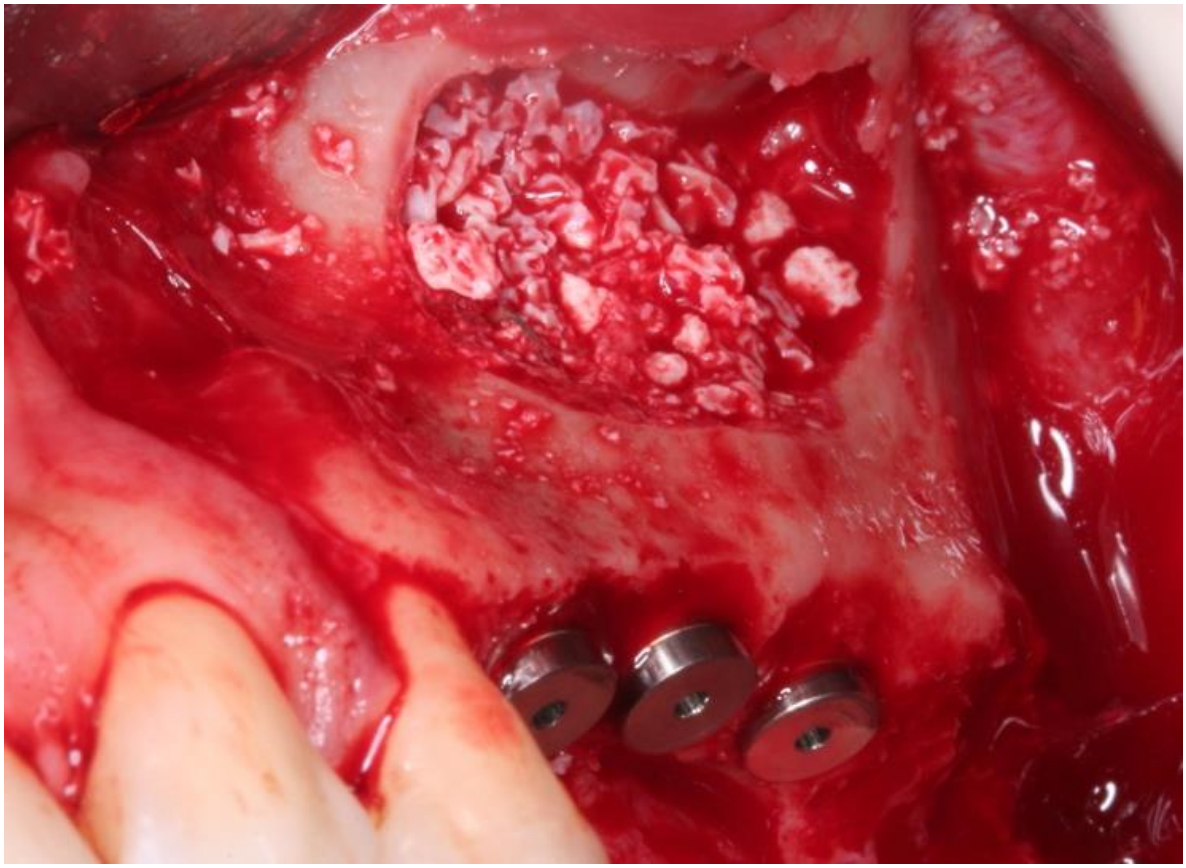

8. Região de Seio Maxilar enxertado.

Alguns autores sugeriram que a estabilidade em termos de resistência à reabsorção é favorável, desde que o volume da área enxertada é mantido por mais tempo (Hallman et al. 2005). Além disso, o efeito de reforço das partículas de Bio-oss no novo osso formado pode resultar em um efeito positivo nas propriedades biomecânicas a na habilidade do osso de suportar o implante (Hallman et al.2005).

John; Wenz (2004), em um estudo em humanos, observaram que partículas de Bio-oss foram incorporadas pelo novo osso formado, tanto no grupo tratado somente com Bio-oss, quanto naquele tratado com mistura de Bio-oss e osso autógeno. Ocasionalmente, linhas de formação de osteoblastos-osteóide foram encontradas no novo osso formado.

Partículas de Bio-oss foram encontradas em íntimo contato com osso neoformormado, caracterizando suas propriedades osseocondutivas (Ferreira et al 2009).

3. Osso autógeno associado a osso liofilizado bovino

Hallman et al.8 (2005) usaram uma combinação de osso autógeno e Bio-oss (20-80%) no grupo teste e mostraram resultados comparativos em ambos os grupos 6 meses após.Um outro grupo de tratamento recebeu 100% de Bio-oss, e a média de tempo de cicatrização foi 8.5 meses porque o novo osso formado era muito imaturo após 6 meses para proporcionar estabilidade primária para a colocação de implantes. Resultados desse grupo não foram incluídos nesse estudo por não apresentarem resultados de comparação com osso autógeno (Rickert et al.2012).



9. Enxerto autógeno misturado com BIO-OSS.

Tadjoedin e colegas descreveram, em enxertos com Bio-oss puro, que o crescimento ósseo acontece devido às células osteogênicas das superfícies ósseas existentes das partículas do enxerto. Isso leva à formação de “woven bone” entre as partículas enxertadas, conectando as em uma massa de tecido mineralizado.

Quando osso autógeno é misturado com Bio-oss, as partículas ósseas humanas funcionam como uma fonte de células ósseas, proporcionando mais células osteogênicas, acelerando assim, a formação de novo osso.

Dessa maneira, formação óssea é mais rápida em um enxerto de mistura de osso autógeno com Bio-oss do que com Bio-oss somente, que parece evitar perda óssea e aumentar a formação de novo osso (Handschel et al. 2009).

Reabilitação com próteses implantossuportadas em maxila posterior edêntula é, em muitos casos, difícil devido à extensão do seio. Inserção de implantes em seios aumentados, colocados simultaneamente ou não ao procedimento de enxerto, têm sido clinicamente um método de tratamento cirúrgico previsível (Pham-Duong et al. 2010). O estado prévio de pneumatização do seio maxilar é de suma importância para se determinar a quantidade de osso que será necessária e para se determinar o tipo de enxerto a ser utilizado (Caubet et al. 2011).



10. Enxerto autogéno com BIO-OSS.

Em um estudo prospectivo em 34 pacientes com 5 anos de proservação, Caubet et al. (2011) consideraram as dimensões médias do seio maxilar de um adulto com sendo de 25 a 35 mm de largura, 36 a 45 mm de altura e 38 a 45 mm de comprimento. Concluíram, dessa forma, que seios maxilares com essas dimensões médias podem ser levantados com o uso de osso autógeno intraoral em adição ao Bio-oss, e seios mais pneumatizados com osso autógeno provenientes de sítios extraorais. Sendo assim, o grau de pneumatização é

essencial para a seleção do tipo de enxerto a ser utilizado. Osso autógeno usado como enxerto necessita de carga funcional (por exemplo via implantes) para responder com uma cascata balanceada de reabsorção e formação de novo osso.

No estudo conduzido por Schlegel et al. 4 (2003), o modelo de implantes permaneceu sem carregamento e osso autógeno perdeu, aproximadamente, 4% de seu volume após 90 dias e uma porcentagem considerável de 40% 180 dias depois. Há estudos relatando que mais de 55% do osso autógeno enxertado reabsorve durante os 6 primeiros meses (Handschel et al. 2009).

Por outro lado, Bio-oss praticamente não sofreu reabsorção e apresentou uma medida média de aproximadamente 15% de perda após 90 e 180 dias. A estabilidade do material enxertado no seio maxilar e mudanças de altura do mesmo são fatores importantes a serem considerados por influenciarem diretamente a estabilidade dos implantes (Jensen et al. 2012).



11. Preenchimento de Seio Maxilar com mistura de enxertos.

Jensen et al. (2012), relataram que Bio-oss sofre limitada ou nenhuma biodegradação após Levantamento de seio maxilar. Mudanças verticais de misturas de osso como materiais de enxerto (osso autógeno : xenógeno = 2:1) por mais de 10 anos foram acompanhadas. Até 2-3 anos após enxerto, houve reabsorção estatisticamente significativa, mas após esse período, a taxa de reabsorção óssea não era considerável (Pham-Duong et al.2010).

Hallman et al. (2005), demonstraram a possibilidade em se conseguir osseointegração e estabilidade em implantes dentais inseridos em seios maxilares previamente enxertados com uma mistura de 20:80 de osso autógeno e Bio-oss, sendo a taxa de sobrevida de 86% para todos os implantes e 89% para implantes inseridos em áreas enxertadas após 3 anos de carga. Também nesse estudo, não houve diferença na estabilidade de implantes inseridos em áreas enxertadas e não enxertadas (Hallman et al.2005).

A estabilidade volumétrica do enxerto é significativamente influenciada pela proporção de Bio-oss e osso autógeno, mas não pela origem do enxerto autógeno, isto é, intra ou extraoral (Sharan;Madjar 2008). Sendo assim, ela é maior quando se utiliza maior proporção de Bio-oss (Hallman et al. 2005).

## DISCUSSÃO

De acordo com Schlegel et al. (2003), como há um grande número de substitutos ósseos disponíveis com vários resultados, as propriedades desses materiais relacionadas à biocompatibilidade e função em comparação com osso autógeno devem ser consideradas pelos cirurgiões durante o planejamento de cada paciente.

Rickert et al. (2012), avaliando a fração óssea após TLSM histomorfologicamente, observaram que a formação óssea adequada no espaço criado pode ser alcançada com uma variedade de materiais, desde que um período de cicatrização razoável seja permitido- 5 a 6 meses, não havendo evidência clínica da superioridade do osso autógeno sobre os substitutos ósseos, quando se permite um adequado período de cicatrização. Já quando autoenxerto é usado separadamente como material de enxerto, uma comparável fração óssea é encontrada em um menor período de cicatrização- 3 a 4 meses , justificada pelo seu alto potencial osteogênico.

Segundo Thorwarth et al. (2009 apud Gutwald et al. 2010) ocorre melhor formação óssea com xenoenxerto com 25% de osso autógeno do que com o substituto ósseo somente na TLSM. De acordo com Cho-Lee et al.(2010), na TLSM, áreas enxertadas somente com osso autógeno tiveram suas próteses em função três meses após a inserção dos implantes, ao passo que áreas enxertadas com osso bovino inorgânico após seis meses. Já quando o seio maxilar é enxertado somente com biomaterial, um período de 9 a 12 meses é requerido antes da inserção dos implantes.

O osso autógeno de origem extra-oral aumenta os gastos, tanto em termos de tempo, quanto financeiros e está relacionado, frequentemente, à morbidade e limitações funcionais do ponto de vista do paciente. Sítios doadores da região maxilofacial também são usados. Contudo, Jang et al. (2010), registram taxas de sucesso para TLSM com osso autógeno removido das regiões de túber, sínfise e trígono retromolar. De acordo com Rickert et al. (2012), a quantidade de osso é insuficiente, apesar da diminuição da morbidade e dos custos.

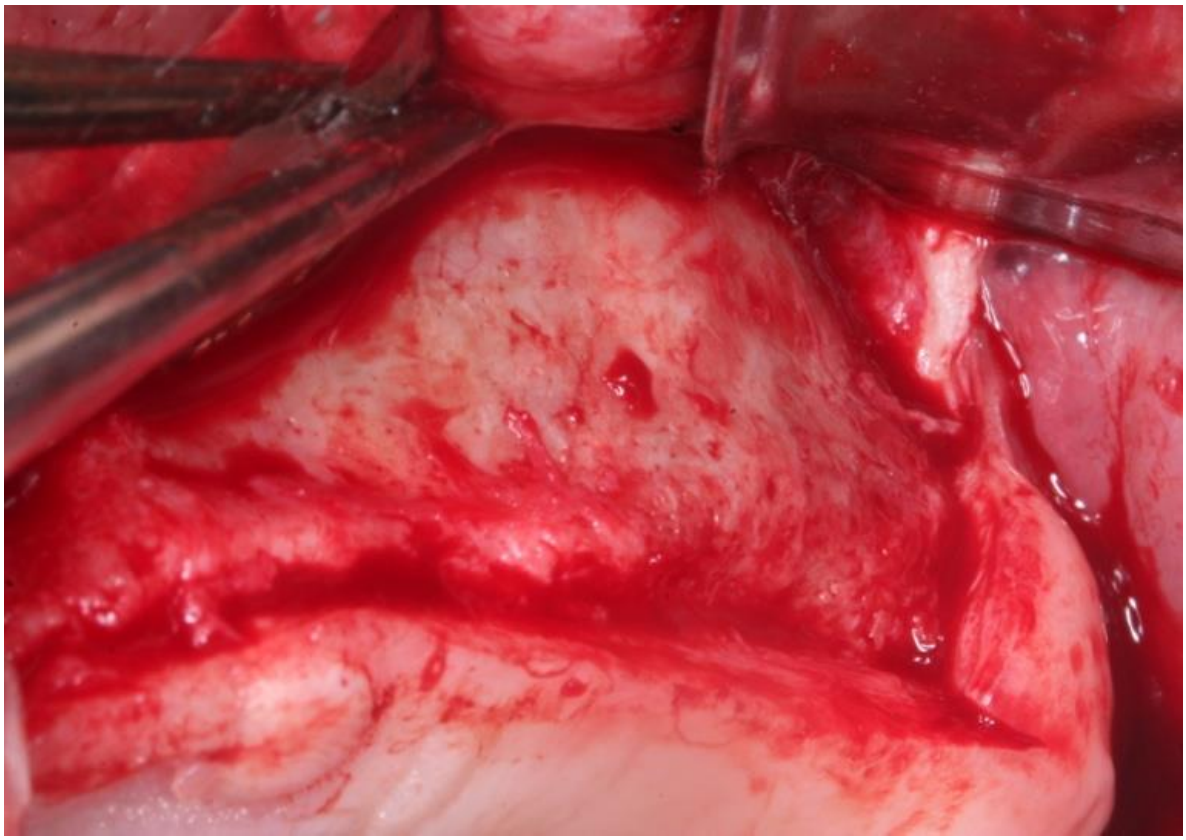

12. Janela lateral de Seio Maxilar.

Segundo Ferreira et al. (2009), o processo de escolha do tipo de enxerto a ser utilizado deve levar em consideração fatores como morbidade do paciente, risco de infecção, necessidade de hospitalização e custos. Além disso, Jensen et al. (2012) determinam que, quando a quantidade de osso doador é pequena/limitada, como na área maxilofacial, o ganho de osso pode ser mínimo, principalmente considerando se o fato da reabsorção do enxerto ser pouco previsível.

Jang et al.(2010) consideraram uma segunda intervenção cirúrgica na área doadora desconfortável e preferirem o uso de substitutos ósseos.

Já Crespi et al. (2007) , para se mimimizar a morbidade dos sítios doadores, como lesões e exposições de nervos ou vasos sem se perder as propriedades osteogênicas do osso autógeno, preconizam o uso de de uma combinação com substitutos ósseos. Assim, devido ao fato de possuírem somente propriedades osteocondutivas, a adição de osso autógeno é recomendada por Yildirim et al. (2001) para aumentar a qualidade óssea da região enxertada, já que sítios doadores de autoenxertos geralmente proporcionam uma quantidade limitada de enxerto, comumente se indica uma mistura de materiais.

De acordo com Jang et al. (2010), a proporção de enxerto autógeno ou outro material de enxerto usado depende da quantidade disponível do primeiro , uma maior proporção de osso autógeno aumenta o potencial osteogênico na mistura. Existem duas principais vantagens em substitutos ósseos, independente se usados isoladamente ou misturados com osso de origem autógena.

Primeiro, a coleta de osso autógeno em segundo local cirúrgico pode ser completamente evitada ou, pelo menos limitada, reduzindo assim, a dor e o desconforto do paciente. Materiais de enxerto reduzem seu volume de forma estatisticamente significativa durante os 2 a 3 primeiros anos após TLSM.

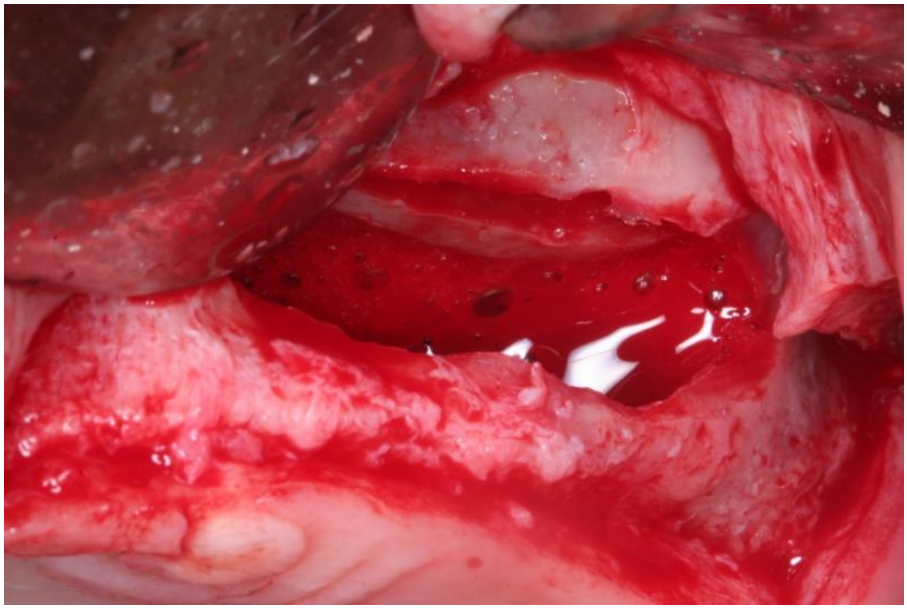

13. Janela lateral de Seio Maxilar.

De acordo com Pham-Duong et al.( 2010), a força de carregamento colocada no implante dental proporciona a manutenção da altura do enxerto em níveis consistentes. De

acordo com John; Wenz6 (2004), um material de lenta reabsorção como bio-oss pode reduzir a reabsorção do novo osso formado.

Segundo Yildirim et al. (2001), esse processo lento na remodelação óssea fisiológica quando Bio-oss é usado em TLSM é apropriado, porque rápido progresso de degradação afetaria a estabilidade do sítio para implante. Já Gutwald et al.(2010), encontraram uma taxa de reabsorção do grupo enxertado com osso de origem autógena maior, resultando em menor formação de novo osso e menor volume de enxerto, uma vez que manutenção do volume foi, provavelmente, devido ao osso bovino, que protege enxertos de reabsorção.

Jang et al.(2010) observaram que, geralmente, em na TLSM, reabsorção e substituição do enxerto iniciam por células atuando a partir da área periférica do enxerto.

Uma elevação adequada de seio maxilar deve incluir a elevação da membrana da parede medial. Isso proporciona um suporte sanguíneo ao enxerto, que vem das paredes ósseas do seio, permitindo uma formação mais rápida de osso vital e um tempo reduzido para necessário para a maturação do enxerto. O volume de enxerto é, usualmente, proporcional ao tamanho do seio. O tempo necessário para a reabsorção do enxerto e substituição pelo novo osso é maior em seios maiores. Assim, o alto potencial osteogênico do osso autógeno é essencial quando o levantamento de seio maxilar é realizado em seios maxilares de grandes dimensões.

Também segundo Jang et al. (2010), existe uma relação significativa entre a largura do seio maxilar e a distância bucolingual do enxerto . Em seios estreitos, a elevação do soalho e a deflecção da membrana da parede ocorrem simultaneamente, enquanto que, em seios mais largos, é difícil se induzir a deflecção dessa parede. Assim, de acordo Artzi et al.(2005), se o enxerto não está em contato com a parede medial, o efeito osseocondutivo não pode contribuir para a formação de novo osso, podendo se esperar então, que em seios maxilares mais estreitos o uso de materiais somente com potencial osseocondutivo ofereça melhores resultados, ao passo que, em seios de maiores dimensões, o uso de osso autógeno seja indicado pelas suas propriedades osteogênicas.

De acordo com Jensen et al. (2012), contato osso implante foi sempre maior no osso remanescente do que no enxertado e que quando uma proporção igual de osso autógeno e Bio-oss foi utilizada, contato osso implante foi aumentado durante o período inicial de cicatrização, quando comparado com Bio-oss somente. Dessa maneira, a adição de osso autógeno ao Bio-oss pode acelerar não somente a regeneração óssea, mas também contato osso implante durante o período inicial de cicatrização.

## CONCLUSÃO

Levantamento de seio maxilar é um procedimento cirúrgico previsível e versátil que proporciona a inserção de implantes para reabilitação protética em pacientes com maxila posterior atrófica com uma alta taxa de sobrevida dos implantes. O uso de osso bovino liofilizado associado com osso autógeno como material de enxerto parece ser a opção mais apropriada para este procedimento.

REFERÊNCIAS

1. Yildirim M; Spiekermann H; Handt S; Edelhoff D. Maxillary Sinus Augmentation With The Xenograft Bio-Oss And Autogenous Intraoral Bone For Qualitative Improvement Of The Implant Site: A Histologic And Histomorphometric Clinical Study In Humans. The International Journal of Oral & Maxillofacial Implants, 2001; 16(1):23-33.

2. Hising P; Bolin A; Branting C. Reconstruction Of Severely Resorbed Alveolar Ridge Crests With Dental Implants Using A Bovine Bone Mineral For Augmentation. Int J Oral Maxillofac Implants. 2001; 16(1):90-7.

3. Slotte C; Lundgren D; Burgos PM. Placement Of Autogeneic Bone Chips Or Bovine Bone Mineral In Guided Bone Augmentation: A Rabbit Skull Study. Int J Oral Maxillofac Implants. 2003; 18(6):795-806.

4. Schlegel KA; Fichtner G; Schultze-Mosgau S; Wiltfang J. Histologic Findings In Sinus Augmentation With Autogenous Bone Chips Versus A Bovine Bone Substitute. Int J Oral Maxillofac Implants. 2003; 18(1):53-8.

5. Valentini P; Abensur DJ. Maxillary Sinus Grafting With Anorganic Bovine Bone: A Clinical Report Of Long-Term Results. Int J Oral Maxillofac Implants. 2003; 18(4):556-60.

6. John HD; Wenz B. Histomorphometric Analysis Of Natural Bone Mineral For Maxillary Sinus Augmentation. Int J Oral Maxillofac Implants. 2004; 19(2):199-207.

7. Artzi Z; Kozlovsky A; Nemcovsky CE; Weinreb M. The Amount Of Newly Formed Bone In Sinus Grafting Procedures Depends On Tissue Depth As Well As The Type And Residual Amount Of The Grafted Material. J Clin Periodontol. 2005; 32(2):193-9.

8. Hallman M; Sennerby L; Zetterqvist L; Lundgren S. A 3-Year Prospective Follow-Up Study Of Implant-Supported Fixed Prostheses In Patients Subjected To Maxillary Sinus Floor Augmentation With A 80:20 Mixture Of Deproteinized Bovine Bone And Autogenous Bone Clinical, Radiographic And Resonance Frequency Analysis. Int J Oral Maxillofac Surg. 2005; 34(3):273-80.

9. Crespi R; Vinci R; Capparè P; Gherlone E; Romanos GE. Calvarial Versus Iliac Crest For Autologous Bone Graft Material For A Sinus Lift Procedure: A Histomorphometric Study. Int J Oral Maxillofac Implants. 2007; 22(4):527-32.

10. Sharan A; Madjar D. Maxillary Sinus Pneumatization Following Extractions: A Radiographic Study. Int J Oral Maxillofac Implants. 2008; 23(1):48-56.

11. GARINO, F. Anatomia odontológica funcional e aplicada - Ed. Medicina Panamericana Editora do Brasil ltda. 1ª ed. 1978 – traduzido 3ª Ed. 1994. P.487497
12. FERREIRA, JRM; DALAPICULA, SS; CONZ, MB; VIDIGAL, JR. GM. Enxertos ósseos xenógenos utilizados na implantodontia Oral. REVISTA IMPLANTNEWS; 4(3):303-6, 2007.