FACULDADE DE SETE LAGOAS

PÓS GRADUAÇÃO EM PERIODONTIA

Larissa Alécia de Araújo Veiga

Paula Teresa Porto Nogueira

REABILITAÇÃO COM IMPLANTE UNITITE SLIM: RELATO DE CASO

SeteLagoas

2025

FACULDADE DE SETE LAGOAS

PÓS GRADUAÇÃO EM PERIODONTIA

Larissa Alécia de Araújo Veiga

Paula Teresa Porto Nogueira

REABILITAÇÃO COM IMPLANTE UNITITE SLIM: RELATO DE CASO

Trabalho de conclusão de curso apresentado à Faculdade de Sete Lagoas-FACSETE, como parte dos requisitos necessários para obtenção de título de Especialista em Periodontia.

Orientador: Takeshi Kato Segundo

SeteLagoas

2025

FOLHA DE APROVAÇÃO

Monografia intitulada "REABILITAÇÃO COM IMPLANTE UNITITE SLIM: RELATO DE CASO" de autoria das alunas Larissa Alécia de Araújo Veiga e Paula Teresa Porto Nogueira, como pré requisito para obtenção do titulo de especialista em Periodontia

Aprovada em 13/03/2025 pela banca constituída dos seguintes professores:



Takeshi Kato Segundo

SeteLagoas

2025

RESUMO

Nos últimos anos, a implantodontia avançou consideravelmente, impulsionada por inovações tecnológicas que tornaram os tratamentos mais previsíveis, ágeis e minimamente invasivos. Porém alguns pacientes encontram-se limitados para receber estes implantes devido a problemas sistêmicos, pouca quantidade óssea de leito receptor e até falta de espaço protético. Como solução para isso, os implantes Unitite da SIN (Sistema de Implante Nacional), com novos conceitos de design e tratamento de superfície, tem como finalidade acelerar a cicatrização e a osseointegração, sendo uma alternativa para regiões estreitas. O objetivo deste trabalho foi apresentar através de um relato de caso clínico, a reabilitação de uma região de espaço reduzido com implante do tipo UNITITE SLIM da marca comercial SIN implant system. Paciente WM, 42 anos, gênero masculino, compareceu a clínica escola da Facsete (Faculdade Sete Lagoas) dizendo que estava incomodado com as falhas dentárias. Sendo assim, realizamos dois implantes na região entre os dentes 13 e 15 após analisar que não teria espaço para utilizar a linha convencional,optamos por utilizar a linha Unitite Slim da S.I.N Implantes devido ao espaço protético reduzido.

Palavras-chave: Implantes dentários; Unitite slim; Implante de diâmetro reduzido.

ABSTRACT

In recent years, implant dentistry has advanced considerably, driven by technological innovations that have made treatments more predictable, agile and minimally invasive. However, some patients are limited in receiving these implants due to systemic problems, little bone in the recipient bed and even lack of prosthetic space. As a solution to this, Unitite implants from SIN (National Implant System), with new design concepts and surface treatment, aim to accelerate healing and osseointegration, being an alternative for narrow regions. The objective of this work was to present, through a clinical case report, the rehabilitation of a region of reduced space with a UNITITE SLIM implant from the commercial brand SIN implant system. Patient WM, 42 years old, male, attended the Facsete school clinic (Faculdade Sete Lagoas) saying he was bothered by his dental defects. Therefore, we performed two implants in the region between teeth 13 and 15 after analyzing that there would not be space to use the conventional line, we chose to use the Unitite Slim line from S.I.N Implantes due to the reduced prosthetic space.

Keywords: Dental implants; Unitite slim; Reduced diameter implant.

1 INTRODUÇÃO

Nos últimos anos, a implantodontia avançou consideravelmente, impulsionada por inovações tecnológicas que tornaram os tratamentos mais previsíveis, ágeis e minimamente invasivos. O uso de materiais altamente biocompatíveis, como o titânio e a zircônia, combinados com superfícies modificadas por nanotecnologia, melhoram a osseointegração e preservam o tempo de cicatrização. Os implantes estão cada vez mais seguros, uma vez que a osseointegração atingiu níveis de previsibilidade altos garantindo maior taxa de sucesso nas reabilitações. (ELIAS, C. N.; 2013)

Porém alguns pacientes encontram-se limitados para receber estes implantes devido a problemas sistêmicos, pouca quantidade óssea de leito receptor e até falta de espaço protético (MANGANO, 2013). Os implantes de diâmetro reduzido têm sido utilizados para reabilitar locais com este tipo de limitação, sem prejudicar a estética e função.

A S.I.N desenvolveu uma linha para essas regiões estreitas, a linha Unitite Slim. Os implantes Unitite Slim possuem sua dimensão reduzida, de apenas 2,9 mm de diâmetro, sendo recomendado para regiões de espaço limitado. Ele é ideal para utilização em espaços interdentais reduzidos, gerando segurança e protegendo estruturas adjacentes como raízes de dentes vizinhos, além de otimizar o espaço protético. Essa linha está disponível em três comprimentos diferentes (10, 11,5 e 13mm).

Este trabalho tem como objetivo relatar um caso clínico, o qual foi utilizado dois implantes da linha Unitite Slim para reabilitar uma região de espaço protético limitado na região do lado direito da maxila.

2 RELATO DO CASO

Paciente do sexo masculino, W.M, 42 anos, leucoderma, compareceu à clínica de Especialização em Implantodontia e Periodontia, com a queixa principal de que estava incomodado com as falhas dentárias que ele tinha. À anamnese, o paciente não relatou nenhuma alergia, problemas cardíacos, diabetes e outras condições sistêmicas, também não era tabagista. Ao exame clínico, o paciente apresentava algumas falhas dentárias.

Ao exame tomográfico e modelo de estudo, foi planejado para o paciente a instalação de dois implantes entre os dentes 13 e 15, levantamento de seio do lado esquerdo do paciente para posteriormente instalação de mais dois implantes na região do 25 e 26 e confecção de uma ponte sobre implantes. (Figura 1)

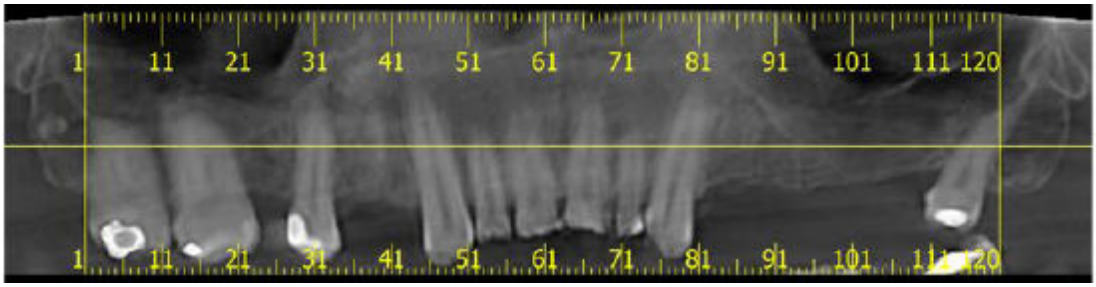

Figura 1: Tomografia da maxila

O planejamento da cirurgia do lado direito do paciente se deu após uma conversa criteriosa com o paciente, ele relatou que não queria usar aparelho ortodôntico. Sendo assim, foi realizado um modelo de estudo para analisar junto com a tomografia se nessa região caberia dois dentes, pois, somente um dente seria inviável. Após analisar o modelo, foi observado que daria para colocar dois dentes menores que o tamanho convencional, sem prejudicar na funão mastigatória e na estética. Sendo assim, ao analisar a tomografia o espaço disponível não daria para utilizar os implantes convencionais, por isso, os implantes escolhidos foram os da linha Unitite Slim da S.I.N., que são implantes de diâmetro reduzido, indicado para regiões com espaço limitado.

Antecedendo a cirurgia, foi prescrito uma medicação pré- operatória para maior conforto do paciente durante o procedimento e no pós-operatório, e passado as orientações para o paciente de quais os cuidados necessários.

No dia da cirurgia, foi feita antissepsia do campo,utilizando iodo 2% extra-oral e clorexidina 0,12% intra-oral, utilizando-se campo cirúrgico estéril de TNT gramatura 40. Dando início à cirurgia, foram utilizados 3 tubetes de cloridrato de lidocaína+epinefrina 2%1:100.000, utilizando a técnica infiltrativa local e palatino.



Firuga 2: Técnica anestésica

Após a anestesia pegar, utilizando uma lâmina 15C, foi realizada a incisão tendo como referência o sulco central do dente 15 e intra sucular dos dentes vizinhos, visando preservar a faixa de gengiva queratinizada para proteção dos implantes no futuro. O descolamento do retalho foi feito utilizando um descolador de Molt nº9, expondo o tecido ósseo a ser trabalhado. Todos os vestígios de tecido mole foram removidos para melhor visualização. Posterior ao descolamento, foi dado início ao uso das fresas. (figura 3).

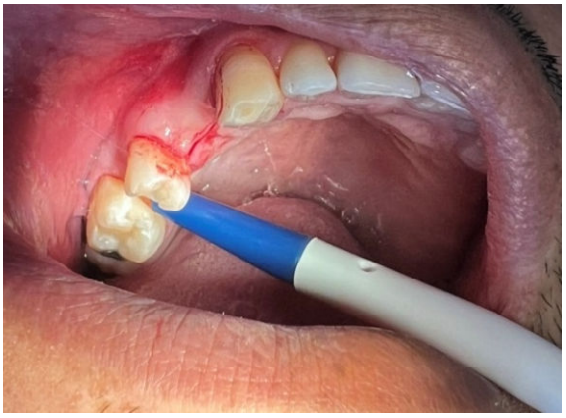

Figura 3:Incisão

A primeira fresa foi a lança, utilizada para a perfuração inicial do osso. Em seguida, a fresa de 2,0 mm para ampliar o diâmetro inicial. E por último a fresa de 2,9 mm para a preparação do leito ósseo para colocação dos implantes. Com irrigação abundante com soro fisiológico 0,9% e sempre conferindo o paralelismo entre os dois leitos e os dentes adjacentes com o paralelômetros (figura 4). Para maior segurança nas fresagens utilizamos Kit Safe Drill. Após finalizar as fresagens, foram instalados os dois implantes Unitite Slim de 2,9 x 11,5 entre os dentes 13 e o 15.



Figura 4: Conferindo o paralelismo

Ao final da instalação dos implantes, foram feitas suturas em colchoeiro horizontal e simples na região operada. Um mês depois foi realizado uma radiografia periapical para conferência do posicionamento dos implantes (figura 5).

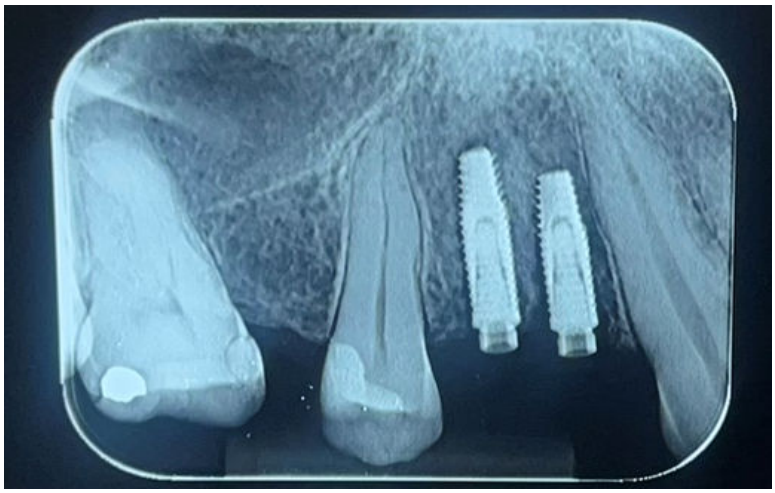

Figura 5– Radiografia final.

3 DISCUSSÃO

Segundo a SIN Implant System, o implante Unitite Slim, foi projetado para reabilitações em áreas com espaço ósseo limitado, como incisivos laterais superiores e inferiores. Sua conexão Cone Morse e microrroscas cervicais ajudam a prevenir saurizações e fraturas, além de melhorar o processo de osseointegração, sendo assim, uma excelente opção para casos que não são possíveis reabilitar com os implantes de diâmetro convencional.

Além disso, em um relato de caso publicado na Revista Científica do SIN Implant System, os autores destacam que o diâmetro reduzido do Unitite Slim é compatível com áreas estreitas e espaços interdentais limitados. Eles ressaltam que a superfície tratada com nanocristais de hidroxiapatita melhorou o processo de osseointegração em comparação às superfícies convencionais.

De acordo com Pedroso (2020), esses implantes são indicados para áreas com espaço protético limitado, devido ao seu diâmetro menor.

Mizutani et al. (2022) descreveram um fluxo de trabalho digital para cirurgia de implante unitário e reabilitação protética em área estética, utilizando o implante Unitite Slim. Os autores enfatizaram a praticidade e os resultados estéticos oferecidos com esse sistema em casos complexos.

Costa et al. (2023) contando a reabilitação estética e funcional de um paciente com agenesia dentária, empregando um implante de cerâmico estreito na região anterior. O estudo destacou a importância dos implantes cerâmicos reduzidos em situações onde o espaço protético é limitado, permitindo a restauração da harmonia do sorriso e devolvendo a qualidade de vida para o paciente.

Outro estudo avaliou a osseointegração de implantes Unitite em um relato de caso, concluindo que a utilização de implantes restritos Unitite é uma alternativa viável para reabilitações em áreas com espaço reduzido, proporcionando bons resultados estéticos e funcionais.

Javed e Romanos (2014) mostraram que o papel do diâmetro do implante na sobrevivência a longo prazo dos implantes dentários é secundário. De fato, a obtenção da estabilidade primária durante a colocação do implante e a higiene pós-cirúrgica do paciente são fatores críticos para o sucesso do implantes estreitos na região posterior.

Esses relatos evidenciam a aplicabilidade dos implantes Unitite Slim em casos desafiadores, fornecendo soluções eficazes para reabilitações em áreas com restrições de espaço e altas demandas estéticas.

4 CONCLUSÃO

Os implantes de diâmetro reduzido são uma alternativa viável para casos onde há certa dificuldade de instalação do implante com diâmetro convencional. Após avaliar os estudos acima e correlacioná-los com o relato de caso, pode-se concluir que os implantes Unitite Slim são uma excelente opção para regiões com espaço mésio-distal limitado. Sendo possível reabilitar o paciente de forma segura, devolvendo para o mesmo função mastigatória,estética e qualidade de vida.

REFERÊNCIAS

Al-Nawas B., Domagala P., Fragola G., et al. Um estudo prospectivo não intervencionista para avaliar a sobrevivência e o sucesso de implantes de diâmetro reduzido feitos de liga de titânio-zircônio. Journal of Oral Implantology. 2015;41(4):e118–e125. doi: 10.1563/aaid-joi-d-13-00149.

Assaf A., Saad M., Daas M., Abdallah J., Abdallah R. Use of narrow-diameter implants in the posterior jaw: a systematic review. Implant Dentistry. 2015;24(3):294–306. doi: 10.1097/id.0000000000000238

COSTA A., PAIVA K., CONCEIÇÃO J.,SOUSA M. Aesthetic oral rehabilitation with narrow implant in a patient with dental agenesia: Case report. Research, Society and Development, v. 12, n. 10, e79121043462, 2023

ELIAS, C. N (2011). Factors affecting the success of dental implants. In: Implant Dentistry – a rapidly evolving practice. Chapter 14.

MANGANO, F.; POZZI-TAUBERT, S.; ZECCA, P.A.; LUONGO, G.; SAMMONS, R.L.; MANGANO, C. Immediate restoration of fixed partial prostheses supported by one-piece narrow-diameter selective laser sintering implants. Implant Dent 2013;22(4):388–93.

SAAD M, ASSAF A, GERGES E. The use of narrow diameter implants in the molar area. Int J Dent 2016;2016.

Viana, Luana & Villar, Lucas & Conceição, Barbara & Bezerra, Fabio & Picinini, Leonardos & Oliveira, Rodrigo. (2020) . Evaluation of the survival rate of extra narrow dental implants (unitite slim 2.9 mm) full- arch implant supported. Journal of Multidisciplinary Dentistry. 10. 19-24. 10.46875/jmd.v10i1.26.

MIZUTANI et al. Soluções CAD/CAM digitais – AWS. Disponível em https : //sin -implante.s3.você-oeste -2 .amazonaws.com// 2022.