FACULDADE SETE LAGOAS-FACSETE

NADJILA CRISTINA ESTORK

IMPLANTE IMEDIATO: VANTAGENS E INDICAÇÕES

São Paulo
2022

NADJILA CRISTINA ESTORK

IMPLANTE IMEDIATO: VANTAGENS E INDICAÇÕES

Monografia apresentada ao curso de Especialização Lato Sensu FACSETE, como requisito parcial para conclusão do Curso de Especialização em Implantodontia.

Orientador: Prof. Dr. Dario Paterno Junior

São Paulo
2022

NADJILA CRISTINA ESTORK

IMPLANTE IMEDIATO: VANTAGENS E INDICAÇÕES

Monografia apresentada ao curso de Especialização Lato Sensu FACSETE, como requisito parcial para conclusão do Curso de Especialização em Implantodontia.

Orientador: Prof. Dr. Dario Paterno Junior

Aprovado em:

BANCA EXAMINADORA

_____/____/_____

Prof.

_____/____/_____

Prof.

_____/____/_____

Prof.

“A maturidade me permite olhar com menos ilusão, aceitar com menos sofrimento, entender com mais tranqüilidade, e querer com mais doçura”.

Lya Luft

AGRADECIMENTOS

A Deus

Por me iluminar e proteger na estrada e em todos os momentos de minha vida.

Aos Professores da clinica

Pela paciência e orientação, pela tolerância e calma na arte de ensinar, pela dedicação em tempo integral.

Aos meus colegas

Sempre dispostos a compartilhar seus conhecimentos.

DEDICATÓRIA

Á minha família, pois com a vibração positiva ao meu sucesso, fez com que eu recebesse mais esta vitória.

RESUMO

A colocação de implante imediato após exodontia representa uma técnica viável de reabilitação por apresentar as vantagens de adiantar alguns meses de espera para ossificação do alvéolo, possível manutenção da altura e largura do osso alveolar, manutenção e regeneração dos tecidos moles, redução dos procedimentos cirúrgicos e resultados estéticos imediatos, pelo uso de restaurações provisórias. Diante destas vantagens e das elevadas taxas de sucesso alcançadas com os implantes imediatos, o objetivo deste trabalho foi realizar uma revisão bibliográfica sobre o implante imediato, bem como suas vantagens e indicações na realização cotidiana da técnica.

PALAVRAS-CHAVES: Implante dentário; Cirurgia; Protocolo; Extração;

SUMMARY

The placement of implants immediately after extraction is a viable technique for rehabilitation present the advantages of eliminating wait several months for the alveolar ossification, can maintain the height and width of the alveolar bone maintenance and regeneration of soft tissues, reduction of surgical procedures and immediate aesthetic results, the use of provisional restorations. Given these advantages and the high success rates achieved with immediate implants, the aim of this study was to review the literature on immediate implantation, as well as their advantages and indications in the daily realization of the technique.

KEYS-WORDS: Dental implant; Surgery; Protocol; Extraction
;

SUMÁRIO

1. **INTRODUÇÃO ---------- 10**
2. **OBJETIVOS ---------- 12**
3. **METODOLOGIA ---------- 13**
4. **REVISÃO DE LITERATURA ----------14**
5. **DISCUSSÃO ---------- 26**
6. **CONCLUSAO ----------30**
7. **REFERENCIAS BIBLIOGRAFICAS ----------31**

1 – INTRODUÇÃO

A instalação de implantes e provisórios imediatos em áreas anteriores é uma técnica viável devido á previsibilidade estética, redução do tempo de tratamento e conforto pós-operatório oferecido ao paciente. Independentemente do protocolo utilizado, sempre haverá um processo fisiológico de remodelação dos tecidos ao redor do dente que foi extraído. Mas, a técnica imediata mostrou redução desse processo e manutenção dos tecidos peri-implantares. A confecção de uma coroa provisória com um aspecto natural é fundamental, pois moldará todos os tecidos circundantes para receber a coroa definitiva. Apesar de ser considerado um procedimento previsível, sua indicação depende de um planejamento criterioso (VIEIRA, 2017).

Scarano, nos mostrou que colocação de implantes pós exodontia de dentes únicos na zona estética tem sido um tópico de grande interesse no campo da implantodontia desde 1990. Desencadeado pelo desenvolvimento da regeneração óssea guiada, o conceito de colocação imediata de implantes tornou-se bastante popular no setor. Nos últimos 12 anos, no entanto, os profissionais da odontologia começaram a focar cada vez mais nos resultados estéticos da colocação de implantes pós- extração e vários estudos indicaram um risco significativo para o desenvolvimento de recessões da mucosa com implantes imediatos. Devemos avaliar as várias fases do desenvolvimento de estratégias terapêuticas ao longo dos anos para a colocação de implantes pós-extração em dente único, locais na zona estética. Apresenta os conhecimentos atuais sobre a terminologia com colocação imediata, precoce e tardia do implante, os fatores de risco para o desenvolvimento de complicações estéticas e os critérios de seleção para as diversas opções de tratamento (SCARANO, 2017).

Denissen, Wheeler, et al. têm relatado sobre a instalação imediata de implantes nos alvéolos de dentes extraídos. Esse procedimento tem como escopo, reduzir o tempo de tratamento e o custo, preservar a altura do rebordo, espessura óssea alveolar e a dimensão do tecido mole, promovendo um contato osso-implante.

Na implantodontia atual, uma prática que tem sido utilizada para substituir dentes ausentes é o uso de implantes osseointegrados, cirurgicamente implantados no osso alveolar recém-extraído. O uso de implantes em áreas específicas constitui-se uma ferramenta restauradora eficiente e um crescente número de profissionais tem lançado mão desta forma de tratamento (BUSTAMANTE, 2005). Acompanhando esta evolução, caracterizada por altos índices de sucesso, progressos no tratamento e técnicas inovadoras, novos protocolos cirúrgicos e protéticos vêm sendo desenvolvidos, com técnicas cirúrgicas menos traumáticas, objetivando resultados estéticos satisfatórios precoces e estáveis (OLIVEIRA, 2008).

A busca pelo conhecimento dos fenômenos biológicos que ocorre após a extração dentária é fundamental para optar-se por manobras de preservação ou de reconstrução do rebordo alveolar, caso a implantação imediata não seja possível, já que a instalação tardia do implante pode resultar em consequências estéticas desfavoráveis, visando minimizar possíveis deficiências na altura da papila interproximal e da margem gengival (THOMÉ, 2007).

Portanto, tem-se como escopo, buscar os conhecimentos científicos atuais sobre implantes imediatos, suas diversas vantagens em relação a uma carga tardia determinando suas aplicações clínicas.

2– OBJETIVOS

2.1 - Por meio de revisão da literatura, este trabalho averiguou:

- As indicações e vantagens do implante imediato comparado ao implante tardio;

- Tempo de tratamento e o custo;

- Preservação da altura do rebordo, espessura óssea alveolar e a dimensão do tecido mole, promovendo um contato osso-implante.

3- METODOLOGIA

Durante a revisão de literatura, foram utilizados artigos científicos e monografias, em língua inglesa e portuguesa, dos últimos 10 anos, utilizando os seguintes descritores: Implantodontia, Implantes Imediatos e Reabilitação Oral. Os artigos foram obtidos por meio da consulta a sites especializados da internet como Bireme, Scielo e Pubmed para uma análise histórica, bem como dos princípios que regem a utilização de carga imediata em implantes dentais. Assim foram selecionados e analisados, de forma descritiva, 34 artigos conforme o critério de inclusão.

4 - REVISÃO DA LITERATURA

A perda total dos dentes ainda é um problema enfrentado por grande parcela da população. Nesse sentido, a Odontologia vem desenvolvendo novos métodos para a reabilitação desses pacientes. As próteses totais mucossuportadas foram amplamente utilizadas sem apresentarem, no entanto, estabilidade e retenção satisfatórias, principalmente na mandíbula. Com os estudos desenvolvidos por Brånemark, que culminaram com o aparecimento dos implantes osseointegráveis, um novo conceito de tratamento de pacientes desdentados totais surgiu: próteses totais implantossuportadas. A partir desse conceito, modificações foram realizadas no protocolo original com o intuito de tornar o tratamento mais rápido, efetivo, barato e menos traumático. Assim, pesquisas foram desenvolvidas para viabilizar o carregamento imediato dos implantes. Outro novo conceito que busca a melhora dos resultados em reabilitações orais é o sistema cone-morse, que apresenta maior resistência mecânica, melhor distribuição e transmissão de forças ao longo do implante para o tecido ósseo, redução do gap, com diminuição da possiblidade de invasão bacteriana na interface do implante intermediário, além da redução do afrouxamento e fraturas de parafusos (ALVES, 2018).

A colocação de implantes pós exodontia de dentes únicos na zona estética tem sido um tópico de grande interesse no campo da implantodontia desde 1990. Desencadeado pelo desenvolvimento da regeneração óssea guiada, o conceito de colocação imediata de implantes tornou-se bastante popular no setor. Nos últimos 12 anos, no entanto, os profissionais odontólogos começaram a focar cada vez mais nos resultados estéticos da colocação de implantes pós-extração e vários estudos indicaram um risco significativo para o desenvolvimento de recessões da mucosa com implantes imediatos. Devemos avaliar as várias fases do desenvolvimento de estratégias terapêuticas ao longo dos anos para a colocação de implantes pós- extração em dente único, locais na zona estética. Apresenta os conhecimentos atuais sobre a terminologia com colocação imediata, precoce e tardia do implante, os fatores de risco para o desenvolvimento de complicações estéticas e os critérios de seleção para as diversas opções de tratamento (SCARANO, 2017).

Misch (2000), verificou o crescente desenvolvimento da tecnologia na área da implantodontia contemporânea apresenta ao profissional um desafio, que consiste na busca de uma arquitetura gengival estética, que alcance os objetivos do profissional dentro do planejado e, também, o prognóstico esperado pelo paciente que e submetido a esse tipo de tratamento.

Todo conhecimento adquirido ao longo dos anos, deixa claro o papel da estética não só na sociedade, mas também dentre os critérios para avaliação do sucesso de procedimentos odontológicos. Com isso, a importância de parâmetros, que conduzem a uma maior previsibilidade estética, biológica e funcional, deve ser estabelecida com base em evidências científicas para a determinação de protocolos de conduta que resultem em resultados favoráveis e reproduzíveis. (BELSER, 2004).

(DENISSEN, WHEELER, et al.) têm relatado sobre a instalação imediata de implantes nos alvéolos de dentes extraídos. Esse procedimento tem como escopo, reduzir o tempo de tratamento e o custo, preservar a altura do rebordo, espessura óssea alveolar e a dimensão do tecido mole, promovendo um contato osso-implante.

O aumento no índice de exigência estética da reabilitação com implantes provocou uma mudança nos conceitos de tratamento dentro da Implantodontia. Novas técnicas vêm sendo desenvolvidas no intuito de diminuir o tempo de tratamento, minimizando custos e o trauma cirúrgico e psicológico dos pacientes, principalmente em regiões com envolvimento estético. A substituição imediata em Implantodontia consiste na instalação de implantes em alvéolos frescos imediatamente após a extração dentária e a confecção de um provisório diretamente sobre implante, na mesma sessão clínica. Isto é possível quando é alcançada uma estabilidade primária suficiente para que este implante seja submetido a cargas funcionais controladas (YUAN, X. et al, 2018).

(VALENZUELA, S. et al., 2018) Notaram-se que a implantodontia contemporânea tem se preocupado em reabilitar pacientes edêntulos em tempo único, visando a bons resultados estéticos e funcionais. Procedimentos de

colocação de implantes em alvéolos pós-exodontia têm-se tornado situações comuns na implantodontia quando associados a confecção imediata das restaurações protéticas. Este fato deve-se aos avanços no conhecimento biomecânico e biologia tecidual.

A Implantodontia alterou o planejamento da reabilitação de elementos dentais perdidos com uma significativa previsibilidade. A evolução e o aprimoramento das técnicas de reabilitação oral tem permitido melhor qualidade de vida aos pacientes em um curto período. Uma das alternativas atuais para reabilitar pacientes com perda total ou parcial de dentes e o uso da carga imediata, fazendo com que os implantes recebam carga mastigatória sem a necessidade de esperar pelo processo de osseointegração. A principal função do uso dessa técnica e simplificar o procedimento, reduzindo o tempo de tratamento e o período de reparação. (ZANI, S. et al., 2011)

Colocação de implantes imediatos em alvéolos após exodontia, representa uma técnica viável de reabilitação, principalmente na região anterior da maxila. Esta técnica apresenta as vantagens de eliminar alguns meses de espera para ossificação do alvéolo, possível manutenção da altura e largura do osso alveolar, manutenção e regeneração dos tecidos moles, redução dos procedimentos cirúrgicos e resultados estéticos imediatos, pelo uso de restaurações provisórias. O procedimento de colocação de implante imediato tem vantagens e elevadas taxas de sucesso alcançadas. (TRENTO, 2012)

Branemark (1985) propôs um protocolo, realizado a partir de duas etapas que visavam a reabilitação oral de desdentados totais. A primeira fase era destinada para a instalação dos implantes e após o período de 3 a 6 meses seria realizada a segunda etapa cirúrgica para a reabertura e colocação da prótese. Esse protocolo repercutiu por anos, entretanto, por volta da década de 80, foi iniciado o uso da carga imediata de implantes odontológicos por micro-movimentos de pequena amplitude (menores que 150μm), que permitem a colocação da prótese ao implante após 72 horas da cirurgia.

A utilização de implantes unitários com carga imediata tem sido utilizada amplamente por apresentar benefícios como: boa previsibilidade e altas taxas de sucesso quando comparados com protocolo convencional; Restabelecem a função estética imediata com preservação de altura dos tecidos moles; e são uma opção válida de tratamento logo após uma extração dental. Entretanto, deverão ser realizados estudos adicionais para acompanhar os índices de sucesso dos implantes. (ABELL,1990)

A literatura reforça que a principal condição de sucesso da osseointegração de implantes dentários é a estabilidade primária, que pode ser influenciada por fatores como: qualidade e quantidade de osso local, macro-design de implante, condições de tecido mole e reabilitação, técnica cirúrgica, tempo de carga protética,higiene bucal e outros. Para avaliação do tempo de cicatrização da cavidade de extração, foram utilizados três protocolos de inserção de implantes, que são: Implantação imediata (IIP), colocação precoce do implante (EIP) e colocação tardia do implante (DIP). Entretanto não há registros suficientes que possam determinam as possíveis vantagens ou desvantagens do IIP, EIP ou DIP. Há estudos que indicam que o IIP e o EIP podem apresentar maiores riscos de falhas e complicações do implante do que os DIP; por outro lado, o resultado estético pode ser melhor ao colocar implantes logo após a extração dos dentes. (FARIA, 2010).

WAGENBERG (2015) realizou um estudo no qual acompanhou os pacientes durante 16 anos, a prevalência dos implantes instalados imediatamente pós-extração dentaria foi de 96%, devendo, assim, ser um procedimento de escolha devido ao seu bom prognostico.

Ribeiro (2015) constatou que a colocação de implantes imediatos pós exodontia de dentes posteriores é um procedimento em que as taxas de sucesso e prevalência são semelhantes aos de protocolos tradicionais. Vários desafios anatômicos são encontrados, como a presença de septos ósseos inter-radiculares que dificultam o correto posicionamento tridimensional do implante e podem comprometer a estabilidade primária e / ou causar danos às estruturas vizinhas.

OLIVEIRA (2014) teve como objetivo fazer uma abordagem das técnicas mais recentes de exodontia atraumática de dentes hígidos com indicação ortodôntica ou de dentes sem possibilidade de recuperação, com o intuito de instalação mediata ou imediata de implantes osseointegráveis, fazendo uma descrição detalhada das técnicas e relatando seus benefícios e complicações. Alguns instrumentos e sistemas de exodontia têm sido produzidos actualmente com o intuito de garantir uma máxima preservação dos tecidos moles, do nível ósseo alveolar e de uma faixa saudável de gengiva inserida no pós-operatório. Dentre as técnicas conhecidas atualmente, foi destacada a técnica de exodontia por avulsão controlada, sendo considerada como a de mais alto nível de previsibilidade e de menor trauma. Foram relatados dois casos clínicos de exodontia por avulsão controlada, realizados com o sistema de exodontia atraumática Xt Lifting®, criado pelo Dr. Daniel Resende Meneses (2007). O primeiro caso descreve detalhadamente a técnica de exodontia atraumática de raiz residual, utilizada para casos de reabilitação imediata ou mediata do espaço protético, preservando tecidos periodontais de suporte e produzindo resultados estéticos e funcionais aceitáveis ou, no mínimo, mais previsíveis. O segundo caso clínico demonstrou a modificação da técnica, desenvolvida pelo autor, para exodontia de dentes hígidos com indicação ortodôntica.

Ribeiro (2005) nos mostra que a colocação imediata de implantes pós-excitação única está aumentando na prática clínica cotidiana. Devido ao volume insuficiente de tecido ósseo, a estabilidade primária adequada, essencial para a osseointegração subsequente, às vezes não é alcançada. Ribeiriro teve o intuito de comparar duas abordagens diferentes: preparação do local de implantação antes e após a extração das raízes. Materiais e Métodos: Foram selecionados 22 pacientes de ambos os sexos que necessitaram de uma reabilitação implante-protética do primeiro molar mandibular fraturado ou que apresentassem uma patologia endodôntica intratável. Os locais foram aleatoriamente designados para o grupo de teste (tratado com a preparação do leito de implante antes das extrações dos molares) ou grupo controle (tratado com a preparação do leito após as extrações dos molares) por uma tabela gerada por computador. Todos os implantes foram colocados pelo mesmo operador, experiente em técnicas

tradicionais e ultrassônicas. O quociente de estabilidade do implante (ISQ) e a posição do implante foram avaliados.

ZANI et.(2011) realizou a utilização de implantes osseointegráveis para a reabilitação de pacientes total ou parcialmente desdentados tornou-se uma importante alternativa de tratamento. O protocolo clássico recomenda um período de vários meses (aproximadamente 90 dias/ 3 meses) após a extração para a instalação dos implantes. O aperfeiçoamento das técnicas cirúrgicas e da superfície dos implantes, contudo, mostrou que é possível a instalação, imediatamente, após a remoção do elemento dentário, tendo como vantagem a redução do tempo de tratamento, promover menor reabsorção óssea, facilitar a determinação da posição do implante e da cicatrização do alvéolo pós-exodontia, além da aceitação do paciente. Com esta técnica, faz-se possível obter resultados viáveis e previsíveis, além da maior satisfação do paciente, uma vez que a instalação dos implantes ocorre em fase única.

Segundo Rosa (2008) o Implante Imediato é instalado imediatamente após a extração dentária. O meio mais eficaz de preservar tecidos moles e duros após exodontia é a imediata instalação de implantes. Além de reduzir o número de intervenções cirúrgicas e o tempo de tratamento, a inserção de implantes em alvéolo fresco pode promover uma cicatrização mais rápida e efetiva. O primeiro implante realizado após extração foi chamado de “implante imediato”, ocorreu em 1978 (MALÓ, 2003). As próteses imediatas conseguem devolver ao paciente, de forma rápida, a função e a estética, além de permitir visualizar com antecedência possíveis dificuldades na realização da prótese definitiva (VIEIRA, 2003).

A crista alveolar pode reabsorver cerca de 45% após a extração dentária, com maior intensidade nos primeiros seis meses, através de uma cascata de eventos biomecânicos e histológicos complexos que ocorre durante o processo de cicatrização de uma exodontia, provocando mudanças morfológicas e fisiológicas da região (ROSA, 2009). Estas mudanças podem ser reduzidas através do uso de técnicas de preservação do alvéolo, como a utilização de uma técnica atraumática de exodontia, enxertos de tecido duro e mole, ademais da utilização de uma 7 membrana de regeneração óssea para estabilização do enxerto ósseo. Os

alvéolos, que não sofreram alterações estruturais das paredes ósseas e do contorno gengival, podem receber implantes imediatos; nas situações que existam alterações dos tecidos duros, são usadas técnicas de recuperação o regeneração do alvéolo, para posteriormente, em uma segunda etapa, instalar o implante (GOMES JUNIOR, 2007).

De acordo com os estudos realizado por Oliveira, et al (2017) obtiveram resultados que mostram que a carga imediata sobre protocolos inferiores é uma opção viável para o tratamento de mandíbulas edêntulas e a conexão hexágono externo ou cone Morse não interferiram no sucesso dos implantes em um período curto de avaliação.

A colocação imediata do implante após exodontia pode ajudar a preservar a dimensão do osso alveolar, permitindo a instalação de implantes mais longos, de diâmetros maiores e melhorando a relação coroa-implante (MALÓ, 2003). Como resultado, a superfície de contato osso-implante aumenta, diminuindo a quantidade de força causada pela carga oclusal na interface osso-implante e atingindo uma melhor taxa de sucesso (MORAES JÚNIOR, 2012).

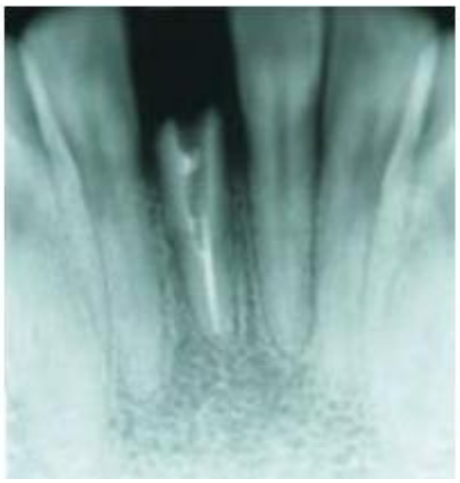

Raio-x mostrando fratura



Alveolo após exodontia



Implante 3.3 strauman



Inserçao do implante

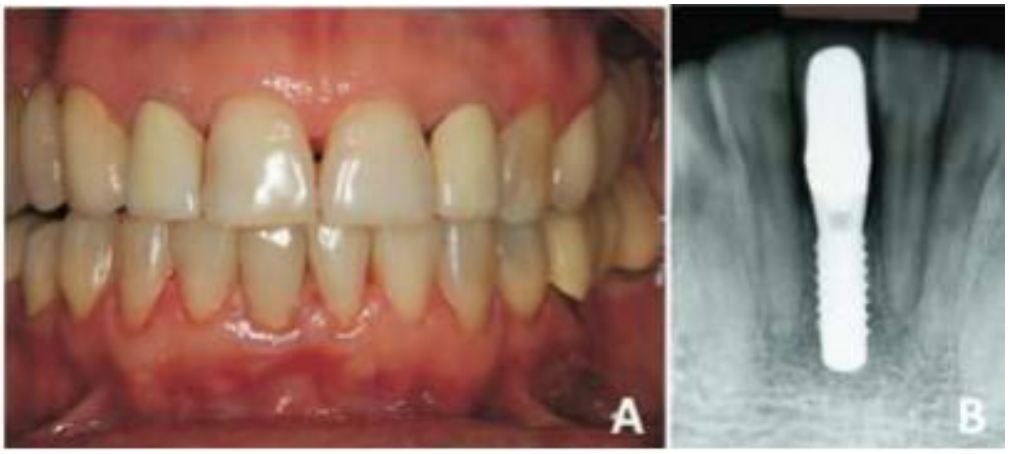

Na imagem “A” resultado final após 6 meses, em B imagem radiográfica após 6 meses.
(fonte imagens: Primo et.al)

A estabilidade inicial do implante imediato é um dos fatores principais para a sobrevida do implante. Para tanto, a técnica de fresagem deve ser realizada de modo a conseguir estabilidade do implante no terço apical do alvéolo, sendo obtida com a utilização de implantes cônicos por se assemelharem ao formato da raiz, e com superfície tratada (OLIVEIRA, 2008).

Em relação ao sítio para instalação de implantes imediatos, não há evidências de que a colocação de implantes em alvéolos frescos deva ser restrita a áreas específicas da maxila ou mandíbula. Muitos estudos têm demonstrado previsibilidade de resultados em ambas às arcadas, sem diferenças significativas na profundidade de sondagem ou no nível radiográfico da crista óssea (GOMES JUNIOR, 2007).

O implante imediato elimina a espera de vários meses da calcificação do alvéolo, manter a dimensão alveolar, reduzir o tempo de edentulismo, reduzir o custo do tratamento e aumenta a aceitação do paciente, prevenir o início da perda

óssea, permitindo a instalação de implantes mais largos e mais longos, preservação óssea (melhorando a relação coroa-implante) e uma diminuição no número de procedimentos cirúrgicos. Como resultado, o potencial da área de superfície ósseaimplante é aumentado para obter sucesso. Preservação da altura e da espessura do osso alveolar, além da redução do tempo e do custo de tratamento (BUSTAMANTE, 2005).

O tempo total de tratamento é reduzido, bem como a reabsorção óssea, especialmente na parede vestibular. Menor reabsorção óssea evita formação de uma concavidade vestibular geralmente vista após extrações e oportunizam a possibilidade de instalar o implante em uma posição ótima. O volume ósseo é suficiente para se conseguir estabilidade inicial e o implante pode ser instalado em 9 uma posição idêntica e com a mesma inclinação do dente que ele está substituindo (THOMÉ, 2007).

A involução do osso alveolar inicia-se logo após a perda da unidade dentária, com redução tanto na qualidade quanto na quantidade de tecidos duro e mole. Quando extrações dentárias são realizadas de forma atraumática, em que as quatro paredes ósseas são preservadas, primeiramente um coágulo sanguíneo preenche todo o alvéolo. Após 04 dias, tecido conjuntivo jovem e epitelização estão presentes no alvéolo (SOUZA NETO, 2012).

O tecido de granulação em formação libera mediadores, como o Fator de Crescimento de Fibroblastos (FGF) e o Fator de Crescimento de Tecido Conjuntivo (CTGF), que modulam a migração das células sanguíneas e mesenquimais, fornecendo o fator principal para a cicatrização: o suprimento sanguíneo. Após 7 dias toda a área é preenchida por tecido de granulação e a matriz osteóide (colágeno tipo I) é evidente na base do alvéolo. Por volta do 280 dias o alvéolo é preenchido completamente por osso (SILVA, 2009).

Após a exodontia, a maior parte do osso cortical é substituída por osso medular, com marcante redução nas dimensões vestibulolingual e apicocoronal. Esta redução ocorre de forma mais acentuada na região anterior da maxila,

devido a pouca espessura da cortical vestibular, podendo criar uma discrepância desfavorável entre o implante e a prótese (MORAES JÚNIOR, 2012).

Com isso, a manutenção deste osso já com espessura reduzida ao longo dos anos pode não ocorrer, sendo comum o aparecimento de defeitos ósseos. Nesses casos, durante a cicatrização alveolar, uma média de 40% a 60% da altura e espessura óssea original é esperada ser perdida fisiologicamente, com maior perda dentro dos primeiros 2 anos (REGIANINI, 2010).

Carvalho (2006) relata que o índice de reabsorção óssea ou perda de tecido mole no rebordo diminui significativamente com a instalação de implantes imediatos, que atuam sustentando e estimulando a osteogênese no alvéolo dentário, e desencadeiam resultados funcionais e estéticos satisfatórios.

Como uma potencial área para implante imediato, o dente indicado a ser extraído deve apresentar no mínimo 5mm de osso além do ápice e ao menos 12mm de altura e 5mm de espessura óssea. Os casos em que o dente não possui parede óssea vestibular, como defeito “sem parede” e/ou dentes com lesões apicais, devem ser excluídos (VIEIRA, 2003).

A cicatrização do alvéolo, pós-extração, ocorre após a substituição do coágulo inicial por tecido de granulação (conjuntivo), que posteriormente é substituído pela formação de osteóide, que se origina da periferia do alvéolo. O trabeculado ósseo gradualmente se forma para preencher o alvéolo (SILVA, 2009).

O sucesso do uso da técnica de implantes imediatos dependerá de um diagnóstico preciso e o estabelecimento de um plano de tratamento. Deve-se avaliar a história médica e odontológica, a fotografia clínica, o modelo de estudo, as radiografias periapical e panorâmica, assim como a tomografia computadorizada ou tomografia linear da região a ser implantada (MALÓ, 2007).

Antes de se iniciar o tratamento com implantes imediatos é necessário observar a morfologia óssea, o tipo periodontal, o nível da crista óssea interproximal, a linha de sorriso e a morfologia do tecido gengival (superfície,

desenho), bem como a análise da distância interimplante, da existência de ponto de contato e do nível do osso interproximal (CARVALHO, 2006).

É de fundamental importância avaliar o periodonto da região antes da exodontia, sendo necessários alguns pré-requisitos para que a implantação imediata seja indicada, como a extensão da reabsorção óssea, a morfologia do defeito ósseo e se o posicionamento do implante proporcionará angulação ideal para a finalização do trabalho com uma restauração esteticamente aceitável; controle da quantidade de carga, a densidade óssea, a superfície do implante, bem como a própria técnica cirúrgica (THOMÉ, 2007).

Segundo Rosa (2008) e Vieira (2003) a instalação de implantes imediatos está indicada quando existe uma parede alveolar intacta com os tecidos moles e duros saudáveis, livres de patologias (13) e todas situações clinicas em que o dente está perdido e que o osso remanescente oferece condições de receber e estabilizar o implante. As situações mais encontradas são fraturas de raízes, lesões perirradiculares de origem endodôntica, lesões periodontais, traumatismos e lesões cariosas verticais além da margem óssea, ou seja, a substituição de dentes com patologias sem possibilidade de tratamento.

Outros critérios de inclusão para implante imediato são: a) ausência de fatores locais ou sistêmicos que poderiam inibir o processo de cicatrização da osseointegração; b) presença de pelo menos 4mm de osso além do ápice para garantir a estabilidade primária do implante; c) implante instalado dentro dos limites 11 do alvéolo e aceitar assinar um termo de consentimento informado (SILVA, 2008 E SOUZA NETO, 2012).

Na avaliação radiográfica, devem ser considerados fatores como disponibilidade óssea, formato do osso, qualidade, espessura e altura óssea. Recomenda-se 4-5 mm de espessura óssea na crista e 10 mm ou mais da crista ao canal mandibular. A altura do osso interproximal deve ser de 5 mm ou menos do ponto de contato do dente adjacente. Quanto maior for à distância do ponto de contato interproximal até a crista óssea, menor será a possibilidade de formação

da papila interproximal. A etapa final do planejamento deve incluir a confecção do guia cirúrgico (MORAES JÚNIOR, 2012).

A melhor forma de evitar complicações pós-operatórias é respeitar as contraindicações. Uma contra-indicação absoluta para a instalação de implantes em alvéolos frescos é a presença de um processo inflamatório periapical agudo. Em relação à discrepância de diâmetro, quando o espaço alvéolo/implante é maior do que 5 mm, é aconselhável a realização de regeneração óssea (VIEIRA, 2009).

Apesar da presença de complicações nos implantes imediatos, principalmente relacionados à pacientes com história de periodontite, o índice de sucesso permanece elevado e o tratamento, muitas vezes, ainda é conservador e eficaz (CARVALHO, 2006).

5 – DISCUSSÃO

Estudos recentes mostram que a técnica do implante imediato juntamente com a coroa provisória imediata tornou-se uma opção bastante segura para a reabilitação oral. Possui vantagens de manter a arquitetura gengival periimplantar; reduzir o tempoe custo de trabalho, pois reduz os procedimentos cirúrgicos e reduzir a perda em altura e largura do osso alveolar. Entretanto, existe uma divergência sobre essas vantagens com um estudo realizado sobre cães, que demonstrou que a técnica de implante imediato não foi capaz de impedir a remodelação óssea após a exodontia. A coroa provisória imediata favorece a manutenção dos tecidos duro e mole da região e tem o papel de vedar o tecido duro que recebeu o implante, formando uma barreira benéfica ao sucesso dos casos. As presentes imagens ilustram a resolução de um único dente perdido na região da maxila anterior (dente 21), através de implante imediato pós-exodontia sem retalho e estética imediata através de coroa provisória imediata. Concluiu-se que o biótipo gengival tem grande influência na estética no tratamento com implantes, sendo o mais fino com maior susceptibilidade a recessão gengival; o uso de restaurações provisórias é importante durante reabilitações orais com implantes, pois além de devolver a função de mastigação, fonética e estética do paciente, também colaboram com a saúde e manutenção dos tecidos periodontais; a técnica do implante imediato à extração dentária é bastante viável e vantajosa, desde que bem planejada e cuidadosamente executada e o uso de coroa provisória imediatamente após a instalação de implante imediato proporciona bem-estar psicológico, representando uma solução reabilitadora para a perda de dente unitário anterior (MOTA, 2018).

A instalação de implantes através da técnica de carga imediata é um dos métodos mais aceitos pelos pacientes para reposição de elementos dentais condenados ou perdidos principalmente em região estética. Essa alternativa de reabilitação utilizada também em implantes unitários possui algumas vantagens como: a diminuição no tempo de tratamento, a recuperação imediata da estética e da função refletindo um efeito psicológico muito favorável ao paciente e a diminuição do número de procedimentos cirúrgicos durante a reabilitação. Esse trabalho tem por objetivo relatar um caso clínico de implante imediato com

aplicação da técnica de instalação de carga imediata logo após a exodontia de um incisivo central superior direito, com diagnóstico de fratura radicular. O elemento dental apresentava ainda tratamento endodôntico e protético concluído. Dentre as alternativas de tratamento disponíveis, foi realizada a exodontia atraumática do elemento dental, a instalação imediata de um implante osseo integrável, enxerto ósseo e de tecido conjuntivo e a fixação de uma coroa provisória fixa sobre o implante em apenas uma sessão. Essa técnica foi realizada no intuito de promover resultados estéticos e funcionais satisfatórios e otimizados, simplificando o procedimento e proporcionando maior conforto ao paciente (SANTOS, 2016).

A substituição imediata de dentes por implantes como foi proposta há mais de 20 anos e o seu excessivo emprego atual é motivado pelo elevado nível de sucesso alcançado com os implantes osseointegrados colocados seguindo o protocolo tradicional de Bränemark (CARVALHO, 2009 e OLIVEIRA, 2008).

O Implante Imediato passou a ser considerado por possuir o potencial de preservar a arquitetura óssea e gengival periimplantar de maneira previsível e por reduzir o período entre a extração do dente e aplicação da prótese. Estudos sobre osseointegração têm demonstrado que essa colocação imediata de implantes em alvéolos de extração frescos pode oferecer vantagens sobre o protocolo clássico, possuindo o potencial de aumentar a aceitação do procedimento pelo paciente (ATIEH, 2009 e KAN, 2003).

Mais recentemente surgiram técnicas de instalação de implante imediato unitário que evitam o descolamento de retalhos e a utilização de membranas, e parecem preservar ainda mais a arquitetura gengival, principalmente em nível das papilas interproximais (CAUDURO, 2009 e GOMES JUNIOR, 2007).

Os implantes imediatos estão se tornando cada vez mais frequentes para os implantodontista pelo prognóstico favorável de longa duração, à redução de custo e, principalmente, pela previsibilidade estética das restaurações de implantes unitários comparados com as opções restauradoras tradicionais (CHRISTOPHER, 2005 e VIEIRA, 2003).

A eliminação do período de espera pela consolidação alveolar, menos sessões cirúrgicas, período mais curto de edentulismo e do tempo total de tratamento, redução dos custos gerais, preservação da altura e largura do osso alveolar com otimização dos resultados estéticos e funcionais e a redução da geração de calor durante o procedimento de colocação do implante são as possíveis vantagens significantes mencionadas (THOMÉ, 2007 e SILVA, 2009).

Ainda alguns estudos relatam varias indicações à aplicação do protocolo de implante imediato em situações clínicas como fraturas de raiz, complicações endodônticas-periodontais, ou fracassos de cirurgia de endodôntica, cáries de raiz largas e fracassos periodontais, dentes com patologias sem possibilidade de tratamento. Também estão indicados implantes imediatos simultâneos a extrações de caninos inclusos e de dentes decíduos (OLIVEIRA, 2008 e SOUZA NETO, 2012). 15

Torna-se necessário compreender a dinâmica que rege os tecidos ósseos e gengivais após a exposição do implante na cavidade bucal e sua inter-relação com os tecidos de suporte dos dentes adjacentes para redução dos riscos da atrofia gengival e a perda de altura das papilas (CAUDURO, 2009 e GOMES JUNIOR, 2007). Para o implante dentário, são necessários alguns pré-requisitos para que a implantação imediata seja indicada, como a extensão da reabsorção óssea, a morfologia do defeito ósseo e se o posicionamento do implante proporcionará angulação ideal para a finalização do trabalho com uma restauração esteticamente aceitável (MORAES JÚNIOR, 2012 e REGIANINI, 2010).

A atrofia óssea, com prejuízo funcional e estético, retarda e dificulta a reabilitação protética. Com o objetivo de prevenir ou retardar a perda do volume de osso do rebordo alveolar, recomenda-se que o implante seja realizado o mais precoce possível, de forma preventiva. Esta pode ser iniciada antes que o osso alveolar edêntulo seja reabsorvido a tal grau que somente um rebordo em lâmina de faca esteja presente (ROSA, 2009). Algumas pesquisas demonstraram que a modificação no desenho do corpo e da superfície dos implantes altera a qualidade do implante, com aumento do sucesso em ossos de baixa qualidade devido a

uma maior ancoragem e superfície de contato osso-implante (CHRISTOPHER, 2005, ROSA, 2008 e THOMÉ, 2007).

De acordo com Rosa (2007), a cirurgia de implante imediato sem realizar retalhos é um procedimento previsível, sendo um procedimento que consome menos tempo, o sangramento é mínimo e a instalação do implante é vantajosa, não havendo necessidade de realizar suturas e remover pontos posteriormente, que ocasionalmente levam a cicatrizes ou deformações teciduais. Edema e dor podem ser evitados ou minimizados quando não há deslocamento do retalho (MALÓ, 2003, REGIANINI, 2010 e VIEIRA, 2003).

Cabe ressaltar a importância do Implantodontista na execução do protocolo estabelecido, respaldados por métodos científicos seguros, aumentando a confiabilidade dos bons resultados estéticos e funcionais aqui observados. O risco de complicações de implante imediato à extração é pequena e seria possível desde que todos os pré-requisitos, limitações e critérios de seleção dos implantes imediatos sejam não sejam atendidos (OLIVEIRA, 2008 e ROSA, 2008).

Assim, os implantes imediatos mostram-se alternativa eficiente à reabilitação de elementos dentais condenados, bem como a eliminação do período de espera 16 para regeneração do tecido periodontal, manutenção da dimensão do alvéolo, eliminação da cirurgia para implantação e especialmente, a diminuição do período com dentes ausentes, fato este que diminui custo e aumenta a aceitabilidade por parte do paciente (OLIVEIRA, 2008, ROSA, 2007, EGIANINI, 2010, SOUZA NETO, 2012 e VIEIRA, 2003).

Sua previsibilidade evidenciada pelas altas taxas de sucesso e diminuição no tempo de tratamento, mesmo quando instalados em locais com patologias periapicais e/ou periodontais, são escolha segura e eficaz, quando bem indicados. Os fatores chave para o sucesso estão em observar a correta indicação e contraindicação, além de estabelecer diagnóstico e planejamento minucioso para reabilitação com os implantes imediatos (CHRISTOPHER, 2005, SOUZA NETO, 2012 e SILVA, 2009).

6 – CONCLUSÃO

De acordo com a literatura analisada e apresentada, conclui-se que o emprego implante Imediato mostra-se uma alternativa viável para reposição de elementos dentais perdidos por ter uma alta porcentagem de sucesso quando bem indicada (variando de 92% a 100%), encurtam o tempo de espera na reabilitação protética, diminuindo a reabsorção óssea do alvéolo residual, por necessitar de uma técnica cirúrgica que reduza a possibilidade de perda óssea alveolar após a extração do dente, com o menor trauma possível. Além de ser necessário que ultrapasse de 3 a 5 mm do ápice dental do resto alveolar para conceder uma estabilidade primária. Portanto, os estudos apontam altas taxas de sobrevida dos implantes imediatos, ressaltando assim sua alta confiabilidade e previsibilidade, desde que bem indicados, planejados, e cuidadosamente executados.

7- REFERÊNCIAS BIBLIOGRÁFICAS

VIEIRA, Ana Paula de Fátima; CHAVES JR, Edson; CEZÁRIO, Erika Storck. Fatores determinantes para a otimização da estética na instalação de implantes e provisórios imediatos. **Prótese News**, v. 4, n. 4, p. 432-438, 2017.

SCARANO, A. Traditional Postextractive Implant Site Preparation Compared with Pre-extractive Interradicular Implant Bed Preparation in the Mandibular Molar Region, Using an Ultrasonic Device: A Randomized Pilot Study. International Journal of Oral & Maxillofacial Implants, v. 32, n. 3, 2017. Disponível em: https://www.ncbi.nlm.nih.gov/pubmed/?term=traditional+postextractive+implant+site+preparation+compared+with+pre-extrative. Acesso em: 01 de Agosto de 2018.

WHEELER SL, Vogel RE, Casellini R. Tissue preservation and maintenance of optimum esthetics: a clinical report. Int J Oral Maxillofac Implants. 2000 Mar-Apr; 15(2):265-71.

YUAN, X. et al. Biomechanics of Immediate Postextraction Implant Osseointegration. Journal of Dental Research, v.97, n.9, p. 987-994, 2 de Abril de 2018. Disponível em: https://www.ncbi.nlm.nih.gov/pubmed/29608868. Acesso em: 24 de Julho de 2018.

VALENZUELA, S. et al. Immediate Implant Placement by Interradicular Bone Drilling before Molar Extraction: Clinical Case Report with One-Year Follow-Up. Case reports in dentistry, v. 2018, 2018. Disponível em: https://www.ncbi.nlm.nih.gov/pubmed/29808129. Acesso em 24 de Julho de 2018.

TRENTO, Cleverson Luciano et al. Implantes cone morse com carga imediata: relato de caso. Odontologia Clínico-Científica (Online), v. 11, n. 2, p. 159-164, 2012. Disponível em: http://revodonto.bvsalud.org/scielo.php?script=sci_arttext&pid=S1677-38882012000200014. Acesso em: 01 de Agosto de 2018.

RIBEIRO, G. et al. Carga imediata sobre implante unitário imediato-relato de caso clínico. Stomatos, v. 11, n. 20, 2005. Disponível em:

http://www.redalyc.org/html/850/85017119008/. Acesso em: 01 de Agosto de 2018.

OLIVEIRA, Maiolino Thomaz Fonseca et al. Substituição e estética imediata na região anterior da maxila utilizando implante Drive e munhão anatômico. Full Dentistry Science, v. 5, n. 20, p. 566-570, 2014. Disponível em: https://www.researchgate.net/profile/Thiago_Carneiro6/publication/283348042_Substituicao_e_estetica_imediata_na_regiao_anterior_da_maxila_utilizando_implante_Drive_R_e_munhao_anatomico_Replacement_and_immediate_esthetic_in_the_anterior_maxilla_using_implants_Drive_R_and_trunn/links/5635c8d808ae75884113afa4.pdf. Acesso em: 01 de Agosto de 2018.

RIBEIRO, G. et al. Carga imediata sobre implante unitário imediato-relato de caso clínico. Stomatos, v. 11, n. 20, 2005. Disponível em: http://www.redalyc.org/html/850/85017119008/. Acesso em: 01 de Agosto de 2018.

ZANI, S. et al. Colocação de implante imediato após exodontia: relato de caso clínico. Odontologia Clínico-Científica (Online), v. 10, n. 3, p. 281-284, 2011. Disponível em: http://revodonto.bvsalud.org/scielo.php?pid=S1677-38882011000300018&script=sci_arttext. Acesso em: 23 de Julho de 2018.

ROSA, M. B. ET AL. Implante imediato após extração. PROODONTO SESCAD, p. 33 -100, 2008.

VIEIRA, R.; CAPELARI, M. M; MARZOLA, C.; TOLEDO FILHO, J. L.; PASTORI, C. M.; ZORZETTO, D. L. G.; TOLEDO, G. L.; OLIVEIRA, M. Implantes osseointegráveis com carga imediata. Associação Paulista de Cirurgiões Dentistas – Regional de Bauru/ 2003.

ROSA, J. C. M.; ROSA, D. M.; ZARDO, C. M.; ROSA, A. C. P. O.; CANULLO, L. Restauração dentoalveolar imediata pós-exodontia com implante platform switching e enxertia. ImplantNews. v. 6, v. 5, p. 551-558, set/out. 2009.

PRIMO, B. T. et al. Implante imediato para substituição de elemento dentário com fratura radicular: relato de caso clínico. Revista Odontologia. V. 17, p.32, JANEIRO E JUNHO DE 2011.

OLIVEIRA, A. C.; SOUZA, J. R.; THOME, G.; MELO, A. C. M.; SARTORI, I. A. M. Implante imediato unitário em função imediata – relato de caso. RFO, v. 13, n. 1, p. 70-74, janeiro/abril 2008.

THOMÉ, G; BORGES, A. F. S.; MELO, A. C. M.; BASSI, A. P. F.; SARTORI, I. A. M.; FAOT, F. Implante imediato em local cronicamente infectado: avaliação após 12 meses. RGO, Porto Alegre, v. 55, n.4, p. 417-421, out./dez. 2007.

SOUZA NETO, E. S. IMPLANTES IMEDIATOS EM ÁREA ESTÉTICA: UMA REVISÃO DA LITERATURA. Programa de Pós-Graduação em Implantodontia FACULDADES UNIDAS DO NORTE DE MINAS – FUNORTE. Salvador 2012.

SILVA, L. C. RESULTADO ESTÉTICO EM IMPLANTES IMEDIATOS PÓS TRAUMAS EXODÔNTICOS: RELATOS DE DOIS CASOS CLÍNICOS. Programa de Pós-Graduação em Implantodontia. FACULDADE DE ODONTOLOGIA DO NORTE DE MINAS – FUNORTE, Brasília, 2009.

REGIANINI, L. G. IMPLANTE IMEDIATO ANTERIOR UTILIZANDO PRÓTESE IMEDIATA AUTÓGENA COM COMPONENTE MULTI FUNCIONAL (HEXTRA). de Mestre em Bioengenharia pela UNIVAP Universidade do Vale do Paraíba, 2010.

VIEIRA, R.; CAPELARI, M. M; MARZOLA, C.; TOLEDO FILHO, J. L.; PASTORI, C. M.; ZORZETTO, D. L. G.; TOLEDO, G. L.; OLIVEIRA, M. Implantes osseointegráveis com carga imediata. Associação Paulista de Cirurgiões Dentistas – Regional de Bauru/ 2003.

MALÓ, Paulo; FRIBERG, Bertil; POLIZZI, Giovanni; GUALINI, Federico; VIGHAGEN, Torbjörn; RANGERT, Bo. Immediate and Early Function of Brånemark System® Implants Placed in the Esthetic Zone: A 1-Year Prospective

Clinical Multicenter Study. Clinical Implant Dentistry and Related Research, v. 5, n.1, p. 37 – 47, 2007.

Adell R. et al. **Long-term follow-up study of osseointegrated implants in the treatment of totally edentulous jaws**. The International Journal of Oral & Maxillofacial Implants v. 5, p. 347-59, 1990.

Atieh, M. A. et al. **Immediate restoration/loading of immediately placed single implants: is it an effective bimodal approach?** Clinical Oral Implants Research. v. 20,n. 7, p. 645-59, Julho de 2009.

BUSTAMANTE, G. L. IMPLANTES IMEDIATOS. Programa de Especialização de Implantodontia da Universidade Federal de Santa Catarina. Florianópolis, 2005.

CARVALHO, N. B.; GONÇALVES, S. L. M. B.; GUERRA, C. M. F.; CARREIRO, A. F. P. PLANEJAMENTO EM IMPLANTODONTIA: UMA VISÃO CONTEMPORÂNEA. Rev. Cir. Traumatol. Buco-Maxilo-Fac., Camaragibe v.6, n.4, p. 17 - 22, out./dez. 2006.

CAUDURO, F. S. PROTOCOLO DE REABILITAÇÃO BUCAL COM INSERÇÃO IMEDIATA DE IMPLANTE CONE MORSE E PRÓTESE PROVISÓRIA UNITÁRIA EM ALVÉOLOS APÓS EXODONTIA. Tese de Mestrado, Pontifícia Universidade católica do Rio grande do Sul, Faculdade de Odontologia. Porto Alegre, 2009.

CHRISTOPHER C. K. H. Immediate function with dental implants. Dental Practice, p. 156 – 166. Mar. / Apr. 2005.

DENISSEN HW, Kalk W. Preventive implantations. Int Dent J 1991 Feb; 41(1):17-24.

GOMES JUNIOR, R. IMPLANTE IMEDIATO COM PROVISÓRIO IMEDIATO EM INCISIVO CENTRAL SUPERIOR: ESTUDO PROSPECTIVO DE 18 MESES. Dissertação apresentada ao Curso de Pós-Graduação Odontologia do Centro de

Ciências da Saúde da Universidade Federal de Santa Catarina. Florianópolis, 2007.

OLIVEIRA M. R, et al. Carga imediata sobre protocolos inferiores: comparação entre dois tipos de conexões protéticas. Revista Gaúcha de Odontologia, v. 65, n. 4, p. 308-314, Outubro-Dezembro de 2017. Disponível em: http://pesquisa.bvsalud.org/portal/resource/pt/biblio-896045. Acesso em: 06 de Fevereiro de 2019.

JASSÉ, F. et al. Carga imediata em implantes unitários: revisão da literatura. Journal of Health Sciences, v. 12, n. 1, 2015. Disponível em http://www.pgsskroton.com.br/seer/index.php/JHealthSci/article/view/1383. Acesso em 23 de Julho de 2018.

KAN, Joseph Y. K.; RUNGCHARASSAENG, Kitichai, Jaime. Immediate Placement and Provisionalization of Maxillary Anterior Single Implants: 1-Year Prospective Study The International Journal of Oral & Maxillofacial Implants. v.18, n. 1, p. 31-38. 2003.

MALÓ, Paulo; FRIBERG, Bertil; POLIZZI, Giovanni; GUALINI, Federico; VIGHAGEN, Torbjörn; RANGERT, Bo. Immediate and Early Function of Brånemark System® Implants Placed in the Esthetic Zone: A 1-Year Prospective Clinical Multicenter Study. Clinical Implant Dentistry and Related Research, v. 5, n.1, p. 37 – 47, 2003.

MALÓ, Paulo; FRIBERG, Bertil; POLIZZI, Giovanni; GUALINI, Federico; VIGHAGEN, Torbjörn; RANGERT, Bo. Immediate and Early Function of Brånemark System® Implants Placed in the Esthetic Zone: A 1-Year Prospective Clinical Multicenter Study. Clinical Implant Dentistry and Related Research, v. 5, n.1, p. 37 – 47, 2007.

MORAES JÚNIOR, E. F.; MARZOLA, C.; MIZIARA, E. V.; TOLEDO-FILHO, J. L. INSTALAÇÃO DE IMPLANTE IMEDIATO UNITÁRIO NA REGIÃO ANTERIOR DA

MAXILA SEM O DESCOLAMENTO DE RETALHOS - ANÁLISE CLÍNICA E RADIOGRÁFICA. Pós- graduação, 2012.

MISCH CE. Implantes dentarios contemporaneos. Editora Santos: Sao Paulo; 2000.

MOTA, Aline Rodrigues. Provisionalização imediata após instalação de implante imediato em área estética: revisão de literatura. 2018. Disponível em: http://pesquisa.bvsalud.org/portal/resource/pt/biblio-910408. Acesso em: 04 de Fevereiro de 2019.

SANTOS, Renata Aparecida Silva et al. Implante unitário imediato em função imediata em área estética: Relato de caso clínico. **Roplac**, v. 6, n. 1, p. 4-10, 2016. Disponível em: http://pesquisa.bvsalud.org/portal/resource/pt/biblio-858938. Acesso em: 03 de Fevereiro de 2019.

ALVES, Patrick Henry Machado et al. Prótese total mandibular imediata sobre implantes cone-morse. **PróteseNews**, v. 5, n. 2, p. 182-194, 2018. Disponível em: http://pesquisa.bvsalud.org/portal/resource/pt/biblio-906266. Acesso em: 03 de Fevereiro de 2019.