YELI MARCA PALOMINO

RECONSTRUÇÃO TOTAL DE MAXILA COM ATROFIA ÓSSEA GRAVE: RELATO DE CASO

PORTO VELHO/RO
2025

RECONSTRUÇÃO TOTAL DE MAXILA COM ATROFIA ÓSSEA GRAVE: RELATO DE CASO

Yeli Marca Palomino[1]

Tárcio Hiroshi Ishimine Skiba[2]

RESUMO

Cada vez mais pacientes com reabsorção óssea severa necessitam de reabilitação que proporcione maior conforto, encontrando os tratamentos de reabilitação com implantes como alternativa. O objetivo deste relato de caso é descrever a reconstrução simultânea da maxila atrófica com elevação do seio maxilar para aumento do componente vertical posterior; e o processo alveolar utilizando a técnica de enxerto de bloco de compressão para aumento horizontal, em uma paciente do sexo feminino edêntula de 60 anos com diagnóstico de maxila atrófica. Após a colocação dos enxertos (em bloco e misturados com biomaterial) eles foram reabertos aos 8 meses e observou-se um aumento vertical de 5 mm e 5,5 mm do processo alveolar ao nível do seio maxilar; Assim, foi realizada a instalação dos implantes e após 6 meses foi concluída a reabilitação dos implantes. Conclui-se que a regeneração óssea combinada com técnicas de enxertia em bloco onlay com elevação do assoalho do seio maxilar permite ganho suficiente de volume e altura óssea para reabilitar uma maxila severamente atrófica com implantes dentários

PALAVRAS-CHAVE: Implantes dentários, seio maxilar, regeneração óssea, processo alveolar.

ABSTRACT

Increasingly, patients with severe bone resorption require rehabilitation that provides greater comfort, and rehabilitation treatments with implants are an alternative. The objective of this case report is to describe the simultaneous reconstruction of the atrophic maxilla with elevation of the maxillary sinus to increase the posterior vertical component; and the alveolar process using the compression block graft technique for horizontal augmentation, in a 60-year-old edentulous female patient diagnosed with atrophic maxilla. After placement of the grafts (in block and mixed with biomaterial), they were reopened at 8 months and a vertical increase of 5 mm and 5.5 mm of the alveolar process at the level of the maxillary sinus was observed; then, the implants were installed and after 6 months the implant rehabilitation was completed. It is concluded that bone regeneration combined with onlay block grafting techniques with elevation of the maxillary sinus floor allows sufficient gain of bone volume and height to rehabilitate a severely atrophic maxilla with dental implants.

KEYWORDS: Dental implants, maxillary sinus, bone regeneration, alveolar process.

[1]Especializando em Implantodontia pela Faculdade Sete Lagoas (FACSETE).

[2]Doutor em Implantodontia.

INTRODUÇÃO

Pacientes com edentulismo total de longa data são cada vez mais procurados para tratamentos de reabilitação com implantes; mas eles geralmente têm reabsorção óssea severa que torna a reabilitação impossível. Mais alterações dimensionais têm sido observadas ao nível da área óssea maxilar posterior vestibular, além da hiperpneumatização do seio maxilar, que produz reabsorção óssea horizontal e vertical da crista devido à interrupção do suprimento sanguíneo e aumento da atividade dos osteoclastos, o que leva a afetar a instalação do implante dentário. com alto risco de comprometer a estabilidade do implante e mau prognóstico. (Mattar, 2022) (Falcon, 2019)(Tapia P, 2024)(Dinato TR, 2024)(Khoury F, 2019).

Várias técnicas têm sido descritas, tais como: enxerto ósseo, regeneração óssea guiada, elevação do assoalho do seio maxilar e distração da osteogênese óssea. O enxerto ósseo é considerado a técnica padrão para aumento ósseo vertical e horizontal, a regeneração óssea guiada faz uso de membranas de barreira e enxertos; promover a proliferação de osteoblastos, impedindo a migração de células epiteliais e tecido conjuntivo. O procedimento de lifting do assoalho do seio maxilar é um tratamento ideal para compensar essa diminuição da altura e do volume ósseo na região posterior da maxila, e que também requer a colocação de um enxerto para reconstrução óssea, mostrando taxas de sucesso a longo prazo dos implantes instalados com essa técnica. (Restoya, 2015) (Khoury F,2018)

Os enxertos ósseos autólogos ainda são considerados o padrão-ouro para enxerto ósseo devido às suas propriedades de osteogênese, osteoindução e osteocondução. (Kashkash W, 2024) (Khoury F,2019)

O objetivo deste trabalho é relatar um caso clínico de grande defeito no componente vertical da maxila no setor posterior pela técnica de elevação do seio maxilar, e

simultaneamente aumento do componente horizontal do processo alveolar pela técnica de enxerto em bloco de compressão.

METODOLOGIA

A paciente MMY, 50 anos, comparece à clínica para ser reequipada com implantes não maxilares. Não foi observado exame clínico e tomográfico na edintula atrófica da maxila (Fig. 1 e 2), para o qual foi realizado principalmente na incisão mucoperiosteal e no decolamento, seguido da abertura de ambos os painéis laterais e desticalização na região anterior (Fig. 3). para a obtenção do enxerto no bloco, retirava-se do ramo e de uma parte do corpo da mandíbula, obtendo-se um pedaço de osso autógeno (Figura 4), que era dividido em duas partes, uma no bloco e outra particulada (. Figura 5). A amostra foi parafundida pela técnica compressiva com um parafusível para cada lado e colocada no ano seguinte com um biomaterial particulado para levantamento do seio e em ambos os blocos (fig. 6). Seguida da colocação de membrana de colágeno (Fig. 7) e sutura de dois componentes compostos por pontos simples e colchão horizontal com fibra de polipropileno (Fig. 8)



Fig. 1: Fotografía inicial

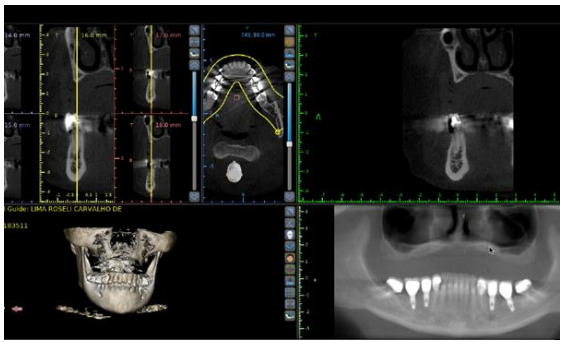

Fig. 2: tomografia inicial

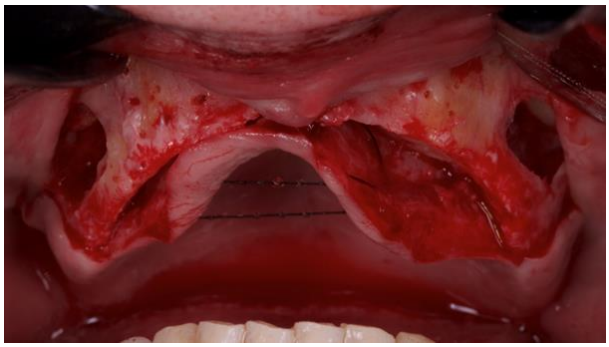

Fig. 3: Preparação do leito receptor, janela lateral, elevação do piso e decorticalização da maxila.

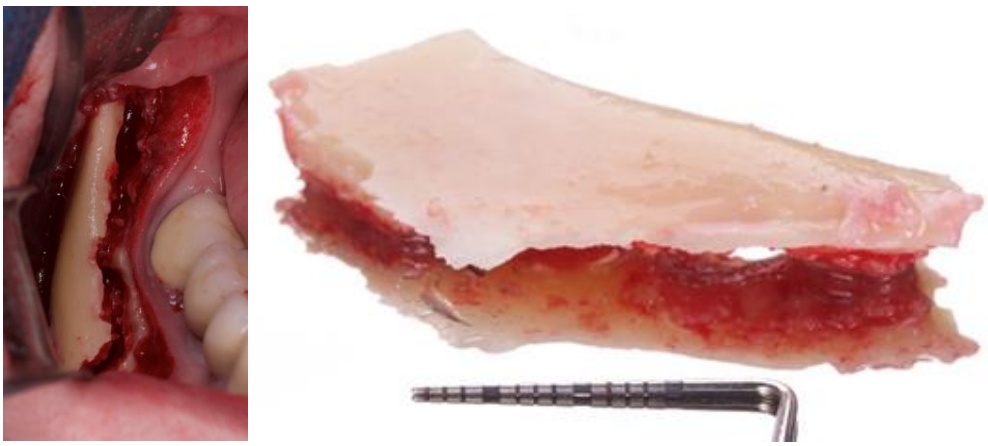

Fig. 4: Remoção de bloco da rama mandibular

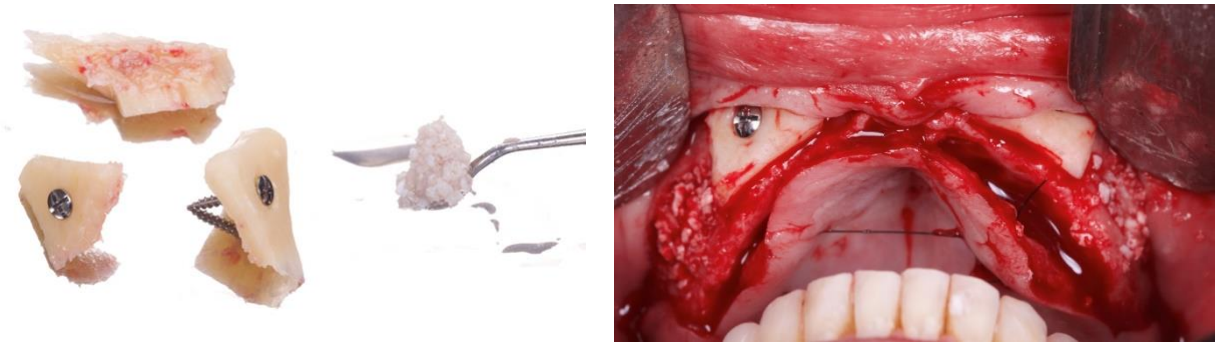

Fig. 5: Remoção de bloco da rama mandibular.

Fig.6: Blocos parafusados (técnica compressiva e seios maxilares preenchidos com mais biomaterial autógeno.

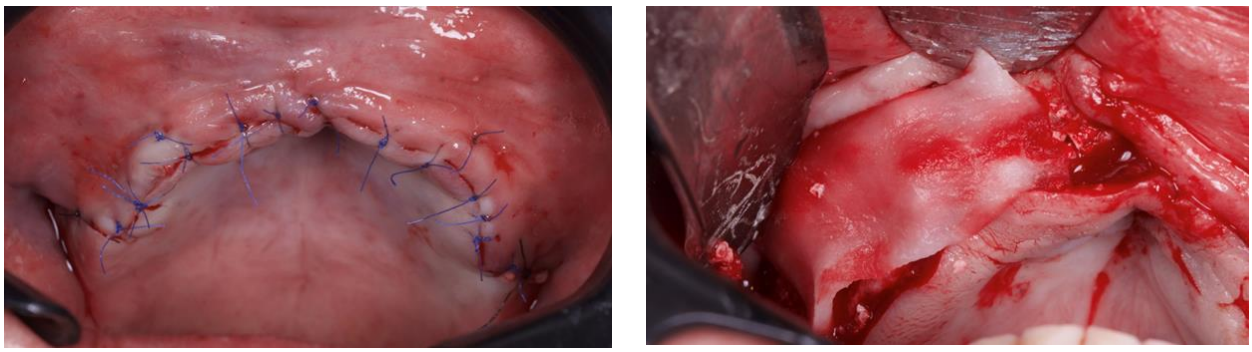

Fig 7: Colocação da membrana de colágeno.

Fig 8: Sutura (ponto colchão horizontal e simples

RESULTADOS

Após o período de 8 meses, foi ganho osso suficiente para instalação dos implantes aproximadamente 5mm na horizontal e na vertical (Fig. 9), os parafusos foram removidos (Fig.9) e 8 implantes foram instalados (Fig. 10) e após 6 meses os implantes foram reabertos. e foi colocado enxerto de tecido conjuntivo pela técnica VIP-CT (Fig. 10) 11). São mostradas imagens da evolução inicial, enxerto **ósseo e posterior reabertura da instalação do implante (Fig. 12).**



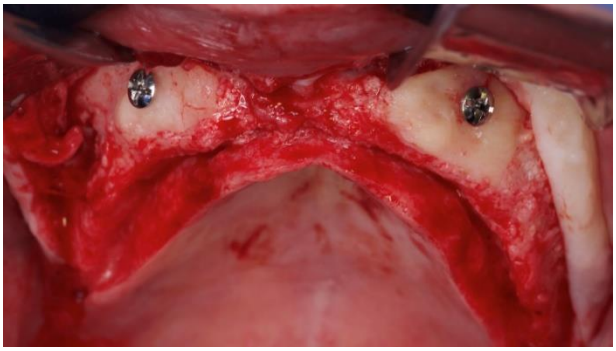

Fig. 9: Resultado da tomografia do enxerto após 8 meses

Fig. 10: Reabertura para instalação de 8 implantes

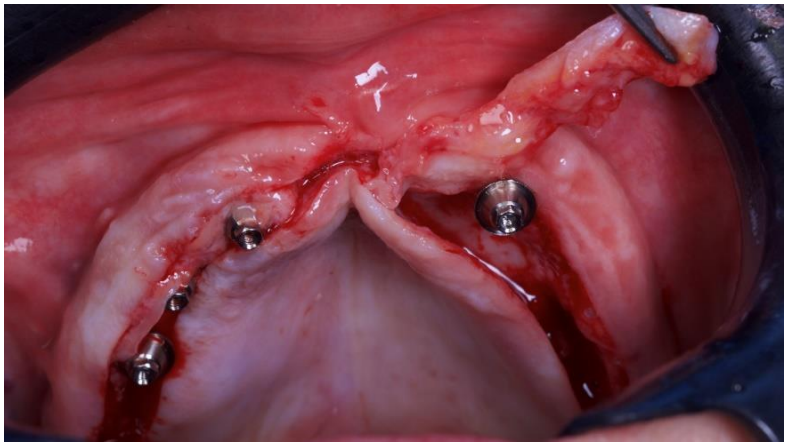

Fig.11: Reabertura dos implantes após 6 meses de instalação mais enxerto de tecido conjuntivo (VIP-CT

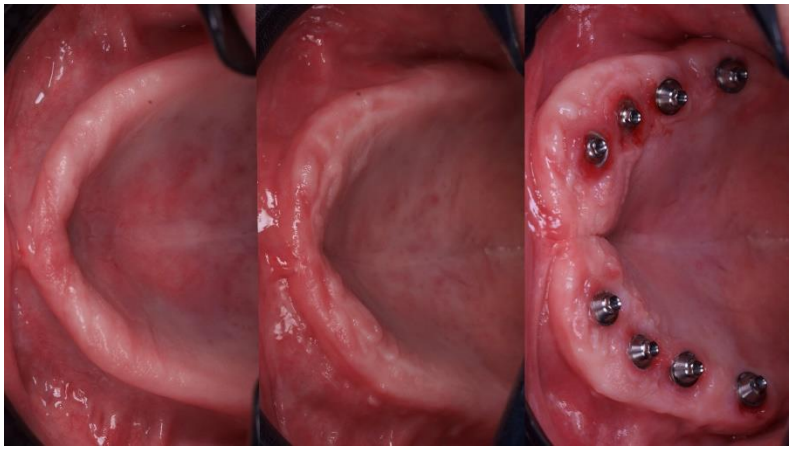

Fig.12: Imagens de evolução

DISCUSSÃO

Aumentar o componente vertical e horizontal de um alvéolo atrófico é um desafio, principalmente devido à falta de paredes ósseas que comprometam a revascularização. Dadas essas limitações, existem diversas formas de enxertos que podem ser particulados ou em bloco; e de acordo com sua origem são alogênicos, aloplásticos ou xenogênicos. Pelas suas propriedades biológicas, o enxerto ideal é o autógeno, pois entra em contato com a superfície receptora e se dá melhor através de uma fina lâmina cortical e abundante osso medular, e combinados com osso xenogênico, são os mais utilizados na técnica de levantamento seio maxilar e para o tratamento de grandes defeitos na região do maxilar superior.

CONCLUSÃO

A regeneração óssea combinando técnicas de enxerto em bloco onlay com levantamento do seio maxilar, é possível ganhar volume e altura óssea suficientes para reabilitar uma maxila gravemente atrófica com implantes dentários em uma única cirurgia de reconstrução.

AGRADECIMENTOS

Agradeço a Deus pelas oportunidades que me foram apresentadas, pelas pessoas que foram fundamentais na minha formação acadêmica e pelos desafios que me ajudaram a crescer.

Agradeço as dedicatória professor do SOEP que com seu apoio e ensinamentos, constituem a base da minha vida profissional.

REFERENCIAS

1. Mattar HO, Lugo PE. All on four: una opción viable de tratamiento a procesos maxilares edéntulos totales atróficos. Caso clínico. Rev Odontol Latinoam; 14(2):69-74 2022.
2. Cabrera E, de Santos E, Chacón L, García-Guevara H, Ostos J, Del Valle A et al. Surgical versatility of the lateral window technique for sinus floor elevation used in the rehabilitation of atrophic maxilla with dental implants: case reports. Lat Am J Oral Maxillofac Surg. 2024; 4 (2): 86-91. https://dx.doi.org/10.35366/116728
3. Restoya A, Pizarroa V. Treatment of the posterior atrophic maxilla using a three-dimensional reconstruction technique with sinus lift and a “tunnel” approach. Revista Española de Cirugía Oral y Maxilofacial. Volume 37, Issue 1, Pages 7-14. January–March 2015.
4. Falcón B. Management of the Athrofic Maxilar Crest with the Ridge Split Technique. -ODOVTOS-Int. J. Dental Sc., 21-1 (January-April): 23-29. 2019.
5. Pérez J, Villanueva D. Reconstruction of maxillary alveolar process with iliac crest autologous graft. Revista Odontológica Mexicana. Vol. 18, Núm. 4, Pages 263-270. Octubre-Diciembre 2014.
6. Tapia P, Arrúe P, Guerrero MI. Analysis of the advantages and disadvantages of the Box Technique for vertical reconstruction of atrophic jaws, report of 4 cases. Int. J. Inter. Dent Vol. 17(3); 158-160, 2024.
7. Sleman N, Khalil A. Autogenous bone ring augmentation and simultaneous implant placement in the atrophic posterior maxilla: A case report. International Journal of Surgery Case Reports. Volume 127. February 2025.

8. Dinato TR, Dinato JC, Sczepanik FC, Grossi ML. Maxilla reconstruction with 100% BioOss: A clinical and tomographic follow-up study. J Clin Exp Dent.16(9):e1110-9. 2024.
9. Kashkash W, Albash Z. Bone Block Protection using Dense Polytetrafluoroethylene Membranes in Vertical Bone Augmentation Procedures for Atrophic Maxilla: A Case Report. Open Dent J. Vol 18.2024.
10. Khoury F, Hanser T. Three-dimensional vertical alveolar ridge augmentation in the posterior maxilla: a 10-year clinical study. Int J Oral Maxillofac Implants. Vol 34, Numero 2. 2019.
11. Khoury F, Doliveux R, The bone core technique for the augmentation of limited bone defects. Five-year prospective study wirh a new minimally invasive technique.Int J. Periodontics Restor. Dent.38(2):199-207. 2018

FACSETE
FACULDADE SETE LAGOAS

Monografia intitulada "RECONSTRUÇÃO TOTAL DE MAXILA COM ATROFIA ÓSSEA GRAVE: RELATO DE CASO" de autoria da aluna YELI MARCA PALOMINO

Aprovada em 07/11/24 pela banca constituída dos seguintes professores:

Prof. Dr. Tárcio Hiroshi Ishimine Skiba

Prof. Esp. Bruno Costa Martins de Sá

Prof. Esp. Lucas Gabriel Carvalho de Souza

Porto Velho, 07 de novembro de 2024.

Faculdade Sete Lagoas - FACSETE
Rua Ítalo Pontelo 50 – 35.700-170 _ Sete Lagoas, MG
Telefone (31) 3773 3268 - www.facsete.edu.br