FACSETE

ANA MARIA ZIGART NICOLETTI

PROTOCOLO SOBRE IMPLANTES X OVERDENTURE SOBRE IMPLANTES

SÃO JOSÉ DO RIO PRETO

2019

ANA MARIA ZIGART NICOLETTI

PROTOCOLO SOBRE IMPLANTES X OVERDENTURE SOBRE IMPLANTES

Monografia apresentada ao curso de Especialização *Lato Sensu* da FACSETE como requisito parcial para conclusão do Curso de Prótese

Área de concentração: Prótese

Orientador: Prof. Dr. Luciano Pedrin Carvalho Ferreira

SÃO JOSÉ DO RIO PRETO – SP

2019

Nicoletti, Ana Maria Zigart.
Protocolo sobre implantes x overdenture sobre implantes / Ana Maria Zigart Nicoletti, 2019
35f.; il

Orientador: Luciano Pedrin Carvalho Ferreira
Monografia (Especialização) – Faculdade de Tecnologia de Sete Lagoas, 2019.

1.Overdenture. 2. Protocolo. 3. Implante
I. Título
II. Luciano Pedrin Carvalho Ferreira

FACSTE

Monografia Intitulada **"PROTOCOLO SOBRE IMPLANTES X OVERDENTURE SOBRE IMPLANTES"** de autoria da aluna Ana Maria Zigart Nicoletti, aprovada pela banca examinadora constituída pelos seguintes professores:

_____

Orientador: Prof. Dr. Luciano Pedrin C. Ferreira

_____

Coorientador: Prof. Dr. Fabrício Magalhães

_____

Examinador: Prof. Dr. Luis Carlos M. Pires

São José do Rio Preto,13 de março de 2019

DEDICATÓRIA

Dedico o meu trabalho de conclusão de curso primeiramente a Deus, que sempre esteve iluminando meus caminhos e me dando sabedoria! A minha família, que sempre esteve em minha vida, lutando junto comigo, para que mais essa conquista fosse realizada.

Aos meus amigos de classe, vivemos ótimos momentos juntos e aprendi muito com eles durante esses anos!

Aos meus professores e meu orientador, por todo ensinamento, paciência! E a todos que direta e indiretamente estiveram comigo e contribuíram para que mais esse sonho se tornasse real.

RESUMO

A total ausência de elementos dentários, considerado um importante indicador da condição de saúde bucal, pode representar um evento grave para o indivíduo. Pois, traz danos físicos como a reabsorção do rebordo residual, diminuição da função mastigatória, dificuldade na fonética e problemas estéticos. A reabilitação oral desses indivíduos através de próteses dentárias ajuda na recuperação de suas funções. Por um longo tempo, a única alternativa de reabilitação de pacientes edêntulos totais, era através de próteses totais convencionais ou mucossuportadas, a popular dentadura. Atualmente, com o avanço cientifico e tecnológico temos o sucesso dos implantes, assim encontramos próteses modernas produzidas sobre implantes como overdentures, e próteses protocolo. Assim, o presente estudo tem como objetivo avaliar as indicações e contra indicações de dois tipos de reabilitação implantosuportadas para edêntulos totais a protocolo e overdenture, mostrando as principais diferenças entre uma e outra para restabelecer o sistema estomatognático do indivíduo edentulo. A quantidade e qualidade óssea, a relação entre maxila e mandíbula, suporte dos lábios, expectativa do paciente, capacidade de higienização por parte do paciente e fatores econômicos são condições que determinam a preferência entre a prótese protocolo e prótese overdenture. Assim, é essencial que o cirurgião-dentista faça um planejamento individualizado, para a execução de um tratamento correto, onde próteses protocolo ou overdenture possam ter um resultado estético e funcional melhor que se possa realizar.

Palavra-chave: Overdenture; Protocolo; Implante.

ABSTRACT

The total absence of dental elements, considered an important indicator of the oral health condition, can represent a serious event for the individual. It causes physical damage such as reabsorption of the residual ridge, reduction of masticatory function, difficulty in phonetics and aesthetic problems. Oral rehabilitation of these individuals through dental prostheses helps in the recovery of their functions. For a long time, the only alternative of rehabilitation of total edentulous patients, was through conventional or mulsupported total dentures, the popular denture. Currently, with scientific and technological advancement we have the success of implants, so we find modern prostheses produced on implants such as overdentures, and prosthesis protocol. Thus, the present study aims to evaluate the indications and indications of two types of rehabilitation implants supported for total edentulous protocol and overdenture, showing the main differences between one and the other to restore the stomatognathic system of the edentulous individual. The quantity and quality of bone, the relationship between maxilla and mandible, support of the lips, patient expectation, capacity of hygiene on the part of the patient and economic factors are conditions that determine the preference between the prosthesis protocol and overdenture prosthesis. Thus, it is essential that the dental surgeon make an individualized planning for the execution of a correct treatment, where protocol or overdenture prostheses can have a better esthetic and functional result that can be achieved.

Keywords - Overdenture; Protocol; Iimplante.

LISTA DE FIGURAS

FIGURA1: Butments aparafusados sobre os implantes 15
FIGURA 2: Barra metálica para assentamento 15
FIGURA3: Overdenture com 3 clips em posição 15
FIGURA 4: Prótese instalada 15
FIGURA 5: Parafusos de coberturas 6 meses após a cirurgia. 21
FIGURA 6: Prova da barra protética 21
FIGURA 7: Prótese reabilitando a paciente apenas com 1 pré-molar e 1 molar 21
FIGURA 8: Paciente endentado na maxila 22
FIGURA 9: Implantes instalados no nível ósseo 22
FIGURA 10: Componentes protéticos instalados nos implantes 22
FIGURA 11: Pós-operatório imediato 22

SUMÁRIO

1. INTRODUÇÃO 10
2. REVISÃO DE LITERATURA 12
2.1 Implantes 12
2.2 Overdenture 14
2. 2.1Volume ósseo 17
2.2.2 Contornos de tecidos moles, fonética e estética 18
2.2.3 Higiene 19
2.2.4 Fatores econômicos 20
2.2.5 Aspecto psicológico 20
2.3. Protocolo 21
2.3.1 Volume ósseo 23
2.3.2 Contornos de tecidos moles, fonética e estética 24
2.3.3 Higiene 25
2.3.4 Fatores econômicos 25
2.3.5 Aspecto psicológico 26
4. DISCUSSÃO 27
5. CONCLUSÃO 30
6. REFERÊNCIAS BIBLIOGRÁFICAS 31

1. INTRODUÇÃO

A perda dentária, considerada uma importante medida da condição de saúde bucal no Brasil e no mundo, pode representar um evento grave para o indivíduo. A total ausência de elementos dentários traz danos físicos como a reabsorção do rebordo residual, diminuição da função mastigatória, dificuldade na fonética, problemas estéticos e também pode acarretar na movimentação dos dentes. Além do que pode trazer prejuízos emocionais e sociais como a diminuição da capacidade social, podendo até mesmo, levar a pessoa ao afastamento da vida em sociedade.

A presença de menos nove dentes permanentes, considerada perda dentaria severa, é a 36ª condição mais prevalente, com uma incidência no mundo todo de 2,3%. Entre as etiologias estão às doenças periodontais, cáries, traumatismos, xerostomia entre outros fatores. Já indivíduos edêntulos, a estimativa no Brasil é alta, incidindo em cerca de 20% da população. Esse número é ainda mais alto quando consideramos pessoas na terceira idade, com mais de 65 anos (BERNADO et al., 2015).

Probst et al. (2016) relatam que edentulismo é influenciado pelo contexto social no qual o indivíduo está inserido. Fatores como a prática odontológicaque ainda aconselham a extração dos elementos dentários como solução para o alívio da dor, especialmente em populações de baixo nível socioeconômico, bem como o resultado de uma prática odontológica com foco no tratamento e não na prevenção de doenças colaboram para perda dental.

Em um estudo avaliou-se o impacto da perda dental na qualidade de vida de indivíduos edêntulos parciais e totais. Os resultados mostraram que o edentulismo tem relação direta com a qualidade de vida, pois compromete a rotina diária e a integração social. Existe uma conexão direta entre condições socioeconômicas, perda dental e qualidade de vida. Entre os redutores de qualidade de vida está a dor física, o desconforto psicológico e a inaptidão psicológica (Carvalho, et al. 2019).

A reabilitação de indivíduos edêntulos através de próteses dentárias ajuda na recuperação de suas funções e o bem-estar físico, mental e social do paciente seja alcançado. No entanto, nem sempre é possível atingir todos os objetivos de uma reabilitação oral. Para uma boa retenção, estabilidade, estética e adequada fonação depende de uma minuciosa anamnese, e criteriosos exames clínicos e

complementares. Fatores estes que levarão ao êxito das reabilitações (Carvalho, et al. 2019).

Por um longo tempo, a única alternativa de reabilitação de pacientes edêntulos totais, era através de próteses totais convencionais ou mucossuportadas, a popular dentadura. Mas, deficiências na retenção e na estabilidade são causas comuns de queixas por parte dos usuários. Além disso, pacientes usuários desse tipo de prótese necessitam de até sete vezes mais ciclos de mastigação para reduzir as partículas do bolo alimentar, quando comparados à pessoas com dentição natural, resultando em uma deficiência mastigatória (GUILERME et al., 2017).

Atualmente, com o avanço cientifico e tecnológico temos o sucesso dos implantes, assim encontramos próteses modernas produzidas sobre implantes como overdentures, e próteses protocolo. A reabilitação com próteses implantossuportadas permite uma melhor estabilidade, sendo a escolha da maioria dos profissionais e pacientes. Esses tratamentos têm inovado a reabilitação oral por viabilizar conforto, estética e eficiência mastigatória, consequentemente melhora da qualidade de vida (GUILERME et al., 2017).

Assim, o presente estudo tem como objetivo avaliar, através de uma revisão integrativa da literatura, analisar as indicações e contra indicações das próteses tipo protocolo e da prótese tipo overdenture, bem como as principais diferenças entre uma e outra para restabelecer o sistema mastigatório do indivíduo edentulo.

2. REVISÃO DE LITERATURA

2.1Implantes

Os implantes dentários mudaram o retrato da odontologia na área de próteses, nos últimos 35 anos. Os implantes dentários foram introduzidos nos Estados Unidos em 1984, como alternativa de tratamento de pacientes edêntulos totais. A principal vantagem para o paciente que recebe o implante é a prevenção da progressão da perda óssea em áreas onde as unidades dentárias foram perdidas (SHAFIE, 2009).

Estudado por Brånemark e colaboradores, o termo osseointegração foi definido como a ligação direta, da estrutura e função do tecido ósseo vivo e organizado com a superfície de um implante submetido à carga funcional. Na odontologia, possibilitou novos horizontes para a reabilitação oral de pacientes edêntulos parciais e totais. Em 1969 o professor sueco Per Ingvar Brånemark, publicou diversos estudos, com a comprovação cientifica da osseointegração. Nesses estudos os implantes confeccionados em titânio, apresentavam-se com melhores propriedades físicas e biológicas. Assim, foi desenvolvido o sistema Brånemark de implantes, composto por seis componentes osseointegrados e funcionais (SANTOS et al., 2011).

O sucesso do implante tem relação com a correta avaliação e execução durante o tratamento, pois diferentes fatores interferem no processo da osseointegração. Para que um implante seja considerado efetivo deve preencher requisitos básicos como a função mecânica, através da reabilitação da capacidade mastigatória, e fisiologia dos tecidos mole e duro adjacentes. Deve-se ainda, considerar aspectos psicológicos como ausência de dor, desconforto e inflamação, e satisfação pessoal. Esses critérios devem ser preenchidos para que o implante possa ser considerado bem sucedido (MARTINS et al., 2011).

Para tanto depende do efeito e da correlação entre diversas variáveis que compõem uma equação que compreende: biocompatibilidade do material do implante; natureza macroscópica e microscópica da superfície do implante; estado do leito do implante, com ausência de infecção e qualidade de tecido ósseo; técnica cirúrgica; boa cicatrização; após a instalação da prótese, o desenho protético, devido às forças mastigatórias (SCHIMITI; ZORTÉA JUNIOR, 2010).

Existem várias marcas comerciais e tipos de implantes disponíveis no mercado, que podem ser mais ou menos propícios para serem utilizados em uma ou outra situação clínica. Assim, para se atingir a osseointegração, o profissional deve dominar as fases cirúrgicas da reabilitação oral e, estar em harmonia com o protesista que irá concluir o tratamento, pois é no início do tratamento, antes mesmo da colocação do implante no leito ósseo receptor, que se determina o tipo de prótese que será colocada (MARTINS et al., 2011).

Para Santos et al. (2011), são vários os princípios, desde os protocolos cirúrgicos, a escolha do material e até a técnica para confecção das próteses implantossuportadas ou implantorretidas, influenciam num bom prognóstico do implante dentário. Técnicas bem conduzidas promovem a maior previsibilidade de sucesso dos implantes. Próteses com superfícies rugosas apresentam maior área de contato osso-implante e melhores resultados mecânicos, a qualidade óssea também é fundamental na previsibilidade do tratamento.

Assim, no início da década de 80, com o advento dos implantes osseointegrados, os usuários de próteses totais convencionais ganharam um tratamento alternativo, com reabilitação através de utilização de dentaduras fixas ou removíveis, suportadas por implantes. Com esse sistema foi possível obter uma melhor estabilidade e retenção das próteses dentárias, melhorando assim sua função mastigatória e consequentemente o aumento da satisfação do paciente (FERNANDES; CAMPOS JUNIO; TRAUTH, 2016).

Segundo Lorenzi Poluha et al (2016), grande parte dos indivíduos edentados totais procuram o uso de próteses para a recuperação das maxilas desdentadas, para a reabilitação funcional, estética e fonética. No entanto, apesar das expectativas, muitos pacientes insatisfeitos com próteses totais podem ser encaminhados para terapias de implantes dentários envolvendo próteses fixas ou removíveis. As overdentures sobre implantes e próteses fixas implantosuportada tipo protocolo são uma alternativa eficaz para reabilitação desses pacientes.

Dinato (2001) observa que, com a evolução dos componentes e técnicas de execução de próteses implantossuportadas é altamente dinâmica, exigindo atualização constante do clínico. Do fim da década de 1980 até o início dos anos 2000, ocorreram mudanças que ampliaram as indicações dos implantes do edentulismo total para próteses parciais unitárias ou múltiplas, com alta qualidade estética. A longa espera pelo período de osseointegração passou à carga imediata

sobre próteses instaladas no mesmo dia da cirurgia. Dos implantes cilíndricos aos mais variados desenhos, formatos e tecnologias de tratamentos de superfície, que permite o acesso de paciente com baixa qualidade óssea e alvéolos de dentes recém extraídos ao tratamento confiável por meio de próteses implantossuportadas. Técnicas laboratoriais, ligas metálicas e materiais estéticos melhoraram adaptação, custos, estética e consequentemente a satisfação do paciente (DINATO, 2001).

2.2 Overdenture

As overdentures, também conhecida como sobredentaduras, são próteses removíveis totais, que cobrem implantes osseointegrados, restaurando toda a dentição. Através de uma cápsula na parte interna fixa-se no interior da boca, por meio de botões de encaixe que são fixados no implante dental, resultando assim em uma prótese confortável e com uma boa estética. As overdentures tiveram por objetivo inicial a interrupção do processo de reabsorção óssea decorrente da perda dos elementos dentais, primeiro foram feitas substituições por próteses fixas pequenas, passando para próteses parciais removíveis até chegar às próteses totais (SHAFIE, 2009).

A overdenture sobre implantes obtém suporte e retenção a partir de um sistema de encaixes fixos aos implantes é à base da prótese. Considerando-se a natureza da distribuição da força mastigatória, existem três tipos de overdentures sobre implantes:

> **Overdenture sobre implantes muco-suportada**: quando são utilizados dois encaixes pré-fabricados individuais, a overdenture recebe suporte principalmente da mucosa. Os encaixes fornecem retenção. Com essa modalidade de tratamento, a base da prótese deve promover máxima cobertura tecidual, semelhante à prótese total convecional. Durante a mastigação, a crista ósssea residual recebe a maior parte das forças mastigatórias, o que significa que esse tipo de prótese é mais muco-suportada do que implanto-suportada;
> **Overdenture implanto-muco-suportada:** A overdenture implanto-muco-suportada recebe maior suporte dos implantes do que o tipo anterior descrito. Para confeccionar esse tipo de overdenture, devem ser utilizados dois implantes em um sistema de encaixe tipo barra resiliente. A base da prótese ainda deve prover a cobertura estendida da mucosa. Durante a mastigação, o sistema deencaixe e os implantes-suporte recebem a maior parte da força mastigatória. O restante das forças étransferida para a porção posterior da overdenture e, em última instancia absorvido pela mucosa de suporte;

> **Overdenture completamente implanto-suportada:** Um sistema de encaixe que normalmente inclui quatro ou mais implantes dá suporte completo à overdenture implanto-suportada. Durante a mastigação, o sistema de encaixe transfere a totalidade das forças mastigatórias para os implantes-suporte. Com esse tipo de overdenture, precisa-se de mínima cobertura da mucosa e bordos reduzidos, já que a prótese é completamente sustentada pelos implantes. É necessário um mínimo de quatro implantes, em um paciente com crista alveolar ovóide ou afilada, podem ser colocados três implantes entre os dois foramens mandibulares para formar um tripé. Nesse caso, o sistema de encaixes não é resiliente, e a prótese torna-se completamente implanto-suportada (SHAFIE, 2009, p. 22).

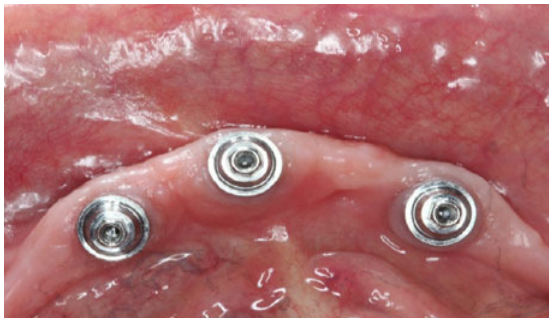

FIGURA 1: Butments aparafusados sobre os implantes.
Fonte: LORENZI POLUHA, 2016, p.1



FIGURA 2: Barra metálica para assentamento
Fonte: LORENZI POLUHA, 2016, p.1



FIGURA 3: Overdenture com 3 clips em posição
Fonte: LORENZI POLUHA, 2016, p.1



FIGURA 4: Prótese instalada
Fonte: LORENZI POLUHA, 2016, p.1

Para o sucesso do tratamento com overdenture, o sistema de retenção deve promover a estabilidade da prótese e, não ter grande perda de sua capacidade retentiva com o passar do tempo, para tanto deve ser de fácil manutenção e baixo custo, caso haja necessidade de substituição. Além de apresentar pouca altura para ser utilizado em espaços intermaxilares reduzidos, favorecendo a estética e capacidade biomecânica. Assim, é necessário que o profissional protético tenha

conhecimento das características de cada sistema de retenção, para que possa selecionar e aplicar o mais adequado para cada caso, tornando o prognóstico do tratamento mais favorável (TABATA et al., 2007).

Quanto aos principais sistemas de retenção pode-se citar o sistema barra-clipe, o sistema esférico e o sistema magnético. Em um estudo observou-se que os sistemas de encaixe do tipo barra-clipe e esférico fornecem estabilidade e retenção satisfatórias quando comparados ao sistema de encaixe magnético. O sistema esférico apresenta- -se de baixo custo e facilidade na higienização, já o sistema barra-clipe apresenta-se como melhor escolha em relação à eficiência mastigatória e ao baixo número de reparos. Tanto o sistema esférico como o barra-clipe atendem à satisfação dos pacientes, devolvendo estabilidade, retenção, fonética e liberdade de comer alimentos mais consistentes. O sistema magnético é menos satisfatório quando a estabilidade, retenção e ruído, se comparado aos outros sistemas de encaixe (FERNADES; CAMPOS JUNIOR; TRAUTH, 2016).

Em um estudo verificou-se as características dos sistemas de retenção esféricos O'ringe e Barra-clipe utilizados para reter overdentures mandibulares. O sistema barra-clipe apresenta maior retenção, melhor eficiência mastigatória e menor necessidade de consultas para reparos. Quanto à distribuição de estresse, o sistema O'ring, por ser mais resiliente, transfere menor carga aos implantes possibilitando uma ótima resposta biomecânica dos tecidos periimplantares. O sistema esférico é mais simples, facilita a higienização, tem menor custo e apresenta menor índice de hiperplasia. Em relação à perda óssea, não existe diferença significativa entre os dois sistemas. Quanto ao grau de satisfação dos pacientes, os dois sistemas de encaixe estudado, apresentaram semelhantes (FAJARDO; ZINGARO; MONTI, 2014).

No que se refere aos implantes para retenção da overdenture, geralmente são no mínimo dois na mandíbula e quatro na maxila, na região anterior do arco. A overdenture, principalmente muco-suportada, necessita da colocação de dois implantes entre os forames mandibulares. A região mais comum é a dos caninos. Entretanto, o posicionamento dos implantes na região dos laterais também é uma opção viável. Isso possibilita a colocação de implantes mais posteriores caso a prótese, precise ser alterada para implanto-muco- suportada ou implanto-suportada (SHAFIE, 2009).

2.2.1 Volume ósseo

O principal benefício recebido pelo paciente a partir de qualquer tratamento com implante é a prevenção da progressão da perada óssea onde houve perda dentária. A overdenture sobre implantes oferece, além da estabilidade, a prevenção do avanço da perde óssea. A avaliação do volume óssea existente é uma condição importante no planejamento do tratamento, pois a quantidade óssea vai determinar o plano de tratamento, bem como o sistema de encaixe para retenção da overdenture. A altura, a largura, a extensão e a forma do osso disponível devem ser avaliadas (SHAFIE, 2009).

A altura óssea distância entre a crista do rebordo alveolar e os pontos de referências anatômicos opostos determina a altura do osso, sendo facilmente verificada através de uma radiografia panorâmica. A largura óssea distância entre a parede bucal e lingual dos processos alveolares determina a largura do osso, radiografia oclusal ou a TC fornecem imagens apropriadas para medir a largura óssea. A extensão óssea, distância de um ponto alveolar a outro ponto na direção mesiodistal determina a extensão óssea (SHAFIE, 2009).

Durante o estágio de atrofia do rebordo alveolar, a característica da forma do osso alveolar é resultado do processo de reabsorção e é influenciado pelas alterações anatômicas do mesmo. Uma classificação da reabsorção alveolar tem se mostrado útil durante o planejamento e a discussão dos casos de mandíbulas edêntulas. Assim, maxilas completamente edêntulos com base no osso disponível são classificadas em:

- Perda óssea mínima, quantidade suficiente de osso disponível para ancorar todos os tipos de implantes na maxila e na mandíbula, que significa menor espaço entre os rebordos. Esses pacientes não são candidatos a um sistema de encaixe tipo barra. Não há espaço suficiente para confeccionar uma barra possível de ser higienizada e uma overdenture com espessura suficiente em base. É mais indicada uma overdenture suportada por encaixes tipo botão pressão;
- A disponibilidade óssea é menos extensa, altura e largura ósseas menores, o que significa mais espaço intermaxiliar disponível. É indicada qualquer tipo de overdenture sobre implantes e qualquer tipo de encaixe;

- Grave reabsorção do processo alveolar. Os pacientes apresentam um amplo espaço intermaxiliar, sendo bons candidatos a overdenture suportada por encaixes tipo barra;
- Reabsorção completa do processo alveolar, bem como do osso basal, a altura e a largura ósseas da região anterior da maxila são gravemente deficientes. Qualquer tratamento com overdentures para esses pacientes exige procedimento avançados de enxerto ósseo para acomodar implantes (SHAFIE, 2009).

Para Sanmartin (2018), a overdenture, por ser removível, possibilita a reposição mais adequada do volume ósseo perdido e realizar um melhor vedamento periférico, já que permite estender a gengiva protética até o fundo de sulco, caso seja necessário. Dessa forma, casos onde o volume ósseo perdido é grande, a overdenture é a mais indicada.

2.2.2 Contornos de tecidos moles, fonética e estética

Dificuldades na fala são relatos comuns após reabilitações protéticas, principalmente na maxila. A interação entre língua, palato, lábios e dentes são responsáveis pela alteração de ar que produz os sons da fala. A prótese que altera a posição dos lábios e o contorno do palato pode interferir na articulação e, no entendimento das palavras devido à invasão do espaço fonético. Assim, o cirurgião deve estar atento a chiados e assobios, indicativos de invasão do espaço fonético. Uma técnica de se verificar o efeito da escultura do palato nas próteses totais é por meio da palatografia. O contato do dorso da língua com o palato durante a pronúncia de determinadas palavras forma desenhos específicos, denominados palatogramas, por meio do qual o cirurgião pode avaliar as necessidades fonéticas individuais do paciente (TORCADO et al., 2012).

Assim, na reabilitação de próteses sobre implantes em arcos totalmente edent ulos, deve ser considerado três fatores que exerce importante influência no planejamento de cada caso clínico: aspectos da cirurgia, protéticos e psicológicos e sociais. A utilização de procedimentos alternativos pode ser eficaz, assim a quantidade de implantes dentários possíveis de serem instalados, associados aos aspectos protéticos, como suporte labial, linha do sorriso, quantidade e qualidade de

mucosa e fonética, possibilita um planejamento mais adequado para cada caso (TORCADO et al., 2012).

Nos indivíduos que apresentam um sorriso gengival e uma linha alta do sorriso, a overdenture está mais indicada. Na perda óssea significativa a overdenture consegue compensar de melhor forma o espaço dessa perda, além de um melhor suporte labial e continuidade do formato do rebordo alveolar (SANMARTIN, 2018).

2.2.3 Higiene

Uma boa manutenção das próteses implantossuportadas oferece maior longevidade ao tratamento, assim, higiene bucal e/ou acompanhamento insuficientes podem levar a formação de uma periimplantite. Indivíduos que utilizam próteses removíveis implantossuportadas devem higienizar os pilares protéticos acima do implante, instrumento como passa fio são suficientes para remoção de cálculo dental. Pode-se utilizar também o fio dental, gaze ou algodão mergulhado em clorexidina ou antisséptico comum. Com relação à higienização das próteses, devem ser feitas com uma escova macia, no entanto mais rígida do que a utilizada dentro na região dos pilares protéticos, pelo menos duas vezes ao dia. A prótese overdenture deverá ser higienizada extra-oralmente, tomando-se o cuidado de protegê-la de uma possível queda (SANTIAGO JUNIOR et al., 2013).

De acordo com Santiago Junior et al (2013), na reabilitação com próteses overdentures, em alguns pacientes é possível manter uma maior abertura entre barra e mucosa facilitando a higienização pelo paciente. O paciente deve receber orientação para não retirar sua prótese e colocar sobre superfícies desprotegidas, sempre proteger a prótese com uma toalha onde possa ser visualizada com facilidade. A higienização interna deve ser feita com instrumentos do tipo cotonetes ou certas, para pacientes que possuem doenças que trazem limitações, certas modificações nas escovas podem ser necessárias.

Para Tabata (2007) o usuário deve ser orientado quanto à correta higienização da prótese e da cavidade bucal, bem como a respeito da importância desta limpeza para que possíveis falhas associadas a problemas periimplantares sejam evitadas.

2.2.4 Fatores econômicos

Com o objetivo de baixar os custos do tratamento, a overdenture é uma boa opção, pois ao invés de quatro implantes podem ser usados apenas dois, sendo vantajoso para o paciente. Assim, uma das vantagens da overdenture, quando comparada à prótese implanto-retida do tipo protocolo, são o custo e o tempo do procedimento, sendo que o número de implantes e o tempo para confecção das próteses definitivas são menores. A prótese fixa sobre implantes é mais cara, sendo inviável para muitos pacientes. Overdentures implanto-suportadas, além de possuírem um preço mais acessível, constituem a solução mais comum aos problemas apresentados pelas dentaduras, como a falta de retenção e estabilidade (FERNANDES; CAMPOS JUNIO; TRAUTH, 2016).

2.2.5 Aspecto psicológico

Em um estudo os resultados mostraram que os sentimentos com a perda dentária são bastante negativos, esses sentimentos são consequências dos problemas estéticos e funcionais que a perda dentária traz, além do que os dentes e a boca têm um significado psicológico importante na formação do psiquismo humano. Os problemas que afetam indivíduos que perderam seus dentes são de natureza funcional e social tais como: dificuldades para mastigar, falar, mudanças no comportamento, insatisfação com a aparência, prejuízo na aceitação social e dificuldade de acesso ao mercado de trabalho, causando forte impacto na qualidade de vida. Assim, reabilitações realizadas com overdenture, trás benefícios na saúde dos pacientes edentulos, principalmente no aspecto psicológico (VARGAS; PAIXÃO, 2005).

2.3. Protocolo

Atualmente prótese do tipo protocolo é uma das reabilitações mais usada em implantodontia, caracteriza-se por restauração sobre implantes osseointegrados. A proposta inicial de Branemark preconiza a instalação e submersão dos implantes, com um tempo de espera de aproximadamente seis meses, previamente ao início da reabilitação protética. Este tipo de protocolo hoje ainda é bastante utilizado e visa à

total integração entre os implantes e o tecido ósseo com o intuito de evitar falha na osseintegração devido às forças compressivas durante a função mastigatória (MORAES et al., 2015).

Assim, com a comprovação cientifica dos implantes osseointegrados, que habilita seu uso em reabilitação oral, houve grande mudança na forma de tratamento de pacientes totalmente edentulos. Entre as próteses fixas, a do tipo protocolo tem uma maior aplicação clínica. São necessários de 4 a 6 implantes na região anterior da mandíbula, na maxila recomenda-se a utilização de 6 a 8 implantes. Neste tipo de prótese utiliza-se uma infraestrutura metálica e uma base de resina para uni-la aos dentes de resina acrílica (MORAES et al., 2015).



FIGURA 5: Parafusos de coberturas 6 meses após a cirurgia.
Fonte: MORAES et al., 2015, p.20



FIGURA 6: Prova da barra protética.
Fonte: MORAES et al., 2015, p.20



FIGURA 7: Prótese reabilitando a pacienteapenas com 1 pré-molar e 1 molar.
Fonte: MORAES et al., 2015, p.20

Atualmente com as novas técnicas em implantodontia, principalmente em relação ao design e os tratamentos de superfície dos implantes, o tempo de espera para osseintegração são menores, ou até mesmo a reabilitação protética imediatamente a instalação dos implantes pode ser realizada, melhorando a função mastigatória com uma diminuição do tempo total de tratamento (MORAES et al., 2015).



FIGURA 8: Paciente endentado na maxila
Fonte: SOUZA JUNIOR et al., 2001, p.21

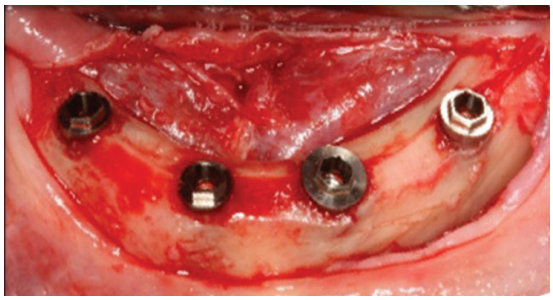

FIGURA 9: Implantes instalados no nível ósseo.
Fonte: SOUZA JUNIOR et al., 2001, p.21

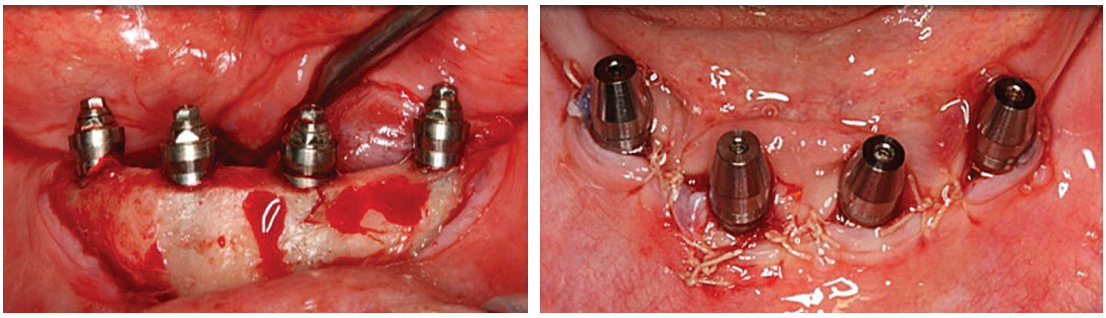

FIGURA 10: Componentes protéticos instalados nos implantes
Fonte: SOUZA JUNIOR et al., 2001, p.21



FIGURA 11: Pós operatório imediato
Fonte: SOUZA JUNIOR et al., 2001, p.21

A partir do conceito desenvolvido com os estudos de Branemark, implantes osseointegráveis e as próteses totais implantossuportdas, mudanças foram feitas no protocolo original com o objetivo de tornar o tratamento mais rápido, efetivo, barato e menos traumático. Assim, pesquisas foram realizadas para possibilitar o carregamento imediato dos implantes. Segundo Alves et al (2018), outro novo conceito que busca a melhora dos resultados em reabilitações orais é o sistema cone-morse, que oferece maior resistência mecânica, melhor distribuição e transmissão de forças ao longo do implante para o tecido ósseo, redução do gap,

com diminuição da possiblidade de invasão bacteriana na interface do implante intermediário, além da redução do afrouxamento e fraturas de parafusos. A reabilitação com prótese total imediata implantossuportada por implantes do tipo cone-morse na mandíbula, mostram-se bastante satisfatório tanto em relação à estética quanto à função e, principalmente, ao conforto do paciente.

Para Gonçalves Junior et al. (2015), a indicação da prótese tipo protocolo para reabilitação de indivíduos edentulos depende de algumas condições, como quantidade e distribuição dos implantes, distância vertical entre as arcadas, grau de envolvimento da perda de tecidos de suporte. A recuperação de desdentado total através de prótese fixa além de possibilitar conforto e segurança para o paciente, melhora a função, o que faz a prótese fixa o tipo de reabilitação mais desejado pelos pacientes. No arco superior é essencial que se realize um plano de tratamento para determinar qual o melhor tipo de prótese, principalmente em detrimento à perda de suporte labial devido à reabsorção horizontal do rebordo alveolar.

2.3.1 Volume ósseo

Sabe-se que o tecido ósseo está em constantemente remodelação, e a densidade óssea diminui após a perda dos dentes, esta diminuição depende do tempo em que à região de tornou edêntula e deixou de sofrer cargas. A densidade óssea permite a imobilização mecânica dos implantes durante a cicatrização, condiciona a distribuição e a transmissão de forças da prótese ao implante. Quanto menor for à área de contato entre o implante e o osso, maior é o stress gerado. O stress transmitido ao osso pode ser diminuído pelo aumento da área funcional sobre a qual a força é aplicada. Assim, aumentar o número de implantes é uma forma de diminuir a transmissão de forças ao osso pelo aumento da área de carga funcional. O aumento da largura e comprimento dos implantes pode diminuir o stress transmitido estabilidade primária e aplicação de cargas prematuras (NORTON, 2005).

Próteses fixas implantossuportadas podem estagnar a perda óssea posterior associada ao edentulismo, melhorar a saúde psicológica e produzir menos complicações que as próteses removíveis. Assim, para os pacientes edentados, deve ser dada a opção de receber uma prótese fixa. No entanto o aumento nas forças mastigatórias, para função, espaço de altura da coroa, tipo de arco

antogonista, ou densidade óssea reduzida no sitio de implante justifica um aumento no número de implantes ou no posicionamento de implantes em regiões anteriores e posteriores (NORTON, 2005).

Esse tipo de prótese não está indicada para pacientes que apresentem deficiências ósseas na arcada a qual será instalada o protocolo, relação intermaxilar apresentem alterações ou limitações que impossibilitem o correto posicionamento dos implantes do ponto de vista protético. Assim, o paciente deve apresentar quantidade e qualidade óssea suficientes para a instalação dos implantes, ter uma relação maxila e mandíbula favorável que permita uma correta disposição espacial dos implantes no arco (NORTON, 2005).

2.3.2 Contornos de tecidos moles, fonética e estética

Na reabilitação oral com prótese tipo protocolo, relata-se problemas fonéticos e estéticos. O suporte inadequado dos lábios aumenta conforme a base da prótese distancia da mucosa do rebordo. No entanto, tais problemas estão nas maxilas, apresentando excelente resultado fonético, estético e funcional quando o protocolo é mandibular. Este tipo de prótese pode trazer uma porção de gengiva artificial melhorando a estética, bem como a fonética evitando problemas como escape de ar e saliva durante a fonação (FRANCISCHONE; CARVALHO; FRANCISCHONE JUNIOR, 2005).

Outro aspecto importante a ser observado é o apoio muscular e labial oferecido por essa porção de gengiva aplicada, proporcionando melhor aspecto estético-facial ao paciente. Este tipo de prótese tem indicação privilegiada para reabilitação de maxilas em pacientes que apresentam linha de sorriso alta. Em casos de pacientes com linha do sorriso baixa ou ainda naqueles que apresentam pouca perda de rebordo alveolar pode-se optar pela supressão total da porção gengival rósea. Esta configuração protética deve ser aplicada especialmente a pacientes com pouca e nenhuma perda de suporte labial, uma vez que a ausência do tecido gengival artificial inviabiliza que a prótese reponha grandes perdas teciduais (FRANCISCHONE; CARVALHO; FRANCISCHONE JUNIOR, 2005).

2.3.3 Higiene

Apesar da prótese do tipo Protocolo ser uma alternativa de sucesso para tratamento de mandíbulas edêntulas, o acúmulo de alimentos ainda são queixas frequentes entre os usuários desse tipo de reabilitação oral. Essa problemática pode ser facilmente resolvida com a utilização de novos designs para o protocolo, os quais promovem menor espaço para acúmulo de alimentos, favorecem a higienização. A manutenção dos casos comprova a satisfação do paciente e a grande melhora da condição periodontal (FREITAS et al., 2009).

Na consulta de manutenção, o cirurgião dentista irá remover a prótese, fazer a higiene da mesma. Fará também o polimento da prótese, trazendo a lisura necessária para que diminua a formação de placa bacteriana sobre a superfície da prótese. Fará também a limpeza e lubrificação dos parafusos protéticos. Na boca é feita a profilaxia da gengiva e componentes de prótese bem como a sondagem nos minipilares para verificação da estabilidade dos mesmos. Inflamações gengivais podem estar presentes e com a profilaxia, haverá melhora e a saúde bucal restaurada (FREITAS et al., 2009).

A reabilitação de pacientes edentados com próteses sobre implantes é uma excelente escolha e pode atingir as necessidades e expectativas dos pacientes, desde que os protocolos de higienização sejam seguidos. A manutenção é importante no diagnóstico precoce e na prevenção de patologias periimplantares e ajuda detectar problemas nas próteses e componentes protéticos. Assim, quando todas as etapas são realizadas, esse tipo de reabilitação pode devolver não só a função e a estética ao paciente, mas perpetuar saúde aos tecidos de suporte por um longo período (CARVALHO, 2016).

2.3.4 Fatores econômicos

A reabilitação dos indivíduos edentulos com a prótese implantossuportada tipo protocolo mostra-se difícil, pois os mesmos não possuem condições financeiras de fazê-la na prática privada. As principais causas da perda dentária apontadas pelos pacientes são à falta de informação e condições econômicas para o tratamento. As próteses totais fixas implantossuportas são as preferidas pelos pacientes, principalmente por proporcionarem maior eficiência mastigatória e

conforto, menos reparo e manutenção, além de favorecer o aspecto psicológico, uma vez que elimina o caráter removível das overdentures. No entanto, são próteses de maior custo, de difícil confecção, desde o planejamento cirúrgico-protético aos cuidados de controle de biofilme bacteriano (ROCHA, 2013).

2.3.5 Aspecto psicológico

Cada paciente deve receber um plano de tratamento adaptado, Individualizado, de acordo com suas necessidades físicas e psicológicas. As conseqüências psicológicas e sociais do edentulismo podem ser severas para algumas pessoas, tendo até mesmo aversão a qualquer tipo de prótese removível. Os pacientes edêntulos, freqüentemente, sentem uma perda física como um resultado de seu próprio estado edêntulo e para aqueles com uma desvantagem psicológica, a prótese tipo protocolo deve ser encarada como plano de tratamento eletivo, quando possível (TORCADO et al., 2012).

4. DISCUSSÃO

De acordo com Gallina e Viegas (2007), a reabilitação protética tipo protocolo sobre implantes, em indivíduos com reabsorção óssea, pode apresentar algumas limitações e tornar-se complexa. Em relação à anatomia óssea, deve existir qualidade suficiente de tecido ósseo, tanto em altura quanto em largura, para a instalação de um número adequado de implantes e no posicionamento ideal. Quanto à oclusão, o planejamento da prótese será influenciado pelo tipo de material restaurador, pelo número, diâmetro e comprimento dos implantes, bem como pelo arco antagonista. A relação esquelética maxilar e mandibular deve permitir uma reabilitação protética fixa sobre implantes, funcional e esteticamente aceitável. Para tanto, os tecidos moles e duros precisam apresentar volume e qualidade satisfatórios.

Para a confecção de overdentures em pacientes com maxila edêntula, o número de implantes são preferencialmente quatro, igualmente distribuídos ao longo da arcada. A reabilitação com overdenture é mais consistente com uma ótima colocação dos implantes considerando-se a qualidade e a quantidade de osso. As sobredentaduras podem resolver melhor os problemas de estética e de fonética, além do que a base vestibular da sobredentadura promove suporte para o lábio e pode ter o desenho modificado, sem a abóbada palatina (GALLINA; VIEGAS, 2007),

De acordo com Ferreira-Nóbili (2017), a reabilitação protética por meio de implantes tem se configurado como o padrão-ouro para a devolução da função previamente perdida pelo paciente, podendo ser realizada com próteses tipo protocolo e overdentures sobre os implantes osseointegrados. As próteses fixas do tipo protocolo proporcionam maior estabilidade durante as atividades cotidianas, como falar e comer, além de alto desempenho estético, quando bem indicada.

Para Almeida et al (2015) na reabilitação de indivíduos edêntulos com próteses tipo protocolo de Branemark ou overdenture, deve-se considerar durante o planejamento e indicação o suporte ósseo, suporte labial, linha do sorriso, comprimento do lábio superior, qualidade e quantidade da mucosa, contorno do rebordo alveolar, relação coroa/osso, espaço entre os arcos e zona fonética. A reabilitação com overdenture pode trazer muitos benefícios ao paciente, tais como retenção, estabilidade, conforto, e a estética.

Lorenzi Poluha et al (2016) acreditam que, apesar da preferência pela modalidade de próteses implanto suportadas fixas, elas são uma opção onerosa, com processo de confecção delicado, além da necessidade de um maior cuidado no processo de higiene diário. Como alternativa, as overdentures são opções reabilitadoras eficazes, pois trata-se de um tratamento não muito invasivo, de baixo custo e de fácil manuseio em comparação aos trabalhos fixos. Além de contribuir para a preservação do osso alveolar por um maior período de tempo e aumento da eficiência mastigatória.

Sanmartin (2018) observa que, pela característica removível da overdenture, é possível realizar a reposição do volume ósseo perdido, além de proporcionar um melhor vedamento periférico, pois permite estender a gengiva protética até o fundo de sulco, caso seja necessário. Assim, indivíduos com grande perda do volume ósseo, a overdenture é mais indicada. No caso do protocolo, o vedamento da prótese é comprometido como também o suporte aos tecidos moles, e esse comprometimento é proporcional ao quanto de volume ósseo foi perdido, ou está ausente como nos casos de atrofia maxilar. Por serem fixos, é necessário deixar espaço para que o paciente consiga realizar a higienização dos implantes e da região entre os mesmos.

Já Silva et al (2018) relatam que, nos casos de pacientes com pequena quantidade de remanescente ósseo, a prótese total fixa do tipo protocolo pode ser mais indicada, desde que aja uma avaliação por imagem e uma boa higiene por parte do paciente. A overdenture, no entanto, por ser apoiada sobre remanescente dentário, ósseo ou implante, sendo muito utilizada quando o rebordo não oferece retenção para a prótese total convencional ou quando não se adapta às convencionais, além de proporcionar vantagens estéticas, fonéticas, mastigatórias e econômicos. Assim, é necessário saber a respeito das variedades de reabilitação e quando recomendá-las, respeitando as individualidades de cada paciente e dos sistemas de próteses.

Moratelli et al (2014) estudaram a experiência e o grau de satisfação de indivíduos reabilitados com próteses totais fixas sobre implantes. Os pacientes foram questionados quanto à experiência de algo desagradável durante o tratamento e o grau de satisfação dos pacientes em relação à estabilidade, estética, conforto, fonética, mastigação e facilidade de higienizar suas próteses. Identificou-se que, a satisfação dos pacientes tratados com próteses totais fixas sobre implantes, foi

principalmente devido à estabilidade, seguida da fonética e do conforto dessas próteses.

Guerra, Almeida e Vieira (2015) estudaram a autopercepção da qualidade de vida associada à saúde bucal em indivíduos idosos reabilitados com próteses overdenture. Os resultados mostraram um impacto positivo na qualidade de vida, com a substituição das próteses totais removíveis convencionais por próteses implantorretidas tipo overdenture. Observou-se também que, a qualidade de vida está associada à saúde bucal dos indivíduos idosos, e foi influenciada positivamente pela utilização de próteses totais implantorretidas tipo overdenture.

Segundo Gallina e Viegas (2007), a principal parte na reabilitação total com prótese sobre implantes é o planejamento. O profissional cirurgião-dentista possui várias formas de tratamento para assegurar ao paciente o melhor resultado estético e funcional possível. Para tanto, é preciso um planejamento individualizado, para a execução de um de tratamento correto, onde próteses fixas ou overdentures possam ter um excelente prognóstico, desde que utilizadas no momento adequado e no paciente indicado.

5. CONCLUSÃO

A overdenture caracteriza-se por uma cápsula interna que fixa-se aos implantes e a base da prótese. Esse tipo de prótese removível sobre implante interrompe o processo de reabsorção óssea decorrentes da perda dos elementos dentários, promove uma boa retenção, estabilidade, conforto, fácil higienização pelo paciente e boa fonética. Apresenta pouca altura, ideal para ser utilizada em espaços intermaxiliares reduzidos. Por precisar somente de dois implantes na mandíbula e quatro na maxila são menos onerosas. Indivíduos com grande perda do volume ósseo, a overdenture é a mais indicada, bem como em indivíduos que apresentam um sorriso gengival e uma linha alta do sorriso.

Na prótese fixa tipo protocolo são necessários de quatro a seis implantes na região anterior da mandíbula e na maxila utiliza-se de seis a oito implantes. Neste tipo de prótese é usada uma infra-estrutura metálica e uma base de resina para uni-la aos dentes de resina acrílica. Na indicação da prótese tipo protocolo, o paciente deve apresentar quantidade e qualidade óssea suficientes para a instalação dos implantes, uma relação maxila e mandíbula favorável que permita uma correta disposição espacial dos implantes no arco. Pode haver problemas fonéticos e estéticos, quando o suporte dos lábios é inadequado nas maxilas, mas quando o protocolo é mandibular apresentando excelente resultado fonético, estético e funcional.

Assim, é essencial que o cirurgião-dentista faça um planejamento individualizado, para a execução de um de tratamento correto, onde próteses protocolo ou overdenture possam ter um bom prognóstico. O profissional pode optar por várias formas de tratamento, para que o paciente tenha um resultado estético e funcional melhor que se possa realizar.

6. REFERÊNCIAS BIBLIOGRÁFICAS

ALMEIDA, H. C. R. et al. Aspectos clínicos no planejamento do tratamento para reabilitação com prótese de sobredentadura e protocolo tipo RGO, **Revista Gaúcha Odontologia,** v. 63, n. 3 2015. Disponível em <http://www.scielo.br/scielo.php?script=sci_ar>. acesso em 02 de fevereiro de 2019. Acesso em: 21 jan. 2019.

ALVES, P. H. M. et al. Prótese total mandibular imediata sobre implantes cone-morse. **Revista Prótese News**, v. 5, n. 2, 2018. Disponível em: <http://pesquisa.bvsalud.org/portal/resource/pt/biblio-906266>. Acesso em: 05 fev. 2019.

BERNADO, A. A. et al. Diagnóstico e planejamento reabilitador em desdentados: relato de caso. **Revista Odontologia Universidade Cidade de São Paulo**, v. 27, n. 2, 2015. Disponível em: <http://arquivos.cruzeirodosuleducacional.edu.br/pr>. Acesso em: 20 jan. 2019.

CARVALHO, E. C. B. C. de. Manutenção em próteses implanto-suportadas: uma revisão de literatura. **Revista fluminense de odontologia**, n. 46, 2016. Disponível em: <http://www.ijosd.uff.br/index.php/n37/article/view/338>. Acesso em: 03 fev. 2019.

CARVALHO, L. F. et al. O impacto do edentulismo na qualidade de vida de pacientes edentulos, **REVISTA DA ACBO**, v. 8, n. 1, 2019. Disponível em: <http://www.rvacbo.com.br/ojs/index.php/ojs/article/view/395>. Acesso em: 24 fev. 2019.

DINATO, J. C.; Waldemar D. P. **Implantes osseointegrados**: **cirurgia e prótese**. São Paulo: Artes Médicas; 2001.

FAJARDO, R. S.; ZINGARO, R. L.; MONTI, L. M. Sistemas de Retenção O'ring e Barra-Clipe em Overdenture Mandibular. **Revista Arch Health Invest**, v. 3, n. 1,

2014. Disponível em: <http://www.archhealthinvestigation.com.br>. Acesso em: 22 jan. 2019.

FERNADES, E. C.; CAMPOS JUNIOR, L. C.; TRAUTH, K. G. S. Comparação dos sistemas de retenção para overdenture. **Revista Odontologia Universidade da Cidade de São Paulo**, v. 28, n. 1, 2016. Disponível em: <http://arquivos.cruzeirodosuleducacional.edu.br/principal/old/revista>. Acesso em: 26 fev. 2019.

FERREIRA-NÓBILO, N. P. et al. Vantagens da utilização do protocolo dentogengival total em zircônia. **Revista Prótese news**, v. 4, n. 2, 2017. Disponível em: <http://pesquisa.bvsalud.org/portal/resource/pt/biblio-859179>. Acesso em: 14 fev. 2019.

FRANCISCHONE, C. E.; CARVALHO, R. S.; FRANCISCONE, J. R. Classificação de Francischone para próteses sobre implantes. **Revista Implant News**, v.2, n.5, 2005. Disponível em: <http://coimplante.odo.br/Biblioteca/Protese/Classifica>. Acesso em: 24 fev. 2019.

FREITAS, R. et al. Alternativa de design para próteses do tipo Protocolo: relato de caso. **Innovations Implant Journal: Biomaterials and Esthetics**, v. 4, n. 1, p. 75-80, jan./abr. 2009. Disponível em: <http://iij.com.br/pdf/article/150.pdf>. Acesso em: 03 fev. 2019.

GALLINA, C.; VIEGAS, V. Overdentures e próteses fixas para reabilitação com implantes em maxila edêntula. **Revista de Odontologia da Universidade Cidade de São Paulo,** v. 19, n. 1, 2007. Disponível em: <http://arquivos.cruzeirodosuleducacional.edu.br>. Acesso em: 02 fev. 2019.

GONÇALVES JUNIOR, U. et al. Reabilitação do arco superior com protocolo cerâmico em infraestrutura de zircônia. **Revista Odontologia Brasileira**, v. 24, n. 71, 2015. Disponível em: <http://docs.bvsalud.org/biblioref/2017/06/836743/927-5584-1-pb.pdf>. Acesso em: 06 fev. 2019.

GUERRA, C. M. F.; ALMEIDA, C. C. M. de S.; VIEIRA, F. L. T. Autopercepção da qualidade de vida associada à saúde bucal em idosos reabilitados com prótese total inferior tipo overdenture. **Portal de revistas Cientificas em Ciências**, v. 6, n. 24, 2015. Disponível em: <http://pesquisa.bvs.br/ripsa/resource/pt/lil-777664>. Acesso em: 03 mar. 2019.

GUILHERME, A. S. et al. Prótese sobre implantes tipo protocolo associada à overdenture – relato de caso. **CADERNO DE PRÓTESE**, v. 8, n. 30, 2017. Disponível em: <https://editoraplena.com.br/>.Acesso em: 24 fev. 20019.

LORENZI POLUHA, R. et al. Overdenture na reabilitação de paciente desdentado **Revista Estomatologia Herediana**, v. 26, n. 3, 2016. Disponível em: <http://www.scielo.org.pe/scielo.php?script=sci_arttext>. Acesso em: 30 jan. 2019.

MARTINS, V. et al. Osseointegração: análise de fatores clínicos de sucesso e insucesso. Revista Odontológica de Araçatuba, v.32, n.1, p. 26-31, Janeiro/Junho, 2011. Disponível em: <http://apcdaracatuba.com.br.pdf>. Acesso em: 30 jan. 2019.

MORAES, E.R. et al. Uso de implantes associados a protocolo com carga imediata em mandíbula. **Revista Gestão & Saúde,** v. 12, p. 18-26, 2015. Disponivel em: <http://www.herrero.com.br/files>. Acesso em: 24 fev. 2019.

MORATELLI, P. A. et al. Avaliação da experiência e do grau de satisfação de pacientes tratados com próteses totais fixas sobre implantes. **Revista Dental press implantology**, v. 8, n. 4, 2014. Disponível em: <tabhttp://pesquisa.bvsalud.org/portal/resource/pt/lil-762299>. Acesso em: 14 fev. 2019.

NORTON, A. P. M. A. P. **Protocolo cirúrgico para colocação de implantes em função da densidade óssea**. Dissertação de Candidatura ao Grau de Mestre apresentada à Faculdade de Medicina Dentária do Porto. 2005. Disponível em: <https://repositorio-aberto.up.pt/bitstream/10216/64302/1/99910_TM_Nor-p_01_P.pdf>. Acesso em: 06 fev. 2019.

PROBST, L. F. et al. Fatores associados aos sentimentos decorrentes da perda dentária total e às expectativas de reposição protética em adultos e idosos. **Cad. Saúde Colet.**, v. 24, n. 3, 2016. Disponível em: <http://www.scielo.br/pdf/cadsc/v24n3/1414-462X-cadsc-24-3-347.pdf>. Acesso em: 24 fev. 2019.

ROCHA, S. S. Próteses Totais Fixas Tipo Protocolo Bimaxilares. Relato de Caso**. Revista odontológica do Brasil central,** v. 21, n. 60, 2013. Disponível em: < http://files.bvs.br/upload/S/0104-7914/2013/v22n60/a3630.pdf>. Acesso em: 03 mar. 2019.

SANMARTIN, R. C. **Prótese total tipo protocolo e overdenture com sistema de travamento mk1 na região de maxila: revisão de literatura.** Trabalho de Conclusão de Curso apresentado ao Curso (Graduação) Universidade Federal do Rio Grande do Sul, Faculdade de Odontologia, Curso de Odontologia, Porto Alegre, BR-RS, 2018.

SANTIAGO JUNIOR, J. F. et al. Manutenção em próteses implantossuportadas: higiene ORAL. **Revista Odontológica de Araçatuba**, v.34, n.1, 2013. Disponível em: <http://apcdaracatuba.com.br/revista/2014/03/10.pdf>. Acesso em: 26 fev. 2019.

SANTOS, T. de S. et al . Alterações do processo de reparo do tecido conjuntivo na região peri-implantar. **Revista Odontologia Clínico-Cientifica**, v. 10, n. 3, 2011. Disponível em <http://revodonto.bvsalud.org/scielo.>. Acesso em: 29 jan. 2019.

SCHIMITI, E.; ZORTÉA JUNIOR, A. Análise de osseointegração primária do sistema de implantes Bionnovation. **Revista Implantnewws**, v. 7, n. 3, 2010. Disponível em: <http://www.lucianodib.com.br/pdf/ImplantNews_v7n3.pdf>. Acesso em: 01 fev. 2019.

SHAFIE, H. **Overdentures sobre implantes: manual clínico e laboratorial**. Porto Alegre – RS. ARTMED. 2009.

SILVA, M.C.V.S. et al. Alternativa para reabilitação protética em desdentados totais: sobredentadura e prótese total fixa, quando indicar? – revisão de literatura. **Revista Campo do Saber,** v. 4, n. 5, 2018. Disponível em: http://periodicos.iesp.edu.br/index.php/campodosaber/article/view/169/146. Acesso em: 03 mar. 2019.

SOUZA JUNIOR, J. M. et al. Prótese protocolo sobre implantes: complicações e soluções envolvendo cantilevers**. Revista catarinense de Implantodontia**, n. 14, 2001. Disponível em: <https://www.sbodontologiaespecializada.com.br/tratamentos-2/implantes/protocolo-sobre-implantes/>. Acesso em: 05 fev. 2019.

TABATA, L. F. et al. Critérios para seleção dos sistemas de retenção para overdentures implanto-retidas. **Revista da Faculdade de Odontologia Universidade Passo Fundo**, v. 12, n. 1, 2007. Disponível em: <http://seer.upf.br/index.php/rfo/article/view/1084>. Acesso em: 22 jan. 2019.

TORCADO, L. B. et al. Aspectos clínicos influentes no planejamento das próteses sobre implantes tipo overdenture e protocolo. **Revista Odontológica de Araçatuba,** v.33, n.2, 2012. Disponível em: <http://apcdaracatuba.com.br/revista/2013/08/t.pdf>. Acesso em: 03 jan. 2019.

VARGAS, A. M. D.; PAIXAO, H. H. Perda dentária e seu significado na qualidade de vida de adultos usuários de serviço público de saúde bucal do Centro de Saúde Boa Vista, em Belo Horizonte. **Revista Ciência e saúde coletiva**, v. 10, n. 4, 2005. Disponível em: <http://www.scielo.br/scielo.php?script=sci>. Acesso em: 03 fev 2019.