

CURSO DE ORTODONTIA

CLEVERTON AMORIM DE VILHENA

TRATAMENTO ORTODÔNTICO DA MORDIDA ABERTA ANTERIOR EM PACIENTE ADULTO COM ALINHADORES ORTODÔNTICOS E MINI-IMPLANTES PARA INTRUSÃO DE MOLARES: RELATO DE CASO

ORTHODONTIC TREATMENT OF ANTERIOR OPEN BITE IN AN ADULT PATIENT WITH ORTHODONTIC ALIGNERS AND MINI-IMPLANTS FOR MOLAR INTRUSION: CASE REPORT

SALVADOR/BA

2025

CLEVERTON AMORIM DE VILHENA

TRATAMENTO ORTODÔNTICO DA MORDIDA ABERTA ANTERIOR EM PACIENTE ADULTO COM ALINHADORES ORTODÔNTICOS E MINI-IMPLANTES PARA INTRUSÃO DE MOLARES: RELATO DE CASO

Artigo apresentado ao Curso de Especialização em Ortodontia do Centro de Estudos Odontológicos - CENO como requisito parcial para a obtenção do título Especialista em Ortodontia.

Orientador: Prof. Me. Dr. Antônio Carlos de Lacerda França.

SALVADOR/BA

2025

Catalogação da publicação na fonte

Vilhena, Cleverton Amorim.
Tratamento ortodôntico da mordida aberta anterior em paciente adulto com alinhadores ortodônticos e mini-implantes para intrusão de molares : relato de caso / Cleverton Amorim Vilhena. – Salvador/BA: FACSETE, 2025.
20 f.; il., col.

Trabalho de Conclusão de Curso - Artigo (Especialização em Ortodontia), do Centro de Estudos Odontológicos – CENO. Orientador: Prof. Me. Dr. Antônio Carlos de Lacerda França.

1. Mordida Aberta. 2. Mini-implantes de Ancoragem. 3. Ortodontia. I. Título.

CDU 616.31-083
V711t

Elaborada por Edineide da Silva Marques CRB-15/488.

CLEVERTON AMORIM DE VILHENA

TRATAMENTO ORTODÔNTICO DA MORDIDA ABERTA ANTERIOR EM PACIENTE ADULTO COM ALINHADORES ORTODÔNTICOS E MINI-IMPLANTES PARA INTRUSÃO DE MOLARES: RELATO DE CASO

Aprovado em 22/09/2025 pela banca examinadora constituída pelos seguintes professores:

_____

Prof. Me. Dr. Antônio Carlos de Lacerda França (Orientador - Examinador)

_____

Profa. Ma. Valba Luz Augusto Oliveira (Examinadora)

_____

Prof. Me. Paulo Roberto Pagano (Examinador)

SALVADOR/BA

2025

TRATAMENTO ORTODÔNTICO DA MORDIDA ABERTA ANTERIOR EM PACIENTE ADULTO COM ALINHADORES ORTODÔNTICOS E MINI-IMPLANTES PARA INTRUSÃO DE MOLARES: RELATO DE CASO

ORTHODONTIC TREATMENT OF ANTERIOR OPEN BITE IN AN ADULT PATIENT WITH ORTHODONTIC ALIGNERS AND MINI-IMPLANTS FOR MOLAR INTRUSION: CASE REPORT

Cleverton Amorim de Vilhena[1]
Antônio Carlos de Lacerda França[2]

Resumo

O presente trabalho descreve o relato de caso de uma paciente adulta portadora de recidiva de mordida aberta anterior leve tratada com o uso de alinhadores ortodônticos com mini-implantes para intrusão dos molares superiores e extrusão dos incisivos anteriores. O paciente apresentava padrão facial divergente, altura facial anterior normal e incompetência labial. O tratamento consistiu na instalação de mini-implantes na fase inicial do tratamento na região entre primeiro molar e segundo pré-molar bilateralmente, alinhamento e nivelamento com alinhadores ortodônticos, intrusão posterior, distalização arco superior e mesialização arco inferior, encaminhamento para fonoaudiólogo e contenção rígida. Os resultados evidenciaram fechamento da mordida aberta, e melhora estética e funcional. A discussão apresenta as vantagens, limitações e estabilidade dessa abordagem, à luz da literatura atual.

Palavras-chave: Mordida Aberta; Mini-implantes de Ancoragem; Ortodontia.

[1] Discente do Curso de Especialização em Ortodontia do Centro de Estudos Odontológicos – CENO. E-mail: clevertonamorim@hotmail.com

[2] Professor orientador, Mestre e Doutor em Ortodontia. E-mail: adm.dents@gmail.com

1 Introdução

A mordida aberta anterior (MAA) é uma má oclusão caracterizada pela ausência de contato entre as bordas incisais dos dentes superiores e inferiores em posição de oclusão cêntrica, enquanto os dentes posteriores mantêm-se em contato. Essa condição compromete não apenas a estética do sorriso, mas também funções importantes como mastigação, deglutição e fonação, além de estar associada a impactos psicossociais que afetam a qualidade de vida dos indivíduos (Sassouni; Nanda, 1964; Subtelny; Sakuda, 1964).

A definição de mordida aberta anterior pode variar conforme os autores. Alguns consideram como tal qualquer sobremordida menor que o normal, enquanto outros restringem a denominação à completa ausência de contato entre incisivos superiores e inferiores, desde que haja contato posterior. De modo geral, a má oclusão pode ser classificada em **dentoalveolar**, quando a origem é local e restrita aos dentes e seus alvéolos; **esquelética**, quando relacionada a padrões de crescimento ósseo desfavoráveis; ou ainda **mista**, quando há contribuição de fatores dentários e esqueléticos (Proffit; Fields; Sarver, 2013).

A etiologia da mordida aberta anterior é considerada multifatorial. Entre as principais causas estão:

- **Fatores hereditários e esqueléticos**, como padrões de crescimento vertical exagerado da face, aumento da altura facial anterior inferior e rotação mandibular no sentido horário (Proffit; Fields; Sarver, 2013; Fortes *et al*., 2007);
- **Hábitos orais deletérios**, tais como sucção digital, uso prolongado de chupeta, interposição lingual durante deglutição ou repouso, e respiração bucal (Subtelny; Sakuda, 1964; Santos *et al*., 2019);
- **Alterações de erupção dentária**, como extrusão de molares posteriores ou falha na erupção de incisivos anteriores (Mizrahi, 1978);
- **Fatores ambientais e funcionais**, incluindo postura inadequada da língua e desequilíbrios musculares periorais (Proffit; Fields; Sarver, 2013).

O diagnóstico da mordida aberta anterior deve ser realizado por meio de anamnese detalhada, exame clínico, fotografias, modelos de estudo e análise cefalométrica. A avaliação de hábitos, da função respiratória e da maturidade esquelética é fundamental para definir a abordagem terapêutica mais adequada e prever o risco de recidiva (Martins *et al*., 2012).

O tratamento da MAA depende da idade do paciente, da severidade da má oclusão e do tipo de etiologia predominante. Em pacientes jovens, o tratamento interceptivo inclui remoção de hábitos deletérios e uso de aparelhos ortopédicos que restringem a erupção posterior e promovem extrusão anterior. Já em adultos, as alternativas incluem:

- **Ortodontia convencional**, com extrusão de incisivos ou intrusão de molares;
- **Cirurgia ortognática**, indicada para casos esqueléticos graves;
- **Uso de alinhadores ortodônticos**, cada vez mais aplicados devido ao apelo estético, conforto e previsibilidade dos movimentos (Park *et al*., 2008; Liu *et al*., 2023);
- **Ancoragem esquelética com mini-implantes**, que permite movimentos dentários mais complexos e previsíveis, como a intrusão de molares, promovendo fechamento da mordida aberta por rotação anti-horária da mandíbula (Kim; Park; Kang, 2001; Carlos *et al*., 2018).

O uso de mini-implantes revolucionou a mecânica ortodôntica, uma vez que possibilita ancoragem absoluta e minimiza a necessidade de colaboração do paciente. A intrusão de molares com esse recurso apresenta resultados consistentes na correção da mordida aberta, com melhora significativa da sobremordida e redução da altura facial inferior (Lee; Park; Kim, 2008; De Lira; Freitas, 2018). Associado aos alinhadores ortodônticos, o uso de mini-implantes potencializa o controle tridimensional dos movimentos dentários, proporcionando resultados funcionais e estéticos satisfatórios em casos complexos (Liu *et al*., 2023).

Diante da complexidade da mordida aberta anterior em adultos e da busca por tratamentos menos invasivos, a associação de alinhadores ortodônticos com mini-implantes surge como uma alternativa promissora, especialmente para pacientes que não desejam ou não apresentam indicação para cirurgia ortognática. Nesse contexto, o relato de caso clínico se justifica pela relevância de compartilhar a experiência prática com essas ferramentas, contribuindo para a literatura científica e para a evolução das abordagens terapêuticas da ortodontia contemporânea

2 Relato de Caso

2.1 Anamnese

O presente relato de caso descreve o tratamento ortodôntico de uma paciente com recidiva de mordida aberta anterior, presença de interposição lingual e deglutição atípica. Para fins de confidencialidade e conforme o Termo de Consentimento Livre e Esclarecido (TCLE) e o Termo de Permissão de Uso da Imagem, ambos assinados pelo responsável, os dados do paciente foram anonimizados.

Paciente SAS, sexo feminino, 31 anos e 11 meses de idade, feoderma, compareceu ao consultório com a queixa principal de ter voltado o espaço entre os dentes anteriores mesmo após um primeiro tratamento ortodôntico, buscando tratamento ortodôntico. Seu histórico médico não apresentava alterações sistêmicas significativas e o histórico odontológico revelava um primeiro tratamento ortodôntico, higiene oral regular, ao exame clínico mais detalhado observou-se presença de interposição lingual e deglutição atípica, identificados como principais fatores de risco para a recidiva da interposição lingual, juntamente com a ausência de tratamento fonoaudiológico no primeiro tratamento.

2.2 Exame Clínico

Em fevereiro de 2022, foi solicitada a documentação ortodôntica inicial, essencial para o planejamento do tratamento. As análises iniciais das fotografias extraorais revelaram que na fotografia frontal, o paciente apresentava terços faciais simétricos, um tipo facial mesofacial, com selamento labial passivo e ausência de assimetrias. Ao sorrir, observava-se um corredor bucal assimétrico, com sorriso consonante, simétrico e exposição gengival adequada. A fotografia de perfil do lado direito evidenciou um Padrão Facial II de Capelozza, perfil convexo, ângulo nasolabial reto e linha mento-pescoço encurtada.

Observou-se uma relação de molar Classe II de Angle. Mordida aberta anterior leve, molares e pré-molares inferiores com as coroas lingualizadas, e incisivos superiores desnivelados e desalinhados.

Imagem 1 - Fotos Extraorais



Fonte: elaboradas pelo autor com consentimento do paciente.

Imagem 2 - Fotos Intraorais

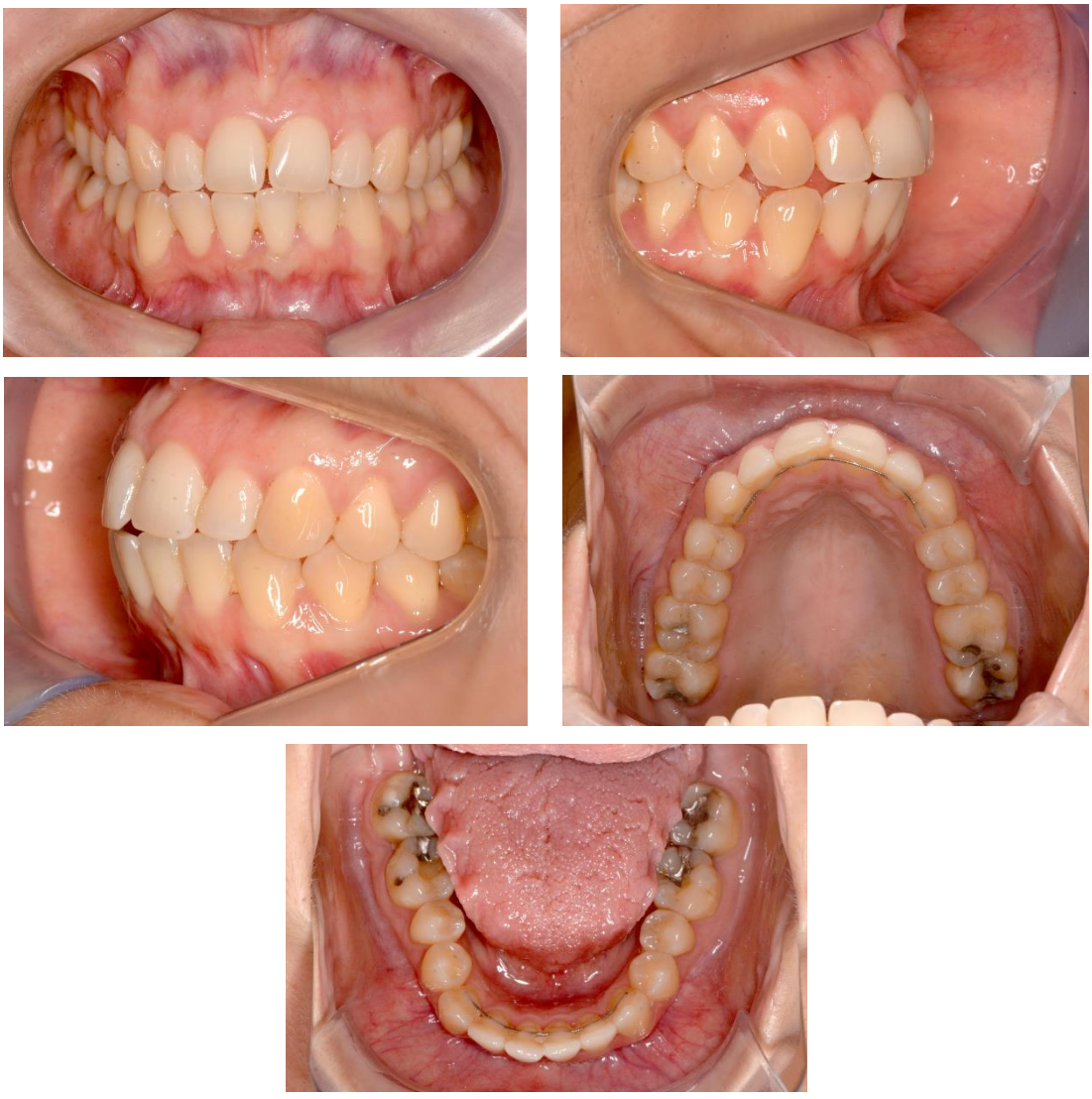

Fonte: elaboradas pelo autor com consentimento do paciente.

2.3 Exames Radiográficos e Complementares

Na radiografia panorâmica, observou-se a ausência dos dentes 18, 28, 38 e 48, raízes de todos os caninos disto anguladas. Incisivos inferiores vestibularizados. Para uma avaliação mais minuciosa das raízes dos dentes foi solicitada uma radiografia periapical dos incisivos inferiores.

Imagem 3 - Radiografia Panorâmica e Periapical

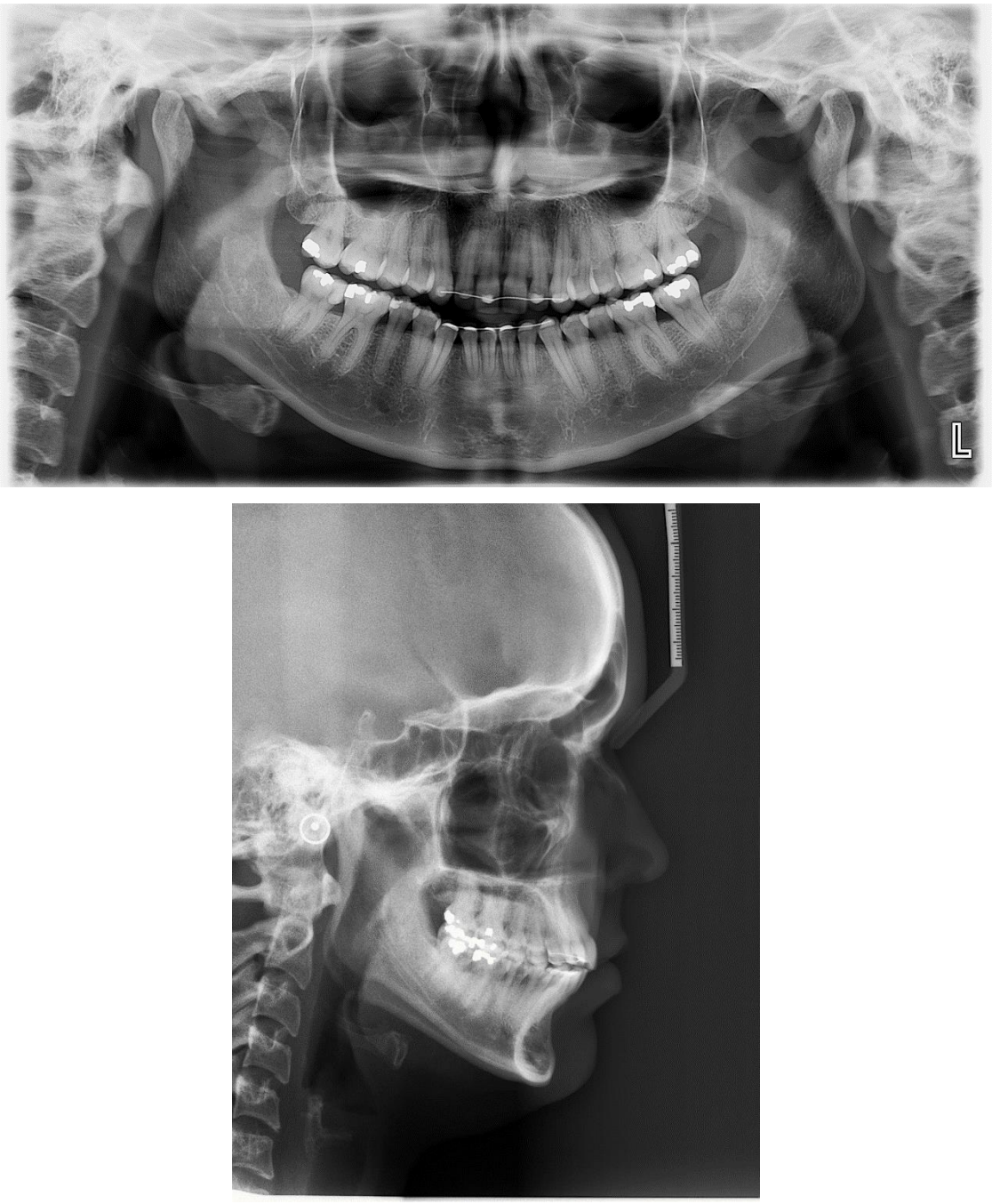

Fonte: imagens realizadas em laboratório, disponibilizada pelo paciente.

2.4 Diagnóstico e Plano de Tratamento

Padrão Esquelético Classe II no sentido sagital, as medidas perpendiculares indicaram uma tendência de protrusão para ambos os maxilares em relação à base do crânio, sendo essa protrusão mais acentuada na mandíbula. Essa configuração esquelética foi acompanhada por uma compensação dentária, manifestada pela protrusão dos incisivos superiores e inferiores. Tais achados cefalométricos são essenciais para guiar as decisões terapêuticas, especialmente ao considerar a complexidade do diagnóstico da mordida aberta anterior. A análise integrada dos dados clínicos e complementares revelou um diagnóstico Padrão Esquelético Classe II no sentido sagital. Clinicamente, a paciente exibia dentes desalinhados e desnivelados e uma recidiva de mordida aberta anterior, com relações de molar Classe II de Angle. O principal desafio do caso era a interposição lingual e deglutição atípica não diagnosticada e tratada anteriormente.

Diante desse quadro, e da resistência da paciente em usar novamente aparelho fixo para restabelecer a oclusão funcional e estética, foi proposto dois planos de tratamentos:

- Opção 1: Tratamento com alinhadores ortodônticos removíveis com o auxílio de mini-implantes interradiculares, entre o primeiro molar e segundo pré-molar bilateralmente para ancoragem de intrusão dos molares bilateralmente, dado a dificuldade de intrusão dos molares apenas com os alinhadores ortodônticos removíveis, além da intrusão de molares foi associado a extrusão dos incisivos superiores, verticalização dos incisivos, distalização sequencial do arco superior e mesialização sequencial do arco inferior, foi planejado também torque lingual nos incisivos inferiores, mesialização de raiz do dente 21, mesialização de raiz do dente 13, mesialização da raiz do dente 33 e leve distalização do dente 11, concomitante ao tratamento ortodôntico a paciente foi encaminhada para tratar a interposição lingual e deglutição atípica com o fonoaudiólogo.
- Opção 2: Não tratar.

A paciente já estava decidida que não queria usar novamente aparelho fixo e optou por tratar com alinhadores, concordando com todas as exigências e ciente da dificuldade do caso e da necessidade de colaboração total com o uso dos alinhadores

ortodônticos removíveis e do tratamento em conjunto com o profissional fonoaudiólogo, para tratar a interposição lingual e deglutição atípica, nesta fase também ficou claro da necessidade do uso da contenção por um tempo prolongado e também de visitas periódicas com espaço menor para controle do tratamento após finalizado.

A paciente assinou o TCLE, estando plenamente ciente dos riscos e das possibilidades inerentes a essa terapêutica. O planejamento inicial do caso, detalhado no prontuário do paciente, contemplava primeiramente o planejamento virtual, após planejamento aprovado enquanto aguardaríamos a chegada dos alinhadores, a paciente se comprometeu em iniciar o tratamento com o fonoaudiólogo, mostrando-se engajada com o planejado. Aproximadamente trinta dias após aprovação do planejamento virtual, os alinhadores chegariam para realizar a instalação dos alinhadores e dos mini-implantes de ancoragem esquelética entre os primeiros molares e segundos pré-molares bilateralmente, inicialmente a paciente usaria cada alinhador por 14 dias, com tempo de 20 a 22h por dia.

2.5 Início do Tratamento

O tratamento ortodôntico teve início em 26 de setembro de 2022 com a instalação dos attachments e dos alinhadores ortodônticos removíveis Invisalign, nas arcadas superior e inferior. Foram instalados também os mini-implantes de ancoragem entre os dentes 15 e 16 e 25 e 26.

2.6 Evolução do Tratamento

Foi planejado IPR (stripping) de 0,5 mm entre os dentes 43 e 42 (estágio 2), 42 e 41(estágio 2) 41 e 31 (estágio 2), 31 e 32 (estágio 5), 32 e 33 (estágio 2), 0,2mm entre os dentes 33 e 34 (estágio 11), 34 e 35 (estágio 2) e 35 e 36 (estágio 2).

Paciente foi orientada sobre protocolo inicial de uso por 20 a 22h por dia durante 14 dias para cada alinhador. Nesta etapa inicial a paciente fez o uso de 19 alinhadores, sendo acompanhada no consultório a cada 3 alinhadores.

Como foi planejado distalização sequencial do arco superior, após o período de intrusão, os mini-implantes foram removidos para que a distalização dos pré-molares acontecesse.

Paciente realizou o tratamento com fonoaudiólogo pelo período de 6 meses, onde recebeu alta. Ao final dos 19 alinhadores em 18 de abril de 2023 já tivemos um bom ganho de resultados, mas optei por refinar o caso, e solicitar um novo conjunto de alinhadores adicionais, foi solicitado uma nova documentação ortodôntica que a paciente só realizou no mês de julho de 2023, por ter passado por tratamento clínico e problemas pessoais.

2.7 Refinamento do tratamento

2.7.1 Imagens do Refinamento



Fonte: elaboradas pelo autor com consentimento do paciente.



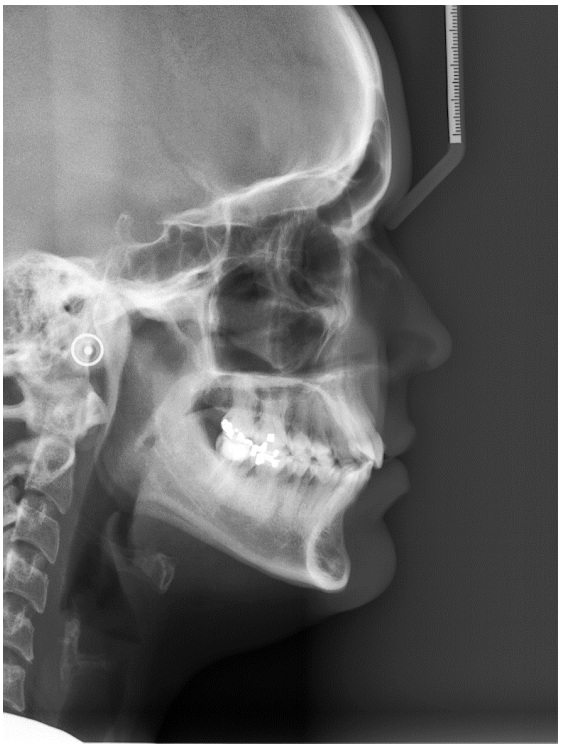

Fonte: imagens realizadas em laboratório, disponibilizada pelo paciente.

2.7.2 Evolução do Refinamento

Caso foi replanejado, e solicitado um novo conjunto de 26 alinhadores, a paciente iniciou a segunda etapa do uso dos alinhadores em 26 de Setembro de 2023, com trocas a cada 14 dias e uso diário de 20 a 22h. Segui com o acompanhamento cada 3 alinhadores no consultório e paciente finalizou o uso em 30 de Setembro de 2024, finalizamos com o lado esquerdo em classe I e o lado direito em leve classe II

ainda, mas com dentes incisivos bem verticalizados e mordida aberta corrigida e bom trespasse nos incisivos, foi sugerido novo conjunto de alinhadores para perfeito encaixe em classe I do lado direito, onde foi rejeitado pela paciente, pois já estava satisfeita com o resultado e sua queixa resolvida, foi realizado o ajuste oclusal, escaneamento para solicitar contenções.

2.7.2 Fotos Finais

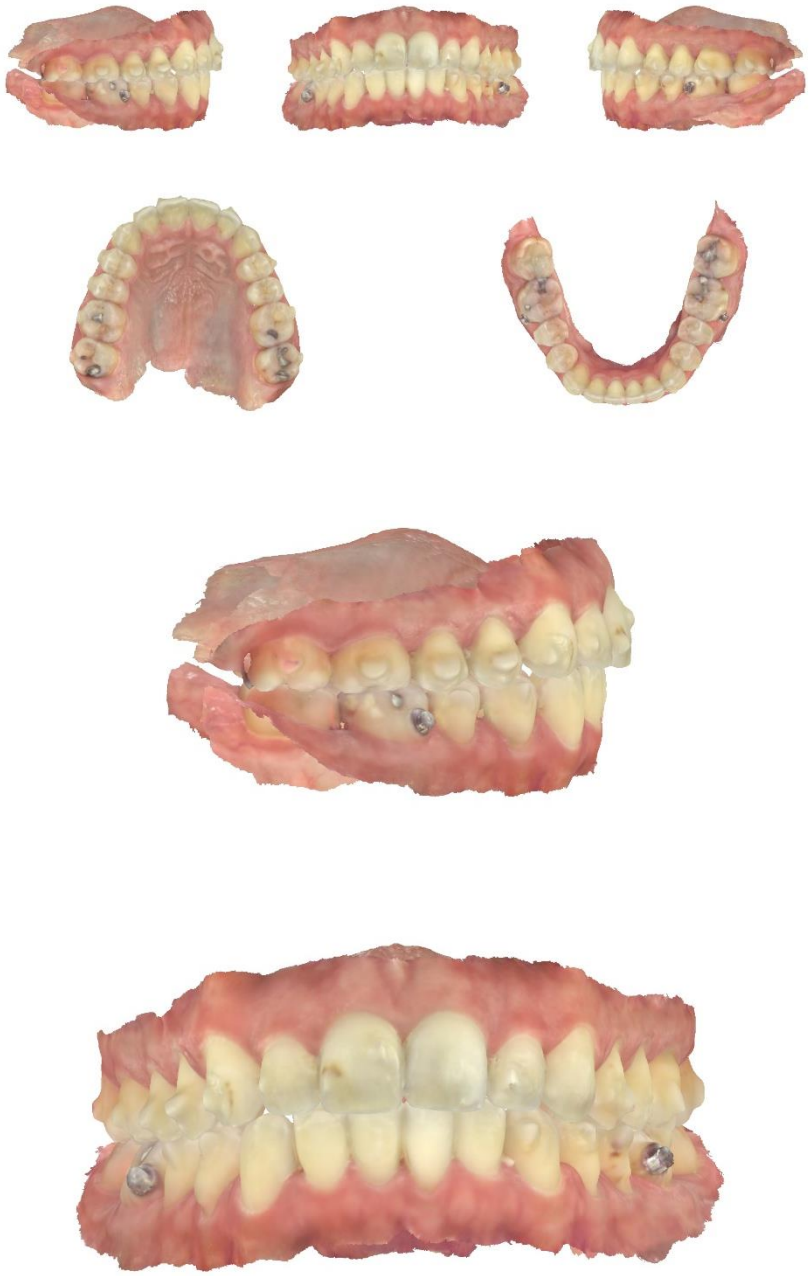



Fonte: elaboradas pelo autor com consentimento do paciente.

Em outubro de 2024 foram instaladas contenções Vivera da Invisalign na paciente e foi orientada a usar as contenções continuamente 24h por dia no período de 6 meses, e retornar após esse período para avaliação.

Paciente retornou em 15 de agosto de 2025 para controle, foi orientada ao uso da contenção continuamente por 24h e solicitado retorno com seis meses para

controle periódico, nesta consulta foi constatado equilíbrio funcional e estético do tratamento e estabilidade dele.

3 Discussão

O tratamento da mordida aberta anterior em pacientes adultos permanece um desafio clínico devido à sua etiologia multifatorial, à elevada taxa de recidiva e à ausência de potencial de crescimento, que limita as alternativas terapêuticas conservadoras (Proffit; Fields; Sarver, 2013; Subtelny; Sakuda, 1964). No caso relatado, a paciente apresentava recidiva da má oclusão associada a interposição lingual e deglutição atípica, fatores amplamente relacionados à instabilidade dos resultados ortodônticos (Santos *et al*., 2019; Cavalcanti, 1999).

A associação de alinhadores ortodônticos a mini-implantes interradiculares para intrusão dos molares mostrou-se eficaz na obtenção de resultados estéticos e funcionais satisfatórios, representando uma alternativa menos invasiva que a cirurgia ortognática. A literatura corrobora a previsibilidade dessa mecânica, destacando a intrusão posterior como um dos métodos mais consistentes para o fechamento da mordida aberta em adultos, pela rotação anti-horária da mandíbula e consequente melhora do trespasse vertical (Kim; Park; Kang, 2001; Lee; Park; Kim, 2008; De Lira; Freitas, 2018).

O uso dos alinhadores potencializou o controle dos movimentos tridimensionais, favorecendo estética durante o tratamento, higiene oral e adesão da paciente, características cada vez mais valorizadas em ortodontia contemporânea (Liu *et al*., 2023). No entanto, o êxito desta abordagem depende de forma crucial da colaboração do paciente, aspecto que se mostrou positivo no caso descrito.

Outro ponto relevante foi a integração multiprofissional, uma vez que o encaminhamento para fonoterapia possibilitou a reeducação funcional da língua e o controle da deglutição atípica, fatores imprescindíveis para a estabilidade do tratamento (Fortes *et al*., 2007; Ngan; Fields, 1997). Essa abordagem interdisciplinar reflete a importância de considerar a dimensão funcional além das alterações dentoalveolares e esqueléticas.

Ainda que os resultados tenham sido satisfatórios, algumas limitações merecem destaque. Observou-se manutenção de uma relação molar em Classe II unilateral, evidenciando que, embora a queixa principal da paciente tenha sido

solucionada, o ideal ortodôntico não foi plenamente alcançado. Esse achado reforça a necessidade de conciliar as expectativas clínicas com os desejos individuais do paciente, principalmente em casos de recidiva e histórico de resistência ao uso de aparelhos fixos. Além disso, o tempo prolongado de tratamento e a necessidade de refinamentos demonstram a importância do acompanhamento próximo e do planejamento dinâmico.

A estabilidade em longo prazo permanece como o maior desafio no tratamento da mordida aberta anterior em adultos. Evidências científicas apontam que a recidiva pode ocorrer mesmo após protocolos bem conduzidos, sendo imprescindível o uso prolongado de contenção rígida, associado ao acompanhamento fonoaudiológico e ao controle periódico (Carlos *et al*., 2018; Liu *et al*., 2023).

O presente caso clínico evidencia que a combinação entre alinhadores ortodônticos e mini-implantes de ancoragem esquelética constitui uma alternativa eficaz e conservadora no tratamento da mordida aberta anterior em pacientes adultos, sobretudo naqueles que não desejam ou não apresentam indicação para cirurgia ortognática.

O sucesso obtido esteve diretamente associado à adesão da paciente, à previsibilidade dos alinhadores, à eficácia da intrusão posterior promovida pelos mini-implantes e à abordagem interdisciplinar com a fonoterapia. Embora não tenha sido alcançada uma relação molar de Classe I bilateral, a queixa principal foi resolvida, resultando em melhora estética, funcional e psicossocial.

Ressalta-se que a estabilidade a longo prazo exige contenções rígidas, acompanhamento contínuo e controle miofuncional, de forma a reduzir o risco de recidiva, ainda bastante presente em casos de mordida aberta anterior. O planejamento individualizado, considerando os limites biológicos e as expectativas do paciente, mostrou-se fundamental para o desfecho favorável.

Assim, este relato contribui para a literatura científica ao demonstrar que a associação entre alinhadores ortodônticos, ancoragem esquelética e fonoterapia pode oferecer resultados previsíveis, funcionais e estéticos, representando uma opção válida e conservadora para o manejo da mordida aberta anterior em adultos.

4 Considerações Finais

O presente caso clínico evidencia que a combinação entre alinhadores ortodônticos e mini-implantes de ancoragem esquelética constitui uma alternativa eficaz e conservadora no tratamento da mordida aberta anterior em pacientes adultos, sobretudo naqueles que não desejam ou não apresentam indicação para cirurgia ortognática.

O sucesso obtido esteve diretamente associado à adesão da paciente, à previsibilidade dos alinhadores, à eficácia da intrusão posterior promovida pelos mini-implantes e à abordagem interdisciplinar com a fonoterapia. Embora não tenha sido alcançada uma relação molar de Classe I bilateral, a queixa principal foi resolvida, resultando em melhora estética, funcional e psicossocial.

Ressalta-se que a estabilidade a longo prazo exige contenções rígidas, acompanhamento contínuo e controle miofuncional, de forma a reduzir o risco de recidiva, ainda bastante presente em casos de mordida aberta anterior. O planejamento individualizado, considerando os limites biológicos e as expectativas do paciente, mostrou-se fundamental para o desfecho favorável.

Assim, este relato contribui para a literatura científica ao demonstrar que a associação entre alinhadores ortodônticos, ancoragem esquelética e fonoterapia pode oferecer resultados previsíveis, funcionais e estéticos, representando uma opção válida e conservadora para o manejo da mordida aberta anterior em adultos.

Agradecimentos

A Deus, em primeiro lugar, por ter me concedido saúde, forças e sabedoria para chegar até aqui. Sem a Sua presença em minha vida, nada disso teria sido possível. Ao meu orientador, Professor Antônio Carlos de Lacerda França, pela paciência, dedicação e orientação cuidadosa em cada etapa deste trabalho. Sua experiência e incentivo foram fundamentais para o meu crescimento acadêmico. Às colegas de turma, que se tornaram mais que companheiras de sala: verdadeiras parceiras, motivadoras e inspiradoras. A caminhada foi mais leve e rica por causa de cada uma de vocês. À minha mãe, Dorismar Amorim de Vilhena, que em vida fez tudo o que estava ao seu alcance para apoiar e incentivar meus estudos. Sua dedicação e amor permanecem vivos em mim como exemplo eterno. Ao meu padrinho, Alberto Amorim,

pelo apoio constante e pelo carinho que sempre me fortaleceu nesta jornada. E, por fim, às minhas filhas, Liz e Iza, que são meu gás, minha motivação diária e a razão pela qual busco ser uma pessoa e profissional melhor a cada dia. Este trabalho é também para vocês.

Abstract

This paper describes the case report of an adult patient with mild anterior open bite relapse treated with orthodontic aligners and mini-implants for upper molar intrusion and anterior incisor extrusion. The patient had a divergent facial pattern, normal anterior facial height, and lip incompetence. Treatment consisted of the placement of mini-implants in the initial phase of treatment in the region between the first molar and second premolar bilaterally, alignment and leveling with orthodontic aligners, posterior intrusion, referral to a speech therapist, and rigid retention. The results demonstrated open bite closure, mandibular autorotation, and aesthetic and functional improvement. The discussion presents the advantages, limitations, and stability of this approach, in light of current literature.

Keywords: Open Bite. Mini-Implant Anchorage. Orthodontics.

REFERÊNCIAS

CARLOS, F. P. S. *et al*. Intrusão de molares com mini-implantes: uma alternativa para correção da mordida aberta anterior. **Dental Press Journal of Orthodontics**, [*s.l.*], v. 23, n. 5, p. 56-66, 2018.

CAVALCANTI, R. V. A. **Más oclusões X alteralções oromiofuncionais**. 1999. Trabalho de Conclusão de Curso (Monografia) – Cefac-Centro de Especializações em Fonoaudiologia Clínica- Motricidade Oral, Rio de Janeiro, 1999.

DE LIRA, A. L. S.; FREITAS, T. F. C. Intrusion of upper molars with mini-implants for open bite correction: systematic review. **Brazilian Dental Science**, [*s.l.*], v. 21, n. 4, p. 82-90, 2018.

FORTES, L. C. *et al*. Mordida aberta anterior: aspectos etiológicos e terapêuticos. **Revista Dental Press de Ortodontia e Ortopedia Facial**, [*s.l.*], v. 12, n. 3, p. 123-131, 2007.

KIM, Y. H.; PARK, Y. C.; KANG, Y. G. Severe anterior open-bite correction with microscrew implants. **Angle Orthodontist**, [*s.l.*], v. 71, n. 6, p. 898-905, 2001.

LEE, H. J.; PARK, H. S.; KIM, K. H. Correction of open bite by intrusion of molars with mini-implants. **American Journal of Orthodontics and Dentofacial Orthopedics**, [*s.l.*], v. 133, n. 1, p. 30-36, 2008.

LIU, Y. *et al*. Open Bite Treatment with Combined Aligners and Myofunctional Appliances: A Case Report. **Applied Sciences**, [*s.l.*], v. 13, n. 21, p. 11696, 2023.

MARTINS, D. R. *et al*. **Diagnóstico em ortodontia**. São Paulo: Artes Médicas, 2012.

MIZRAHI, E. A review of anterior open bite. **British Journal of Orthodontics**, [*s.l.*], v. 5, n. 1, p. 21-27, 1978.

NGAN, P.; FIELDS, H. W. Open bite: a review of etiology and management. **Pediatric dentistry**, [*s.l.*], v. 19, n. 2, p. 9198, mar./abr. 1997.

PARK, H. S. *et al*. Open bite correction with miniscrew anchorage. **World Journal of Orthodontics**, v. 9, n. 4, p. 356-365, 2008.

PROFFIT, W. R.; FIELDS, H. W.; SARVER, D. M. **Contemporary Orthodontics**. 5. ed. St. Louis: Elsevier, 2013.

SANTOS, M. M. C. *et al*. Etiologia e tratamento da mordida aberta anterior: revisão de literatura. **Revista Uningá**, [*s.l.*], v. 56, n. 1, p. 95-104, 2019.

SASSOUNI, V.; NANDA, S. Analysis of dentofacial vertical proportions. **American Journal of Orthodontics**, [*s.l.*], v. 50, n. 11, p. 801-823, 1964.

SUBTELNY, J. D.; SAKUDA, M. Open-bite: diagnosis and treatment. **American Journal of Orthodontics**, [*s.l.*], v. 50, n. 5, p. 337-358, 1964.