FACULDADE SETE LAGOAS

FACSETE

Daiane Mendes Da Silva Oliveira

Alternativa de tratamento da mordida aberta anterior associada a mordida cruzada posterior na fase precoce

BAURU/SP

2021

Daiane Mendes da Silva Oliveira

Alternativa de tratamento da mordida aberta anterior associada a mordida cruzada posterior na fase precoce

Artigo apresentado ao curso de Ortodontia da Faculdade Sete Lagoas - FACSETE, como requisito parcial para conclusão do curso dePós Graduação*Lato Sensu* em Ortodontia.

Área de concentração: Ortodontia.

Orientador: Prof. Dr Fabricio Pinelli Valarelli

Co-orientador: Renzo Alex Iwasaki

BAURU/SP

2021

Monografia intitulada **"Alternativa de tratamento da mordida aberta anterior associada a mordida cruzada posterior na fase precoce "** de autoria da aluna Daiane Mendes da Silva Oliveira, aprovada pela banca examinadora constituída pelos seguintes professores:

_____

PROF. DR. FABRÍCIO PINELLI VALARELLI- IOPG – COORDENADOR

IOPG - INSTITUTO ODONTOLÓGICO DE PÓS GRADUAÇÃO – BAURU/SP

_____

KARINE LASKOS SAKODA - EXAMINADOR

IOPG - INSTITUTO ODONTOLÓGICO DE PÓS GRADUAÇÃO – BAURU/SP

_____

BOLIVAR PIMENTA JUNIOR

CPO – UNINGÁ – BAURU/SP

Bauru 10 de junho de 2021

AGRADECIMENTOS

Agradeço à Deus por ter me dado saúde e força para superar as dificuldades.

Agradeço os meus pais, Maria de Lourdes e Evaristo Elias que me deram apoio e incentivo nas horas difíceis, de desânimo e cansaço.

.A todos que direta ou indiretamente fizeram parte da minha formação, o meu muito obrigado.

RESUMO

Este relato de caso aborda o tratamento de uma má oclusão de Classe I, no segundo período transitório da dentadura mista, com mordida aberta anterior, e mordida cruzada posterior do lado direito. Considerou-se fazer o tratamento em 2 fases, primeira fase ortopédica e a segunda fase com aparelho corretivo fixo. Neste caso foi usado o aparelho Bi-Hélice com grade palatina. O aparelho ortopédico Bi-Hélice com grade palatina visa corrigir a interposição de língua na deglutição e a expansão lenta da maxila para descruzar a mordida posterior. Contribuindo assim para melhoria na relação das bases apicais e harmonia do perfil facial.

Palavras Chaves: Expansão lenta, mordida aberta, mordida cruzada

ABSTRACT

This case report addresses the treatment of a Class I malocclusion in the second transitional period of mixed dentition, with anterior open bite and posterior crossbite on the right side. The treatment was considered in 2 phases, the first orthopedic phase and the second phase with a fixed corrective appliance. In this case, the Bi-Helix appliance with a palatal grid was used. The Bi-Helix orthopedic appliance with palatal grid is intended to correct tongue interposition during swallowing and the slow expansion of the maxilla to uncross the posterior bite. Thus contributing to an improvement in the relationship of the apical bases and harmony of the facial profile.

Keywords: Slow expansion, open bite, cross bite

LISTA DE FIGURAS

Figura 1 - Fotografias extrabucais iniciais.....**11**

Figura 2 - Fotografias intrabucais iniciais.....**11**

Figura 3 - Radiografia panorâmica inicial.....**12**

Figura 4 - Telerradiografia inicial **13**

Figura 5 -Fotografias Intrabucais após a instalação do Bi-hélice com grade.....**15**

Figura 6 - Fotografias Intrabucais após a instalação dos acessórios ortodônticos.....**15**

Figura 7 - Fotografias Intrabucais com elástico 1/8.....**15**

Figura 8 - Fotografias Intrabucais com fechamento de espaço e finalização.....**15**

Figura 9 – Fotografias extrabucais na finalização do tratamento.....**16**

Figura 10 – Fotografias intra e extrabucais no final do tratamento.....**16**

Figura 11 – Radiografia panorâmica final.....**17**

Figura 12 – Telerradiografia final.....**18**

Figura 13 – Sobreposição dos traçados cefalometricos **19**

Figura 14 – Tabela de variáveis cefalométricas.....**19**

SUMÁRIO

1. INTRODUÇÃO.....8

2. CASO CLÍNICO.....11

2.1DIAGNÓSTICO.....**11**

2.2 OPÇÕES DE TRATAMENTO.....**13**

2.3 TRATAMENTO.....**13**

2.3.1 EVOLUÇÃO DO TRATAMENTO.....**14**

3. RESULTADOS.....18

4. DISCUSSÃO.....21

5. CONCLUSÃO.....22

6. REFERENCIAS BIBLIOGRAFICAS.....23

1. INTRODUÇÃO

A má oclusão é caracterizada pela desordem de desenvolvimento que afeta o complexo craniofacial, sendo resultado da interação de fatores genéticos e ambientais, que pode comprometer os aspectos funcionais e estéticos dos indivíduos. Maus hábitos deletérios e respiração bucal pode desenvolver um papel na causa da má oclusão. A má oclusão, devem ser eliminados imediatamente a fim de devolver um meio funcional adequado para o crescimento e desenvolvimento. Devido sua alta prevalência e por apresentar um impacto negativo na vida do indivíduo, a má oclusão é considerada um problema de saúde pública [3,4 11,12.]

Tratar o paciente antes que este atinja a dentição permanente pode reduzir o número de intervenções posteriores e acelerar um tratamento futuro. A ortodontia preventiva e interceptiva tem como objetivo prevenir ou atenuar os problemas oclusais que estejam ocorrendo no período de transição da dentição decídua para a permanente [5,10],[11,12],. A prevenção e interceptação ortodôntica podem minimizar problemas de desenvolvimento. O tratamento interceptativo envolve a remoção de interferências existentes, eliminando a necessidade de tratamento ortodôntico na dentição permanente ou diminuindo a severidade do desenvolvimento da má oclusão e devolvendo auto estima para o paciente e função correta dos dentes[. 7,12.]

A mordida cruzada posterior, na maioria das vezes, deriva de constrição bilateral da maxila e, no início, se associa a um desvio lateral da mandíbula durante o fechamento bucal, em razão de interferências oclusais. Esse movimento anormal pode determinar, em longo prazo, efeitos deletérios sobre o crescimento e desenvolvimento dos dentes e dos maxilares. Os sintomas são de dor, ruídos e travamentos na articulação temporo mandibular, quando na idade adulta a perpetuação do desvio lateral da mandíbula, associado à mordida cruzada posterior

não tratada nas fases da dentadura decídua e mista. Há indícios de que a não correção durante as fases de dentadura decídua e mista implica em assimetria óssea, caracterizando a mordida cruzada posterior esquelética[3]. Alguns autores consideraram que os casos devem ser minuciosamente avaliados, analisando-se os riscos e benefícios do procedimento. Deve-se considerar a idade, a condição periodontal e a severidade da mordida cruzada para realizar a conduta adequada, o que compete ao ortodontista avaliar[4]. São várias as estratégias de tratamento utilizadas para corrigir a mordida cruzada posterior dentária, como, por exemplo, o aparelho removível expansor, que em alguns casos não é eficiente devido à falta de cooperação dos pacientes. Já, o Quadrihélice é um método eficiente que na maioria das vezes corrige o problema. O tratamento dessa má oclusão deve ser realizado com o uso de aparelhos ortodônticos que sejam capazes de promover uma expansão bilateral do arco maxilar dental e/ou expansão do palato através de disjunção sutural[5]. Estudos relataram que a mordida cruzada não tratada na dentição decídua não se autocorrige na transição para a dentadura permanente. Sendo assim, o emprego de aparelhos fixos ou terapia funcional precisam iniciar em idade precoce para que se evite um problema esqueletal, corrigido somente com cirurgia ortognática.A mordida cruzada posterior é uma má oclusão de alta prevalência, possuindo diferentes fatores etiológicos. Por isso, um correto diagnóstico no momento adequado e o mais cedo possível são de fundamental importância para seu tratamento. O diagnóstico diferencial dos tipos de mordida cruzada posterior direciona para a escolha do tratamento adequado de cada caso, uma vez que existe uma série de diferentes alternativas de tratamentos para esta maloclusão (FERREIRA et al., 1998)

A mordida aberta anterior (MAA), uma má oclusão caracterizada pela ausência de trespasse vertical entre os incisivos superiores e inferiores, resulta em problemas estéticos, de fala, alimentares e psicológicos[3] , sendo considerada uma alteração difícil de se tratar dependendo da idade do paciente, do padrão de crescimento[11],[13,19]. De etiologia

multifatorial e complexa, envolve fatores hereditários, respiratórios, hábitos orais deletérios, função e postura lingual inadequados [9,13,19,] . Esta má oclusão requer dos profissionais uma intervenção imediata, após os 5 anos de idade, pois quanto mais precoces forem o diagnóstico e o tratamento, melhores, mais rápidos e mais estáveis serão os resultados. O tratamento precoce, apesar de ser relativamente simples, envolve áreas bastante diferentes, como a psicologia, a fonoaudióloga, a otorrinolaringologia e a ortodontia. A MAA atinge cerca de 17% de sujeitos com dentadura mista e quando associada a hábitos de sucção este índice aumenta para 36,3%[9] , com chances maiores da necessidade de intervenção ortodôntica[18] . A correção da MAA é a primeira etapa para se atingir um trespasse positivo entre os dentes anteriores[19], objetivando uma oclusão normal, estética e funcionalmente bem ajustada[6] . Após atingir o propósito da correção, a estabilidade pós-tratamento é uma questão importante a ser explorada, pois ainda é um propósito difícil de ser atingido na detadura permanente[14,16]. Na tentativa de controlar a instabilidade do tratamento, muitos autores defendem a intervenção precoce da MAA, durante a dentadura decídua ou mista[16,14,13] , restabelecendo as funções musculares e propiciando um crescimento normal das estruturas faciais[16]

O objetivo deste caso clínico foi relatar a importância da aplicação da ortodontia interceptativa em uma criança em crescimento na fase de dentadura mista com mordida cruzada posterior unilateral e mordida aberta anterior, apresentando alternativa de tratamento que permitiu bons resultados ao final do caso.

2. Caso Clínico

Paciente C.D .T.O , 11 anos ,procurou por tratamento ortodôntico junto com seu responsável com a queixa principal de mordida aberta e dentes tortos .

2.1 Diagnóstico

Na análise extrabucal observou-se na foto frontal, rosto simétrico, terços faciais equilibrado, presença de selamento labial passivo, mesofacial. Observou se linha média superior um pouco desviada para esquerda, e com boa exposição dos incisivos. Observou se um perfil convexo, ângulo nasolabial um pouco fechado. Figura 1 (A-C)

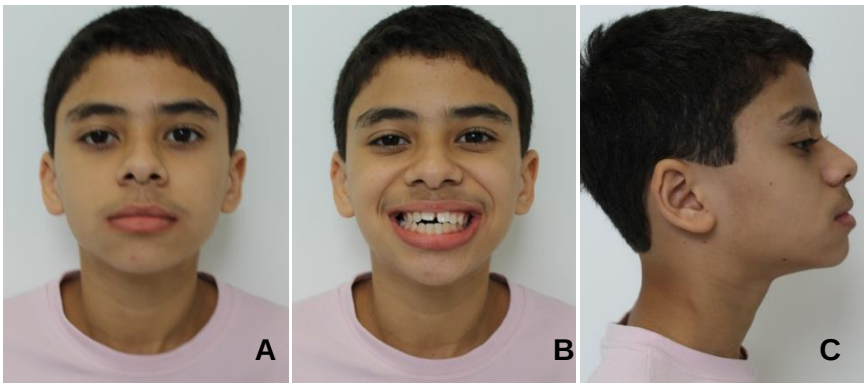

Figura 1 (A- C) - Fotografias extrabucais iniciais

Na análise intrabucal diagnosticou-se relação de Classe I bilateral, mordida cruzada posterior lado direito e mordida aberta anterior. A dentadura do paciente esta no final do segundo período transitório e boa higiene bucal. Figura 2 (A-E)



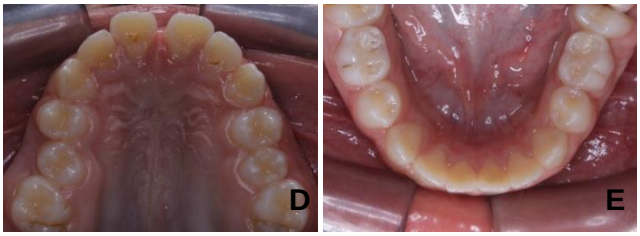

Figura 2 (A-E) - Fotografias intrabucais iniciais

Nas radiografias observou-se aspecto de normalidade, presença dos decíduos 75 e 85, presença de todos os dentes permanentes. (Figuras 3 e 4).

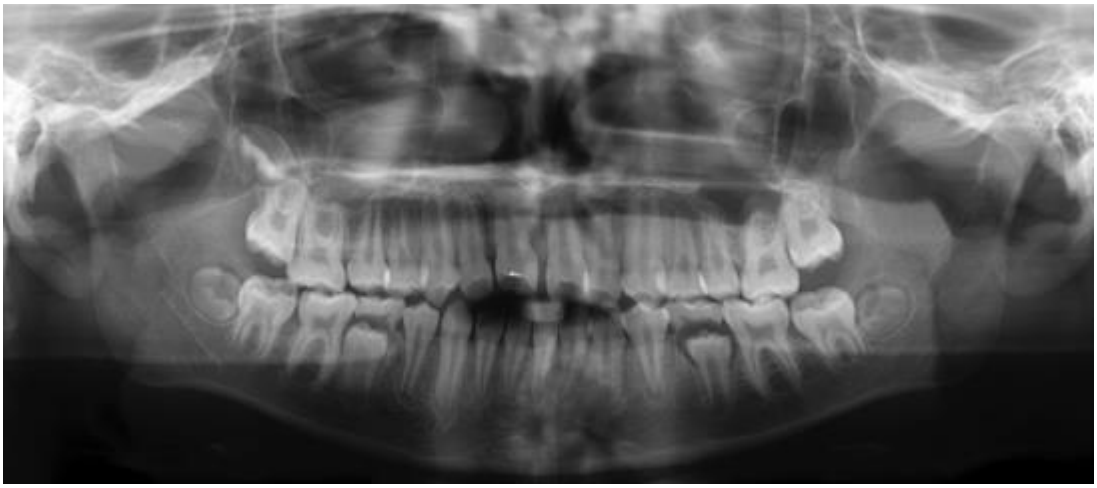

Figura 3 – Radiografia panorâmica inicial

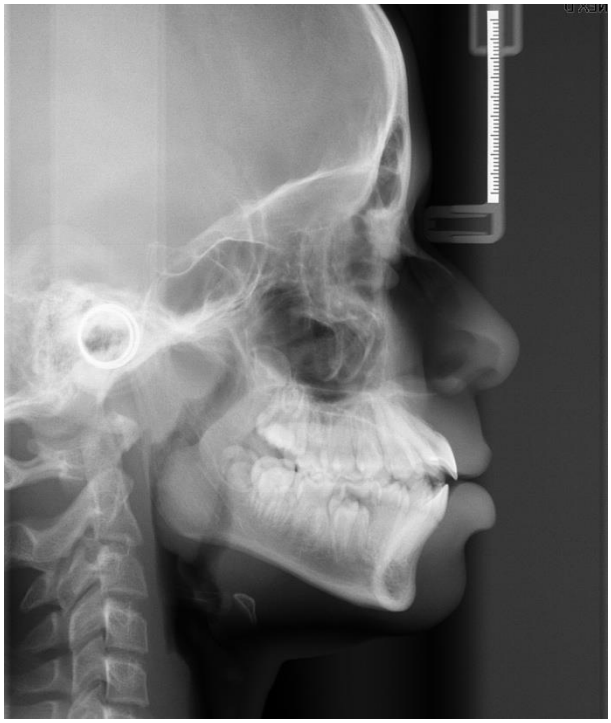

Figura 4 – Telerradiografia inicial

2.2 OPÇÕES DE TRATAMENTO

Após a análise clínica e radiográfica, foi sugerido o tratamento em duas fases usando o aparelho ortopédico bi-hélice com grade palatina, devido a mordida cruzada superior lado direito e devido a mordida aberta anterior, seguido de aparelho fixo para alinhamento e nivelamento dos dentes permanentes.

A segunda opção Hyrax com grade e seguido de aparelho fixo para alinhamento e nivelamento.

2.3 Tratamento

Após a realização das análises clínicas e radiográficas, foi definido realizar o tratamento em duas fases. A primeira fase usando o aparelho ortopédico bi-hélice com grade palatina fixa, como intervenção

interceptativa, permitindo a correção da mordida aberta anterior na dentadura mista, proporcionando maior possibilidade de desenvolvimento dento esquelético vertical, simultaneamente, impediu de forma ativa que a língua pudesse se interpor no espaço da mordida aberta anterior, não necessitando da cooperação da criança, e proporcionando a expansão lenta e simétrica do arco dentário superior e descruzando a mordida cruzada posterior também,fornecendo resultados rápidos e seguros, e a segunda fase utilizando o aparelho corretivo fixo para o alinhamento e nivelamento

2.3.1 Evolução do Tratamento

Foi feita a moldagem de transferência para confecção do Bi-hélice com grade palatina. Após a instalação do bi-hélice com grade começou a mecânica de expansão lenta da maxila. Figura 5 (A-E)

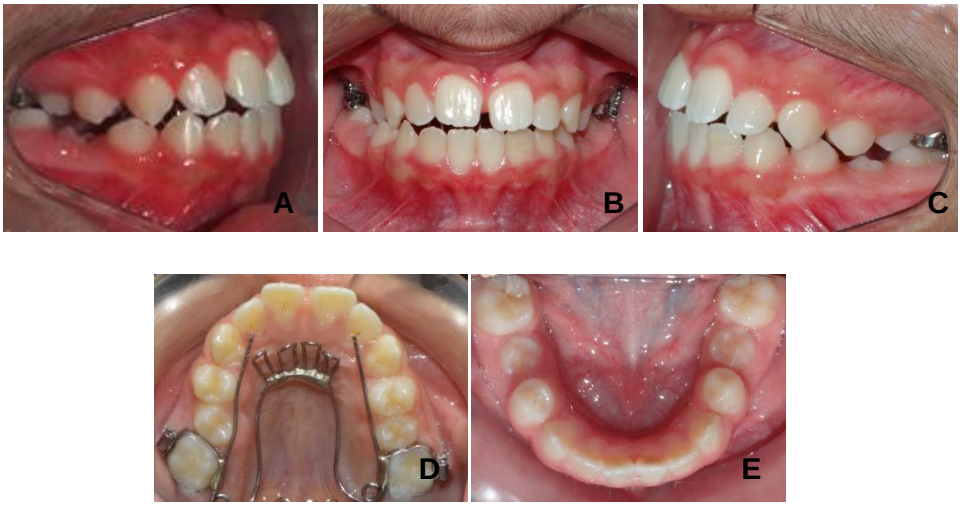

Figura 5 (A-E) – Fotografias Intrabucais após a instalação do bi-hélice com grade

Foi feita a expansão lenta da maxila durante 3 meses e após a expansão começou o tratamento da ortodontia corretiva, instalou-se os acessórios ortodônticos da prescrição Roth , com slot

022”x.028”. Nas fases de alinhamento e nivelamento foi utilizada a seguinte sequência de fios de níquel-titânio (NiTi) 0,012”, 0,014”, 0,018”, 0,016”x022”, 0,019”x.025”.Figura 6 (A-F)

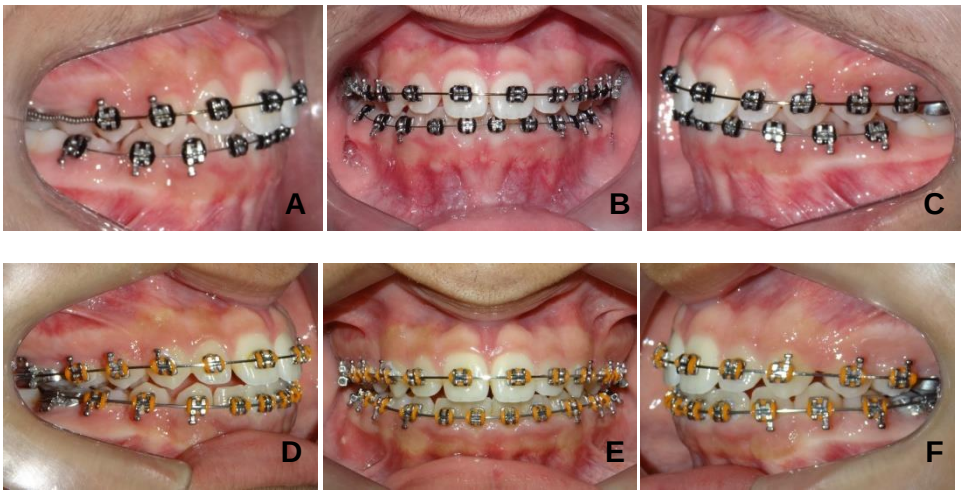

Figura 6 (A-F) – Fotografias Intrabucais após a instalação dos acessórios ortodônticos

No período de alinhamento e nivelamento o paciente fez uso do elástico 1/8 no dentes 16 e 46 durante 24 horas para descruzar apenas estes dois dentes, durante 9 meses . Figura 7 (A-B)

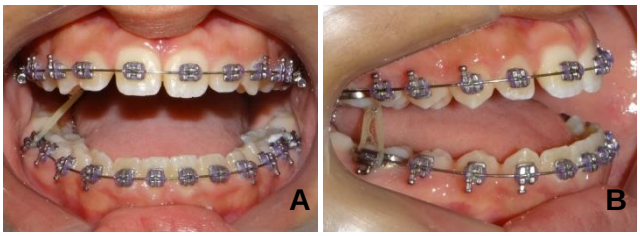

Figura 7 (A-B) – Fotografias Intrabucais após a instalar elásticos 1/8 médio nos dentes 16 e 46.

Durante a finalização o paciente usou elástico corrente para o fechamento dos espaços. Figura 8 (A-E)



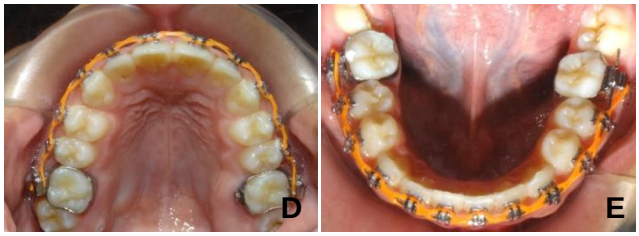

Figura 8 (A-E) – Fotografias Intra e intrabucais com fechamento de espaço e finalização

Finalizando o caso com um rosto harmônico. Figura 9 (A-C)

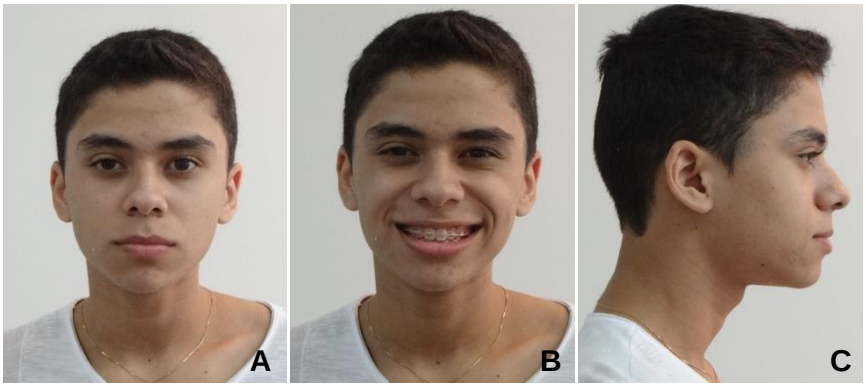

Figura 9(A-C) – Fotografias extrabucais

Ao final do tratamento, após a remoção do aparelho pode-se observar que o tratamento propiciou correção satisfatória da má oclusão ,corrigindo a mordida cruzada ,mordida aberta anterior e terminando em classe I. Boa esposição dos incisivos ,perfil harmônico .Figura 10 (A-H)







Figura 10(A- H) – Fotografias intrabucais e extrabucais após o final do tratamento

Nas radiografias observa-se o bom posicionamento das raízes .Figuras 11 e 12.



Figura 11 – Radiografia panorâmica final



Figura 12 – Telerradiografia final

3. Resultados

Verificou-se que não houve grandes alterações em relação a maxila de acordo do Co-A. Houve um equilíbrio entre maxila e mandíbula verificado na diminuição do ângulo ANB, obtendo uma rotação horária.

Com relação à AFAI houve um ligeiro aumento no sentido vertical. Comprovando o crescimento vertical no sentido horário.

No componente dento alveolar superior, obteve-se inclinação dos incisivos superiores para palatina e extrusão dos incisivos superiores. Em relação aos molares superiores houve mesialização (de acordo com o aumento do MS-PTV) e extrusão (de acordo com MS-PP e MS-SN), o que favoreceu girar o plano oclusal superior no sentido horário, provocando o fechamento da mordida aberta anterior e a melhora do selamento labial.

Nos incisivos inferiores, obteve-se inclinação dos incisivos para lingual, retrusão e extrusão. E nos molares inferiores houve mesialização e extrusão. O plano oclusal girou no sentido horário.

Houve melhora do Overjet. Incisivos bem relacionados.

Em relação ao perfil facial, houve alteração tanto para o lábio superior quanto para o lábio inferior, houve melhora no ângulo nasolabial promovendo um perfil equilibrado para o paciente.

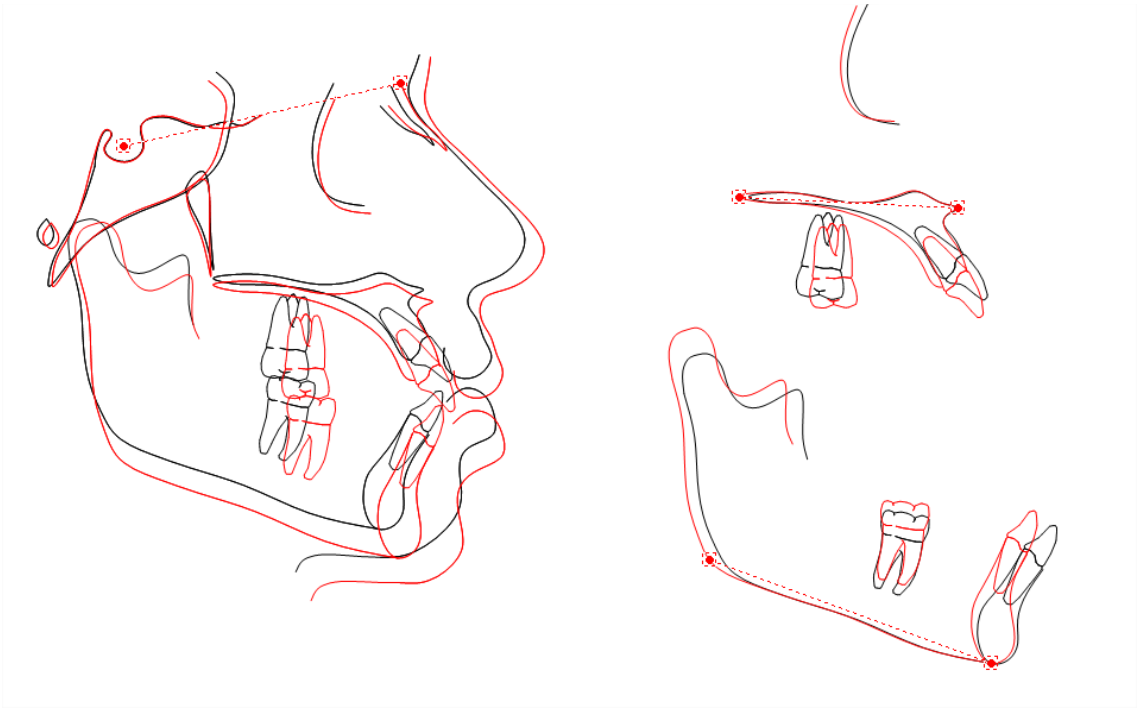

Figura 13 – Traçados

GRUPO / VARIÁVEIS		INICIAL	FINAL
ComponenteMaxilar	SNA (º)	81.8	81.5
	Co-A (mm)	78.3	78.3

Componente Mandibular	SNB (º)	79.0	79.4
	Co-Gn (mm)	103.0	108.3
Relação entre Maxila e Mandíbula	ANB (º)	2.8	2.0
	Wits (mm)	-0.6	-3.3
Componente Vertical	FMA (º)	22.4	21.8
	SN - GoGn (º)	31.1	30.4
	SN.ocl (º)	15.1	17.5
	AFAI (mm)	58.3	61.9
Componente dentoalveolar Superior	IS.NA (º)	39.4	28.8
	IS-NA (mm)	8.7	6.6
	IS-PP (mm)	21.3	25.7
	MS-PTV (mm)	16.3	21.5
	MS-PP (mm)	20.9	22.3
	MS-SN (º)	72.2	78.7
Componentedentoalveolar inferior	II.NB (º)	33.7	26.6
	II-NB (mm)	9.8	6.7
	II-GoMe (mm)	34.0	34.8
	MI-Sínfise (mm)	19.7	19.3
	MI-GoMe	25.9	28.0

	(mm)		
	Ml.GoMe (º)	83.5	80.2
RelaçõesDentárias	Sobressaliênci a (mm)	2.2	2.9
	Sobremordida (mm)	-2.7	1.1
PerfilTegumentar	Li-Plano E (mm)	-1.1	-1.8
	Ls-Plano E (mm)	3.7	3.5
	(G'-Sn-Po') (º)	15.9	17.5
	ANL (º)	97.5	92.8

Figura 14 –Tabela dos resultados

4. Discusão

Podemos observar que o paciente não teve muitas alterações esqueléticas ,mas teve grandes alterações dentarias .

No componente dento alveolar superior, obteve-se inclinação dos incisivos superiores para palatina, extrusão e retrusão dos incisivos superiores devido ao uso dos elástico corrente . Em relação aos molares superiores houve mesialização, extrusão e angulou para a mesial devido a mecânica e crescimento do paciente o que favoreceu girar o plano oclusal superior no sentido horário, favorecendo o fechamento da mordida aberta anterior e a melhorando o selamento labial.

A correção da mordida cruzada posterior permitiu um fechamento vertical normal da mandíbula sem desvio da linha media inferior,permitindo um crescimento adequado .Duarte (2006) e Lima Filho (2008) confirmam que quando realizada a expansão do arco superior há também uma expansão passiva transversal na mandíbula que é produzida por meio da ação muscular. Os músculos bucinadores movem-se lateralmente distanciando-se dos dentes póstero inferiores, diminuindo assim a pressão muscular vestibular nesses dentes e aumentando a pressão lingual, promovendo aumento espontâneo e permanente na largura do arco mandibular.

Nos incisivos inferiores, obteve-se inclinação dos incisivos para lingual, retrusão e extrusão devido ao uso do elástico corrente. E nos molares inferiores houve mesialização e extrusão e angulou para a distal, isso ocorreu durante a mecânica na reversão da curva de spee. O plano oclusal girou no sentido horário.

Os resultados obtidos neste caso clínico que teve uma rotação horária do plano oclusal,resultando no fechamento da mordida aberta e melhorando o selamento labial. Inclinação dos incisivos superiores e inferiores para lingual melhorando o trespasse vertical, resultando em perfil mais harmônico.[13]

E na segunda fase do tratamento foi usado aparelho fixo, apenas para alinhar e nivelar os dentes e tendo uma boa finalização do caso e deixando o perfil harmônico

5. Conclusão

Pode se concluir que o tratamento em duas fases com aparelhos ortopédicos se tem bons resultados quando diagnosticado e tratado na época correta, corroborando para um melhor prognóstico para o tratamento fixo corretivo

REFERENCIAS

1. ALVES ,A ; COSTA ,M ; CAIXETA,D; NASCIMENTO , F; ANDRADE,C ; DIETRICH,L .**Maloclusão de classe I de angle – Expansores . Revista de odontologia contemporânea ,** Maio/2018.
2. ALMEIDA E VALARELLI, Marcio Rodrigues e Fabrício. **Os desafios da Mordida Aberta**, **Ortodontia SPO**, 08 Setembro. 2014. Disponível em: http://ortociencia.com.br/Materia/Index/51644. Acesso em: 03 Janeiro. 2017.
3. DAMACENA, A ; FILHO,A ; CURI,V ; ROSA, A ;BIANCHI ,C; OLIVEIRA,B; DEPS,T; FRASSETTO,C .**Correção da mordida cruzada posterior com uso de elástico** Jan./Jun.2021.
4. PAK,D; LIMA,A ;SILVA,N; JOIAS,R. **Expansão dentoalveolar com aparelho quadrihelice:um relato de caso .** 2018
5. DUARTE, M. **O aparelho quad-helix modificado na reeducação da língua em casos de mordida aberta anterior . Revista associação paulista cirurgião dentista .** Outubro 2013
6. Henriques JFC, Hayasaki SM, Henriques RP. **Elásticos ortodônticos: como selecioná-los e utilizá-los de maneira eficaz**. J Bras Ortodon Ortop Facial 2003; 8(48):471-5.
7. BATISTA ,E; SANTOS ,D. **Mordida cruzada posterior em dentição mista. Revista .Odontol. Univ. Cid. São Paulo** .Jan-Abr 2016
8. DUARTE, M. **O aparelho quadrihélice(quad-helix) e suas variaçoes . Revista . Dental Press** Maringá, v. 11, n. 2, p. 128-156, mar./abril 2006
9. SILVERA,C; ALMEIDA,J; COXIPONES,G; BRANCHER,S;CHAVES,M; LOURENÇO,A .**Tratamento de mordida aberta-revisão de literatura** .Set/Dez 2019
10. HENRIQUES,J; JANSON ,G;ALMEIDA,R;DAINESI,E; HAYASAKI,S. **Mordida aberta anterior : A importância da abordagem**

multidisciplinar e considerações sobre a etiologia,diagnostico e tratamento . Rev Dental Press Ortodon Ortop Facial - v.5, n.3, p.29-36 - maio/jun. – 2000

11. TAVARES,A; ESTRELA,C; LAZARI-CARVALHO,P. **Ortodontia interceptativa no tratamento da mordida cruzada posterior bilateral e mordida aberta anterior . Rev Odontol Bras Central 2019**
12. ALMEIDA,R; GARIB,D; HENRIQUES,J ;ALMEIDA ,M; ALMEIDA ,R. **Ortodontia preventiva e interceptadora :mito ou realidade .Rev Dental Press Ortodon Ortop Facial** - v.4, n.6, p.87-108 - nov./dez. – 1999
13. MOROSINI,I; MORESCA,R; PERON, A; MORO, A; PEREIRA, N; LOPES,J. **Mordida aberta anterior : A influencia dos hábitos deletérios no crescimento facial e na oclusão dentária .** Orthodontic Science and Practice. 2011
14. SANTOS, E; ARANTES, F; MARQUES,C;PIGNATTA,L. **Tratamento interceptativo da mordida aberta anterior e mordida cruzada posterior . Revista Odontológica de Araçatuba**, v.25, n.2, p. 28-32, Julho/Dezembro, 2004
15. PINHEIRO, Paulo Márcio de Mendonça. **Avaliação dos efeitos dento-esqueléticos ocorridos após o tratamento da mordida cruzada posterior, com o uso do aparelho expansor fixo tipo quadrihélice**. 2003. 133 f. Dissertação (mestrado) - Universidade Estadual Paulista, Faculdade de Odontologia de Araçatuba, 2003. Disponível em: <http://hdl.handle.net/11449/95797>.
16. TANAKA, O; KREIA, TB, BEZERRA J de GB; MARUO, H. **A má-oclusão e o hábito de sucção de diferentes dedos. J Bras Ortodon Ortop Facial** 2004;9(51):276-83.
17. TASHIMA, A.Y.; VERRASTRO, A.P.; FERREIRA, S.L.M.; WANDERLEY, M.T.; GUEDES-PINTO, E. **Tratamento ortodôntico precoce da mordida**

18. **cruzada anterior e posterior: relato de caso clínico. J Bras Odontopediatr Odontol Bebê**, Curitiba, v.6, n.29, p.24-31, jan./fev. 2003.
19. TANAKA, O.; CASAGRANDE, F.A.; GUARIZA FILHO, O.; KREIA, T.B. A **disjunção palatal e o fechamento da mordida aberta anterior na fase da dentição mista**. **J Bras Ortodon Ortop Facial**, Curitiba, v.8, n.43, p.10-17, jan./fev. 2003.