FACSETE – Faculdade de Tecnologia de Sete Lagoas

GUILHERME HENRIQUE DE SOUZA POLI

Levantamento de seio maxilar pela técnica da janela lateral: relato de caso clínico

Araçatuba-SP

2017

GUILHERME HENRIQUE DE SOUZA POLI

Levantamento de seio maxilar pela técnica da janela lateral: relato de caso clínico

Monografia apresentada ao curso de Especialização Lato Sensu, como requisito parcial para conclusão do Curso de Especialização em *Implantodontia*
Área de concentração: Implantodontia
Orientador: Prof. Dr. Paulo Sérgio Perri de Carvalho.

Araçatuba-SP

2017

Poli, Guilherme Henrique de Souza
Levantamento de seio maxilar pela técnica da janela lateral: relato de caso clínico / Guilherme Henrique de Souza Poli. - Araçatuba, 2017
19 f. : il. ; tab.
Monografia (Especialização) – Faculdade de Tecnologia de Sete Lagoas, 2017
1. Levantamento de Seio Maxilar; 2. Enxerto Ósseo; 3. Implantodontia
I. Título
II. Prof. Dr. Paulo Sérgio Perri de Carvalho

FOLHA DE APROVAÇÃO

FACSETE – Faculdade de Tecnologia de Sete Lagoas

Monografia intitulada *"Levantamento de seio maxilar pela técnica da janela lateral: relato de caso clínico*" de autoria do aluno Guilherme Henrique de Souza Poli, aprovada pela banca examinadora constituída pelos seguintes professores:

_____

Prof. Dr. Paulo Sérgio Perri de Carvalho

_____

Prof. Dr. Fernando Luppino

_____

Profa. Dra. Ana Paula Farnezzi Bassi

Araçatuba-SP
2017

RESUMO

O levantamento do assoalho do seio maxilar é um recurso muito utilizado para a reconstrução óssea da região posterior da maxila, em pacientes que sofreram reabsorção do osso alveolar e/ou pneumatização do seio maxilar. A perda de quantidade e qualidade óssea é um fator que frequentemente contra indica a colocação de implantes osseointegrados e, por isso, a reabilitação do paciente por meio da elevação do assoalho do seio maxilar se tornou um procedimento rotineiro nas clínicas de implantodontia bucal. O objetivo desse trabalho foi falar um pouco sobre o procedimento de levanto de seio maxilar, explicando seus benefícios, indicações, história e evolução das técnicas. Além disso, há um relato de caso clínico explicando a técnica utilizada (Técnica da Janela Lateral), com fotos do procedimento cirúrgico.

Palavras chaves: Levantamento de Seio Maxilar; Enxerto Ósseo; Implantodontia.

ABSTRACT

The lifting of the maxillary sinus floor is a widely used feature for bone reconstruction of the posterior maxilla in patients who have suffered reabsorption of the alveolar bone and/or pneumatization of the maxillary sinus. The loss of bone quantity and quality is a factor that frequently contraindicates the placement of osseointegrated implants and, therefore, the rehabilitation of the patient by means of the elevation of the maxillary sinus floor has become a routine procedure in the dental implantodontia clinics. The objective of this work was to talk about the maxillary sinus lift procedure, explaining its benefits, indications, history and evolution of the techniques. In addition, there is a clinical case report explaining the technique used (Lateral Window Technique), with photos of the surgical procedure.

Keywords: Sinus Lift; Bone Graft ; Implantology.

SUMÁRIO

INTRODUÇÃO.....8

RELATO DE CASO.....9

DISCUSSÃO.....16

REFERÊNCIAS.....18

INTRODUÇÃO

Há muitos anos as reabilitações com implantes dentários demonstraram ser um método eficaz para repor os dentes perdidos. Uma condição fundamental para a colocação de implantes é a quantidade e qualidade adequada de osso[1,2].

Os implantes têm-se tornado uma das áreas mais interessantes e de mais rápido desenvolvimento na prática dental, sendo atualmente uma proposta como tratamento alternativo para reabilitação protética. [3]

A região posterior da maxila apresenta-se como um desafio ao cirurgião-dentista quando comparado com outras áreas da boca. Isso ocorre em virtude da qualidade óssea menos favorável e da presença do seio maxilar que limita e condiciona a disponibilidade em muitas áreas específicas da maxila[1,2].

O seio maxilar é uma cavidade pneumatizada, com forma piramidal, frequentemente reforçada por septos intra sinusais. O seu tamanho varia de indivíduo para indivíduo, mas, em média, no adulto apresenta 35 mm de base e 25 mm de altura. O seio maxilar é delimitado por uma membrana muito fina e revestida por um epitélio pseudoestratificado ciliado, a membrana de Schneider, aderida ao osso subjacente[1,2].

O levantamento do seio maxilar, também denominado sinus lift, é uma técnica cirúrgica bem aceita, simples, comum e previsível, planejada com a finalidade de reabilitar áreas edêntulas do maxilar posterior com reabsorções ósseas[1,2,3].

O uso de osso autógeno em blocos ou particulado tem sido considerado o padrão ouro (“gold standard”) em termos de material de enxerto, mas também se tem prestado muita atenção aos substitutos ósseos, com objetivo de evitar a necessidade de intervenção em um segundo local cirúrgico e ao mesmo tempo diminuir a morbidade da área dadora[1,3].

RELATO DE CASO

Paciente MAS, gênero masculino, 64 anos de idade, leucoderma, compareceu à clínica de Especialização em Implantodontia no NEC Odonto na cidade de Araçatuba-SP se queixando da falta de dentes. A documentação do paciente foi solicitada e ao chegar às mãos do cirurgião-dentista foi constatado que o paciente não apresentava osso suficiente na região posterior da maxila para a reabilitação com implantes osseointegrados. Portanto foi sugerido ao paciente fazer uma cirurgia de levantamento de seio maxilar com enxerto ósseo autógeno juntamente com o biomaterial OrthoGen a fim de aumentar o volume ósseo na região e possibilitar a instalação dos implantes.

No dia do procedimento, uma hora antes de iniciar a cirurgia o paciente foi medicado com duas cápsulas de Amoxicilina e uma de Dexametasona. Após o preparo da mesa cirúrgica e do do paciente, foi primeiramente realizada anestesia utilizando Mepivacaína, seguida da incisão e descolamento total do retalho até ter boa visualização do seio maxilar (figura 6). A osteotomia foi realizada com ponta diamantada esférica nº 6 montada em baixa rotação até visualizar a membrana (figura 7). Foi feito o levantamento dessa membrana do seio com o auxílio de curetas específicas. A seguir foi retirado o osso autógeno do leito doador (túber da maxila) e ele então foi triturado para ser inserido no leito receptor. O biomaterial OrthoGen foi hidratado com soro fisiológico e então misturado ao osso autógeno (figura 8). Após esse preparo dos materiais, eles foram inseridos dentro do seio (figura 9), tomando cuidado para que a membrana se mantenha levantada. Estando tudo bem posicionado é colocada a membrana Pratix no local da osteotomia (figura 11), isolando assim o enxerto. Por fim foi realizada sutura com Vicryl (figura 12). Após o fim do procedimento o paciente recebeu prescrição e orientação para tomar Amoxicilina durante sete dias (uma cápsula a cada oito horas) e Ibuprofeno durante cinco dias (um comprimido a cada oito horas).

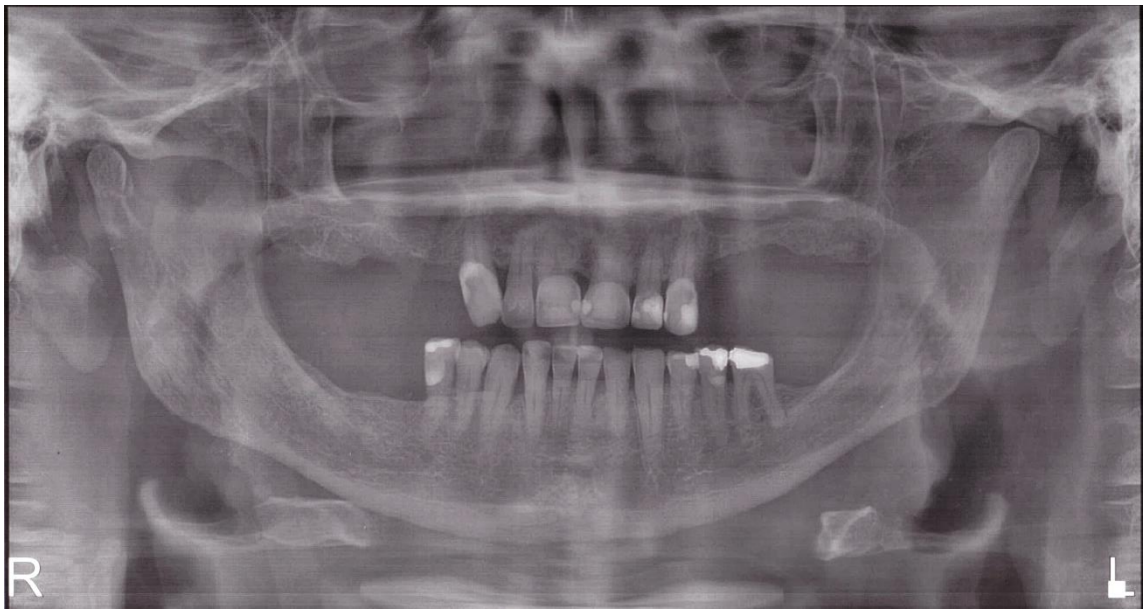

Figura 1 – Radiografia panorâmica inicial.

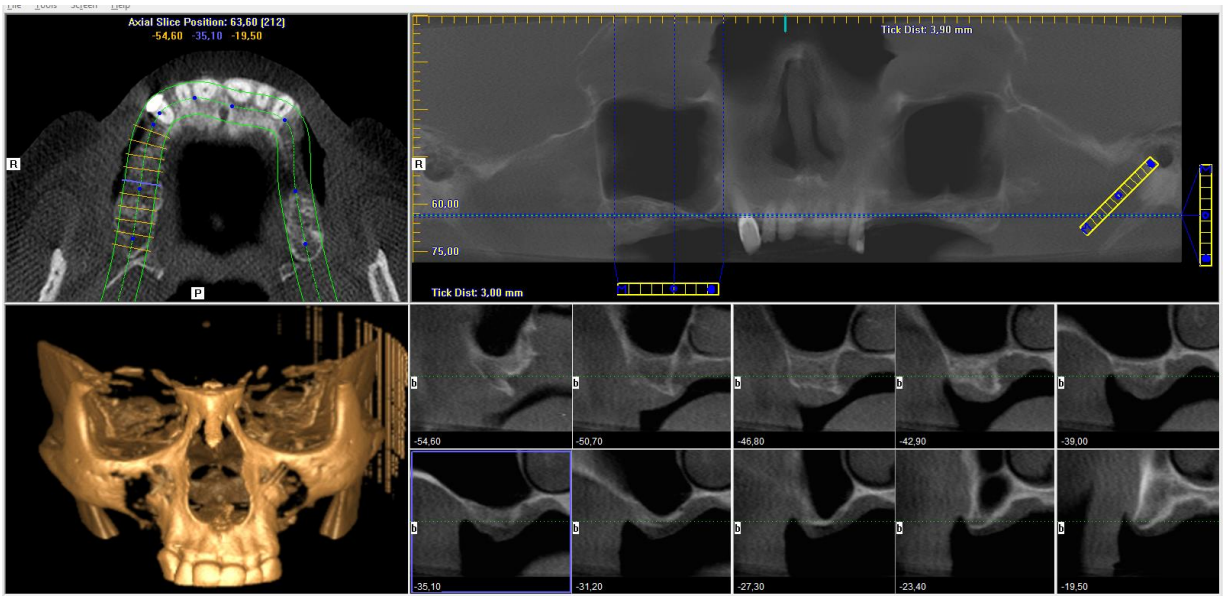

Figura 2 – Tomografia computadorizada mostrando o volume ósseo na região posterior direita da maxila e a proximidade do seio maxilar.

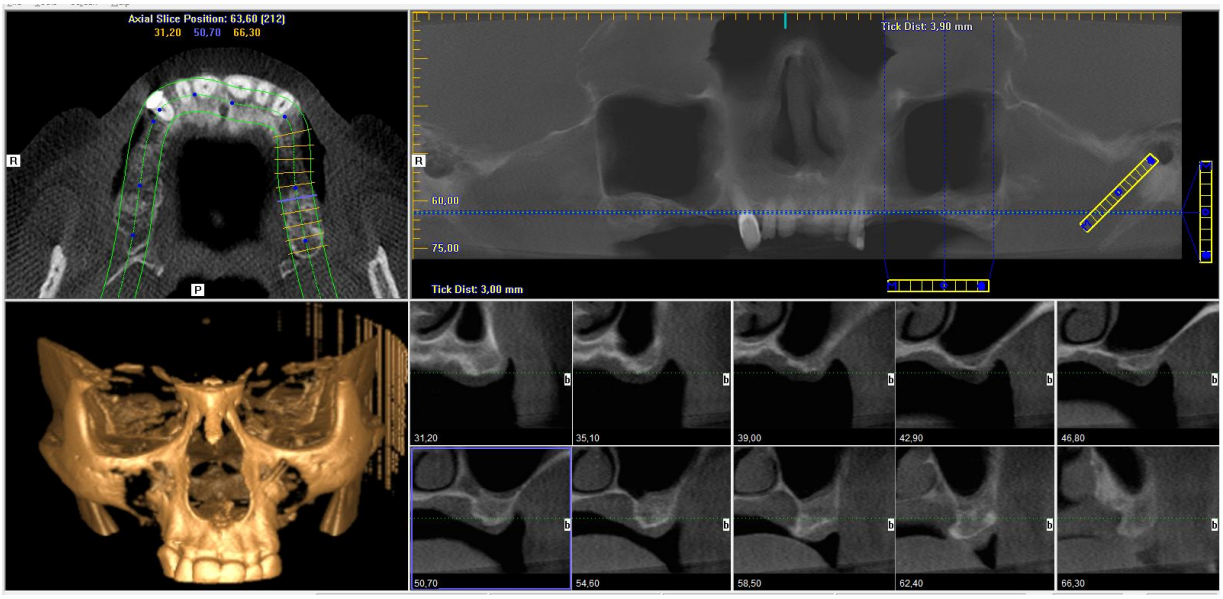

Figura 3 – Tomografia computadorizada mostrando o volume ósseo na região posterior esquerda da maxila e a proximidade do seio maxilar.



Figura 4 – Foto frontal das arcadas dentárias.



Figura 5 – Local da cirurgia.

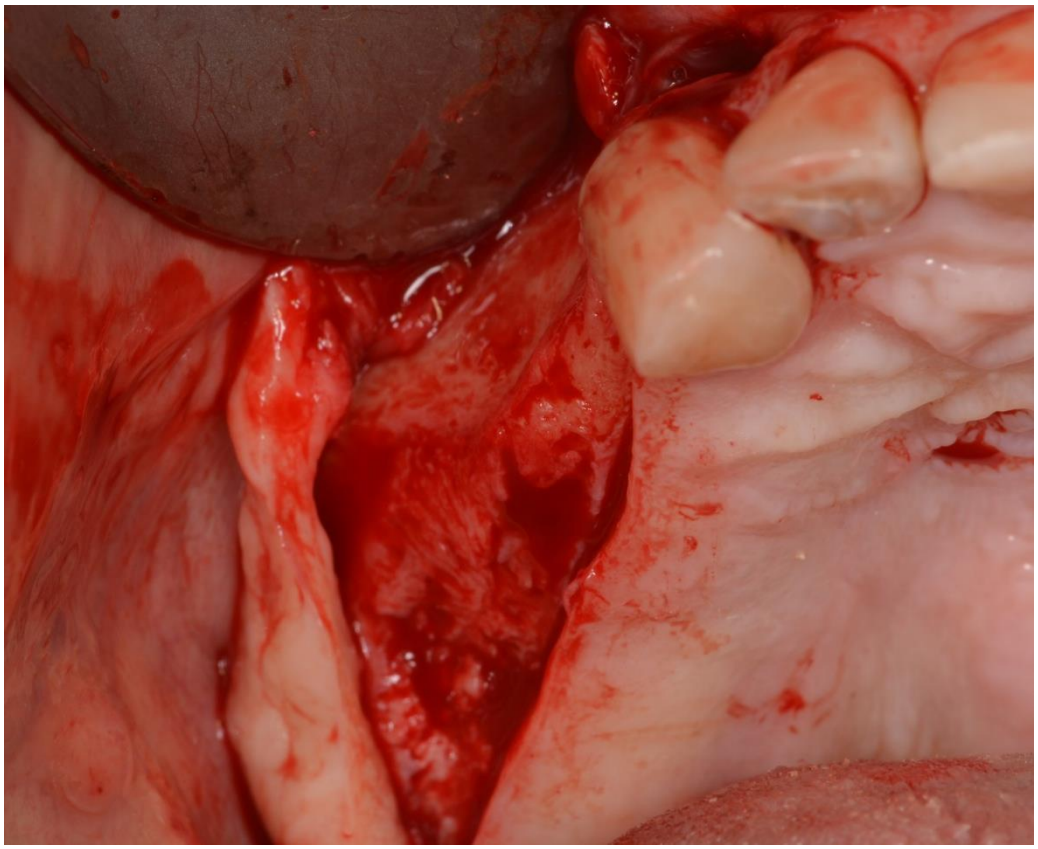

Figura 6 – Incisão e Descolamento Total do Retalho.

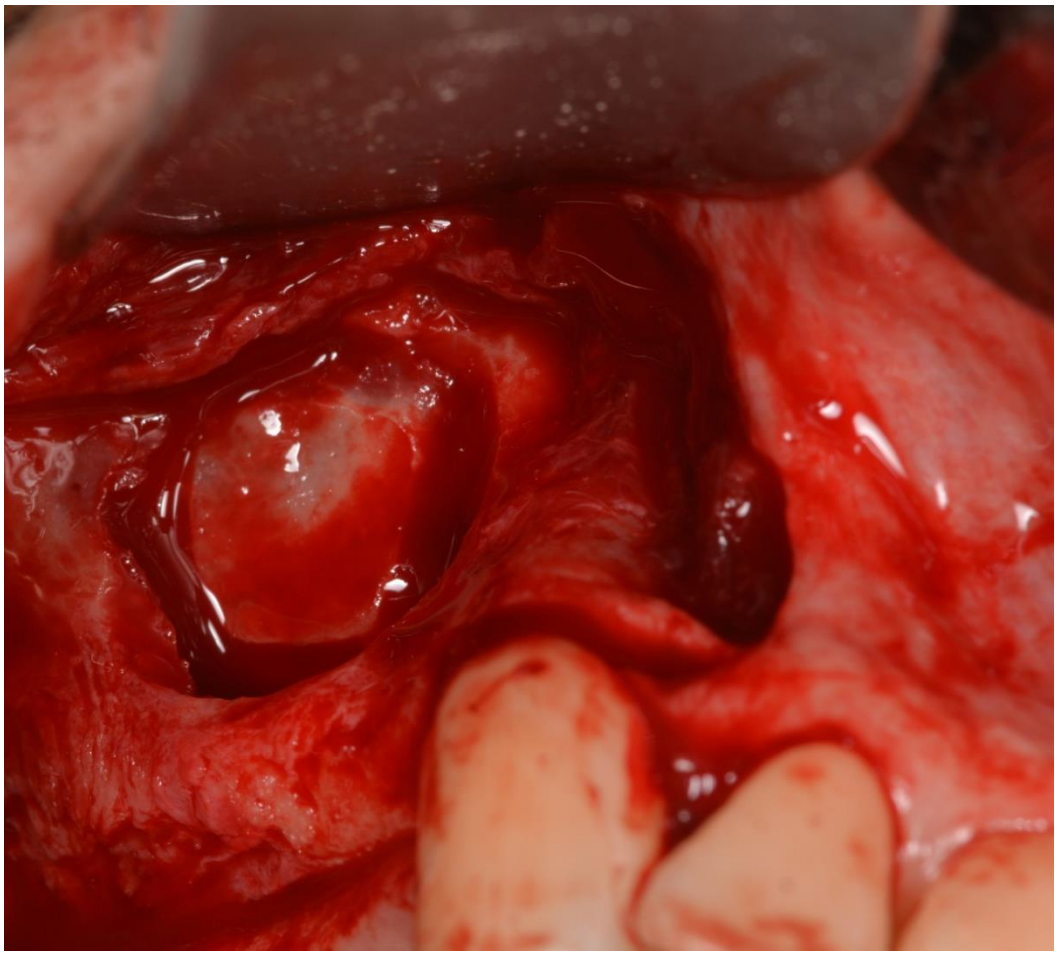

Figura 7 – Osteotomia e visualização da membrana.

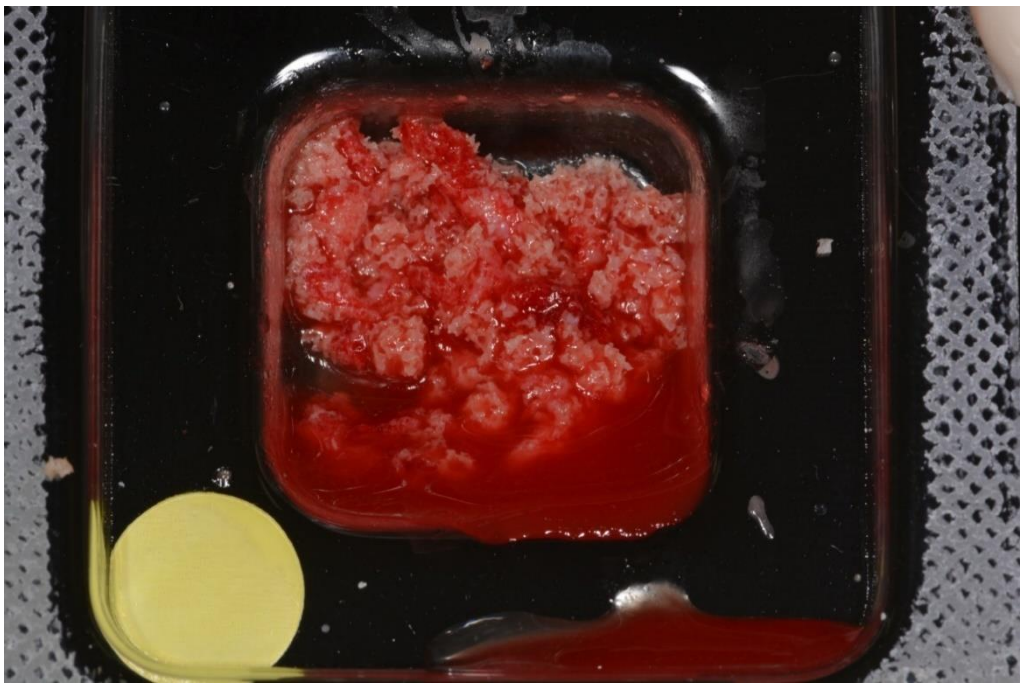

Figura 8 – Hidratação do OrthoGen e osso autógeno.

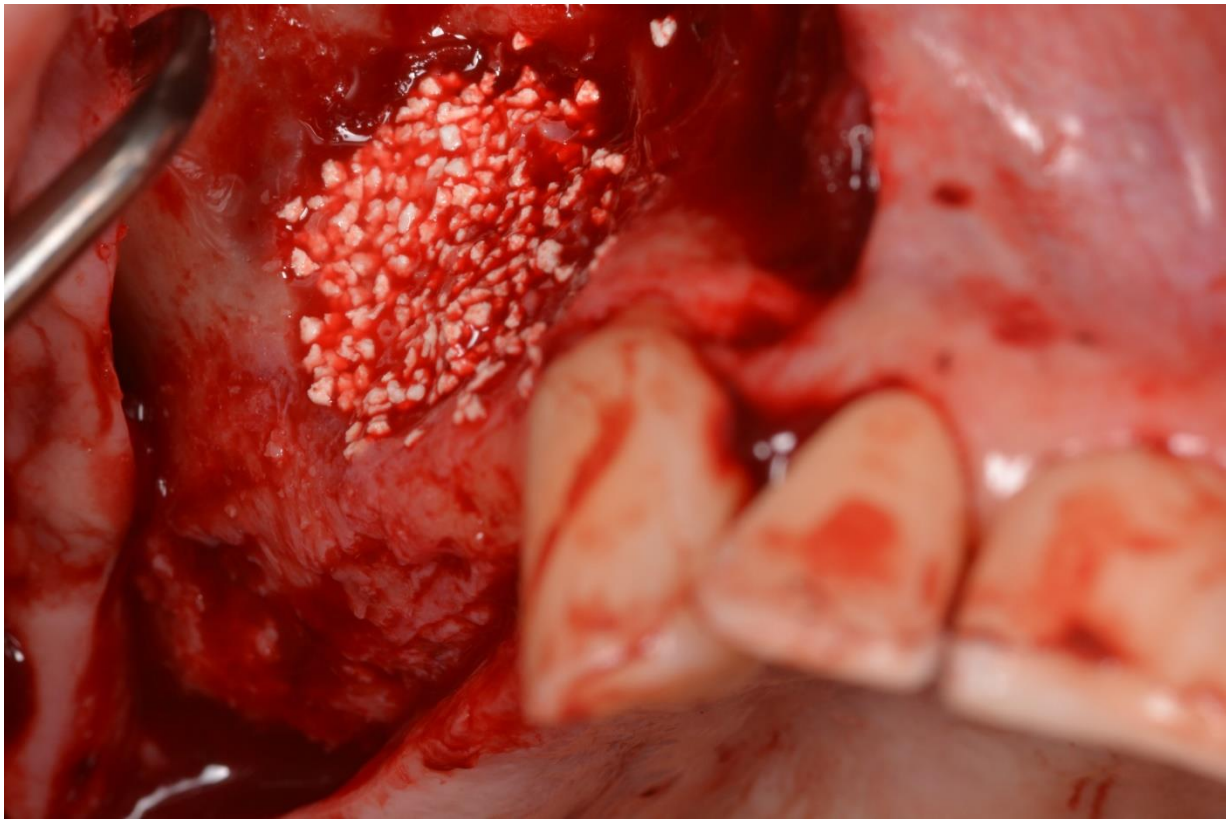

Figura 9 – Colocação do enxerto dentro do leito receptor.



Figura 10 – Preparo da membrana Pratix.

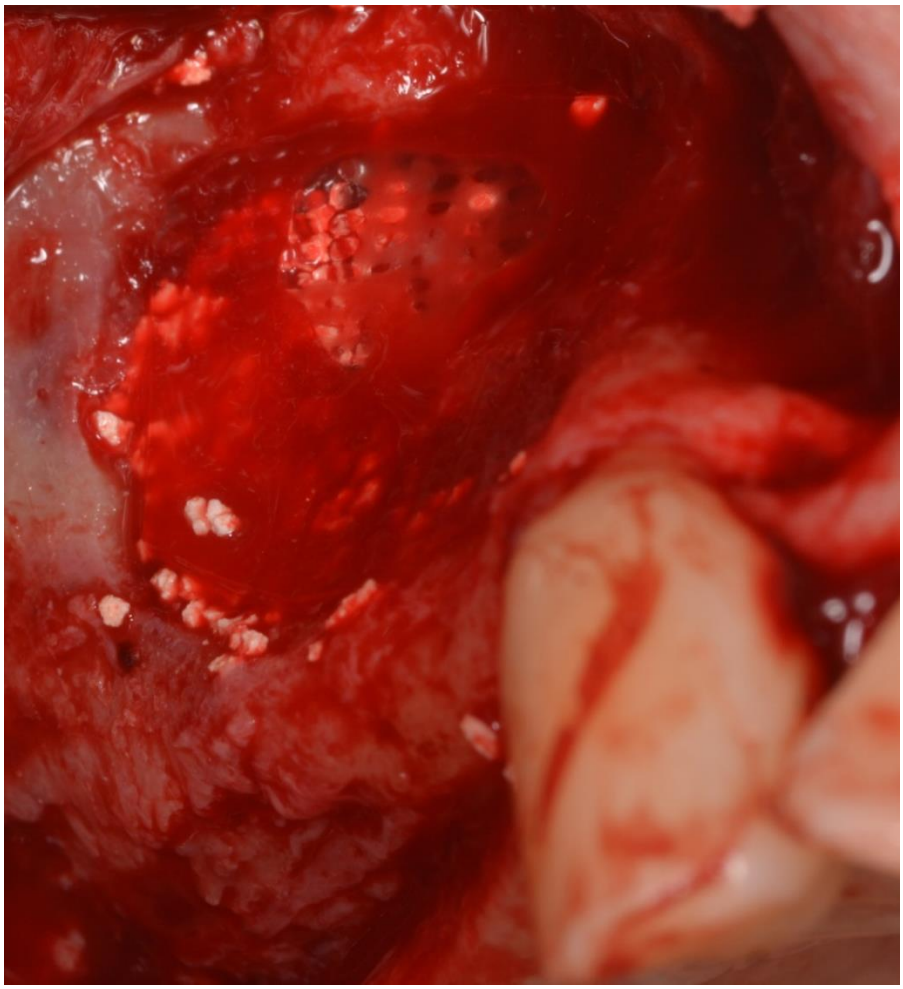

Figura 11 – Posicionamento da membrana isolando o enxerto.

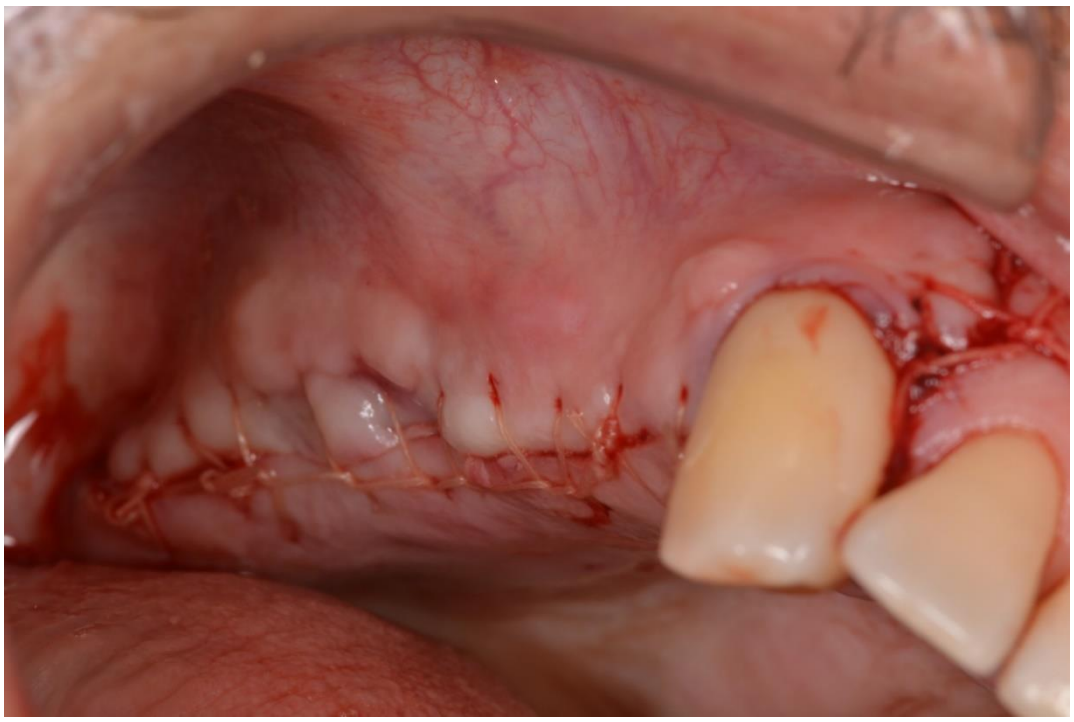

Figura 12 – Sutura com Vicryl.

DISCUSSÃO

A reabilitação dos dentes perdidos é preocupação milenar e com o advento da implantodontia atual se tornou uma opção concreta e viável. Entretanto, em inúmeros casos a simples substituição do elemento dental perdido por um implante metálico não é tarefa tão simples assim, visto que é comum não haver estrutura óssea de suporte suficiente à adaptação do implante[5].

Pode-se dizer que a técnica de levantamento do seio maxilar tem sido uma excelente opção no tratamento dentário com enxerto. Com a perda do elemento dental, os estímulos que mantêm o osso alveolar desaparecem e este entra em processo degenerativo. Primeiramente, provocando o estreitamento da largura da crista óssea e, a reabsorção causada por extrações precoces ocorre com maior intensidade nas regiões posteriores dos maxilares[6].

O enxerto do maxilar se tornou bem aceito e é o procedimento cirúrgico mais comumente usado para aumentar o volume ósseo insuficiente na maxila posterior[7].

Com o advento da implantodontia, ficou implícita a necessidade dos profissionais conhecerem, dominarem, e alterarem de forma positiva, a fisiologia do tecido ósseo, visando a correção ou regeneração dos defeitos ósseos maxilares e permitindo com isso, a instalação de implantes dentários[8]. Por isso, o procedimento de enxertia no seio maxilar exige um conhecimento anatômico preciso nesta região em virtude da relação do mesmo com estruturas anatômicas nobres e as características peculiares desta região[9].

O seio maxilar é o maior de todos os seios paranasais, possui um formato piramidal, cuja base coincide com a parede nasal lateral e o ápice encontra-se direcionado para o processo zigomático da maxila. O seio maxilar possui assoalho que é formado em parte pelo processo alveolar do maxilar e em parte pelo palato duro, podendo exibir depressões e reentrâncias nas regiões de pré-molares e molares, sendo este osso medular presente acima e entre os alvéolos passível de sofrer deiscências e reabsorções o que causa projeções de raízes dentro do seio[10].

O seio maxilar tem como funções: aquecer o ar, aliviar o peso do complexo crâniofacial e fornecer ressonância à voz, e evoluiu, por meio de seleção natural, como assistente para o resfriamento das veias intra e extra cranianas devido ao

intenso calor produzido pelo cérebro humano metabolicamente ativo. O seio maxilar saudável é auto sustentado pela drenagem postural e pelas ações do revestimento ciliado que impulsionam as bactérias para o óstio. O seio também produz muco com lisossomas e imunoglobulinas. A membrana schneideriana também mantém a saúde do seio maxilar através da associação dos linfócitos e da imunoglobulina presentes na membrana e na cavidade sinusal[11].

O seio maxilar varia em relação à forma e ao tamanho de indivíduo para indivíduo, podendo, também, apresentar variações entre os lados direito e esquerdo, em um mesmo sujeito. As dimensões do seio maxilar dependem de fatores como idade, sexo, raça e condições individuais. Quanto às variações em relação à forma, encontra-se extensões maxilares para o rebordo alveolar, região anterior, tuberosidade da maxila, palato duro, osso zigomático e região orbitária[12,13,14]. O envelhecimento e a perda dentária fazem com que o seio se expanda, podendo haver união entre o assoalho sinusal e a crista do rebordo alveolar residual, expansão esta relacionada com a altura e largura do seio e não, com a profundidade. Há uma diminuição de 25% do volume do rebordo durante o primeiro ano e de 40% a 60% da largura nos primeiros três anos após a exodontia[15].

Segundo Misch[16] na região posterior da maxila é indicada a cirurgia de levantamento de assoalho de seio, quando houver de 3 a 5 milímetros de altura óssea vertical presentes entre a crista do rebordo e o assoalho sinusal, e a largura óssea disponível for maior que 5 milímetros. Quando a altura for menor que 3 mm, comprometendo a estabilidade e o paralelismo dos implantes, é mais aconselhável que sejam utilizados enxertos em bloco ao invés dos enxertos particulados.

A técnica de elevação do seio maxilar foi inicialmente descrito por Tatum em Alabama em 1976; posteriormente publicado por Boyne em 1980 e, mais tarde, aperfeiçoada por Summers em 1994. Esta técnica foi desenvolvida devido à necessidade de reabilitação da maxila com implantes dentários osseointegrados[4].

O que define a técnica a ser usada é a quantidade e a qualidade de osso alveolar remanescente, dispondo-se de duas técnicas cirúrgicas distintas: Técnica da Abertura de Janela Lateral com Enxerto Ósseo e a Técnica de Elevação Atraumática do Seio Maxilar com Osteótomos de Summers[4].

Essa técnica está indicada para os casos em que a quantidade óssea é insuficiente para instalação de implantes dentários na região posterior da maxila. Ela

consiste na formação de uma janela por osteotomia da parede lateral do seio maxilar, dando acesso à membrana Schneideriana, a qual é deslocada delicadamente, sem que não haja a perfuração da mesma. Em seguida, a área receptora deve ser preenchida com material de enxerto o qual de acordo com a sua origem, pode ser classificado como: autógeno, homógeno, xenógeno e aloplástico. Com o intuito de evitar o desconforto dos pacientes que necessitam de enxertos ósseos, muitos estudos vêm sendo desenvolvidos visando métodos alternativos dos enxertos autógenos[17,18].

REFERÊNCIAS

1. Francisco Correia∗, Ricardo Faria Almeida, Ana Lemos Costa, João Carvalho e António Felino. Levantamento do seio maxilar pela técnica da janela lateral: tipos enxertos. Ver port estomatol med dent cir maxilo fac. 2012;53(3):190–196. http://dx.doi.org/10.1016/j.rpemd.2012.03.003
2. Raja S. Management of the Posterior Maxilla With Sinus Lift: Review of Techniques. J Oral Maxillofac Surg. 2009;67:1730–4.
3. Canullo L, Claudia D. Sinus Lift a Nanocrystal.ine Hydroxypatite Silica Gel in Severely Resorbed Maxillae: Histological Preliminary Study. Clin Implant Dent Relat Res. 2009;11:7–13.
4. Pires, Bruna Massignani. Avaliação de Diferentes Técnicas de Levantamento de Seio Maxilar (Sinus Lift) Destinadas à Implantodontia: Revisão de Literatura./ Bruna Massiganni Pires. – 2012.24f.
5. GALLON, S. M. Estudo Comparativo em Enxerto Ósseo Autógeno em Tíbia de Coelho, realizado com Laser de Er,Cr: Ysgg ou com Brocas 701. São Paulo: Instituto de Pesquisas Energéticas e Nucleares. Autarquia Associada à Universidade de São Paulo, 2006.
6. BRITO, F. B. Levantamento de Seio Maxilar. São José do Rio Preto-SP: Monografia apresentada ao Curso de Especialização Lato Sensu em Dentística da UNORP/UNIPÓS- Centro Universitário do Norte Paulista – UNORP, 2007.

7. BORNSTEIN, M. M. et al. Performance of dental implants after staged sinus floor elevation procedures:5-year results of a prospective study in partially edentulous patients. The Authors. Journal compilation, 2008.
8. LORO, Raphael Carlos Drumont. Estudo in vitro da osteoindução de células da medula óssea humana. 2002.
9. SICHER, Harry; TANDLER Julius. Anatomia para dentistas. São Paulo: Atheneu, 1981.
10. WATZEK, Georg; ULM, Christian W.; HAAS, Robert. Anatonic and Thysiologic fundamentals of sinus floor Augmentation. In: JENSEN, Ole T. The sinus boné graft. Chicago: Quintessence, 1999.
11. GARG AK, VALCANAIA TDC. Elevação do assoalho do seio maxilar através de enxerto, para colocação de implantes dentais: anatomia, fisiologia e procedimentos. BCI jan/mar 1999; 6(1): 53-64.
12. FIGÚN, M. E.; GARINO, R. R. Anatomia Odontológica Funcional e Aplicada. 2ª Edição, Editora Panamericana, São Paulo, 1989.
13. FREITAS, A., SALLES, A. A.; FREITAS, C.; SAMPAIO, G. R.; Anatomia radiográfica dentomaxilomandibular. In: FREITAS, A.; ROSA, J. E.; SOUZA, I. F.; Radiologia odontológica. 6ª ed. São Paulo: Artes Médicas, p. 301-26, 2004.
14. NAVARRO, J. A. C. Anatomia cirúrgica do nariz, dos seios paranasais e da fossa pterigopalatina, com interesse na cirurgia estético funcional. In: COLOMBINI, N. E. P. Cirurgia da face – Interpretação funcional e estética. Rio de Janeiro: Ed. Revinter, Cap. 51, v. 3, p. 1046-60, 2002.
15. EMTIAZ S, CARAMÊS JM, PRAGOSA A. An alternative sinus floor elevation procedure: trephine osteotomy. Implant Dent. 2006 v.15, n.2, p.171-177. 2006.
16. MISCH CE. Implantes Dentários Contemporâneos. 2a ed. São Paulo: Santos; 2006.
17. MISCH, C.E. Maxillary sinus augmentation for endosseous implants: Organized alternative treatment plans. Int J Oral Implant. V.4, p.49-58, 1987.
18. TATUN, Hilt Jr. Reconstruções de Implantes em Seio Maxilar. Dental Clinics of North América. v.30, n.2, p.207, 1986.