REGINALDO DE OLIVEIRA

IMPLANTE E PROVISIONALIZAÇÃO IMEDIATO REGIÃO POSTERIOR DE MANDIBULA

PORTO VELHO/RO

2024

IMPLANTE IMEDIATO EM REGIÃO POSTERIOR DE MANDIBULA E PROVISIONALIZAÇÃO

Reginaldo de oliveira[1]
Tarcio Hiroshi Ishimini Skiba [2]

RESUMO

A implantodontia nos dias atuais , tem buscado o aprimoramento nas técnicas e materiais e estudos clínicos, para levar ao paciente o conforto e rapidez na reabilitação em pacientes desdentados, sejam por trauma , caries dentária. Este trabalho tem como objetivo, relatar um caso de exodontia minimamente invasiva de um molar inferior com trinca radicular, realizando implante CM imediato em alvéolo pós-extração, enxerto com osso bovino liofilizado para preenchimento de GAP, instalação pilar ideali reto e provisionalização. Com os avanços das pesquisas de técnicas cirúrgicas, tecidos e protéticas, é possível diminuir o tempo necessário para a reabilitação sobre implantes. Reduzindo o tempo cirúrgico em uma única fase, sem interferir com a osseointegração. Hoje em dia é possível instalar implantes imediatos e atingir o mesmo resultado. Com os estudos, alguns princípios do protocolo original foram modificados para permitir o método de carga imediata.

PALAVRAS-CHAVE: Implante dentário, Protese dentária, Enxerto osseo .

ABSTRACT

Nowadays, implant dentistry has sought to improve techniques and materials and clinical studies, to provide the patient with comfort and speed in the rehabilitation of edentulous patients, whether due to trauma or tooth decay. This work aims to report a case of minimally invasive extraction of a lower molar with root crack, performing immediate CM implantation in post-extraction socket, graft with freeze-dried bovine bone to fill the GAP, installation of a straight ideali abutment and provisionalization. With advances in research into surgical, tissue and prosthetic techniques, it is possible to reduce the time needed for implant rehabilitation. Reducing surgical time in a single phase, without interfering with osseointegration. Nowadays it is possible to install immediate implants and achieve the same result. With the studies, some principles of the original protocol were modified to allow the immediate loading method.

KEYWORDS: Dental implant, Dental prosthesis, Bone graft.

[1]Especializando em Implantodontia pela Faculdade Sete Lagoas (FACSETE); Graduado em Odontologia pelo Centro Universitário São Lucas UniSL Afya, em 2014.
[2]Doutor em implantodontia.

INTRODUÇÃO

A implantodontia nos dias atuais, tem buscado o aprimoramento nas técnicas e materiais e estudos clínicos, para levar ao paciente o conforto e rapidez na reabilitação em pacientes desdentados, sejam por trauma, caries dentaria. Umas das técnicas já desenvolvida e comprovada com estudos já realizados, uma taxa de sucesso aceitável com respostas teciduais positivas foi alcançada (Abboud M, 2005). A colocação imediata do provisório após o ato cirúrgico, é de suma importância para a preservação da arquitetura óssea e gengival, e complementada com enxertos de tecidos moles e duros, que manterá topografia horizontal do tecido peri-implantar (ELANI, 1999).

DESENVOLVIMENTO

Descrição do caso clínico

A paciente M.S.F, 40 anos, gênero feminino, procurou tratamento na clínica de implantodontia, queixando-se do dente, que tinha quebrado. Foi solicitado exame tomografico, e realizado planejamento para a exodontontia e instalação com carga imediata e enxerto com osso bovino para preenchimento gap e provisório .

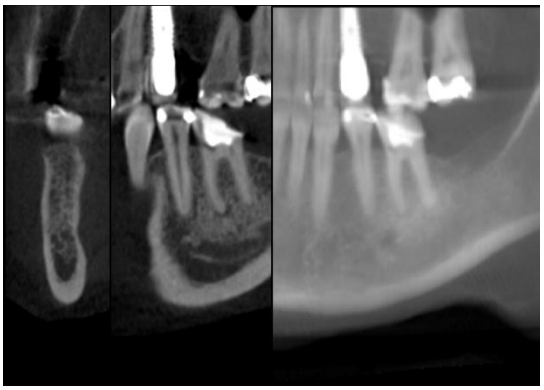

Figura 1-A Tomografia de feixe cônico utilizada paro o planejamneto inicial



Figura 2 Fotografia intrabucal

Na análise tomográfica (Fig 1), constatou-se fratura do dente 36 (primeiro molar inferio) que apresentava com uma restauração desfavorável e com tincas e lesãos periapicais. Exame clínico (Fig 2) restauração desfavoravél com trincas .

Tratamento

No presente caso, foi realizado exodontia minimamente invasiva (fig 3) com a mutenção das paredes e sem deslocamento do tecido gengival ou descolamento de retalho.

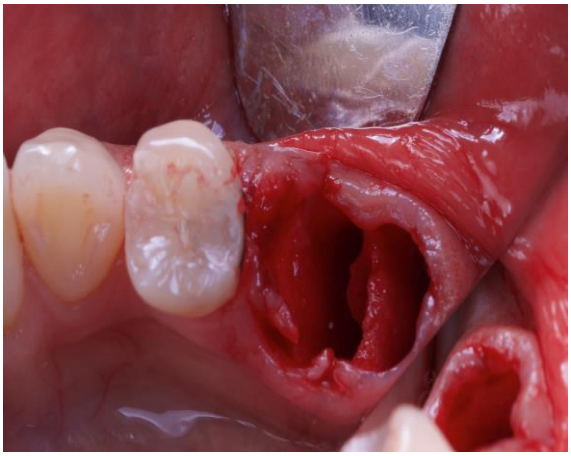

FIG 3: Alvéolo pós-exodontia minimamente invasiva

Após o preparo do alveola, com a sequência de brocas confome protocolo de fresagem, foi instalado implante em posição tridimencional adequada, CM 3.3x10, 2 mm infra osseo (fig 4 e 5).



FIG 4: Implante CM VELOCE

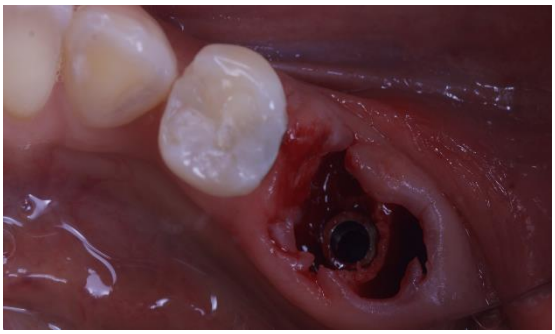

FIG 5 : implante instalado no alvéolo

Foi colocado um compontente protético ideali e reto 4.5x4x2.5, com torque 32 N, na (fig 6) prova da coifa titânio 4,5x4 para a realização do provisório.

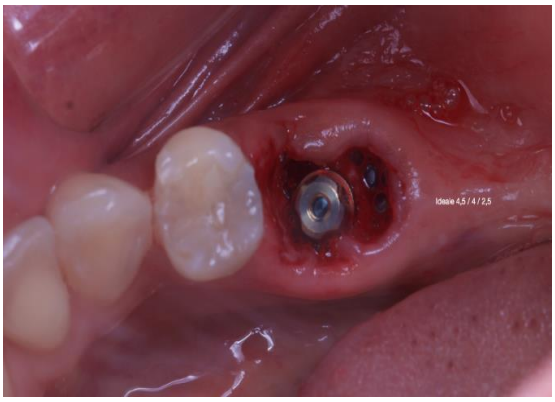

FIG 6: componente protético

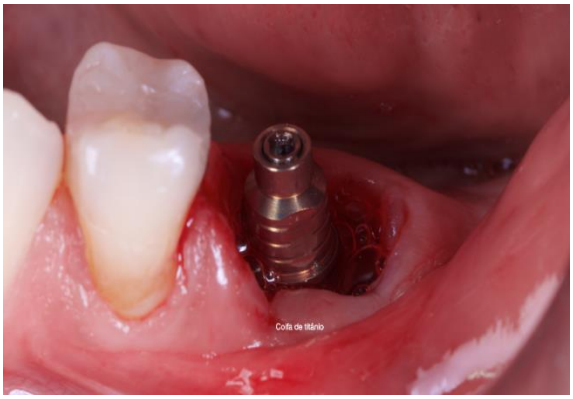

FIG 6: prova coifa metálica provisória

Foi realizado o preenchimento do GAP com substituto ósseo Extra Graft, com a finalidade de manter a aquitetura alveolar para que nao ocorra um colápso do tecido genvigal (Fig 7), confecção do provisório delimintando area critica e subcritica para a melhor adaptação e formação do perfil gengival ideal (Fig 8) .

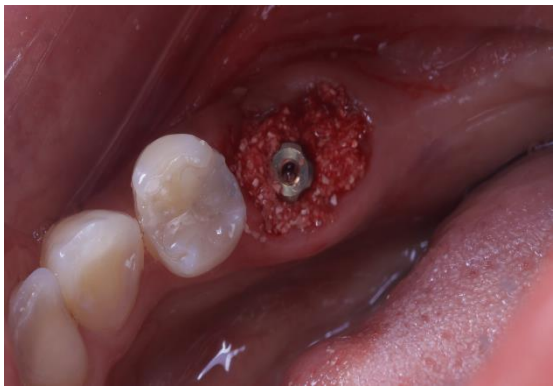

FIG 7: preenchimento GAP

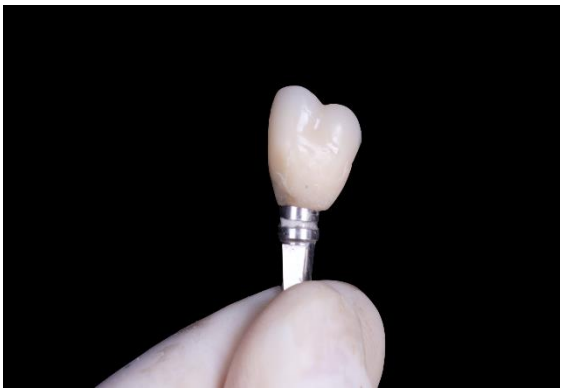

FIG 8 :Provisório

Na (Fig 10) provisório instalado de forma parafusada facilitando a remoção sem traumatizar os tecido gengival quando for fazer a moldagem para coroa defintiva, (Fig 11) e radiográfia pós cirurgia.



FIG 10: Provisório imediato instalado

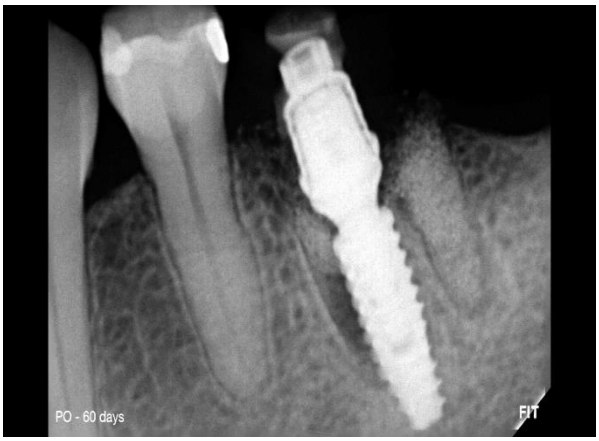

FIG 11: *Radiográfia periapical*

Após instalação coroa provisória parafusada e ajuste oclusal (Fig 10), foi verificado que a escolha da carga imediata com provisionalização representou opção mais conservadora e segura para reabilitação, radiografia final (Fig 11).

DISCUSSÃO

Essa técnica foi criada com o intuito de diminuir problemas recorrentes, entregando maior longevidade e previsibilidade de tratamento das próteses fixas sobre os implantes Cone Morse, entregando grandes resultados na estética (MARGEAS RC, 2006). Esse conceito na implantodontia vem apresentando muitas vantagens em comparação aos implantes hexágonos, principalmente em elementos unitários, em vista que a longevidade da estética gengival é de suma importância, entregando qualidades clínicas, biológicas e biomecânicas (GARCIA-AROCHA, 2005), (Moscovitch MS,1996).

CONCLUSÃO

Com este trabalho conclui-se que, a instalação de implante e provisionalização em região posterior de mandibular corrobora com artigos já publicados, reduzindo tempo cirúrgico e sem interferir na osseointegração e atingir resultados satisfatório.

REFERÊNCIAS

1. Abboud M, Koeck B, Stark H, Wahl G, Paillon R. Immediate loading of single-tooth implants in the posterior region. Int J Oral Maxillofac Implants. 2005 Jan-Feb;20(1):61-8. PMID: 15747675.
2. ELANI, H W et al. “Trends in Dental Implant Use in the U.S., 1999-2016, and Projections to 2026.” *Journal of dental research* vol. 97,13 (2018): 1424-1430. doi:10.1177/0022034518792567.
3. MARGEAS RC. Predictable periimplant gingival esthetics: use of natural tooth as a provisional following implant placement. J Esthet Restot Dent. 2006; 18(1):5-12.
4. GARCIA-AROCHA, Raúl A; GARCIA, Vladimir e SUAREZ, Airam.Reabilitação protética da mandíbula com implantes osseointegrados de carga imediata: relato de caso.Lei Odontológica. Veneza . 2005, vol.43, n.2, pp.165-170. ISSN 0001-6365
5. Moscovitch MS, Saba S. The use of a provisional restoration in implant dentistry: a clinical report. Int J Oral Maxillofac Implants 1996;11:395-9