**FACULDADE SETE LAGOAS - FACSETE**
**ESPECIALIZAÇÃO EM IMPLANTODONTIA**

ALINE TEODORO DE SOUSA

# Correção de defeito ósseo vertical pela técnica de Khoury para posterior reabilitação oral com implantes osseointegrados: relato de caso clínico associado a revisão de literatura.

Belo Horizonte
2025

ALINE TEODORO DE SOUSA

# Correção de defeito ósseo vertical pela técnica de Khoury para posterior reabilitação oral com implantes osseointegrados: relato de caso clínico associado a revisão de literatura.

Trabalho de monografia apresentado ao curso de Especialização Lato Sensu da Faculdade Sete Lagoas - FACSETE como requisito parcial para obtenção do título de Especialista em Implantodontia.

Orientador: Prof. Dr. Lucas da Silva Padovani

Área de concentração: Odontologia

Belo Horizonte
2025

**BANCA EXAMINADORA**

_____

Professor

_____

Professor

_____

Professor

## AGRADECIMENTOS

Agradeço aos meus pais, Nacip e Simone, pessoas que mais torcem por mim, reconhecem meu esforço e dedicação, por cada palavra de incentivo, carinho e paciência ao longo dessa jornada.

Ao querido Franklin, cujo apoio foi indispensável, agradeço pelo companheirismo de sempre, carinho e paciência.

Agradeço ao meu trio Dra. Hemelly “limãozinho” e Dr. Carlos “canelinha” imensamente por toda parceria, dedicação, apoio e boas risadas. Com vocês a caminhada foi muito mais leve e divertida dentro e fora do curso ao longo desses anos. Torço muito por vocês!

Aos meus queridos professores Daniel, Lucas, Elisa, Rodrigo e Kimberly, agradeço por todo comprometimento, entrega e dedicação para que minha experiência e aprendizado fossem de excelência. No começo do curso, lembro de ter dito a vocês: “Nunca se separem”. Gratidão pelo esforço de vocês, apesar de toda as dificuldades, para permitir que pudéssemos permanecer juntos até o final. Nunca se separem!

À querida Jéssica, parte essencial da equipe, por todo carinho e ajuda nesse último ano, tornando os dias mais fáceis e leves.

Em especial, ao orientador do presente trabalho, Lucas Padovani, por toda paciência e atenção ao longo do curso além de ter sido presente em todas as minhas cirurgias, minha eterna admiração por seu profissionalismo e gratidão pelos ensinamentos.

Agradeço a Deus, acima de tudo, por ter me guiado até a minha melhor escolha e por me fazer realizada com os mestres em que confiei minha formação, com os amigos que fiz, aos pacientes queridos que tive a oportunidade de cuidar além de me conceder sabedoria para conseguir aproveitar as oportunidades e suportar todas as dificuldades que permitiram por fim, a realização de mais uma conquista profissional.

Acredito que toda caminhada se torna mais agradável quando se tem apoio e incentivo das pessoas que gostamos. A todos, meu sincero agradecimento e gratidão.

## RESUMO

**INTRODUÇÃO:** Defeitos ósseos verticais causados por perda óssea de origem multifatorial, podem dificultar a reabilitação dos pacientes edêntulos. Para viabilizar a reabilitação oral com implantes ósseointegrados em regiões onde esses defeitos são encontrados, algumas técnicas cirúrgicas podem ser usadas com intuito de restabelecer volume e crista óssea. Entre essas técnicas, a Slipt Bone Block ou técnica de Khoury, popularmente conhecida, apresenta resultado satisfatório em relação ao ganho ósseo tridimensional necessário para estabilidade e durabilidade dos implantes. **RELATO DE CASO:** Paciente C.M.S, 43 anos de idade, compareceu a clínica odontológica com o objetivo de reabilitação com implantes para melhorar a estética do sorriso. No planejamento cirúrgico, optou-se por realizar a técnica de Khoury para correção do defeito ósseo vertical causado pela perda do elemento 13. **DISCUSSÃO:** A técnica de Khoury apresenta boa previsibilidade em procedimentos de reconstruções ósseas verticais. A confecção de lâminas ósseas coletadas do ramo mandibular, parafusadas na área do defeito ósseo, permitem a formar um arcabouço passível de preenchimento com enxerto autógeno, considerado "padrão ouro", xenógeno, ou a associação de ambos, como no caso descrito, de modo a restabelecer altura e espessura óssea para viabilizar a reabilitação com implantes osseointegrados. **CONCLUSÃO**: a técnica de Khoury, apesar de se apresentar com alto grau de sensibilidade ao operador, pode ser considerado um procedimento previsível para ganhos ósseos horizontais e verticais.



**Palavras-chave:** Enxerto ósseo autógeno; regeneração óssea guiada; implantes dentários, técnica de Khoury, lâminas ósseas corticais.

## ABSTRACT

**INTRODUCTION:** Vertical bone defects caused by bone loss of multifactorial origin can hinder the rehabilitation of edentulous patients. To enable oral rehabilitation with osseointegrated implants in areas where such defects are present, several surgical techniques can be used to restore bone volume and ridge contour. Among these techniques, the Split Bone Block, also known as the Khoury technique, has shown satisfactory outcomes regarding the tridimensional bone gain necessary for implant stability and long-term success. **CASE REPORT:** Patient C.M.S., 43 years old, presented to the dental clinic seeking implant rehabilitation to improve smile aesthetics. During the surgical planning, the Khoury technique was selected to correct the vertical bone defect resulting from the loss of tooth 13. **DISCUSSION:** The Khoury technique demonstrates good predictability in vertical bone reconstruction procedures. The preparation of cortical bone plates harvested from the mandibular ramus and fixed to the recipient site allows for the creation of a framework that can be filled with autogenous grafts—considered the "gold standard"—xenografts, or a combination of both, as in the present case. This enables the restoration of bone height and thickness to support osseointegrated implant placement**. CONCLUSION:** Although the Khoury technique is highly operator-sensitive, it can be considered a predictable procedure for both horizontal and vertical bone augmentation.



**Key Words:** Autogenous Bone Graft; Guided Bone Regeneration; Dental Implants; Khoury technique; Cortical Bone Plates

## LISTA DE FIGURAS

**Imagem 1:** Tomografia computadorizada cone bean (TCCB)

**Imagem 2:** Aspecto Inicial.

**Imagem 3:** Exposição da área receptora; optou-se pela exodontia do dente 15 prévia reconstrução local.

**Imagem 4:** Retalho total da área doadora: ramo ascendente da mandíbula (lado direito)

**Imagem 5:** Demarcação do bloco ósseo autógeno na área doadora com piezelétrico

Imagem 6: Remoção da lâmina óssea autógena no ramo ascendente da mandíbula (lado direito).

**Imagem 7:** Vista da espessura da lâmina óssea autógena coletada.

**Imagem 8:** Demarcação para divisão da lâmina óssea.

**Imagem 9:** Divisão da lâmina óssea.

**Imagem 10:** Confecção do Stick bone.

**Imagem 11:** Fixação de lâminas ósseas autógenas por vestibular e palatina com parafusos autoperfurantes.

**Imagem 12:** Preenchimento do leito receptor com stick bone.

**Imagem 13:** Membranas de PRF e sutura

**Imagem 14:** Tomografia computadorizada cone bean. Visualização do ganho ósseo conquistado pelo emprego correto da técnica.

**Imagens 15:** Realização do enxerto de tecido conjuntivo.

**Imagem 16:** Abertura cirúrgica para instalação dos implantes.

**Imagem 17:** Instalação das próteses sobre implantes de zircônia.

**Imagem 18**: Radiografia Panorâmica inicial (2023).

**Imagem 19:** Cortes tomográficos iniciais para planejamento da técnica de Khoury (2023).

**Imagem 20:** Radiografia panorâmica para instalação dos implantes (2024).

**Imagem 21:** Cortes tomográficos da área de enxerto para instalação dos implantes (2024).

## LISTA DE SIGLAS E ABREVIATURAS

**SBB** – Slipt Bone Block

**TCCB** - Tomografia computadorizada cone bean

**I-PRF** - Fibrin Rich in Platelets -Injectable

**PRF** -Fibrin Rich in Plateles

**GM** – grand morse

**SUMÁRIO**

**1)** INTRODUÇÃO …….…....**10**

**2)** OBJETIVO .....**12**

**3)** CASO CLÍNICO ……...……...**13**

3.1) Técnica de Khoury ……....…….…...**13**

3.2) Enxerto Gengival Livre ……**14**

3.3) Instalação dos Implantes …….…….……..**23**

3.4) Tomografias iniciais e finais ……**25**

**4)** DISCUSSÃO ……**27**

**5)** CONCLUSÃO …….…….**30**

**6)** REFERÊNCIAS BIBLIOGRÁFICAS ……..……**31**

# 1) INTRODUÇÃO

As exodontias apresentam inúmeras indicações, a decisão em realizá-las é acompanhada por causas multifatoriais. A perda dentária leva à alterações dimensionais, que envolvem tecidos ósseos e periodontais, muitas vezes, ocasionando defeitos no rebordo alveolar (Verardo *et al*., 2023). A redução das dimensões desses tecidos moles e duros por meio de remodelação óssea pode gerar defeitos do rebordo, e esta ocorre principalmente nos três primeiros meses do processo de cicatrização pós-exodontia (Botilde *et al*., 2020).

A reabilitação dentária com uso de implantes osseointegrados é uma alternativa biocompatível para devolver função e estética ao paciente. A sobrevivência dos implantes bem como sua estabilidade a longo prazo depende diretamente da quantidade e qualidade óssea no local a ser reabilitado (Chatelet *et al*. 2021; Rauber, 2019, Dorosz *et al*., 2018). De acordo com Seibert, 1983, os defeitos ósseos alveolares podem ser classificados com relação ao componente horizontal e vertical, onde: Classe I, refere-se a defeito em espessura (vestíbulo - lingual), com altura normal (ápico - coronal); Classe II, refere-se a defeito em altura (ápico - coronal), com espessura normal (vestíbulo - lingual); Classe III, refere-se por fim, a defeito combinado (perda em espessura e em altura).

Para Rocchietta, Fontana e Simon em 2008 , as classes II e III de Seibert podem ocasionar uma reabilitação estética desfavorável, uma vez que a distância intermaxilar aumentada são associadas a uma relação coroa-implante desfavorável, resultando em próteses biomecanicamente desfavoráveis. Nesses casos, faz-se necessário a reconstrução óssea prévia à instalação de implantes para viabilizar a reabilitação de forma estética e funcional.

Os objetivos de restabelecer o tecido ósseo perdido são: manter contorno do rebordo, restabelecer volume ósseo e eliminar defeitos ósseos (Khoury, Hanser, 2019). Embora existam diversos métodos de enxertia para ganho ósseo horizontal, o aumento ósseo vertical e horizontal simultaneamente é um desafio na implantodontia (Valls *et al*., 2021).

Os enxertos autógenos, são considerados como "padrão ouro" quando comparado aos demais substitutos ósseos (Buser, 2010). Segundo Marques (2024) esses enxertos se destacam por apresentar capacidades biológicas e vantagens significativas devido às suas propriedades osteogênicas (presença de células mesenquimais

diferenciadas), osteoindutivas (estimulação de células precursoras a se transformarem em células ósseas) e osteocondutivas (capacidade de suportar o crescimento de tecido ósseo ao longo de sua estrutura). Essas propriedades fazem com que o enxerto autógeno seja a escolha preferencial para muitos cirurgiões, apesar da morbidade associada à necessidade de uma área doadora (Pilger, 2008).

Enxertos xenógenos particulados são biomateriais que exercem função osteocondutora, servindo de arcabouço ósseo estruturalmente tridimensional e passivo, favoráveis então para complementar ou substituir enxertos autógenos, pois também apresentam requisitos como: biocompatibilidade; osteocondutividade; biodegradação e substituição com o próprio osso do paciente (Benic e Hämmerle, 2014).

Khoury *et al*. 2015, descreveram sobre a estabilização de dois blocos ósseos autólogos por microparafusos. Esses blocos ósseos são obtidos da sínfise mandibular ou do ramo, com uso de piezoelétrico ou microsserras. Posteriormente, o bloco será dividido em duas lâminas que serão fixadas com microparafusos e a lacuna entre elas, preenchida por osso autógeno. Embora a técnica descrita por Khoury ofereça resultados clínicos excelentes, muitos profissionais ainda não dominam completamente os procedimentos de remoção dos blocos autógenos e confecção das lâminas ósseas, o que pode resultar em maior morbidade e complicações cirúrgicas (Cardoso, *et al.,* 2022).

## 2) OBJETIVO

O presente trabalho tem por objetivo apresentar um caso clínico de reconstrução de defeito ósseo vertical em maxila utilizando os preceitos básicos da técnica “Split Bone Block” (SBB) que ficou conhecida como Técnica de Khoury, por ter sido descrita em 2007 pelo pesquisador alemão Fouad Khoury, de modo a promover meios adequados até a reabilitação final com instalação de implantes osseointegrados e coroas em zircônia.

## 3) CASO CLÍNICO

### 3.1) Técnica de Khoury

O presente caso clínico, iniciado em setembro de 2023, relata o tratamento da paciente C.S.M, do gênero feminino, 43 anos de idade, cuja queixa principal: “preciso melhorar a estética do meu sorriso” (SIC). A paciente não apresentava alterações de saúde bem como não fazia nenhum uso medicamentoso.

Para o planejamento cirúrgico, foi solicitado que a paciente realizasse tomografia computadorizada cone bean (TCCB) previamente. Após receber os exames, optou-se por realizar a técnica de Khoury para a reconstrução vertical da maxila na região de canino e primeiro pré-molar direito para viabilizar a reabilitação com implantes osseointegrados.

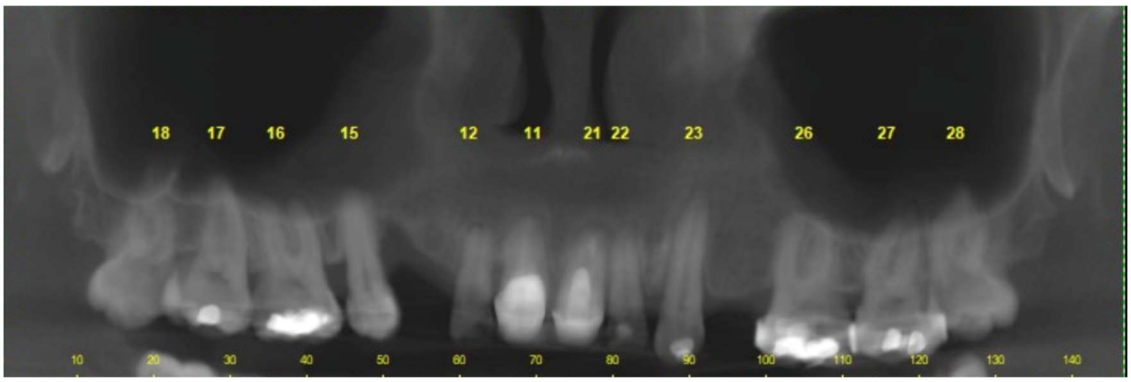


**Imagem 1:** Tomografia computadorizada cone bean (TCCB)

O protocolo medicamentoso pré-cirúrgico adotado foi: 01 comprimido de amoxicilina 875mg e 2 comprimidos de dexametasona 4mg, ambos 1 hora antes da cirurgia.

A antissepsia intraoral foi realizada com bochecho de gluconato de clorexidina 0,12% PerioGard® (Colgate-Palmolive. Nova York - Estados Unidos) durante um minuto, logo em seguida realizou-se a antissepsia da pele com digliconato de clorexidina 0,02 ml/ml (Rhioex® 2% - Rioquimica. São José do Rio Preto/SP - Brasil) extraoral.



**Imagem 2**: Aspecto Inicial. **A)** Vista frontal. **B)** Vista oclusal

O preparo do leito receptor foi planejado com o objetivo de facilitar o acesso e a visibilidade local. O retalho cirúrgico foi realizado com lâmina 15c (Paramount Surgimed® Ltd. Bhiwadi/ Rajasthan - Índia) seguindo a distal do dente 16 até a distal do dente 21, com incisões relaxantes e descolamento de espessura total. Realizou-se sob bloqueio anestésico com uso de Articaína 4% com epinefrina 1:100:000 (Articaíne. DFL®. Taquara/RJ - Brasil), nos nervos alveolar superior anterior, nervo alveolar superior médio nervo alveolar superior posterior, bem como nervos palatino maior e nasopalatino.

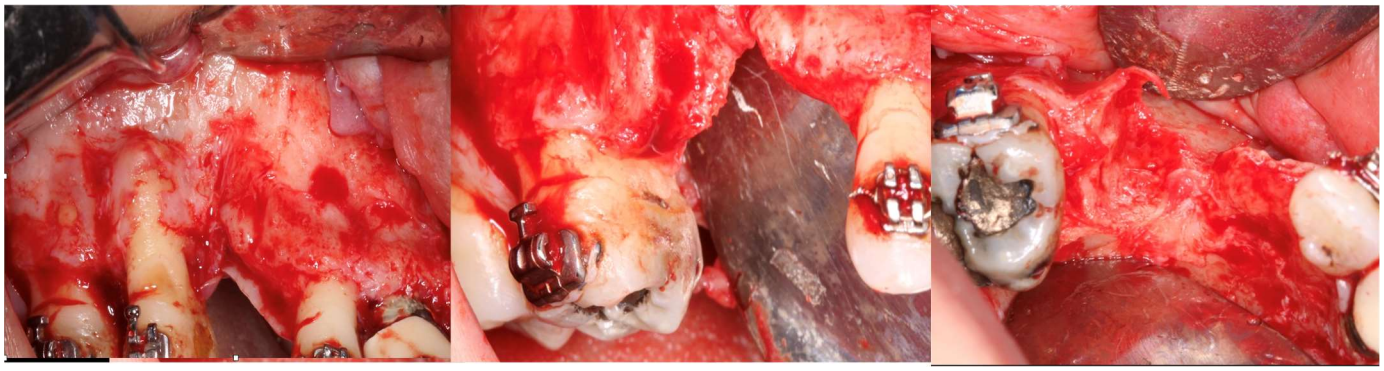

**Imagem 3**: Exposição da área receptora; optou-se pela exodontia do dente 15 prévia reconstrução local. **A)** Vista lateral da parede vestibular **B)** Visualização do dente 15. **C)** Vista oclusal do retalho.

A área doadora selecionada foi o ramo mandibular direito. O mesmo passou por anestesia dos nervos alveolar inferior, nervo lingual e nervo bucal com a mesma solução anestésica. Realizou-se uma incisão supracrestal na região retromolar, seguida por incisão sulcular do dente 47, com relaxante mesma região preservando a papila e, finalizada com um cuidadoso descolamento mucoperiostal do leito doador.

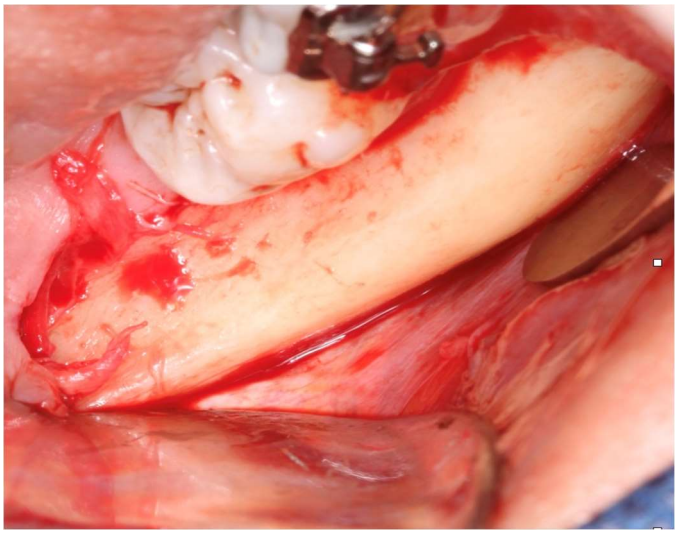

**Imagem 4:** Retalho total da área doadora: ramo ascendente da mandíbula (lado direito).

Neste momento, o osso a ser coletado foi demarcado com uso de piezoelétrico (CVDentus®. São José dos Campos/SP - Brasil) sob irrigação abundante de cloreto de sódio 0.9% (Soro Fisiológico 0,9%. Equiplex®. Aparecida de Goiânia/Goiás - Brasil) com objetivo de preservar o tecido ósseo e prevenir possível necrose do leito doador.

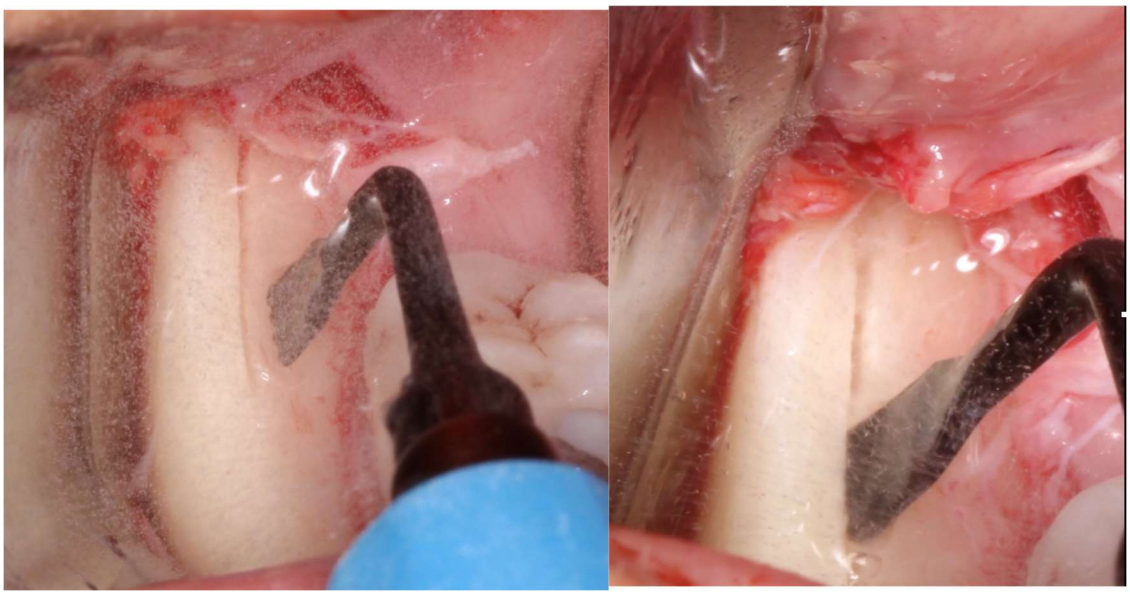

**Imagem 5:** Demarcação do bloco ósseo autógeno na área doadora com piezelétrico **A)** Início da demarcação. **B)** Aprofundamento da área demarcada.

Subsequente a demarcação, utilizou-se ainda o piezelétrico aprofundando-o na região, seguido do uso de brocas tronco cônicas (Microdont®. São Paulo/SP - Brasil) e, finalizada a remoção da lâmina óssea com uso de martelo e cinzel de Ochsenbein.

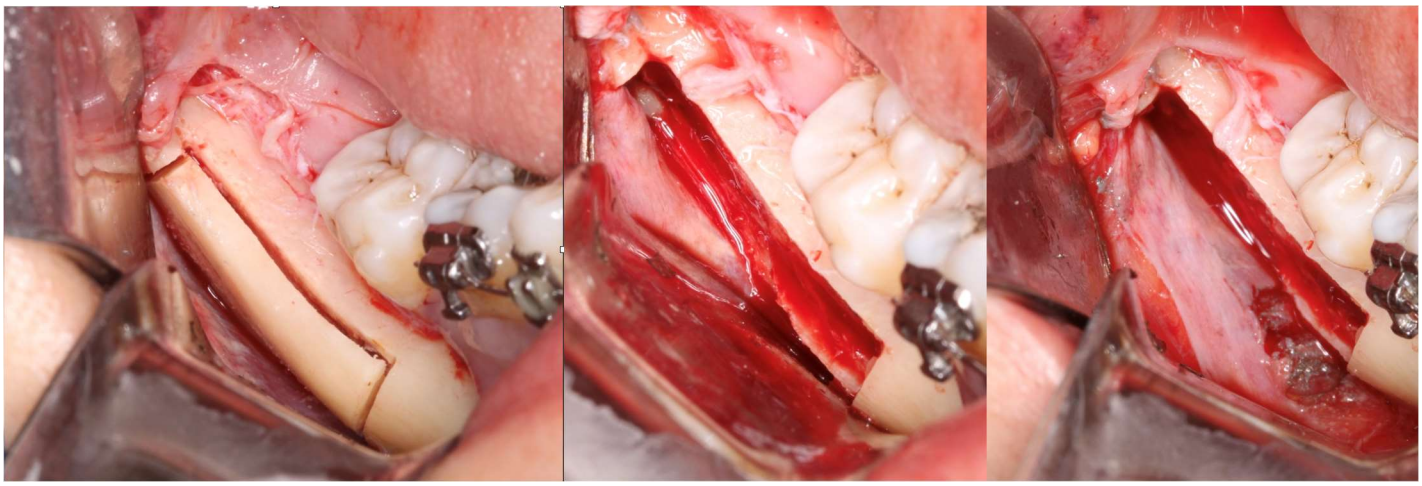

**Imagem 6:** Remoção da lâmina óssea autógena no ramo ascendente da mandíbula (lado direito). **A)** Demarcação do bloco autógeno (aproximadamente 4 mm). **B)** Leito após a remoção do bloco. **C)** Detalhe na preservação da maior parte do periósteo no leito.

A lâmina óssea removida também passou por demarcação central com piezelétrico, ainda com refrigeração com a mesma solução de cloreto de sódio 0,9%, para que ambas partes tivessem as espessuras de aproximadamente 1.5mm.

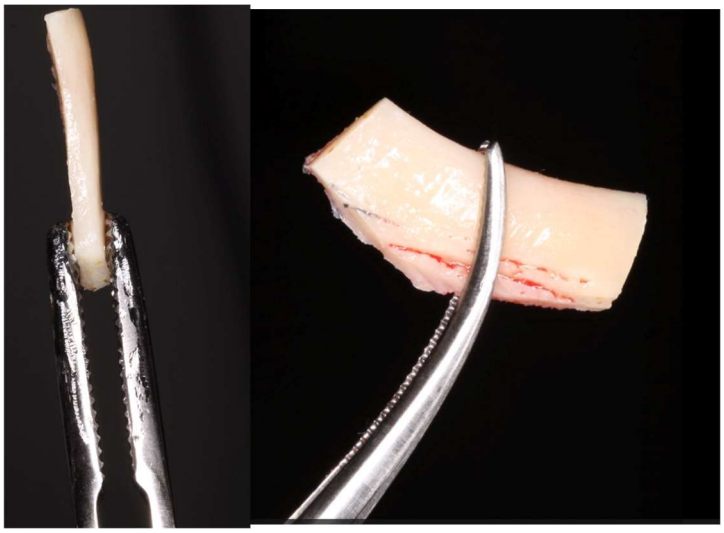

**Imagem7:** Vista da espessura da lâminas ósseas autógena coletada. **A)** Vista lateral da lâmina ósseas. **B)** Vista frontal da lâmina óssea



**Imagem 8:** Demarcação para divisão da lâmina óssea. **A)** Início da demarcação. **B)** Aprofundamento da demarcação. **C)** Demonstração da área demarcada

Para a finalização da divisão das mesmas, optou-se pelo uso de disco diamantado (Dhpro®. Rhadartrade Comercial Importadora de Peças Ltda. Paranaguá/Paraná – Brasil) em peça reta, com 30000rpm fazendo um leve arredondamento das bordas.



**Imagem 9:** Divisão da lâmina óssea. **A)** Início da divisão. **B)** Vista oclusal. **C)** Lâminas divididas - vista frontal. **D)** Demonstração das espessuras das lâminas.

Ainda na área doadora, fez-se a coleta de osso particulado com uso de broca coletora multilaminada (WF Cirúrgicos®. Barueri/SP - Brasil) para ser associado ao substituto ósseo xenógeno Straumann Cerabone na quantidade de 2cc (Straumann®. Curitiba/Paraná - Brasil) e Fibrin Rich in Platelets - Injectable (I-PRF) formando o que se chama de "stick bone", que será usado para o preenchimento do leito receptor, no espaço entre as lâminas.

A região doadora foi suturada logo em seguida, usando a técnica do colchoeiro horizontal associado a suturas simples, utilizando fio de nylon blue não absorvíveis 5.0 (Blue Nylon. Techsuture®. Bauru/SP - Brasil).

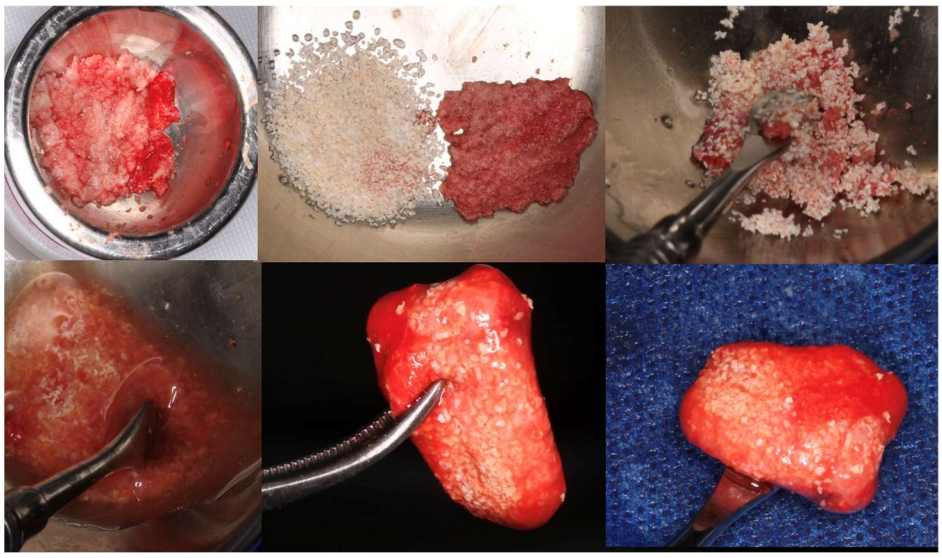

**Imagem 10:** Confecção do Stick bone. **A)** Enxerto autógeno coletado do ramo mandibular. **B)** Proporção do enxerto autógeno e xenógeno. **C)** Preparo dos enxertos. **D**) Aglutinação dos enxertos com I-PRF. **E)** Stick bone - vista lateral I. **F)** Stick bone - vista lateral II.

Voltando a região a ser reconstruída, as lâminas foram fixadas com uso de dois parafusos de titânio com cabeça expandida, autoperfurantes, medindo cerca de 1,5 x 12 mm, (Neodent. Curitiba/ Paraná - Brasil) nas faces vestibular e palatina, na região posterior próximo ao primeiro molar superior direito (dente 16), e um parafuso na região anterior próximo ao incisivo lateral superior direito (dente 12), na face vestibular. Conforme a recomendação da marca, a velocidade de inserção utilizada foi de 200-300 rpm.

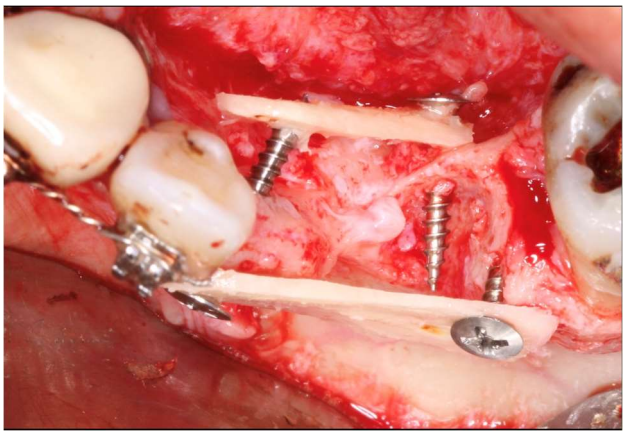

**Imagem 11:** Fixação de lâminas ósseas autógenas por vestibular e palatina com parafusos autoperfurantes.

O local foi então completamente preenchido completamente pelo stick bone.

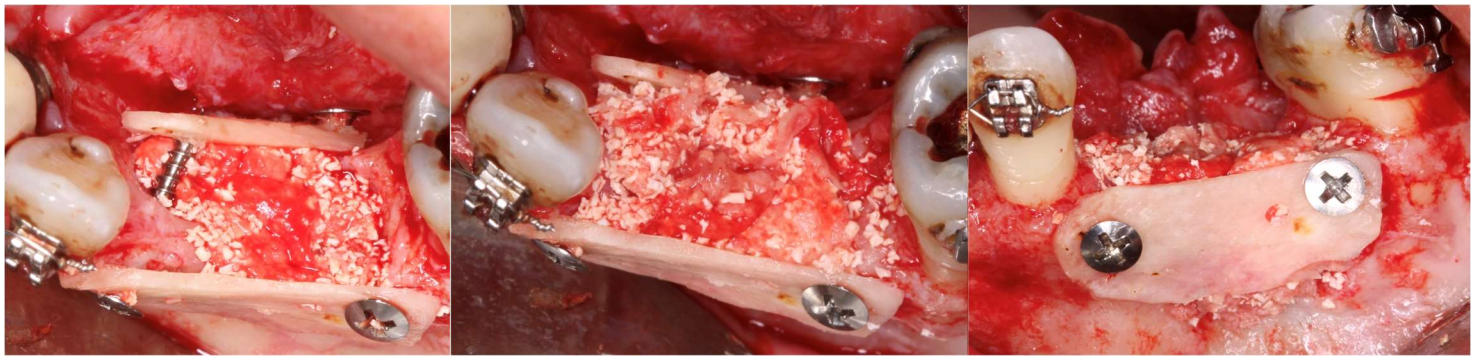

**Imagem 12:** Preenchimento do leito receptor com stick bone. **A)** Início da acomodação do stick bone**. B)** preenchimento do leito**. C)** Vista lateral do leito.

Após o preenchimento total, a área foi recoberta por membranas de Fibrin Rich in Platelets (PRF) e então suturada com colchoeiro horizontal e pontos simples utilizando fio de nylon não-absorvíveis 5.0 (Nylon Preto. Biosut®. Nova Lima/MG - Brasil).

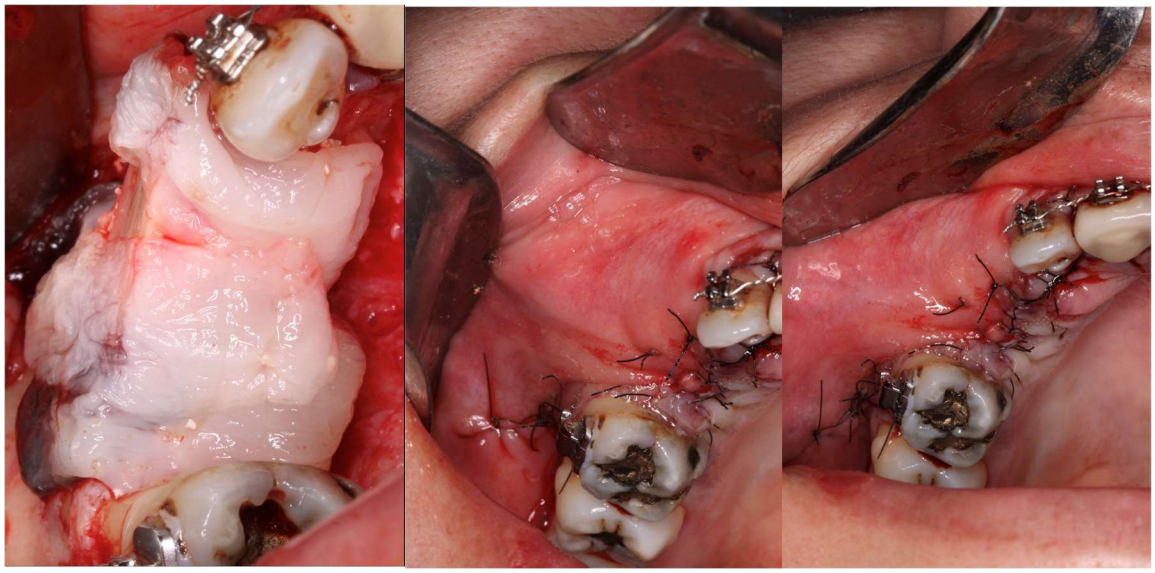

**Imagem 13:** Membranas de PRF e sutura **A)** Vista oclusal das membranas posicionadas. **B)** Vista oclusal da área suturada. **C)** Vista oclusal da área suturada.

Finalizada a cirurgia, a paciente recebeu como medicação pós-operatória: amoxicilina 875 mg (1 comprimidos a cada 12 horas, por 7 dias); dexametasona 4mg (2 comprimidos, 24 horas após cirurgia); trometamol cetorolaco 10 mg (1 comprimido a cada 08 horas, durante 3 dias) e dipirona sódica 1g (1 comprimidos a cada 06 horas, durante 3 dias).

A paciente foi reavaliada e teve as suturas removidas 15 dias após a cirurgia.

### 3.2) Enxerto de Tecido Gengival Livre (EGL)

Em abril de 2024 (8 meses depois), a paciente retornou para avaliação e foi solicitado nova tomografia computadorizada cone bean. No exame, pode-se observar o ganho ósseo significativo no sentido vestíbulo-palatino e apical, possibilitando o planejamento para a instalação dos implantes.

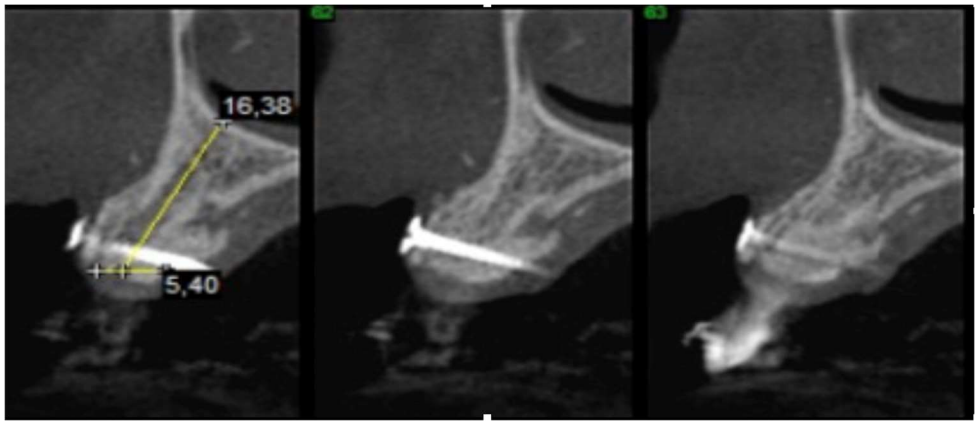


**Imagem 14:** Tomografia computadorizada cone bean. Visualização do ganho ósseo conquistado pelo emprego correto da técnica

Ao examinar clinicamente a região, notou-se a presença de mucosa alveolar próxima ao rebordo alveolar e então a necessidade de ganho de faixa de mucosa cretinizada e aprofundamento do vestíbulo por meio do enxerto gengival livre (EGL) para viabilizar a instalação de implantes. A cirurgia ocorreu ainda no mesmo mês.

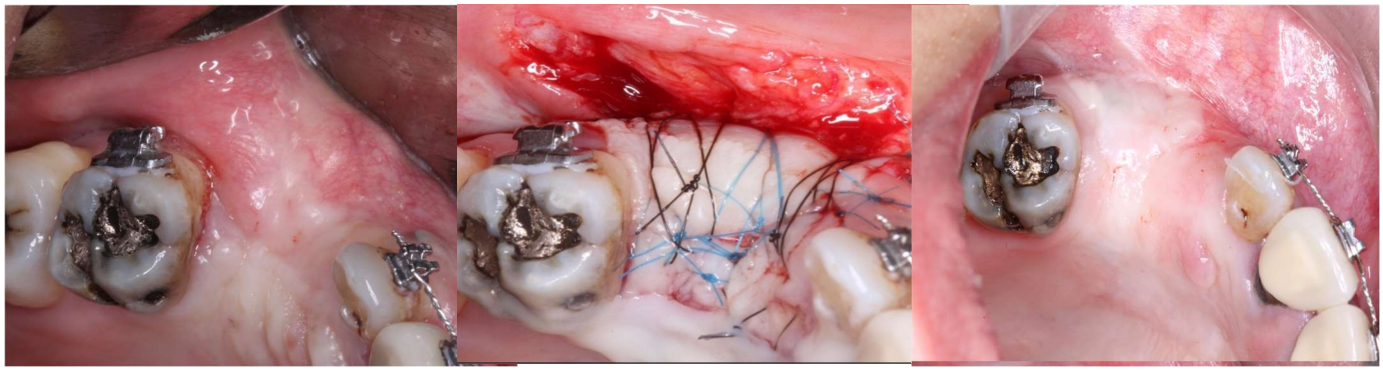

**Imagens 15:** Realização do enxerto de tecido conjuntivo **A)** Fotografia inicial. **B)** Enxerto gengival livre estabilizado no leito receptor. **C)** Aspecto final (15 dias após a cirurgia).

O gabarito recortado previamente foi transferido para o lado direito do palato onde fez-se a remoção do enxerto sob anestesia local de Articaína 4% com epinefrina 1:100:000 (Articaíne. DFL®. Taquara/RJ - Brasil), utilizando lâmina 15c (Paramount Surgimed Ltd. Bhiwadi/Rajasthan -Índia). Em seguida, sutura com fios de nylon não absorvíveis 5.0 (Nylon Preto. Biosut®. Nova Lima/MG - Brasil). O palato foi protegido por meio de suturas compressivas e esponja de colágeno (Hemospon. Maquira®. Maringá/Paraná - Brasil), além de resina fluida (Sigma Flow. DFL®. Rio de Janeiro/RJ - Brasil).

A área receptora foi preparada com a mesma solução anestésica, seguindo um retalho divido trapezoidal, deixando a área exposta com tecido conjuntivo. O enxerto foi então posicionado e suturado na região com fios de nylon não-absorvíveis 5.0 (Nylon Preto. Biosut®. Nova Lima/MG - Brasil) e 6.0 (Blue Nylon. Techsuture®. Bauru/SP - Brasil).

A sutura foi removida em 15 dias após a cirurgia. Pode-se notar um expressivo ganho de tecido ceratinizado na região. Assim, a cirurgia para instalação dos implantes foi agendada para maio de 2024.

### 3.3) Instalação dos Implantes

O protocolo medicamentoso pré-cirúrgico adotado para instalação dos implantes foi: 01 comprimido de amoxicilina 875mg e 2 comprimidos de dexametasona 4mg, ambos 1 hora antes da cirurgia.

A antissepsia intraoral foi realizada com bochecho de gluconato de clorexidina 0,12% PerioGard®. Colgate-Palmolive. Nova York - Estados Unidos) durante um minuto, logo em seguida realizou-se a antissepsia da pele com digliconato de clorexidina 0,02 ml/ml (Rhioex 2% - Rioquimica®. São José do Rio Preto/SP - Brasil) extraoral.

A área foi incisada sob anestesia local de Articaína 4% com epinefrina 1:100:000 (Articaíne. DFL®. Taquara/RJ - Brasil) de forma supracrestal na região dos dentes 13 e 14, seguida por incisão sulcular dos dentes 12 e 16 para descolamento do tecido. Nesta ocasião, não foi necessárias incisões relaxantes. Os parafusos de fixação das placas ósseas foram removidos com a mesma chave de inserção inicial.

Os implantes utilizados foram: Hélix Aqua Grand Morse (GM) de ⌀ 3.75 x 10.0 (Hélix Aqua GM. Neodent®. Curitiba/Paraná - Brasil) para ambos os dentes 13 e 14, que foram fechados com cover da mesma marca e suturados com fio de nylon não-absorvível 5.0 (Nylon Preto. Biosut®. Nova Lima/MG - Brasil). O dente 13, apresentou torque de 10Ncm (Newton-centímetro) enquanto o dente 14 apresentou torque de 10Ncm. A sutura foi removida 7 dias após cirurgia.



**Imagem 16:** Abertura cirúrgica para instalação dos implantes. **A)** Vista oclusal. **B)** Vista oclusal. **C**) Remoção dos parafusos e Instalação de implantes.

A reabertura foi realizada em dezembro de 2024, onde foi removido o cover e confeccionados dentes provisórios em cilindros temporários GM antirrotacional de titânio, 3.5 x 3.5 mm (Neodent®. Curitiba/Paraná - Brasil).

Em janeiro de 2025, a paciente passou por ajustes no perfil de emergência dos provisórios e a moldagem para as coroas definitivas de zircônia foi realizada em fevereiro de 2025.

A instalação das coroas definitivas e ajuste oclusal ocorreu em março de 2025, finalizando o tratamento reabilitador.



**Imagem 17:** Instalação das próteses sobre implantes de zircônia. **A)** Fotografia lateral. **B)** Vista oclusal.

### 3.4) Tomografias iniciais e finais

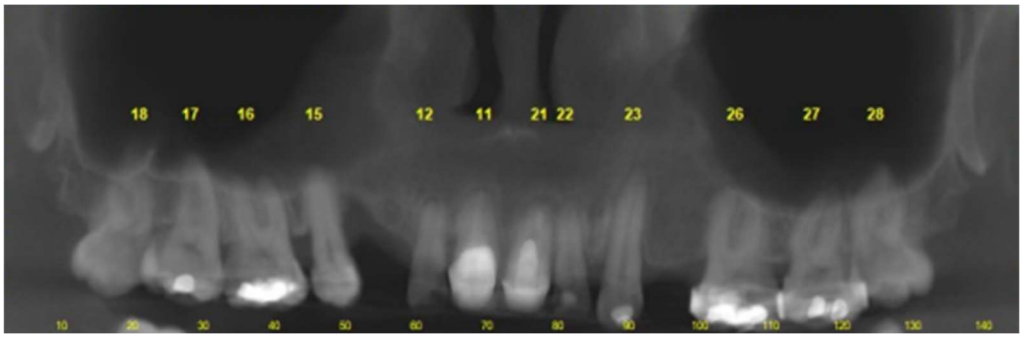


**Imagem 18**: Radiografia Panorâmica inicial (2023).

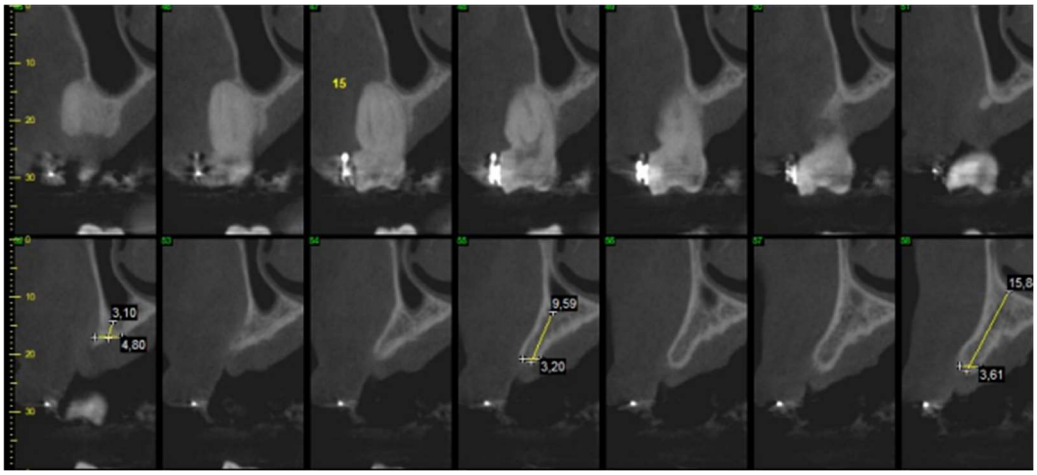


**Imagem 19:** Cortes tomográficos iniciais para planejamento da técnica de Khoury (2023).

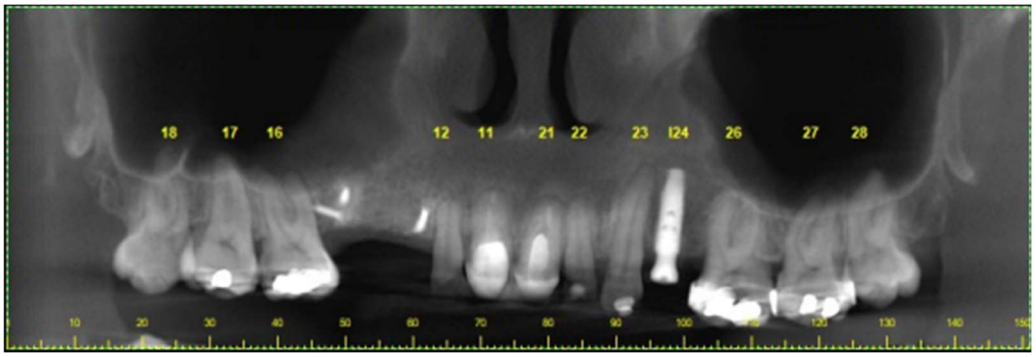


**Imagem 20:** Radiografia panorâmica para instalação dos implantes (2024).

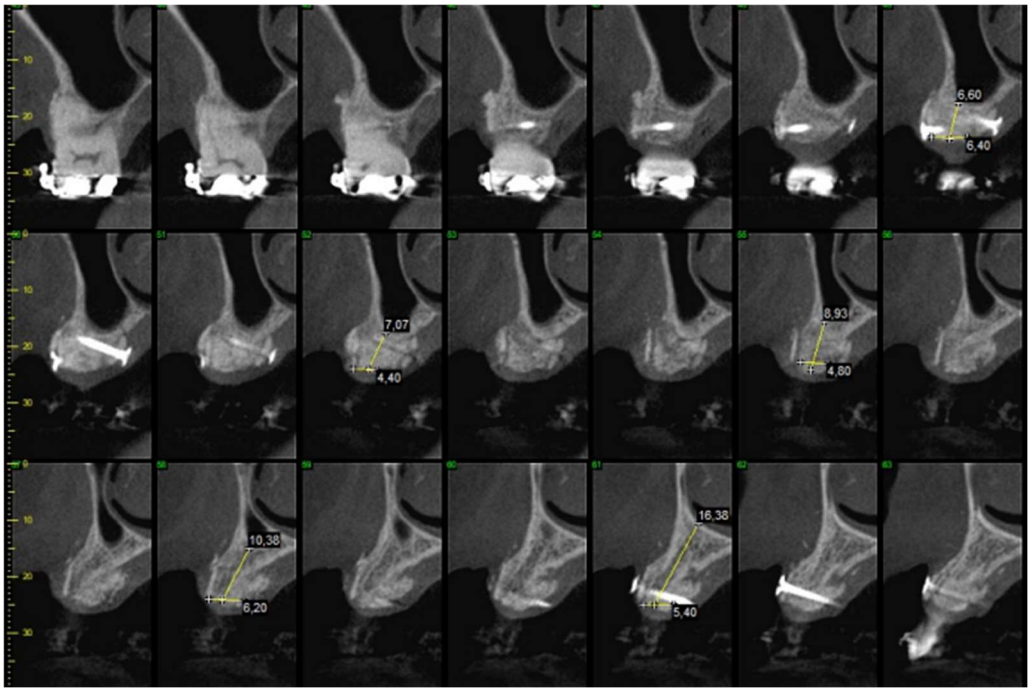


**Imagem 21:** Cortes tomográficos da área de enxerto para instalação dos implantes (2024).

## 4) DISCUSSÃO

Várias técnicas podem ser empregadas para manutenção do volume ósseo no rebordo alveolar após as extrações (Verardo, 2023). O uso de enxerto autógeno traz grandes vantagens, tais como: o transplante de células vivas com capacidade osteogênica; menor grau de inflamação e de infecção quando comparado aos outros substitutos ósseos; reparação mais rápida do tecido ósseo; não existe risco de transmissão de doenças e por fim e é de fácil obtenção (Nóia *et al*., 2009).

De acordo com Esposito *et al*., (2019), é necessário avaliar primeiramente se um determinado procedimento de aumento é necessário e, em segundo lugar, quais poderiam ser as técnicas de aumento mais eficazes. Essa distinção é relevante, pois é possível que muitos procedimentos complicados, dolorosos e até mesmo potencialmente perigosos que são amplamente realizados hoje em dia, não tenham justificativa baseada em evidências e não melhorem o prognóstico ou a qualidade de vida dos pacientes.

Nos procedimentos de regeneração óssea, alguns princípios devem ser seguidos para eu o cirurgião alcance o sucesso da técnica que pretende realizar. Wang e Boyapati (2006), descreveram tais princípios como “PASS”, que consistem em: fechamento primário para facilitar um ambiente protegido da microbiota e das forças mecânicas, angiogênese para promover a formação nova óssea, espaço para garantir os diferentes compartimentos e evitar o colapso do biomaterial e estabilidade do coágulo sanguíneo. Para Sánchez-Sánchez *et al*., (2021), esses requisitos permitem melhores resultados e reduzem a incidência de possíveis efeitos adversos.

Os procedimentos de aumento ósseo vertical são ainda mais sensíveis ao operador e merecem uma atenção especial no momento do planejamento, qualquer técnica que vise tornar o osso receptor mais alto em uma dimensão vertical para receber implantes dentários de comprimento adequado (geralmente 9 mm ou mais) deve ser pensada de forma cautelosa (Esposito *et al*., 2019)

Os biomateriais do tipo xenógenos são obtidos de fontes animais e servem como um suporte para que células ósseas migrem e um novo osso se forme. Esse tipo de enxerto têm a vantagem de fornecer resistência biomecânica similar à do osso humano e de demonstrarem capacidade de promover uma revascularização mais eficaz, fornecendo um arcabouço que favorece a osteocondutividade (Marques *et al*., 2024). Após tal

restabelecimento, próteses fixas implantossuportadas na maxila apresentam boa taxa de sobrevida de longo prazo dos implantes, próximo a 95%.3 (Rocha e Souza, 2013).

A técnica SBB pode ser adaptada a diferentes morfologias do defeito ósseo através de uma adaptação feita no enxerto em bloco de osso autógeno gerando complicações primárias e tardias muito baixas, especialmente por necrose tecidual e deiscência, e pacientes fumantes (Khoury e Hanser, 2019). Restoy-Lozano et al., (2015) explica que a tunelização dos tecidos permitem manter a toda a vascularização do tecido mole e quando estão em contato direto com o osso, há uma rápida e estável reconexão ao longo de todo comprimento do retalho com a superfície subjacente, em comparação a membrana artificial.

O bloco ósseo autógeno cria a forma da crista alveolar, dando-lhe forma e volume, no entanto, o espaço preenchido com osso particulado possui alto potencial de regeneração e revascularização (Khoury, Hanser, 2019; Khoury, 2022). Seguindo os preceitos da técnica de Khoury, para o manejo cirúrgico descrito no caso clínico, realizou-se a coleta de um bloco de osso autógeno da região retromolar, que foi dividido em duas lâminas ósseas com espessuras de aproximadamente 1,5mm, moduladas para que houvesse arredondamento das extremidades e serem fixadas com parafusos. Em contrapartida, o arcabouço criado foi preenchido com material autógeno particulado coletado da região retromolar associado a enxerto ósseo xenógeno (Cerabone. Straumann. Curitiba/Paraná - Brasil).

Para Khoury e Hanser (2019), o uso de enxertos ósseos particulados empregados isoladamente para reconstrução alveolar é considerado instável, por isso, permanece sendo sugerido a utilização de lâminas ósseas finas e pequenos pedaços de osso particulado (esponjoso e cortical). A lâmina óssea atua como uma membrana biológica autógena para estabilizar as raspas de osso autógeno. Essa técnica permite baixíssimas taxas de complicações e baixo custo de realização quando comparada com técnicas de distração osteogênica ou regeneração óssea guiada . Porém, o domínio da técnica de remoção de blocos autógenos e confecção de lâminas ósseas, é um fator limitante para realização da mesma pois pode aumentar a chance de morbidade do enxerto e acarretar complicações cirúrgicas relevantes.

Segundo Morais (2024), após a colocação do enxerto ósseo, a área passa por um processo de coagulação sanguínea, desencadeando um estímulo essencial para a regeneração óssea. Durante esta fase, novos vasos sanguíneos começam a se desenvolver, fornecendo oxigênio e nutrientes, isso, por sua vez, atrai células como células-tronco e

osteoblastos, que iniciam a formação de novo tecido ósseo. Esse processo, conhecido como osteogênese, é fundamental para a restauração do osso perdido. Posteriormente, ocorre a fase de remodelação, na qual osteoclastos entram em ação, reabsorvendo o tecido ósseo antigo e substituindo-o por um osso novo e mais robusto. A eficácia desse processo depende de vários fatores, incluindo a qualidade do material de enxerto, a técnica cirúrgica aplicada e a saúde geral do paciente.

Em alternativa a técnica de Khoury originalmente descrita, existe a possibilidade de realizar a técnica híbrida (ou modificada), onde apenas as lâminas ósseas são substituídas por lâminas autólogas ou xenógenas, mantendo o espaço dessas lâminas ainda sendo preenchido por osso autógeno particulado associado ao substituto ósseo xenógeno. Tunkel e Kloss-Brandstatter (2020), constataram que não há diferença entre as técnicas.

Outra alternativa descrita na literatura, é a técnica Inlay. Nessa técnica o procedimento se assemelha bastante à técnica SBB, porém realiza-se uma osteotomia no sítio receptor do enxerto e o mesmo recebe o substituto ósseo para preencher o espaço ausente (Cardoso *et al*., 2022). A técnica apresenta grande potencial para incorporação do enxerto, com baixos níveis de reabsorção óssea e altas taxas de sobrevida e sucesso do implante (Felice *et al*., 2009). Este método é seguro e previsível quando se quer um ganho entre 5 mm a 8 mm de aumento vertical (El Zahwy *et al*., 2019). Porém suas desvantagens incluem a demanda técnica, principalmente em defeitos mandibulares severos, que podem ocasionar em fratura mandibular. Além disso, só é possível o aumento conforme o que o retalho de tecido mole permitir (Maazou, Roccuzzo, *et al*., 2020). Khoury e colaboradores (2022) descrevem que a técnica SBB possui maior previsibilidade e é uma técnica que comprovadamente obtém ganhos ósseos tridimensionais, sendo um resultado difícil de ser alcançado com a técnica Inlay.

Corroborando esses fatos, o caso clínico conduzido mostra que apesar de ser uma técnica que requer boa habilidade do cirurgião, é possível excelentes ganhos em regiões de defeitos ósseos verticais de maxila, quando utilizado os princípios da técnica de Khoury, com as adaptações necessárias como o uso de biomateriais, possibilitando a instalação de implantes osseointegrados que por sua vez, permitem devolver função e estética ao paciente.

## 5) CONCLUSÃO

Os enxertos autógenos usados por meio da técnica de Khoury podem ser considerados uma boa alternativa para reconstruções ósseas horizontais e verticais.

A experiência e habilidade do cirurgião, escolha do biomaterial e técnica cirúrgica adequada frente ao tipo de defeito a ser tratado são fatores determinantes para o sucesso da reabilitação.

Entre as técnicas disponíveis, a Split Bone Block (SBB) de Khoury apresenta vantagens notáveis, como alta previsibilidade na manutenção do volume ósseo e menores taxas de complicações, tornando-se uma alternativa viável e eficiente. Modificações como a técnica Inlay também oferecem bons resultados, embora com limitações específicas.

Independentemente do método empregado, a aplicação de princípios fundamentais da regeneração óssea, como estabilidade, vascularização e manutenção do espaço, é essencial para o sucesso do procedimento e a obtenção de resultados funcionais e estéticos satisfatórios a longo prazo.

## REFERÊNCIAS BIBLIOGRÁFICAS


1) Verardo, A. L.; Lobo , L. C.; Campos , B. O. de; Moura , G. B. de. Preservação alveolar pós-extração: Uma revisão de literatura.*Brazilian Journal of Implantology and Health Sciences* , [S. l.], v. 5, n. 5, p. 2234–2244, 2023.

2) Botilde G, Colin PE, González-Martín O, Lecloux G, Rompen E, Lambert F. Hard and soft tissue analysis of alveolar ridge preservation in esthetic zone using deproteinized bovine bone mineral and a saddle connective tissue graft: A long-term prospective case series. *Clin Implant Dent Relat Res*. 2020;22(3):387-96.

3) Rocchietta I, Fontana F, Simion M. Clinical outcomes of vertical bone augmentation to enable dental implant placement: a systematic review. *J Clin Periodontol*. 2008;35(8 Suppl):203-15.

4) Andrade V, Nóia C, Ortega-Lopes R. Distração osteogênica em implantodontia: revisão de literatura e relato de caso. Ver Dental Press Periodontia Implanto. Out-dez; 4(4);102-110. 2010

5) Andrade, PF. Técnicas cirúrgicas para aumento vertical de rebordo alveolar: revisão de literatura. *Revista UFMG* – 2013.

6) Khoury F, Antoun A, Misska P. Bone Aug-mentation in Oral Implantology. Berlin, London: Quintessence, 2007.

7) Buser, D. Vinte Anos de Regeneração óssea guiada na implantodontia. *Ed. São Paulo: Editora Santos*, 2009. p.256.

*8)* Marques, Diogo Cesar, et al. Propriedades dos Biomateriais para correção de defeitos ósseos na implantodontia. *Brazilian Journal of Implantology and Health Sciences Volume 6, Issue 11 (2024), Page 1260-1266.*

9) Khoury F, Hanser T. Three-dimensional vertical alveolar ridge augmentation in the posterior maxila: A 10-year clinical study. *Int J Oral Maxillofac Implants* 2019;34: 471-480.

10) Khoury, F.; Hanser, T. Mandibular bone block harvesting from the retromolar region: A 10-year prospective clinical study. Int. J.Oral Maxillofac. Implants 2015, 30, 688–697.

11) Cardoso E, Santos G, Cardoso L, et al. Enxerto ósseo com lâmina cortical autógena para a área posterior de mandíbula: uma revisão de literatura. *Society and Development, v. 11, n. 15, e71111536845*, 2022

12) Kovac Z, Cabov T, Blaskovic M, Morelato L. Regeneration of horizontal bone defect in edentulous maxilla using the allogenic bone-plate shell technique and a composite bone graft-a case report. *Medicina (Kaunas)* 2023;(3):494

13) Sánchez-Sánchez J, Pickert F, Sánchez-Labrador L, Martínez-González. Aumento horizontal do cume: Uma comparação entre Khoury e a Técnica Urbana. Systematc Review.

14) Tunkel J, Würdinger R, de Stavola L. Vertical 3D bone reconstruction with simultaneous implantation. *Int J Periodontics Restorative Dent* 20218;38(3):413-21.

15) EL Zahwy, M.; Taha, S.A.A.K.; Mounir, R.; Mounir, M. Assessment of vertical ridge augmentation and marginal bone loss using autogenous onlay vs inlay grafting techniques with simultaneous implant placement in the anterior maxillary esthetic zone: A randomized clinical trial. *Clinical Implant Dentistry and Related Research*, v. 21, n. 6, p. 1140-1147, 2019.

16) Junior, Hid Miguel et al. Enxerto ósseo em bloco autógeno na maxila: relato de caso clínico. *Rev. Assoc. Paul. Cir. Dent. vol.70 no.2 São Paulo* Abr./Jun. 2016

17) Esposito M, et al. Interventions for replacing missing teeth: horizontal and vertical bone augmentation techniques for dental implant treatment. *Cochrane Database of Systematic Reviews.* 2019

18) Wang, H.L.; Boyapati, L. "PASS" principles for predictable bone regeneration. *Implant Dent.* 2006, *15*, 8–17.

19) Velásquez I.O, Tresguerres F.GF, Berrocal IL. Split bone block technique: 4-month results of a randomised clinical trial comparing clinical and radiographic outcomes between autogenous and xenogenic cortical plates. *Int J Oral Implantol*. 14(1):41-52. 2021

20) Sánchez-Sánchez,J.; Pickert, F.N.; Sánchez-Labrador, L.; GF Tresguerres, F.; Martínez- González, J.M.; Meniz-García, C. Horizontal Ridge Augmentation: A Comparison between Khoury and Urban Technique. *Biology* 2021, 10, 749.

21) Morais, Marcos Bernal de. Biomateriais para reconstruções ósseas - *J Multidiscipl Dent.* 2024 Jan Apr;14 (1):95-100.

22) Marques, Diego Cesar et al. Propriedades dos biomateriais para correção de defeitos ósseos na implantodontia. *Brazilian Journal of Implantology and Health Sciences* Volume 6, Issue 11 (2024), Page 1260-1266.

23) Souza, S.L.S, Faveri, Marcelo, Maia, Sergio. "Shell technique" modificada e lâminas xenógenas: o que devemos saber. *International Journal. Reabilitação Oral A-Z.* Setembro 2023

24) Ferreira, A.F.A, Quaresma, V.D.S, Giordano, E.L.P, Sntos, A.C.C. Enxerto ósseo pela técnica de Khoury para reabilitação oral com implante: revisão de literatura. *Brazilian Journal of Implantology and Health Sciences.* Vol 6, page 712-723. 2024.