WALLISON DANIEL TAVARES DE OLIVEIRA

RELATO DE CASO CLÍNICO: CIRURGIA PARA PROTOCOLO INFERIOR COM CARGA PRECOCE

Sete Lagoas

2023

FACSETE – Faculdade sete Lagoas

WALLISON DANIEL TAVARES DE OLIVEIRA

RELATO DE CASO CLÍNICO: CIRURGIA PARA PROTOCOLO INFERIOR COM CARGA PRECOCE

Trabalho de conclusão de curso apresentado ao programa de pós-graduação em Implantodontia da Facsete (Faculdade de Sete Lagoas), como pré-requisito parcial para obtenção do título de Especialista em Implantodontia.
Orientador: Prof. Dr. João de Paula Martins Junior.

Sete Lagoas

2023

WALLISON DANIEL TAVARES DE OLIVEIRA

Relato de Caso Clínico: Cirurgia para Protocolo Inferior com Carga Precoce:

Monografia apresentada ao curso de Especialização em Implantodontia da Faculdade Sete Lagoas- FACSETE, como requisito parcial para obtenção do título de Especialista.

Área de concentração: Odontologia

Aprovada em_____/_____/_____pela banca constituída dos seguintes professores:

_____

Prof. Dr. João Júnior Martins

_____

Profa. Dra. Isadora França

_____

Prof. Fabrício Campos

Sete Lagoas, de____de 2023.

Sete Lagoas

2023

Resumo

O protocolo de carga convencional sugere um tempo de espera de 2 à 4 meses para que ocorra a osseointegração dos implantes de forma eficiente em região de mandíbula e de 4 à 6 meses na maxila. Porém com o avanço na tecnologia de tratamento das superfícies dos implantes dentários, os profissionais tem obtido bons resultados utilizando novas técnicas, assim diminuindo o tempo de espera para osseointegração dos implantes.

Este trabalho tem por objetivo apresentar um caso clinico que foi realizado no curso de Especialização em Implante e Prótese sobre implante da FACSETE. Foi realizado um protocolo em mandíbula com carga precoce, onde foi planejado confeccionar e instalar a prótese em até sete dias, sendo essa técnica denominada como Protocolo com carga Precoce. Instalamos 5 implantes HE em região de mandíbula entre os forames mentonianos, com o auxílio de um guia multifuncional confeccionado a partir da antiga prótese removível da paciente, obtivemos um posicionamento correto dos implantes e uma boa distribuição entre eles, assim favorecendo a confecção da prótese fixa, tornando-a segura em relação a possíveis fraturas devido a dissipação de carga mastigatória. Observou-se que com o planejamento reverso, confeccionando o guia multifuncial, obtivemos êxito no resultado final, pois o guia auxiliou no posicionamento e inclinação dos implantes.

Palavras chave: Implante; Carga precoce; Ósseo integração; Prótese sobre implante.

Abstract

The conventional loading protocol suggests a waiting time of 2 to 4 months for osseointegration of the implants to occur efficiently in the mandible region and 4 to 6 months in the maxilla. However, with advances in technology for treating the surfaces of

dental implants, professionals have obtained good results using new techniques, thus reducing the waiting time for osseointegration of implants.

This work aims to present a clinical case that was carried out in the Specialization course in Implants and Implant Prosthesis at FACSETE. An early loading protocol was carried out in the jaw, where it was planned to manufacture and install the prosthesis within seven days, this technique being called the Early Loading Protocol. We installed 5 HE implants in the jaw region between the mental foramina, with the help of a multifunctional guide made from the patient's old removable prosthesis, we obtained a correct positioning of the implants and a good distribution between them, thus favoring the creation of the fixed prosthesis. , making it safe in relation to possible fractures due to the dissipation of masticatory load. It was observed that with reverse planning, creating the multifunctional guide, we achieved success in the final result, as the guide helped with the positioning and inclination of the implants.

Keywords: Implant; Early loading; Bone integration; Implant prosthesis.

SUMÁRIO

1- Introdução 07

2- Objetivo 07

3- Relato de Caso 07

4- Discussão. 09

5- Conclusão 10

6- Referências 14

1. Introdução

O uso de implante dental osseointegrável tem demonstrado elevado nível de previsibilidade e grande sucesso clínico entre os pacientes que buscam a reabilitação total, seja em maxila ou mandíbula. Brenemark (1971), em seus estudos defendia a técnica que consiste em realizar dois estágios em tempos distintos, assim aguardando a osseointegração ocorrer de forma total ao longo de toda superfície do implante para iniciar o processo de confecção da prótese, seja múltipla ou unitária.

Segundo Brenemark (1971), a osseointegração só pode ser alcançada e mantida por uma técnica de instalação cirúrgica suave, um longo tempo de cicatrização e uma distribuição de estresse adequada quando em função.

Devido ao longo tempo de espera na reabilitação dos pacientes, novos estudos e técnicas tem surgido, com a finalidade de diminuir o tempo de espera dos pacientes, contudo promovendo buscando ainda sim um resultado final satisfatório.

Descrever um caso inicial de uma paciente com mandíbula totalmente edêntula, onde foi planejado a instalação de implantes e utilizado a técnica de carga precoce.

2. Relato de Caso

A paciente MFB, 63 anos, sexo feminino, parda compareceu ao serviço de clínica escola do curso de pós graduação em Implantodontia, em setembro de 2021, com o desejo de realizar “uma dentadura fixa”.

Durante anamnese paciente relatou ser portadora da Sindrome de Crohn e Hipertensão, além de alérgica a Sulfassalazina. Durante exame intra-oral foi possível constatar edentulismo total em mandíbula e maxila, além de utilização de prótese total removível superior e inferior. Após anamnesse foi solicitado a paciente exame de imagem do tipo Tomografia Computadorizada em feixe cônico para melhor avaliação do caso.

Posteriormente, a paciente foi agendada para avaliação da tomografia e planejamento cirúrgico **(Figura 1)**. Ao retornar a clínica no mês de outubro de 2021, portando a tomografia foi proposto a paciente a realização da técnica de protocolo inferior com carga precoce. Neste mesmo dia foi checado a dimensão vertical de oclusão, moldagem do modelo antagonista. Também foi confeccionado um guia cirúrgico em placa de Acetato nº 4, utilizando a prótese total inferior como referência e o registro de mordida com Duralay direto no guia cirúrgico **(figura 2).** Esse mesmo guia foi utilizado como uma moldeira individual para moldagem de transferência dos mini-pilares, imediatamente após a cirurgia. Foi prescrito à paciente Amoxicilina 500mg 2 capsulas 1h antes do procedimento além de Dexametasona 4mg 1h antes, e analgésico Tylex 30mg para controle da dor pós-operatória. Todo procedimento para confecção da prótese foi realizado no dia seguinte a cirurgia.

Foi utilizado Articaine 4% como anestesia infiltrativa local, incisão supracrestal na região dos dentes 36 a 46 e incisões relaxantes em região do 31, 41, 36 e 46 **(figura 3).** Após descolamento inicial do muco-periósteo foi localizado os forames mentuais direito e esquerdo. A regularização do rebordo ósseo foi realizada com broca de tungstênio sempre com irrigação de soro fisiológico estéril 0,9%. Com auxílio do guia multifuncional iniciamos a perfuração inicial. Foram instalados 5 implantes cilíndricos, plataforma HE 4x11mm, em regiões de 35, 33, 31, 43 e 45, **(figura 4)** seguindo a sequência de fresagem para implantes cilíndricos. Os implantes foram instalados com torque de 40 Newtons, e em seguida foram instalados os mini-pilares 4x1mm com torque de 20 Newtons. Para fechamento da ferida cirúrgica foi realizada sutura simples e contínua. Não houve intercorrências pré ou pós-operatórias **(figura 5).**

A moldagem e captura da posição dos mini pilares foi realizada através do guia cirúrgico com silicone de condensação e enviado ao laboratório em oclusão com antagonista. Após 96h de cirurgia recebemos a barra metálica com os dentes montados em cera, foi realizado a prova e os ajustes oclusais e em seguida enviado novamente para o laboratório para acrilização da prótese e 48h depois da prova recebemos a prótese do laboratório para entregar para a paciente.

3. Discussão

De acordo com Brenemark *et al*. (1971) e Adell *et al* (1981)., a obtenção de uma interface osseointegrada dependeria fundamentalmente da realização de um procedimento cirúrgico com menor trauma, fixações submersas durante o período de osseointegração e cicatrização livre de qualquer tipo de carga direta sobre os implantes. No entanto modificações tem sido propostas ao tratamento original.

A carga imediata e a carga precoce sobre implantes podem, além de simplificar, diminuir o tempo de tratamento, aumentar a função mastigatória, melhorar o conforto do paciente e suas condições psicológicas, (Kinsel *et al*, 2000; Ganeles *et al*, 2001; Roccuzzo *et al*, 2001; Ganeles & Wismeijer, 2004).

Alguns fatores podem influenciar diretamente sobre o resultado final do tratamento, entre eles incluem a saúde do paciente, as condições periodontais, oclusão, função/parafunção, as características da região onde receberá o implante, tamanho e forma do implante, material e características de superfície, tempo e metodologia da colocação do implante, incluindo estabilidade primária, protocolos de carga e tempo de espera para osseointegração (Cochram *et al*, 2002).

Susarla et al, (2008), apresentou um estudo clinico, onde foram instalados 2.826 implantes em um total de 855 pessoas, os pacientes foram submetidos aos protocolos de carga imediata e tardia, em seu resultado final foi possível constatar que, implantes

instalados seguindo protocolo de carga imediata era 2,7 vezes mais propensos a falhas em um período de um ano comparado com método d e carga tardia.

De fato, o protocolo sugerido por Brenemark (1977) é de extrema relevância pois a partir deste protocolo inicial vieram outras modificações como a carga imediata e precoce que complementam todo o trabalho do professor.

4. Conclusão

Implantes podem ser instalados com diversas finalidades reabilitadoras, seja para carga imediata, precoce ou tardia, mas o que de fato é imprescindível e indispensável é o planejamento correto onde o profissional deve se munir de todas as alternativas como exames de imagem de boa qualidade, confecção de modelos de estudo e se possível utilizar guias multifuncionais, além de uma boa anamnese e a execução da técnica que será escolhida. Avaliar o paciente como um todo é imprescindível para se obter um bom resultado final, independentemente da técnica utilizada. O transoperatório também pode definir o planejamento, devido ao torque alcançado, densidade óssea e qualidade desse tecido.

Figura 1; Tomografia computadorizada inicial

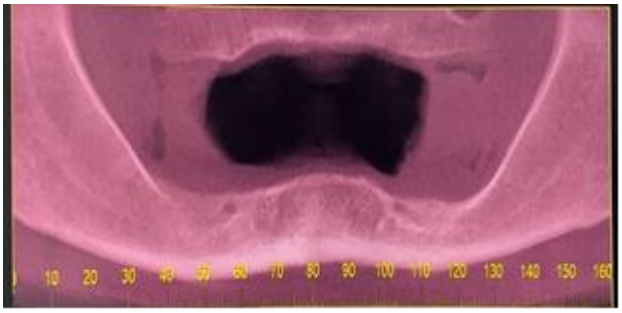

Figura 2; Guia multifuncional

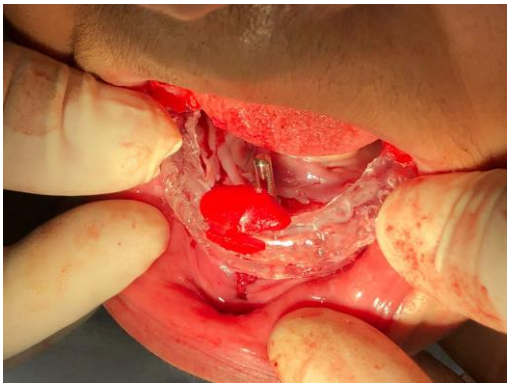

Figura 3; Anestesia e descolamento do tecido gengival e periósteo

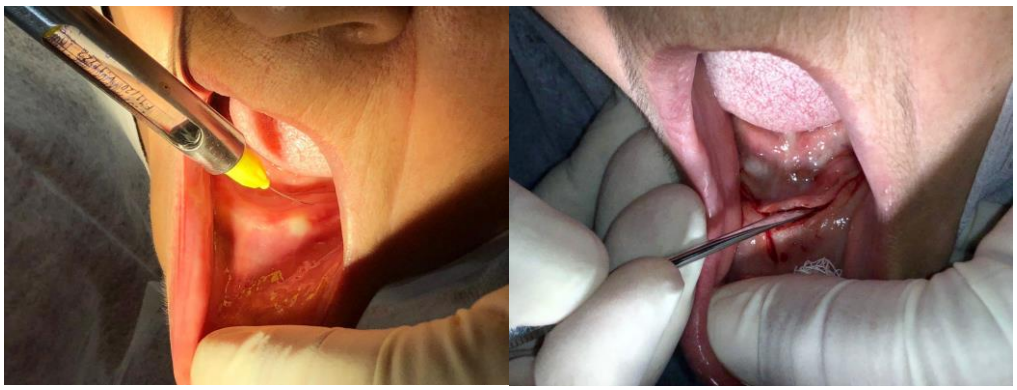

Figura 4. Posicionamento do guia multifuncional para auxilio na fresagem



Figura 5; Mini pilares e protetores de mini pilar instalados



Figura 6; Radiografia panorâmica final

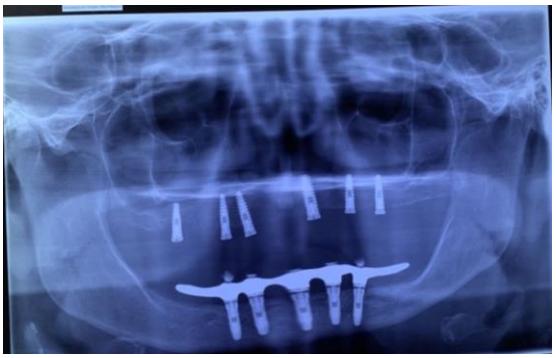

Figura 7; Prótese adaptada



Referências Bibliográficas

Adell R, Lekholm U, Rockler B, Brånemark PI. A 15-year study of osseointegrated implants in the treatment of the edentulous jaw. Int J Oral Surg. 1981 Dec;10(6):387-416. doi: 10.1016/s0300-9785(81)80077-4. PMID: 6809663.

Brånemark PI, Hansson BO, Adell R, Breine U, Lindström J, Hallén O, Ohman A. Osseointegrated implants in the treatment of the edentulous jaw. Experience from a 10-year period. Scand J Plast Reconstr Surg Suppl. 1977;16:1-132. PMID: 356184.

Cochram DL, Buser D, ten Bruggenkate CM, Weingart D, Taylor TM, Bernard JP, Peters F Simpson JP. The use of reduced healing times on ITI implants with sandblasted and acidetched (SLA) surface: early results from clinical trials on SLA implants. Clin Oral Imp Res. 2002; 13: 144-153.

KAYATT, Fernando Esgaib; KAYATT, Daniel Lima; JUNIOR, Idelmo Rangel GARCIA. Carga protética imediata ou precoce sobre implante dental osseointegrável: estudo retrospectivo de cinco anos. RGO, v. 56, n. 2, p. 137-142, 2008.

DE AGUIAR, Ulisses Nogueira et al. Aspectos clínicos e diagnósticos da Síndrome de Crohn. Research, Society and Development, v. 11, n. 10, p. e04111019041-e04111019041, 2022.

DOS SANTOS, Bruna Cardoso. AVALIAÇÃO DA UTILIZAÇÃO DE IMPLANTES SLActive EM PROTOCOLOS DE CARGA PRECOCE E IMEDIATA. UMA REVISÃO SISTEMÁTICA. Revista Educação-UNG-Ser, v. 8, n. 2 Esp, p. 17, 2013.

Muddugangadhar, B. C., Amarnath, G. S., Sonika, R., Chheda, P. S., & Garg, A. (2015). Meta-analysis of Failure and Survival Rate of Implant-supported Single Crowns, Fixed Partial Denture, and Implant Tooth-supported Prostheses. Journal of international oral health: JIOH, 7(9), 11–17.

Ganeles J & Wismeijer D. Early and immediately restored and loaded dental implants for single-tooth and partial-arch applications. The Int J Oral Maxillofacial Imp. 2004; 19: 92-102

Roccuzzo M, Brunino M, Prioglio F, Bianchi SD. Early loading of sandblasted and acidetched (SLA) implants: A prospective spli-mouth comparative study. Clin Oral Imp Res 2001; 12: 572-578.

SUSARLA, Srinivas M.; CHUANG, Sung-Kiang; DODSON, Thomas B. Delayed Versus ImmediateLoading of Implants: Survival Analysis and Risk Factors for Dental Implant Failure. 2008 Google acadêmico

Kinsel RP, Lamb RE, & Moneim, A. Development of gingival esthetics in the edentulous patient with immediately loaded, single-stage, implant-supported fixed prostheses: a clinical report. The Int J Oral Maxillofacial Imp. 2000; 15: 711-721.

Ganeles J, Rosenberg MM, Holt RL & Reichman LH. Immediate loading of implants with fixed restorations in the completely edentulous mandible: report of 27 patients from a private practice. The Int J Oral Maxillofacial Imp. 2001; 16: 418-426.