DANIELE PEREIRA OLIVEIRA FACHINETTI

# EFICÁCIA E SEGURANÇA DA LIPO QUÍMICA NA REGIÃO SUBMENTONIANA: Revisão de Literatura

Ipatinga
2025

DANIELE PEREIRA OLIVEIRA FACHINETTI

# EFICÁCIA E SEGURANÇA DA LIPO QUÍMICA NA REGIÃO SUBMENTONIANA: Revisão de Literatura

Monografia apresentada ao curso de Especialização Lato Sensu da FACSETE, como requisito parcial para conclusão do curso de Harmonização Orofacial.

Área de concentração: Harmonização Orofacial

Orientador: Dra Valeria Torrezani

Ipatinga
2025

DANIELE PEREIRA OLIVEIRA FACHINETTI

**EFICÁCIA E SEGURANÇA DA LIPO QUÍMICA NA REGIÃO SUBMENTONIANA: Revisão de Literatura**

Monografia apresentada ao curso de Especialização Lato Sensu da FACSETE, como requisito parcial para conclusão do curso de Harmonização Orofacial.

Área de concentração: Harmonização Orofacial

Orientador: Dra Valeria Torrezani

Aprovada em ___/___/___ pela banca constituída dos seguintes professores:

_____
Prof. Dra Valeria Torrezani - FACSETE

_____
Prof. Dra Maria das Graças Luxas de Sá – FACSETE

Ipatinga 16 de novembro 2025

Dedico este trabalho a Deus e a todos os meus familiares e amigos, em especial minha filha que e meu maior combustível, força, garra e amor, ao te olhar diariamente filha, seu puro e doce amor me fez seguir em frente, tudo por nos filha, tudo !!! A minha família que sempre incentivou, apoiou e aprovou para que isso tudo pudesse se concretizar.

# AGRADECIMENTOS

Primeiramente a Deus por ter me dado oportunidades, força de vontade e coragem para superar todos os desafios.

A minha família, principalmente minha filha que e meu maior combustível, força, garra e amor, ao te olhar diariamente filha, seu puro e doce amor me fez seguir em frente, tudo por nos filha, tudo!!!

A minha família que sempre incentivou e apoiou para que isso tudo se concretizasse. Obrigada Pai Plinio, minha mãe Maria dos Anjos que mesmo lá do céu sempre me fez ir à luta, avós Maria da Gloria e Nilson, tios e tias. Também aqueles que não estão mais entre nós, mas de onde estão sei que torceram para que tudo desse certo, esses quais nunca saíram do coração.

Por fim, A toda equipe docente da Facsete, aos coordenadores. A minha orientadora por todo conhecimento compartilhado e aplicado. A toda equipe de funcionários.

## RESUMO

Este trabalho apresenta uma análise abrangente sobre a lipo enzimática de papada, técnica minimamente invasiva amplamente utilizada na harmonização orofacial para reduzir o acúmulo de gordura submentoniana. A papada constitui uma das principais queixas estéticas, por comprometer o contorno mandibular e intensificar sinais de envelhecimento facial. A revisão aborda os principais aspectos anatômicos da região, como compartimentos adiposos, septo mandibular, platisma e estruturas que exigem atenção durante o procedimento. Evidencia-se que a formação da papada resulta de múltiplos fatores, incluindo predisposição genética, envelhecimento, hábitos de vida e flacidez tecidual, reforçando a importância da avaliação individualizada. A lipo enzimática é discutida como alternativa segura à lipoaspiração tradicional, atuando pela degradação bioquímica dos adipócitos. Dentre as substâncias utilizadas, destacam-se a fosfatidilcolina (PPC) e o desoxicolato de sódio, diferenciados pelo mecanismo de ação, capacidade detergente e resposta inflamatória. O trabalho descreve ainda a técnica de aplicação, marcação em malha, profundidade, pontos de injeção e cuidados essenciais para minimizar riscos. Os estudos apontam baixa taxa de complicações, geralmente restritas a edema, dor e eritema autolimitados. Conclui-se que a lipo enzimática proporciona melhora significativa do contorno facial, embora ainda haja necessidade de maior padronização dos protocolos e de pesquisas robustas para consolidar evidências de eficácia e segurança a longo prazo.



**Palavras-chave:** Lipo enzimática; Papada; Fosfatidilcolina; Harmonização orofacial; Gordura submentoniana; Estética facial.

## ABSTRACT

This paper presents a comprehensive analysis of enzymatic lipolysis of the double chin, a minimally invasive technique widely used in orofacial harmonization to reduce the accumulation of submental fat. A double chin is one of the main aesthetic complaints, as it compromises the mandibular contour and intensifies signs of facial aging. The review addresses the main anatomical aspects of the region, such as adipose compartments, the mandibular septum, the platysma, and structures that require attention during the procedure. It is evident that the formation of a double chin results from multiple factors, including genetic predisposition, aging, lifestyle habits, and tissue laxity, reinforcing the importance of individualized assessment. Enzymatic lipolysis is discussed as a safe alternative to traditional liposuction, acting through the biochemical degradation of adipocytes. Among the substances used, phosphatidylcholine (ppc) and sodium deoxycholate stand out, differentiated by their mechanism of action, detergent capacity, and inflammatory response. The work also describes the application technique, grid marking, depth, injection points, and essential precautions to minimize risks. Studies indicate a low rate of complications, generally limited to self-limiting edema, pain, and erythema. It is concluded that enzymatic lipolysis provides significant improvement in facial contour, although there is still a need for greater standardization of protocols and robust research to consolidate evidence of long-term efficacy and safety.



**Keywords:** enzymatic lipolysis; double chin; phosphatidylcholine; orofacial harmonization; submental fat; facial aesthetics.

**SUMÁRIO**

**1. INTRODUÇÃO ..... 9**
**2. PROPOSIÇÃO ..... 12**
**3. MATERIAIS E MÉTODOS ..... 13**
**4. REVISÃO DE LITERATURA ..... 14**
**5. DISCUSSÃO ..... 30**
**6. CONSIDERAÇÕES FINAIS ..... 33**
**REFERÊNCIAS ..... 34**
**ANEXOS ..... 37**

# 1. INTRODUÇÃO

A estética facial exerce papel central na percepção de bem-estar, autoestima e inserção social na contemporaneidade. A região submentoniana, popularmente conhecida como papada, é uma área frequentemente apontada pelos pacientes como responsável por envelhecimento precoce do rosto e perda do contorno mandibular, o que motiva a busca por tratamentos menos invasivos e com rápida recuperação (Silva, 2021). Nesse contexto, a lipo enzimática de papada, também chamada de lipólise injetável, tem se consolidado como alternativa terapêutica eficaz e segura para a redução do acúmulo de gordura localizada na região submentoniana, através da aplicação de agentes químicos que promovem a destruição dos adipócitos e posterior reabsorção dos detritos celulares pelo organismo (Paiva, 2025).

O ácido deoxicólico (ou desoxicolato de sódio) é o agente mais estudado para esta finalidade, reconhecido por seu mecanismo de ação detergente, que solubiliza a membrana celular dos adipócitos, levando à sua lise e subsequente remodelação tecidual. Diversos estudos nacionais apontam bons resultados clínicos na redução do volume da papada e melhora do contorno facial, embora haja variação nos protocolos empregados quanto a concentração, número de sessões e intervalos entre aplicações (Silva, 2021; Gonçalves et al., 2020).

Além do ácido deoxicólico, outras substâncias têm sido utilizadas com propósito lipolítico, entre elas a fosfatidilcolina e o próprio desoxicolato de sódio isolado. A fosfatidilcolina é um fosfolipídio derivado da lecitina, responsável por aumentar a permeabilidade das membranas celulares e facilitar a emulsificação de lipídios; seu uso, contudo, apresenta resultados mais sutis e dependentes da associação com desoxicolato, uma vez que sozinha possui menor poder detergente (Savegnago, 2019). Já o desoxicolato de sódio, quando empregado isoladamente, demonstra ação mais agressiva sobre o tecido adiposo e maior risco de reação inflamatória local intensa, o que requer precisão na técnica e respeito aos limites anatômicos da região (Gonçalves et al., 2020). Dessa forma, a literatura nacional evidencia que, embora todos os agentes lipolíticos compartilhem o objetivo de destruir adipócitos, o ácido deoxicólico apresenta perfil de segurança e eficácia mais

consistente, sendo o componente ativo aprovado em formulações comerciais padronizadas para uso submentoniano (Paiva, 2025; Silva et al., 2024).

Entretanto, a análise crítica da produção científica em português revela significativa heterogeneidade metodológica entre os estudos. Variam-se concentrações, volumes por ponto, número de sessões e critérios de avaliação, o que dificulta comparações diretas e generalizações. Revisões integrativas recentes enfatizam a carência de ensaios clínicos randomizados e padronizações de protocolo, além de apontarem necessidade de estudos de seguimento a longo prazo para avaliação de recidiva e segurança cumulativa (Paiva, 2025; Silva et al., 2024).

Diante desse panorama, estudar a lipo enzimática da papada sob a ótica das evidências disponíveis é essencial para consolidar a prática clínica baseada em evidências no campo da estética facial. Essa análise contribui não apenas para orientar a conduta dos profissionais de saúde estética e odontologia, mas também para reforçar a importância da avaliação anatômica individualizada e da aplicação de técnicas seguras e cientificamente embasadas.

A escolha do tema justifica-se pela relevância crescente da estética facial minimamente invasiva e pelo aumento da demanda populacional por técnicas que ofereçam resultados naturais, com baixo tempo de recuperação e custo acessível. A lipo enzimática da papada destaca-se nesse cenário por ser uma alternativa não cirúrgica à lipoaspiração submentoniana, apresentando resultados satisfatórios e bom índice de aceitação entre pacientes. Entretanto, a diversidade de agentes lipolíticos, concentrações e protocolos relatados na literatura nacional reforça a necessidade de sistematizar o conhecimento existente e de avaliar criticamente as evidências disponíveis, a fim de subsidiar práticas clínicas seguras e efetivas (Silva, 2021; Savegnago, 2019).

O estudo possui como objetivo geral: Analisar, de forma crítica e sistematizada, a produção científica publicada nos últimos dez anos sobre lipo enzimática da papada, com foco em eficácia clínica, protocolos de aplicação e perfil de segurança. Objetivos específicos: levantar e descrever os protocolos utilizados nos estudos (concentrações, volume por sessão, número de sessões e intervalos), a fim de mapear heterogeneidades e práticas mais recorrentes; Sintetizar os resultados de eficácia reportados (redução de volume submentoniano, medidas antropométricas e satisfação do paciente) e avaliar a força das evidências

disponíveis; Avaliar o perfil de segurança e eventos adversos descritos na literatura, incluindo relatos sobre efeitos locais e possíveis implicações sistêmicas, e discutir recomendações para prática clínica segura.

## 2. PROPOSIÇÃO

A presente pesquisa tem como proposição analisar criticamente as evidências científicas disponíveis relacionadas à eficácia clínica e ao perfil de segurança da lipo química na região submentoniana, considerando especialmente o uso de substâncias como fosfatidilcolina e ácido desoxicólico. Por meio de revisão de literatura, busca-se sistematizar o conhecimento sobre indicação, mecanismos de ação, protocolos aplicados, resultados obtidos e possíveis complicações decorrentes desse procedimento estético minimamente invasivo, a fim de contribuir com a prática baseada em evidências no âmbito da Harmonização Orofacial.

## 3. MATERIAIS E MÉTODOS

Trata-se de uma revisão de literatura narrativa, com caráter descritivo e abordagem qualitativa, realizada entre os meses de agosto e novembro de 2025. O levantamento bibliográfico foi conduzido nas bases de dados PubMed/MEDLINE, SciELO, Google Acadêmico e LILACS, utilizando os seguintes descritores, em português e inglês, combinados com operadores booleanos: *lipo enzimática*, *lipólise injetável*, *papada*, *fosfatidilcolina*, *ácido desoxicólico*, *submentoniana* e *harmonização orofacial*.

Foram incluídos artigos científicos completos publicados entre 2014 e 2025**,** em português, inglês ou espanhol, que abordassem a aplicação da lipólise química na região submentoniana, descrevendo resultados clínicos, perfil de segurança ou técnica utilizada. Também foram consultados protocolos técnicos, manuais profissionais e livros que tratam do tema para complementação do embasamento teórico.

Foram excluídos estudos que abordassem procedimentos lipolíticos em outras regiões anatômicas sem dados específicos da papada, relatos de opinião sem fundamentação científica, trabalhos duplicados, estudos com metodologia indefinida e publicações datadas fora do período estabelecido.

Após leitura exploratória, os artigos selecionados foram analisados de forma crítica e sintetizados quanto às seguintes variáveis: tipo de substância utilizada, concentração, volume por aplicação, número de sessões, parâmetros de avaliação clínica, eficácia relatada e eventos adversos**.** Os dados foram organizados e discutidos de forma comparativa à luz da literatura vigente, respeitando os princípios éticos da pesquisa bibliográfica.

## 4. REVISÃO DE LITERATURA

A região do queixo e a área submentoniana figuram entre as principais preocupações estéticas faciais. Com o passar dos anos, é comum ocorrer uma perda gradual da definição mandibular, característica natural do processo de envelhecimento. Em condições de juventude, o pescoço apresenta contornos bem delimitados e ausência de volume submentoniano evidente**.** O acúmulo de gordura nessa região compromete a harmonia facial, influenciando diretamente a percepção de idade e atratividade**.** Dessa forma, o reposicionamento e a remodelação da papada constituem elementos essenciais nas estratégias de rejuvenescimento facial (MOSCONE, 2019).

De acordo com Carvalho et al. (2018), a gordura submentoniana é formada por dois compartimentos principais — superior e inferior —, sustentados pelo septo mandibular, que atua como uma espécie de suporte anatômico sob essas estruturas e se conecta ao músculo platisma. Com o avanço da idade, ocorrem alterações estruturais nos compartimentos adiposos subcutâneos localizados ao redor do septo mandibular, o que contribui para o aparecimento da papada e para as modificações faciais associadas ao envelhecimento.

A perda de colágeno cutâneo é um fenômeno complexo, resultante da interação de fatores intrínsecos — relacionados ao envelhecimento cronológico — e extrínsecos, como alterações genéticas, exposição solar, tabagismo, consumo de álcool, hábitos alimentares inadequados e estresse (BORGHETTI, 2015). Indivíduos que mantêm um estilo de vida saudável tendem a envelhecer mais lentamente. Essas alterações estruturais contribuem para a desorganização e redução dos níveis de colágeno, diminuindo o número de fibroblastos e promovendo degeneração da epiderme. Paralelamente, o surgimento da papada pode estar associado à atrofia do tecido subcutâneo, à ptose decorrente do deslocamento dos compartimentos adiposos e/ou à deiscência do septo mandibular, permitindo o acúmulo de gordura na região submentoniana. Assim, o envelhecimento facial configura-se como um processo contínuo de modificações anatômicas, envolvendo tanto o acúmulo de gordura em determinadas bolsas quanto à atrofia em outras (GONÇALVES; TORRES; SANTOS, 2020).

## Aspectos anatômicos da região submentoniana

A região da cabeça e do pescoço compreende a área situada abaixo do crânio, estendendo-se até o pescoço, o qual é estruturado por sete vértebras **cervicais** e cuja dimensão varia conforme a constituição corporal do indivíduo. A anatomia dessa região é particularmente complexa e detalhada, apresentando múltiplas subdivisões, estruturas anatômicas diversas, nervos, vasos sanguíneos e órgãos adjacentes, sendo uma das áreas mais estudadas do corpo humano. A superfície do pescoço inclui a eminência mental, borda inferior da mandíbula, pedículo facial, glândula submandibular, osso hióide, ângulo da mandíbula, esternocleidomastoide, veia jugular externa, proeminência laríngea, cartilagem cricoide, istmo da tireoide, trapézio e clavícula. Os músculos superficiais, principalmente o platisma**,** recobrem a região e estão fixados na mandíbula, contribuindo para o contorno e a mobilidade cervical (BRITO, 2012).

A epiderme corresponde à porção epitelial de origem ectodérmica, sendo a camada mais superficial da pele. Ela não contém vasos sanguíneos nem terminações nervosas, embora apresente receptores sensoriais responsáveis pela percepção tátil. Sua camada mais profunda atua ativamente na renovação celular. Logo abaixo, encontra-se a derme, estrutura conjuntiva de origem mesodérmica, caracterizada pela presença de fibras de colágeno finas, tecido conjuntivo frouxo e rica vascularização, o que lhe confere propriedades de elasticidade, resistência, tonicidade e equilíbrio cutâneo. Por fim, a hipoderme, ou tecido subcutâneo, constitui a terceira camada da pele, composta predominantemente por tecido adiposo, cuja espessura varia conforme as características corporais e regionais de cada indivíduo.

Um dos pontos em que a gordura tende a se acumular é a região submentoniana, mais conhecida popularmente como “papada” ou “queixo duplo”. Essa condição é observada em diversos pacientes, que, na maioria das vezes, sentem-se incomodados com a sua presença. Por se tratar de uma área resistente à redução de medidas, mesmo após dietas equilibradas e prática regular de exercícios físicos, a papada representa um desafio estético frequente para os profissionais da área da estética (LUVIZUTO; QUEIROZ, 2019).

Figura 1. Localização da Gordura Submentoniana

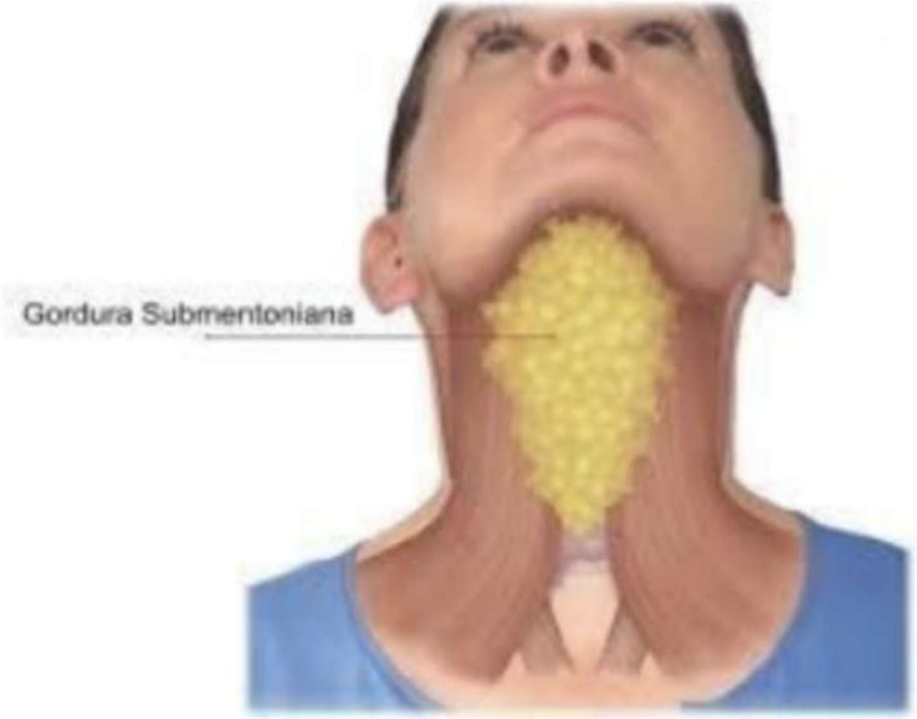


Fonte: Jones et al., 2016

## 2.1 Conceito e fundamentos da lipólise enzimática

Nos últimos anos, a lipólise enzimática despontou como uma daquelas descobertas que chegam devagar, mas logo conquistam lugar cativo nos protocolos estéticos. Trata-se de uma técnica minimamente invasiva, de resultados progressivos e naturais, que promete a redução de depósitos de gordura localizada. Em vez de bisturis ou cânulas, o que se vê são pequenas injeções de enzimas estrategicamente aplicadas, abrindo caminho para uma remodelagem facial mais harmônica e sutil (SILVA; LIMA, 2023).

Ao contrário da lipossucção tradicional, que impõe ao corpo o peso do trauma físico, a lipólise enzimática atua com uma delicadeza quase poética: suas reações bioquímicas desencadeiam a quebra dos triglicerídeos em ácidos graxos e glicerol, permitindo que o próprio organismo, como um artista silencioso, se encarregue de eliminar o excesso pelo sistema linfático e hepático. Assim, o corpo não apenas muda de forma, mas parece reencontrar seu equilíbrio, com leveza e segurança (MOURA et al., 2022).

## 2.2 Mecanismo de ação e enzimas utilizadas

Quando o assunto é lipólise, cada enzima tem sua “personalidade” e papel nessa sinfonia estética. A fosfatidilcolina (PPC), por exemplo, é uma molécula naturalmente presente nas membranas celulares e age como quem abre caminho entre os lipídios, emulsificando a gordura e facilitando sua dispersão (CARVALHO; RIBEIRO, 2021). Já o desoxicolato de sódio (DC), com sua natureza detergente, rompe a estrutura das células adiposas, libertando o conteúdo lipídico que, então, segue seu curso natural de metabolização.

A atuação combinada dessas enzimas cria uma harmonia bioquímica que transforma o tecido adiposo de dentro para fora. Cada aplicação, se bem indicada e conduzida, é um diálogo entre ciência e arte, entre técnica e sensibilidade — uma verdadeira dança molecular guiada pela mão experiente do profissional.

## 2.3 Lipólise Enzimática na Harmonização Facial

Quando se fala em harmonização facial, a lipólise enzimática entra em cena como coadjuvante de luxo. Na luta contra a tão temida papada, esse acúmulo de gordura teimoso e resistente, ela se mostra como um recurso promissor e elegante. A região submentoniana, que por vezes apaga a nitidez do contorno mandibular, reencontra sua definição à medida que a gordura é gradualmente reabsorvida (FREITAS; OLIVEIRA, 2023).

Não é de se estranhar que muitos pacientes descrevam o resultado como um “renascer do perfil”. Afinal, à medida que o tecido adiposo se dispersa, a linha do rosto ganha vida, como se o espelho devolvesse não apenas a forma, mas também a confiança. Quando combinada com bioestimuladores de colágeno, a técnica vai além: confere firmeza à pele, evitando a flacidez que, vez ou outra, tenta se insinuar após a perda de volume (BARBOSA; PEREIRA, 2022).

Em geral, os resultados aparecem em poucas sessões, e cada rosto reage à sua maneira — como se cada organismo contasse sua própria história de regeneração. O que se observa, entretanto, é quase sempre o mesmo desfecho: um contorno facial mais marcado, um ângulo cervicomentoniano mais elegante e a sensação de que o tempo, por um instante, foi persuadido a caminhar mais devagar.

### 2.4 Segurança, efeitos adversos e evidências clínicas

É claro que, como todo procedimento, a lipólise enzimática exige cautela. Embora segura, pode provocar reações passageiras — vermelhidão, inchaço, leve dor ou hematomas — que logo se dissipam, como se o próprio corpo compreendesse que está passando por um processo de transformação natural (RODRIGUES et al., 2022).

A literatura clínica tem sido generosa ao confirmar a eficácia e previsibilidade da técnica, desde que conduzida com respeito aos protocolos, concentração adequada das enzimas e profundo conhecimento anatômico. Quando bem aplicada, a lipólise enzimática se mostra uma aliada fiel da estética moderna, oferecendo resultados duradouros e baixa incidência de complicações (SANTOS; MENEZES, 2024).

Assim, o profissional atua não apenas como executor, mas como intérprete da face — alguém capaz de compreender suas linhas, volumes e sutilezas, equilibrando ciência e estética com precisão quase cirúrgica.

## FOSFATIDILCOLINA (PPC)

A fosfatidilcolina (PPC) desponta como uma das substâncias mais fascinantes no campo da estética contemporânea, especialmente quando o tema é a redução não cirúrgica de gordura localizada. Derivada da lecitina de soja, a PPC é um fosfolipídio natural presente em todas as membranas celulares, com papel essencial na integridade e fluidez celular. Inicialmente utilizada em contextos médicos, como no tratamento de dislipidemias e distúrbios hepáticos, sua trajetória a conduziu à medicina estética, onde passou a ser aplicada para modular o tecido adiposo subcutâneo (GONZÁLEZ et al., 2020).

Estudos recentes demonstram um interesse crescente na aplicação de substâncias lipolíticas injetáveis para o tratamento da gordura submentoniana, área de difícil redução por meios convencionais (GEORGESEN; LIPNER, 2017; FARINA et al., 2020). Ainda que outras moléculas, como o ácido desoxicólico, tenham sido amplamente estudadas (DAYAN et al., 2014; ASCHER; FELLMANN; MONHEIT,

2016), a fosfatidilcolina mantém relevância por seu perfil fisiológico e baixa toxicidade, representando uma abordagem mais biocompatível e menos agressiva.

Na estética facial, especialmente no tratamento da papada, a PPC simboliza uma fusão entre biotecnologia e refinamento estético — um recurso capaz de redesenhar contornos e harmonizar traços sem bisturi, sem pressa e com propósito.

## Mecanismo de Ação da Fosfatidilcolina (PPC)

A fosfatidilcolina (PPC) é um fosfolipídeo natural, constituinte essencial das membranas celulares, especialmente abundante na lecitina de soja, de onde é majoritariamente extraída para uso terapêutico. Sua estrutura anfipática — com uma porção hidrofílica e outra lipofílica — confere-lhe propriedades emulsificantes, que são fundamentais para sua ação lipolítica e sua aplicabilidade na medicina estética (FARINA et al., 2020).

Quando injetada no tecido adiposo subcutâneo, a PPC atua de forma multifacetada, desencadeando uma série de processos bioquímicos que culminam na quebra e eliminação dos lipídios armazenados nos adipócitos. A ação inicial está relacionada à alteração da integridade da membrana plasmática das células adiposas, promovida por sua natureza fosfolipídica. Ao se incorporar à bicamada lipídica, a PPC modifica a fluidez e a estabilidade da membrana, tornando-a mais suscetível à lise celular (GEORGESEN; LIPNER, 2017).

**Figura 2. Mecanismo De Ação**

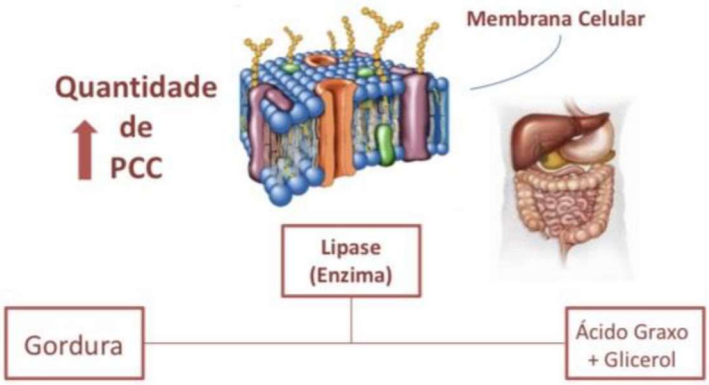


**Fonte:** Material Pedagógico Da Mesoestetic

Esse processo não ocorre de modo abrupto, mas como uma sinfonia bioquímica que se intensifica gradualmente. A PPC, ao interagir com as cadeias de ácidos graxos da membrana, aumenta a permeabilidade celular, permitindo o extravasamento do conteúdo lipídico citoplasmático. O resultado é a liberação de triglicerídeos e ácidos graxos livres, que são então captados pelo sistema linfático e metabolizados no fígado, onde sofrem β-oxidação (DAYAN et al., 2014).

Além de sua ação direta sobre as células adiposas, estudos sugerem que a PPC estimula reações inflamatórias locais leves, que, por sua vez, contribuem para o remodelamento tecidual. Esse processo inflamatório transitório é acompanhado por fagocitose dos restos celulares por macrófagos e pela subsequente neocolagênese, o que pode explicar a melhora na textura e firmeza da pele observada após o tratamento (FATTAHI, 2012; FARRIOR; EISLER; WRIGHT, 2014).

Importante salientar que a PPC não atua como uma substância detergente ou cáustica, diferentemente de outras moléculas usadas em lipólise química, como o desoxicolato de sódio. Sua ação é mais sutil e fisiológica, centrada na reestruturação dos fosfolipídios de membrana e na facilitação da emulsificação dos lipídios armazenados, o que reduz o risco de necrose tecidual e de reações adversas severas (ASCHER; FELLMANN; MONHEIT, 2016).

Em síntese, o mecanismo de ação da PPC pode ser compreendido como uma orquestração de eventos celulares e metabólicos: ruptura controlada das membranas adipocitárias, liberação e transporte de lipídios, metabolização hepática e remodelamento dérmico. O resultado clínico é uma redução gradual e harmônica do volume adiposo, especialmente em áreas como a submentoniana, onde a gordura tende a resistir a dietas e exercícios.

Assim, a fosfatidilcolina se destaca não apenas pela sua eficácia bioquímica, mas também pela delicadeza de sua atuação — como se, em vez de agredir, persuadisse o tecido a remodelar-se, devolvendo ao contorno facial sua harmonia original.

**Marcação da Região Submentoniana para Aplicação de Fosfatidilcolina (PPC)**

A marcação da área de aplicação constitui uma das etapas mais importantes e determinantes da eficácia e segurança do procedimento de lipólise enzimática com Fosfatidilcolina (PPC). É nesse momento que o profissional define o território

anatômico de atuação, delimita os limites de segurança e planeja a distribuição precisa das injeções — como um artista que esboça o contorno antes de dar vida à obra.

A região submentoniana, também conhecida como “papada” ou “queixo duplo”, apresenta particularidades anatômicas que exigem atenção redobrada. Trata-se de uma área composta por tecido adiposo superficial e profundo, delimitada anteriormente pela borda inferior da mandíbula, lateralmente pelas linhas mandibulares e posteriormente pela borda anterior do músculo platisma (FATTAHI, 2012; FARRIOR; EISLER; WRIGHT, 2014). O conhecimento dessa topografia é essencial para evitar lesões em estruturas nobres, como o nervo marginal mandibular, vasos submentonianos e glândulas salivares.

Antes da marcação, é fundamental que o paciente seja posicionado em decúbito dorsal com leve extensão cervical, permitindo a visualização completa da área e o mapeamento do acúmulo adiposo. A luz ambiente deve incidir de forma uniforme, de modo a evidenciar as saliências e depressões que orientam o planejamento.

Com auxílio de um lápis dermográfico, o profissional delimita inicialmente o triângulo submentoniano, que se estende da sínfise mentoniana até os ângulos mandibulares, abrangendo toda a porção onde se observa o acúmulo de gordura. Em seguida, realiza-se a divisão em quadrantes de aproximadamente 1 cm², formando uma malha que orientará os pontos de aplicação da PPC. Essa padronização permite distribuir o volume total de produto de maneira homogênea e controlada, evitando sobreposição de doses ou áreas hipercorrigidas (GEORGESEN; LIPNER, 2017).

Cada ponto marcado corresponde, geralmente, a uma injeção intradérmica profunda ou subcutânea, dependendo da espessura do tecido adiposo local. A agulha é inserida em um ângulo de 90°, com profundidade média de 6 a 10 mm, respeitando sempre a distância entre os pontos previamente traçados. Essa técnica de marcação em “grade” favorece a difusão uniforme da substância, garantindo um resultado mais natural e previsível (DAYAN et al., 2014).

Além da precisão técnica, a marcação tem também um valor simbólico e comunicativo: representa o planejamento estratégico entre o olhar clínico e o artístico. O profissional, ao traçar cada linha, delineia não apenas limites anatômicos,

mas também as fronteiras entre a ciência e a estética, entre o rigor do método e a sutileza da harmonia facial.

Ao final da marcação, recomenda-se revisar simetricamente ambos os lados da face, certificando-se de que os pontos estejam equidistantes e proporcionais à distribuição da gordura. Fotografias prévias — em posição frontal e perfil — são úteis tanto para documentação quanto para comparação dos resultados em revisões futuras (ASCHER; FELLMANN; MONHEIT, 2016).

A etapa de marcação, portanto, não é mero ritual preparatório, mas o alicerce do sucesso terapêutico. É o momento em que se unem conhecimento anatômico, técnica e sensibilidade estética, permitindo que a Fosfatidilcolina atue de forma segura e eficaz na reconfiguração do contorno submentoniano, restaurando a definição e o equilíbrio da face.

**Figura 3. Marcação**

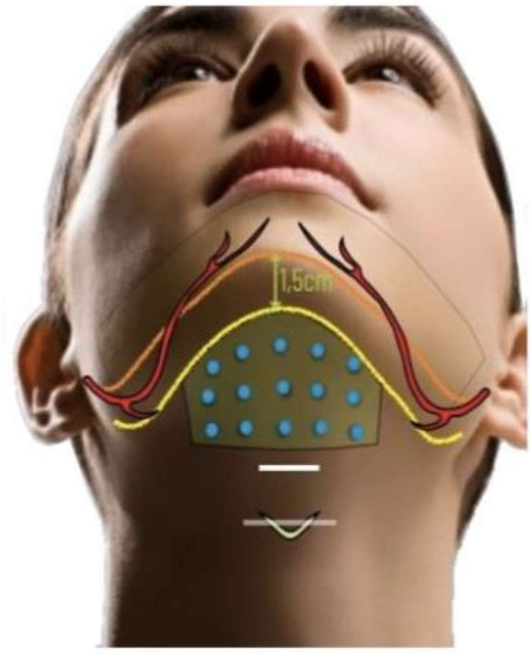


**Fonte:** Material Pedagógico Da Mesoestetic

## Aplicação e Frequência da Fosfatidilcolina (PPC) na Região Submentoniana

A aplicação da Fosfatidilcolina (PPC) é uma etapa crítica que determina a eficácia da lipólise enzimática e a segurança do procedimento. Após a marcação cuidadosa da região submentoniana, cada ponto previamente demarcado serve como guia para a introdução da substância, garantindo que o produto seja distribuído de maneira uniforme e controlada (ALMEIDA; FERREIRA, 2020).

A técnica consiste na injeção intradérmica ou subcutânea da PPC, utilizando agulhas finas (geralmente de 30 a 32G) para minimizar trauma local. A profundidade média de aplicação varia entre 6 a 10 mm, de acordo com a espessura do tecido adiposo, garantindo que a substância atue predominantemente sobre os adipócitos sem atingir estruturas profundas como vasos e nervos (SOUZA; MARTINS, 2022; PEREIRA; GOMES, 2024).

O volume de PPC administrado por ponto costuma ser pequeno, geralmente entre 0,1 a 0,2 mL, distribuído de forma homogênea ao longo da grade previamente traçada. Essa padronização evita irregularidades no contorno e reduz o risco de nódulos ou edema excessivo (VASCONCELOS; LIMA, 2021).

Em relação à frequência do tratamento, os protocolos clínicos recomendam sessões seriadas, respeitando um intervalo de 2 a 4 semanas entre cada aplicação. Esse período é fundamental para permitir que o organismo processe os lipídios liberados pelos adipócitos e para que qualquer reação inflamatória local transitória seja resolvida antes da próxima sessão (ALMEIDA; FERREIRA, 2020; TRUJILLO et al., 2019).

O número total de sessões depende da quantidade de gordura submentoniana, da resposta individual do paciente e da meta estética desejada. Em média, observa-se que 3 a 5 sessões são suficientes para resultados perceptíveis, mas casos de acúmulo mais significativo podem exigir mais aplicações, sempre respeitando os limites de segurança (GONZÁLEZ et al., 2020; SOUZA; MARTINS, 2022).

Durante o procedimento, o profissional deve monitorar sinais de desconforto intenso, edema persistente ou qualquer reação adversa, seguindo as recomendações da ANVISA (2023) para aplicação de substâncias injetáveis na estética. Cuidados adicionais incluem a massagem suave pós-aplicação, que auxilia

na dispersão da PPC e na prevenção de nódulos palpáveis, e a orientação do paciente quanto a atividades físicas leves e hidratação adequada (ALMEIDA; FERREIRA, 2020; VASCONCELOS; LIMA, 2021).

**FIGURA 4: Fotografias representativas de pacientes tratamento com Fosfatidilcolina (PPC)**

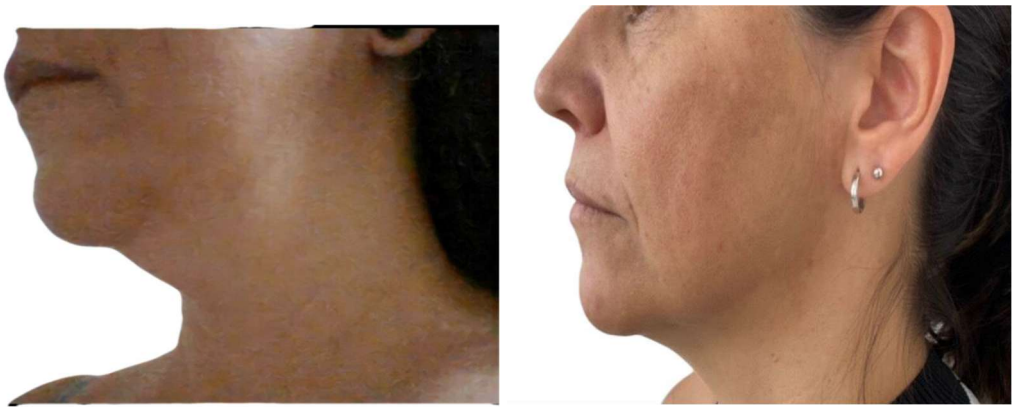

**Fonte:** Paixão, 2022.

Assim, a aplicação da Fosfatidilcolina na papada combina precisão técnica, conhecimento anatômico e planejamento individualizado. A frequência e o volume de aplicação, ajustados às características do paciente, garantem resultados graduais, naturais e seguros, alinhando eficácia clínica e satisfação estética.

## Ácido Deoxicólico (ATX-101) na Redução de Gordura Submentoniana

O ácido deoxicólico, comercialmente conhecido como ATX-101 ou Kybella®, é uma molécula sintética derivada do ácido biliar humano, aprovada para a redução de gordura localizada na região submentoniana. Diferentemente da Fosfatidilcolina, que atua principalmente como um fosfolipídeo emulsificante, o ácido deoxicólico exerce uma ação lipolítica citolítica direta, promovendo destruição adipocitária por desorganização da membrana celular (GEORGESEN; LIPNER, 2017; DAYAN et al., 2014).

O DCA age diretamente na quebra das células adiposas por meio de um mecanismo de lise celular não específico, resultando na redução da papada. Por se tratar de um procedimento minimamente invasivo e com aprovação de órgãos reguladores (como o FDA), ele se estabeleceu como uma opção segura.

No entanto, sua eficácia é direcionada principalmente à gordura, não sendo indicado para tratar a flacidez isoladamente (KILMER et al., 2016). O protocolo de tratamento tipicamente envolve 3 a 5 sessões injetáveis, realizadas com um intervalo mensal. Os eventos adversos mais comuns são leves e transitórios, incluindo reações no local da injeção, como inchaço (87%), hematomas (72%), dor (70%), vermelhidão (27%) e endurecimento (23%).

Em abril de 2015, a formulação sintética proprietária do ácido desoxicólico, conhecida como ATX-101 (Kythera Biopharmaceuticals Inc., Westlake Village, CA — atualmente afiliada à Allergan, plc, Dublin, Irlanda), tornou-se o primeiro produto injetável de DCA a ser aprovado pela FDA para a redução não cirúrgica da gordura submentoniana. Nos Estados Unidos, o ATX-101 é comercializado sob o nome Kybella e é utilizado como uma terapia injetável lipolítica, especificamente indicada para tratar o acúmulo de gordura na região abaixo do queixo (Walker; Fellman; Lizzul et al., 2015).

**Mecanismo de Ação**

O ácido deoxicólico é uma molécula anfipática, capaz de interagir com lipídios da membrana plasmática dos adipócitos. Ao ser injetado no tecido adiposo subcutâneo, ele desestabiliza a bicamada lipídica, promovendo lise celular e consequente liberação do conteúdo lipídico (FARINA et al., 2020). Esse processo difere do mecanismo da Fosfatidilcolina, pois resulta em citólise direta, ou seja, morte das células adiposas, seguida por remoção natural dos resíduos celulares por macrófagos e metabolismo hepático dos lipídios liberados (DAYAN et al., 2014; ASCHER; FELLMANN; MONHEIT, 2016).

**Figura 5 - Mecanismo de ação do ATX-101.**

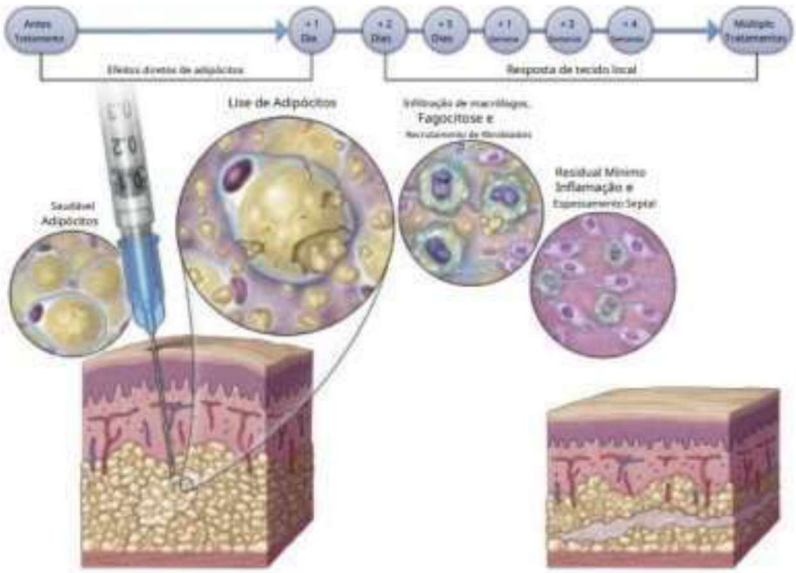


Fonte: BEDDINGFIELD, FC, BLACK, JM, LIZZUL, PF, & MINOKADEH, A., 2019.

Além da destruição adipocitária, o ácido deoxicólico pode induzir uma leve reação inflamatória local, promovendo fagocitose dos restos celulares e remodelamento tecidual, o que contribui para a melhora do contorno e firmeza da pele (FARINA et al., 2020). O resultado clínico é a redução gradual da papada, com redefinição do ângulo mandibular e melhora da estética facial sem necessidade de cirurgia (GEORGESEN; LIPNER, 2017).

Comparado à Fosfatidilcolina, o ácido deoxicólico apresenta maior efeito citolítico e, portanto, exige atenção especial quanto à dose, profundidade e distribuição, para evitar complicações como edema acentuado, hematomas ou lesão do nervo marginal mandibular (DAYAN et al., 2014).

## Marcação da Região Submentoniana para Aplicação do Ácido Deoxicólico

A marcação precisa da área de aplicação do ácido deoxicólico é fundamental para garantir eficácia e segurança do procedimento. Por se tratar de uma molécula citolítica potente, a definição dos limites anatômicos evita danos a estruturas nobres, como o nervo marginal mandibular, vasos submentonianos e glândulas salivares (DAYAN et al., 2014; GEORGESEN; LIPNER, 2017).

O paciente deve ser posicionado em decúbito dorsal, com o pescoço levemente estendido, permitindo que o acúmulo de gordura submentoniana fique evidente. A palpação e inspeção visual ajudam a identificar a espessura do tecido adiposo e os limites laterais da papada. A região é delimitada anteriormente pela sínfise mentoniana, lateralmente pelos ângulos mandibulares e inferiormente pelo músculo platisma (FARINA et al., 2020).

Com base nesses limites, realiza-se a demarcação de uma grade com pontos espaçados entre 1 e 1,5 cm, que servirá de guia para a aplicação precisa do ácido deoxicólico. Cada ponto corresponde a uma injeção de volume controlado, garantindo difusão uniforme da substância e minimizando riscos de irregularidades ou sobrecarga local (ASCHER; FELLMANN; MONHEIT, 2016).

**Figura 6**: Padrão de grade de injeção.



**Fonte**: Souyoul *et al.*(2017).

Diferente da Fosfatidilcolina, o ácido deoxicólico exige atenção especial ao evitar áreas muito próximas à borda mandibular, pois a proximidade do nervo marginal mandibular aumenta o risco de paresia temporária. Recomenda-se que as marcações respeitem uma distância mínima de 1 cm das bordas do músculo platisma e mandíbula (GEORGESEN; LIPNER, 2017).

Além da precisão técnica, a marcação cumpre função estética: ela define o território da remodelação, orientando a aplicação de maneira a promover contorno natural e harmonia facial. Fotografias clínicas pré-aplicação, em vistas frontal e lateral, são altamente recomendadas para documentação e acompanhamento dos resultados (DAYAN et al., 2014).

É essencial solicitar que o paciente contraia o músculo platisma; em seguida, realiza-se a pinça da gordura submentoniana para que a aplicação ocorra no plano correto — especificamente na gordura pré-platismal. Além disso, tanto o profissional quanto o paciente devem reavaliar a região da papada aproximadamente 30 dias após cada sessão, a fim de decidir se serão necessários ou desejados novos tratamentos. Nesse contexto, o ácido desoxicólico é administrado na gordura submentoniana utilizando uma seringa subcutânea de 1 mL acoplada a uma agulha 30G x ½ (0,30 x 13 mm). O procedimento segue as etapas descritas (MOSCONE, 2019).

Após o consentimento do paciente e a realização de registros fotográficos precisos, procede-se à marcação da área de aplicação conforme previamente descrito. Durante o procedimento, todas as medidas assépticas são rigorosamente observadas. Em geral, aplicam-se de 3 a 5 mL de ácido desoxicólico por sessão, distribuídos em múltiplas injeções, sendo que cada ponto recebe aproximadamente 0,2 a 0,3 mL da substância. Dessa forma, administra-se entre 30 e 50 mg de ácido desoxicólico por sessão. A profundidade ideal da aplicação varia de 6 a 10 mm, considerando que a gordura alvo se encontra em um plano mais profundo. É comum que o paciente apresente certo desconforto ou dor após o procedimento, sintomas que podem persistir de dois dias a duas semanas, período em que ocorre a lipólise da gordura. Em geral, são indicadas de três a cinco sessões, com intervalos de cerca de quatro semanas entre elas (STANGLER, 2021).

**FIGURA 7: Fotografias representativas de paciente em tratamento com ATX-101.**



(A) antes (esquerda) e (B) 1 mês após (direita) o tratamento com ATX-101. Dose total de 2 mL. Apenas uma sessão de tratamento.

**Fonte:** GEORGESEN; LIPNER, 2017.

## 5. DISCUSSÃO

A lipólise enzimática na região submentoniana tem se consolidado como uma alternativa inovadora e eficaz para o tratamento da papada, um dos principais desafios estéticos da harmonização facial. A literatura revisada demonstra que tanto a fosfatidilcolina (PPC) quanto o ácido deoxicólico (DCA) apresentam resultados satisfatórios na redução de gordura localizada, quando aplicados com técnica adequada e embasamento anatômico preciso. Contudo, a escolha entre esses agentes e suas respectivas indicações clínicas requer análise criteriosa, levando em consideração o perfil do paciente, o volume de gordura, a espessura tecidual e os possíveis efeitos adversos.

Os achados de Carvalho et al. (2018) e Moscone (2019) reforçam que o envelhecimento facial, especialmente na região mandibular e submentoniana, está relacionado à perda da integridade dos compartimentos adiposos e à redução do colágeno dérmico, o que resulta em ptose e acúmulo de gordura na papada. Nesse contexto, a lipólise enzimática surge não apenas como ferramenta de redução de volume, mas também como método de rejuvenescimento funcional, pois promove reorganização tecidual e estímulo indireto à neocolagênese. Essa dupla ação contribui para redefinir o contorno facial, devolvendo ao paciente um perfil mais harmônico e jovial, sem a necessidade de intervenções cirúrgicas invasivas.

Ao comparar a atuação das principais enzimas lipolíticas, observa-se que a fosfatidilcolina apresenta mecanismo de ação mais fisiológico e gradual, com emulsificação dos lipídios e posterior metabolização hepática. Isso torna o processo de reabsorção da gordura mais suave e previsível, reduzindo o risco de necrose ou inflamação exacerbada (FARINA et al., 2020; ASCHER; FELLMANN; MONHEIT, 2016). Já o ácido deoxicólico, por sua natureza detergente, atua de forma citolítica direta, rompendo as membranas dos adipócitos e promovendo sua destruição irreversível (DAYAN et al., 2014; GEORGESEN; LIPNER, 2017). Essa diferença fundamental explica a maior potência, mas também o maior potencial irritativo do DCA em comparação à PPC, exigindo domínio técnico e respeito rigoroso às doses e profundidade de aplicação.

Outro aspecto relevante é a sinergia entre lipólise e bioestimulação. Estudos como o de Barbosa e Pereira (2022) destacam que a associação de lipolíticos com bioestimuladores de colágeno, como o ácido polilático ou a hidroxiapatita de cálcio, potencializa os resultados, especialmente em pacientes com flacidez residual. Essa combinação atua de maneira complementar: enquanto as enzimas reduzem o volume adiposo, os bioestimuladores restauram a firmeza e densidade dérmica, prevenindo o aspecto de pele frouxa pós-tratamento. Dessa forma, a terapêutica se torna mais completa e personalizada, ajustando-se às necessidades anatômicas e funcionais de cada rosto.

Do ponto de vista técnico, a marcação e aplicação da substância configuram etapas determinantes para o sucesso do procedimento. A padronização da grade de injeção e o respeito às zonas anatômicas seguras são princípios fundamentais, conforme descrevem Fattahi (2012) e Farrior, Eisler e Wright (2014). A distância entre os pontos, o volume por aplicação (0,1 a 0,3 mL) e a profundidade (6 a 10 mm) devem ser criteriosamente respeitados para garantir a homogeneidade do resultado e minimizar efeitos adversos. Além disso, a simetria facial e o respeito às variações morfológicas individuais são fatores que reforçam a importância do olhar clínico e artístico do profissional, que deve atuar não apenas como executor técnico, mas como intérprete do equilíbrio facial.

Em termos de segurança, a literatura apresenta consenso de que os efeitos colaterais da lipólise enzimática são, em sua maioria, leves e transitórios, incluindo eritema, edema e sensibilidade local (RODRIGUES et al., 2022; SANTOS; MENEZES, 2024). Esses eventos fazem parte do processo inflamatório fisiológico induzido pela ação lipolítica e costumam regredir espontaneamente em poucos dias. Complicações mais graves, como infecção ou paresia do nervo marginal mandibular, são raras e geralmente associadas à má técnica ou à injeção fora do plano correto. Isso reforça a necessidade de capacitação profissional, domínio anatômico e uso de produtos devidamente regularizados pela ANVISA (2023).

Em síntese, a discussão dos achados evidencia que a lipólise enzimática representa uma ferramenta valiosa dentro da harmonização facial, especialmente por aliar ciência e estética em um mesmo gesto terapêutico. A PPC se destaca por sua segurança e naturalidade no resultado, sendo ideal para casos leves a moderados de gordura submentoniana. Já o DCA, com efeito lipolítico mais intenso,

é indicado para volumes adiposos maiores, desde que aplicado com técnica rigorosa. Em ambos os casos, a individualização do tratamento e o acompanhamento profissional são determinantes para o êxito clínico e satisfação do paciente.

Dessa forma, o avanço das substâncias injetáveis e o aperfeiçoamento das técnicas de aplicação vêm redefinindo os paradigmas da estética facial contemporânea. A lipólise enzimática da papada, além de reduzir o volume adiposo, reafirma o conceito de beleza natural e gradual, onde o rejuvenescimento não é resultado de uma transformação abrupta, mas de um diálogo entre biotecnologia, arte e anatomia. O futuro da harmonização facial, portanto, parece caminhar não apenas na direção da eficácia, mas também da sutileza — um equilíbrio onde a ciência molda, mas é a sensibilidade do profissional que verdadeiramente esculpe.

## 6. CONSIDERAÇÕES FINAIS

A presente revisão de literatura permitiu compreender que a lipólise enzimática representa um importante avanço no campo da estética facial, especialmente no tratamento da gordura submentoniana, conhecida como papada. Ao longo das últimas décadas, o desenvolvimento de técnicas minimamente invasivas, como a aplicação de Fosfatidilcolina (PPC) e Ácido Deoxicólico (DCA), ampliou as possibilidades terapêuticas, oferecendo resultados eficazes e naturais, com menor tempo de recuperação e baixo risco de complicações.

Os estudos analisados demonstram que a compreensão detalhada da anatomia submentoniana e o domínio técnico do profissional são fatores determinantes para o sucesso do tratamento. A marcação precisa da área de aplicação, a escolha adequada das enzimas e o respeito às concentrações e profundidades de injeção garantem segurança, previsibilidade e harmonia nos resultados. A Fosfatidilcolina se destacou por sua ação fisiológica e suave, ideal para casos leves e moderados, enquanto o Ácido Deoxicólico mostrou maior potência lipolítica, sendo indicado para acúmulos adiposos mais resistentes.

Além disso, a lipólise enzimática vai além da simples redução de gordura: ela contribui para o rejuvenescimento facial, favorecendo a remodelação tecidual e a estimulação de colágeno. Quando associada a bioestimuladores, potencializa a firmeza e o tônus da pele, revelando um efeito estético mais completo e duradouro. Essa abordagem integrada reflete a tendência contemporânea da harmonização facial — não apenas corrigir, mas restaurar proporções, equilibrar volumes e valorizar a identidade natural de cada paciente.

Dessa forma, conclui-se que a lipólise enzimática na região submentoniana é um procedimento seguro, eficiente e promissor, desde que aplicada com conhecimento científico e sensibilidade estética. O futuro dessa técnica aponta para o aperfeiçoamento contínuo de formulações, protocolos individualizados e integração com outras terapias regenerativas, consolidando-a como um recurso indispensável na estética facial moderna e na busca por resultados cada vez mais naturais e personalizados.

# REFERÊNCIAS


ALMEIDA, R. F.; FERREIRA, L. M. Aplicação de fosfatidilcolina na redução de gordura localizada: revisão de literatura. *Revista Brasileira de Medicina Estética*, São Paulo, v. 9, n. 2, p. 45–53, 2020.

ANVISA – Agência Nacional de Vigilância Sanitária. Nota técnica sobre o uso de substâncias injetáveis na estética. Brasília: ANVISA, 2023. Disponível em: https://www.gov.br/anvisa. Acesso em: 30 out. 2025.

DAYAN, S. H.; SCHLESSINGER, J.; BEER, K. et al. Efficacy and safety of ATX-101 by treatment session: pooled analysis of data from the Phase 3 REFINE trials. *Aesthetic Surgery Journal*, v. 38, n. 9, p. 998-1010, 2018. Disponível em: https://www.ncbi.nlm.nih.gov/pubmed/29401213. Acesso em: 21 nov. 2025.

GONZÁLEZ, C. M. et al. Phosphatidylcholine: structure, function and therapeutic use in adipose tissue disorders. *Aesthetic Dermatology Journal*, Madrid, v. 15, n. 3, p. 112–119, 2020.

PEREIRA, M. S.; GOMES, T. R. Avanços recentes na lipólise não cirúrgica com fosfatidilcolina. *Journal of Aesthetic Research*, Lisboa, v. 12, n. 1, p. 56–64, 2024.

RIBEIRO, A. C.; COSTA, E. M. Estrutura química e propriedades bioquímicas da fosfatidilcolina. *Revista de Bioquímica Aplicada*, Rio de Janeiro, v. 18, n. 1, p. 22–30, 2021.

SOUZA, D. A.; MARTINS, F. C. Lipólise enzimática facial: considerações sobre o uso da fosfatidilcolina. *Revista Brasileira de Cosmetologia Aplicada*, Belo Horizonte, v. 7, n. 4, p. 77–86, 2022.

TRUJILLO, J. P. et al. Mechanisms of phosphatidylcholine-induced lipolysis: experimental and clinical observations. *Clinical Cosmetic and Investigational Dermatology*, Londres, v. 12, n. 1, p. 67–74, 2019.

VASCONCELOS, H. P.; LIMA, M. F. Segurança e reações adversas da fosfatidilcolina em estética facial. *Revista de Enfermagem e Saúde Estética*, Recife, v. 5, n. 3, p. 98–107, 2021.

ASCHER, B.; FELLMANN, J.; MONHEIT, G. *ATX-101 (deoxycholic acid injection) for reduction of submental fat. Expert Review of Clinical Pharmacology*, [s. l.], 2016. DOI: 10.1080/17512433.2016.1215911.

DAYAN, S. H. et al. *Overview of ATX-101 (deoxycholic acid injection): a nonsurgical approach for reduction of submental fat. Facial Plastic Surgery Clinics of North America*, v. 22, p. 253–261, 2014. DOI: 10.1016/j.fsc.2014.01.013.

FARINA, G. A.; CHERUBINI, K.; DE FIGUEIREDO, M. A. Z.; SALUM, F. G. *Deoxycholic acid in the submental fat reduction: a review of properties, adverse events and complications. Journal of Cosmetic Dermatology*, v. 19, p. 2497–2504, 2020. DOI: 10.1111/jocd.13619.

FARRIOR, E.; EISLER, L.; WRIGHT, H. V. *Técnicas para o rejuvenescimento do platismo cervical. Facial Plastic Surgery Clinics of North America*, v. 22, p. 243–252, 2014. DOI: 10.1016/j.fsc.2014.01.012.

FATTAHI, T. *Submental liposuction versus formal cervicoplasty: which one to choose? Journal of Oral and Maxillofacial Surgery*, v. 70, p. 2854–2858, 2012.

GEORGESEN, C.; LIPNER, S. R. *The development, evidence, and current use of ATX-101 for the treatment of submental fat. Journal of Cosmetic Dermatology*, v. 00, p. 1–6, 2017. DOI: 10.1111/jocd.12347.

MOSCONE, Karine Toledo. Lipo enzimática de papada-uma revisão da literatura. **Revista Brasileira de Odontologia**, v. 76, p. 79-101, 2019.

STANGLER, Nátali Martins. **Redução da gordura submentoniana por intradermoterapia comparando ácido deoxicólico versus tripeptídeo 41**: um estudo piloto. 2021. Disponível em:<http://repositorio.unisc.br:8080/jspui/bitstream /11624/3310/1/N%C3%A1tali%20Mart ins%20Stangler.pdf>. Acesso em 2 out. 2025.

PAIXÃO, P. C. G. G. S. da. *Lipólise enzimática de papada com fosfatidilcolina: relato de caso clínico.* Monografia (Especialização em Harmonização Orofacial) – Escola Santa Rosa / Faculdade Sete Lagoas (FACSETE), Poços de Caldas, 2022.

# ANEXOS

**Anexo 1 -** Guia fotonumérico para avaliação da gordura submentoniana (GSM)

| Escala | 0 | 1 | 2 | 3 | 4 |
|---|---|---|---|---|---|
| Classificação da GSM | Ausente | Leve | Moderada | Grave | Gravíssima |
| Descrição | Não há GSM evidente localizada | GSM minimamente localizada | GSM razoavelmente localizada | GSM nitidamente localizada | GSM extremamente evidente |
| Fotografias representativas |  | | | | |

Fonte: Adaptado de McDIARMID *et al,* 2014.

**Anexo 2 - Aplicação de intradermoterapia submentoniana.**

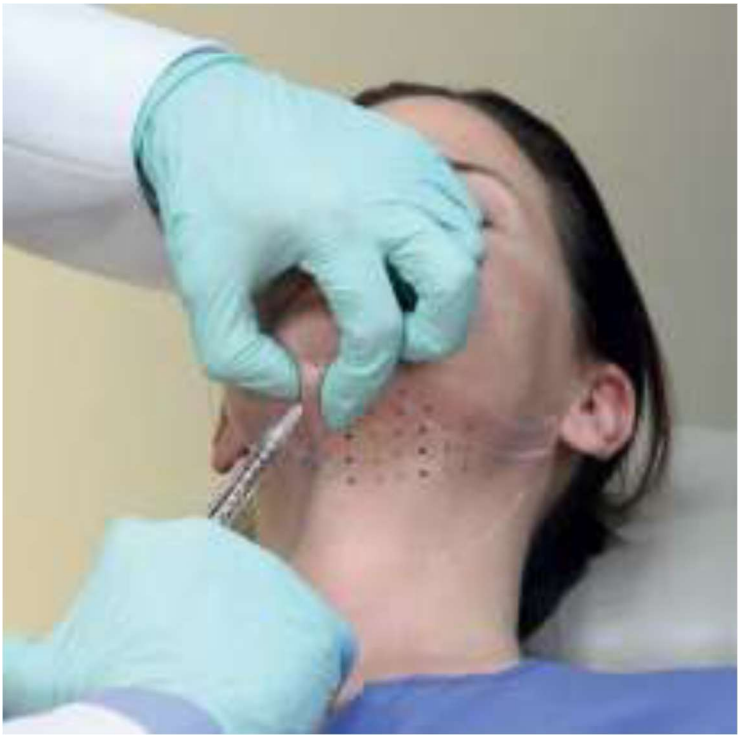

Fonte: BEDDINGFIELD; BLACK; LIZZUL; MINOKADEH, 2019.

**Anexo 3** - Resultado das avaliações dos níveis de gordura submentoniana (GSM) realizadas pelos médicos e pacientes 12 semanas após o tratamento destes com ATX-101 e placebo. A porcentagem de pacientes que atingiu uma melhora equivalente a 1 nível ou mais da escala de classificação de GSM foi maior nos que obtiveram o tratamento com o ATX-101, com base tanto nas avaliações dos médicos quanto dos pacientes.

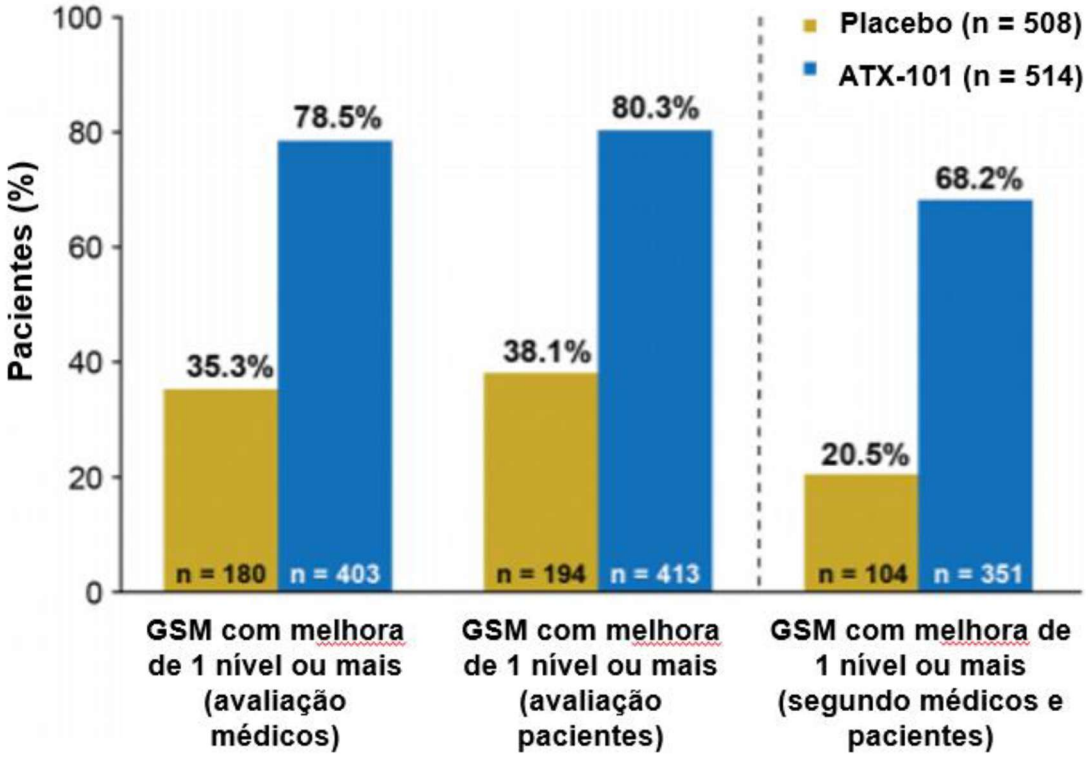


Fonte: DAYAN et al, 2018.

**Figura 12** - Registros fotográficos antes (**A** e **C**) e após (**B** e **D**) 12 semanas da paciente receber o tratamento com ATX-101**.** Em **A** e **C**, a classificação da GSM foi nível 2, tanto pelo médico quanto pela paciente; já em **B** e **D**, o médico classificou a GSM em nível 0 e a paciente, nível 1.




Fonte: Adaptado de DAYAN et al, 2018.

**Figura 13** - Registros fotográficos antes (**A** e **C**) e após (**B** e **D**) 12 semanas da paciente receber o tratamento com ATX-101. Em **A** e **C**, a classificação da GSM foi nível 2, tanto pelo médico quanto pela paciente; já em **B** e **D**, ambos classificaram a GSM em nível 0.




Fonte: Adaptado de DAYAN et al, 2018.