FACULDADE SETE LAGOAS

GISELA ISRAEL

APARELHOS IMPEDIDORES DE HÁBITOS NA PRÁTICA ORTODÔNTICA

ALFENAS
2019

GISELA ISRAEL

APARELHOS IMPEDIDORES DE HÁBITOS NA PRÁTICA ORTODÔNTICA

Monografia apresentada ao curso de Especialização *Lato Sensu* da Faculdade Sete Lagoas, núcleo Alfenas, como requisito parcial para conclusão do Curso de Ortodontia.
Orientadora: Profa. Me. Fernanda Rafaelly de Oliveira Pedreira

ALFENAS
2019

FOLHA DE APROVAÇÃO

Dedico este trabalho a minha mãe, **Maria José**, pelo apoio incondicional em todos os momentos. A meu pai, **Romulo**, que sempre foi o meu maior incentivador nos estudos. E a meus irmãos, **Isabela** e **Renan**, que me apoiaram de diversas formas nessa etapa da minha vida.

AGRADECIMENTOS

Agradeço a **Deus**, todo poderoso, pela força e proteção de sempre.

A todos os professores, por todo o conhecimento compartilhado com tanta maestria e paciência.

A minha família e a todos os meus amigos, eu deixo uma palavra de gratidão por todo o apoio, carinho e inspiração.

A todas as pessoas que interferiram nesta etapa de minha vida, eu agradeço, porque de alguma forma influenciaram meu percurso.

"O sucesso é ir de fracasso em fracasso sem perder o entusiasmo”.

Winston Churchill

RESUMO

Hábitos deletérios são movimentos repetitivos que trazem conforto aos pacientes, mas que promovem alterações funcionais, oclusais e faciais. Comumente, esses hábitos atrapalham a movimentação ortodôntica e, às vezes, até a impede. São frequentes na população acometendo todas as dentições. Assim, o objetivo deste trabalho foi, por meio de uma revisão de literatura, apresentar os aparelho impedidores de hábitos deletérios mais empregados na prática ortodôntica.

Palavras-chave: Má oclusão. Aparelhos Ortodônticos. Ortodontia.

ABSTRACT

Harmful habits are repetitive movements that bring comfort to patients, but promote functional, occlusal and facial changes. Commonly, these habits disrupt orthodontic movement and sometimes even impede it. They are common in the population, affecting all dentitions. Thus, the objective of this work was, through a review of the literature, to present the devices that impede more harmful habits in orthodontic practice.

Keywords: Malocclusion. Overbite. Orthodontics.

LISTA DE FIGURAS

Figura 1 - Tratamento de língua empurrando os incisivos e promovendo abertura da mordida com grade palatina removível 14

Figura 2 - Sucção de dedo, grade impedidora fixa instalada e normalização da oclusão 15

Figura 3 - A) Efeito dentoalveolar severo devido à sucção do polegar em uma menina de 19 anos; (b) correção satisfatória do hábito e má oclusão 15

Figura 4 - Grade palatina removível, esporões colados e mentoneira 16

Figura 5 - Grade palatina fixa e esporões colados 18

Figura 6 - Posicionamento correto da língua e aparelho T4A para treinamento da língua 20

Figura 7 - Tratamento com grade palatina removível 21

Figura 8 - Tratamento com Haas, grade palatina removível e aparelho fixo 22

Figura 9 - Tratamento com grade palatina fixa 23

Figura 10 - a) Aparelho preso no palato. (b) Remoção cirúrgica do aparelho. c) O aparelho removido com tecido. (d) suturas colocadas. (e) pós-operatório de um mês. f) Histopatologia 25

SUMÁRIO

1	**INTRODUÇÃO**	10
2	**PROPOSIÇÃO**	12
3	**REVISÃO DE LITERATURA**	13
4	**DISCUSSÃO**	27
5	**CONCLUSÃO**	28
	REFERÊNCIAS BIBLIOGRÁFICAS	29

1 INTRODUÇÃO

A Ortodontia Interceptiva dedica-se a otimizar o crescimento e o desenvolvimento dentofacial. Ela tenta prevenir ou minimizar as anomalias do desenvolvimento dentário, permitindo a modificação do crescimento craniofacial também com enfoque na intervenção de hábitos (MOSTAFIZ, 2019).

Os primeiros tratamentos interceptivos ortodônticos incluem a correção dos maus hábitos orais da criança, o treinamento dos músculos anormais funcionantes, a manutenção das erupções normais dos dentes permanentes, a aplicação de tratamentos interceptados aos dentes mal desenvolvidos e o uso de tratamentos ortopédicos funcionais para crescimentos anormais de dentes. as mandíbulas superior e inferior (XIAOBING, 2016).

Muitas vezes, a maloclusão causada por hábito passa despercebida e o tratamento fica negligenciado (FAIZEE et al., 2018). Hábitos de sucção interferem na determinação de características oclusais na dentição decídua. A sucção de chupeta limita o crescimento da arcada superior. A mamadeira favorece o crescimento laterolateral da mandíbula e o desenvolvimento da mordida aberta. E a ausência de vedamento labial favorece o crescimento maxilar anteroposterior (SANTOS NETO et al., 2012). A sucção digital é o hábito oral mais praticado em crianças de forma em geral e, especificamente, pelas nigerianas (HENRIQUES et al., 2003; KOLAWOLE et al., 2018). O importante é destacar a influência da duração e da frequência do hábito (TIBOLLA et al., 2012).

A presença e a duração de hábitos orais deletérios estão associadas à percepção de alterações nas estruturas e funções do sistema estomatognático em relação à oclusão, respiração e fala (SILVA; MANTON, 2014; PEREIRA; OLIVEIRA; CARDOSO, 2017). Frequentar uma pré-escola pública, um maior número de residentes em casa, sucção digital e sucção de chupeta estão associados à mordida aberta por exemplo (GOMES et al., 2018).

As chupetas foram associadas a um maior risco de desenvolver a maioria das características da má oclusão quando comparadas com a sucção digital (ROCHELLE et al., 2010; DOGRAMACI; ROSSI-FEDELE, 2016; ALVES et al., 2016). E a amamentação exclusiva reduz o risco de adquirir hábitos de sucção não nutritivos (LOPES-FREIRE et al., 2015). Embora exista estudo que não indica

associação estatisticamente significativa entre a duração da amamentação, a aquisição de hábitos de sucção não nutritivos e a má oclusão (ROSCOE et al., 2018). Mas existe associação significativa entre a presença de qualquer hábito bucal disfuncional e o deslocamento do disco pós-operatório com redução (BRUGUIERE et al., 2018). E a prevalência de maus hábitos e respiração oral são fatores associados a más oclusões mais severas (GRIPPAUDO et al., 2016).

2 PROPOSIÇÃO

O objetivo deste trabalho foi, por meio de uma revisão de literatura, apresentar os aparelho impedidores de hábitos deletérios mais empregados na prática ortodôntica.

3 REVISÃO DE LITERATURA

Kamdar; Al-Shahrani (2015) enfatizaram que hábitos orais, se persistirem além de certa idade de desenvolvimento, podem causar grande dano aos dentes em desenvolvimento, à oclusão e aos tecidos orais adjacentes. Nos anos de formação, quase todas as crianças praticam alguns hábitos de sucção não nutritivos. Os autores descreveram relatos de série de casos de sucção de dedo, sucção de dedo e hábitos de língua que foram tratados com sucesso por aparelhos ortodônticos removíveis e fixos. Os casos mostrados vão desde a faixa etária de 9 a 19 anos, apresentando combinação de desenvolvimento de dentição mista e permanente. Todos os casos mostram correção satisfatória de hábitos e resultados estáveis (FIGURAS 1, 2 e 3).

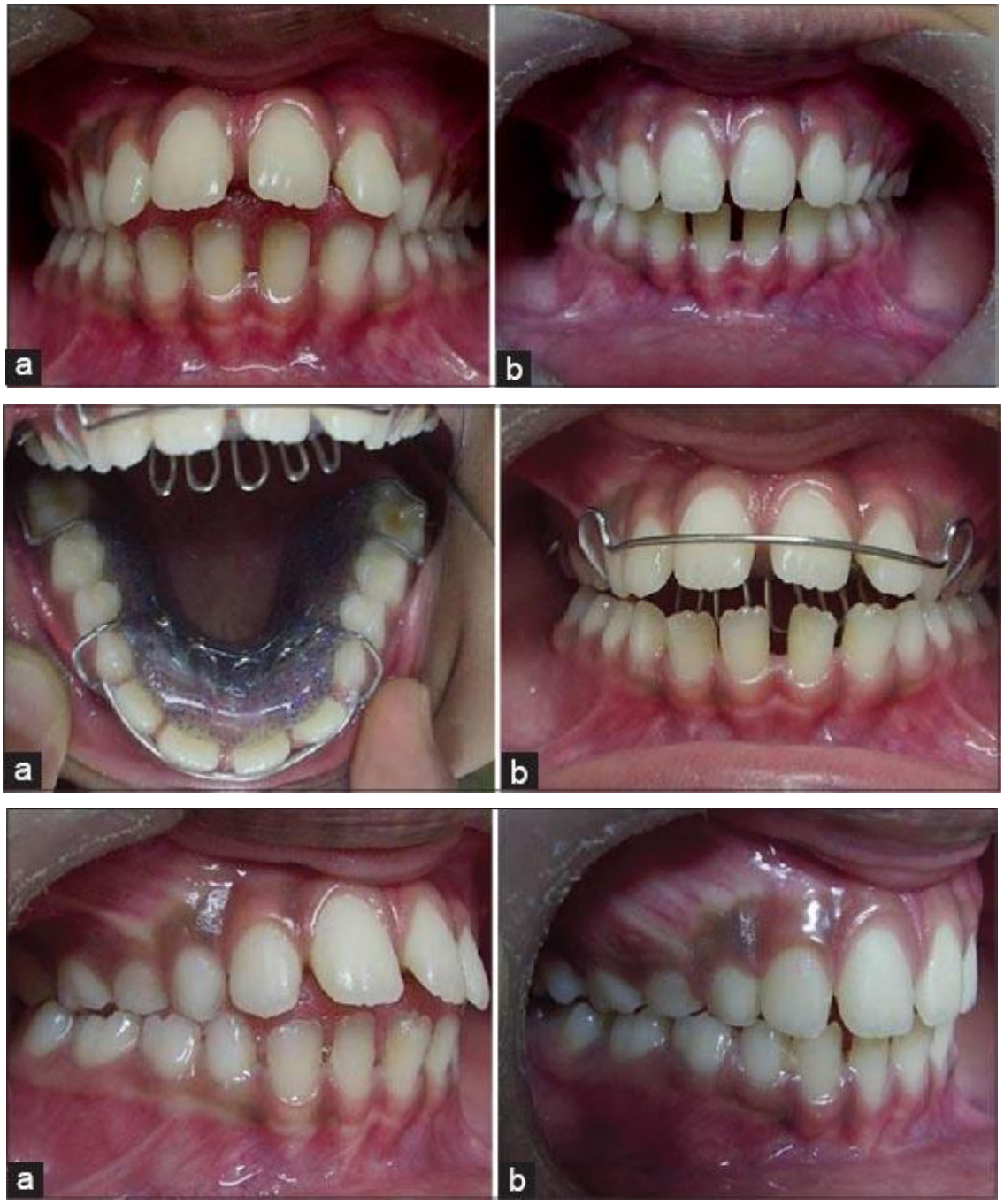

FIGURA 1 - Tratamento de língua empurrando os incisivos e promovendo abertura da mordida com grade palatina removível.

Fonte: Kamdar; Al-Shahrani (2015)



FIGURA 2 - Sucção de dedo, grade impedidora fixa instalada e normalização da oclusão.
Fonte: Kamdar; Al-Shahrani (2015)

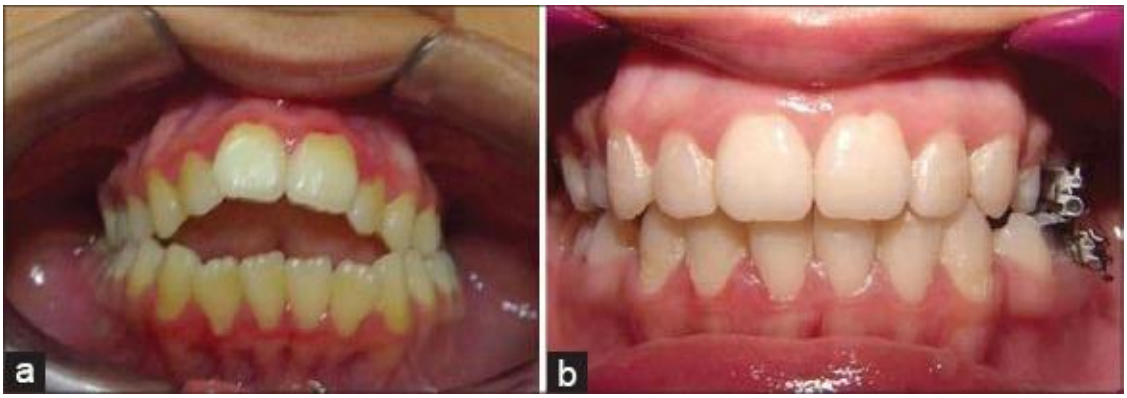

FIGURA 3 - A) Efeito dentoalveolar severo devido à sucção do polegar em uma menina de 19 anos; (b) correção satisfatória do hábito e má oclusão.
Fonte: Kamdar; Al-Shahrani (2015)

Insabralde et al. (2016) avaliaram os efeitos dentoesqueléticos de diferentes modalidades de tratamento da mordida aberta anterior em crianças. Este estudo cefalométrico avaliou as alterações resultantes de diferentes abordagens terapêuticas em 77 crianças em crescimento com mordida aberta anterior. Um grupo controle (n = 30) foi usado para comparação. Cefalogramas laterais estavam disponíveis antes do tratamento e após 12 meses. A amostra foi dividida em quatro grupos: grade palatina removível associado a mentoneira (G1), esporão colado associado a mentoneira (G2), mentoneira (G3) e controle não tratado (G4) (FIGURA 4). As comparações estatísticas entre os quatro grupos foram realizadas em T1 e as

mudanças de tratamento usando análise de variância com testes post hoc de Tukey. Não houve alterações estatisticamente significativas nas variáveis esqueléticas entre os grupos, exceto pelo aumento da altura facial anterior baixa no G1. No geral, os efeitos em todos os grupos tratados foram exclusivamente dentoalveolares. Um maior *overbite* (OB) foi observado em G1 e G2 quando comparado com G3 e G4. Os incisivos superiores no G1 apresentaram aumento da inclinação palatina, retrusão e maior desenvolvimento dentoalveolar vertical, bem como aumento da inclinação lingual entre os incisivos inferiores. Houve menor desenvolvimento vertical dos molares maxilares e mandibulares no G3. Concluiu-se que a grade palatina removível proporcionou uma melhora no *overbite* (97,5%), seguido pelos esporões (84,5%). Por outro lado, o grupo somente de mentoneira não teve efeitos positivos.

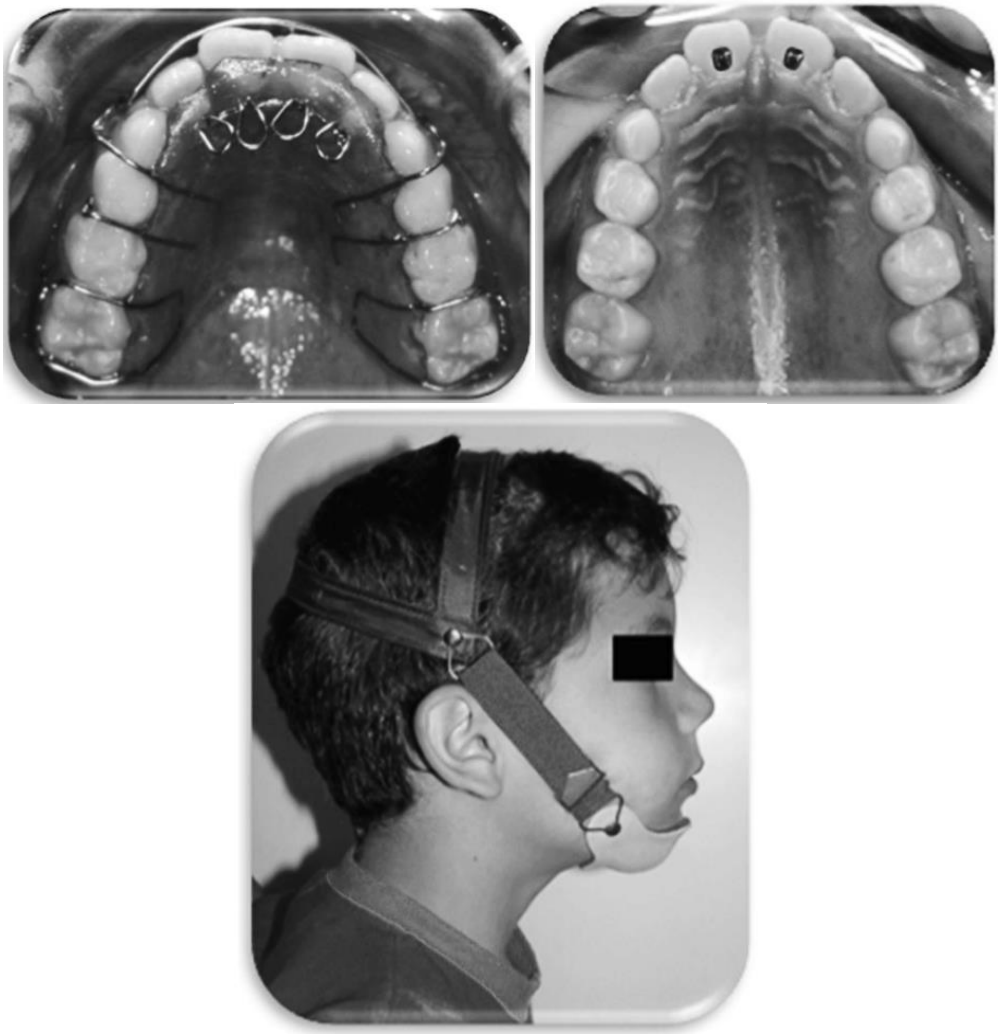

FIGURA 4 - Grade palatina removível, esporões colados e mentoneira.
Fonte: Insabralde et al. (2016)

Nascimento, Araújo; Machado (2016) destacaram que os hábitos orais deletérios, como a sucção não nutritiva ou o rebaixamento da língua, se não forem interceptados precocemente, podem causar más-oclusões complexas. Os autores relataram um caso clínico de uma interceptação bem-sucedida de uma mordida aberta dentária anterior severa causada por chupar o dedo e hábitos de empurrar a língua. O caso envolveu uma paciente de seis anos de idade, tratada com o uso de esporões palatinos e de uma grade removível superior, acompanhada do acompanhamento do desenvolvimento da oclusão dentária. Ao final da fase interceptiva, resultados aceitáveis foram alcançados, demonstrando a eficácia do tratamento realizado, bem como a importância de uma intervenção precoce para remoção de hábitos orais deletérios.

Canuto et al. (2016) compararam os efeitos isolados de esporões aderidos e convencionais nos complexos craniofaciais e dentoalveolares em pacientes na dentição mista com mordida aberta anterior. A amostra incluiu 68 sujeitos com mordida aberta anterior e má oclusão de Classe I. O grupo 1 foi composto por 20 pacientes tratados com esporão lingual com idade média inicial de 9,31 anos. O grupo 2 consistiu de 21 pacientes tratados com esporões linguais convencionais com idade inicial média de 9,22 anos. O grupo controle (grupo 3) consistiu de 27 indivíduos não tratados. Análise unidirecional de testes de variância seguida por testes de Tukey foram usados para comparações cefalométricas intergrupos. Após 1 mês de tratamento, a aceitação do paciente aos esporões foi avaliada com um questionário. Houve significativamente maior aumento de *overbite* nos grupos experimentais do que no grupo controle. O grupo com esporão lingual colado apresentou aceitação significativamente melhor do que o grupo com esporões linguais convencionais durante a mastigação e a alimentação. Concluiu-se que os dois aparelhos resultaram em aumentos de sobremordida semelhantes durante o tratamento precoce da mordida aberta. Após uma semana ou menos de tratamento, 92,5% das crianças ajustaram-se aos esporões.

Garrett; Araújo; Baker (2016) destacaram que a mordida aberta com um hábito de propulsão da língua é um tipo desafiador de má oclusão a ser corrigida. Os autores relataram o tratamento de uma menina de 12 anos com mordida aberta anterior grave, segmentos posteriores extruídos, hábito de propulsão da língua e incompetência labial. Seus pais recusaram o tratamento cirúrgico. Foi desenvolvido um plano de tratamento sem extração que usava dispositivos de ancoragem

esquelética temporária palatinos para o controle vertical e um reeducador lingual. A redução interproximal também foi usada para abordar o apinhamento mandibular moderado. Uma oclusão de Classe I anormal foi obtida com *overbite* e *overjet* adequados, juntamente com um sorriso agradável e exposição gengival.

Leite et al. (2016) avaliaram a correção do *overbite* com grade palatina fixa e esporão lingual no tratamento precoce de mordida aberta anterior em dentição mista, bem como sua influência nas medidas cefalométricas dentárias e esqueléticas (FIGURA 5). Os pacientes selecionados apresentavam idade média de 8,23 anos e foram divididos entre os três grupos seguintes: controle (n = 13), grade palatina (n = 13) e esporão (n = 13). Os dados da telerradiografia lateral foram obtidos no início, aos 6 meses e após 1 ano. As comparações entre grupos e intragrupos foram obtidas por meio de análise de variância unidirecional. O grau de mordida aberta foi semelhante. Aos 6 meses e, depois de 1 ano, todos os grupos apresentaram melhora na sobremordida. No entanto, apenas os grupos de grade e esporão apresentaram sobremordida positiva. Nenhuma medida cefalométrica mudou significativamente ao longo do período analisado. Concluiu-se que a grade palatina e os esporões são simples e eficazes para o tratamento da mordida aberta anterior, com destaque à grade.

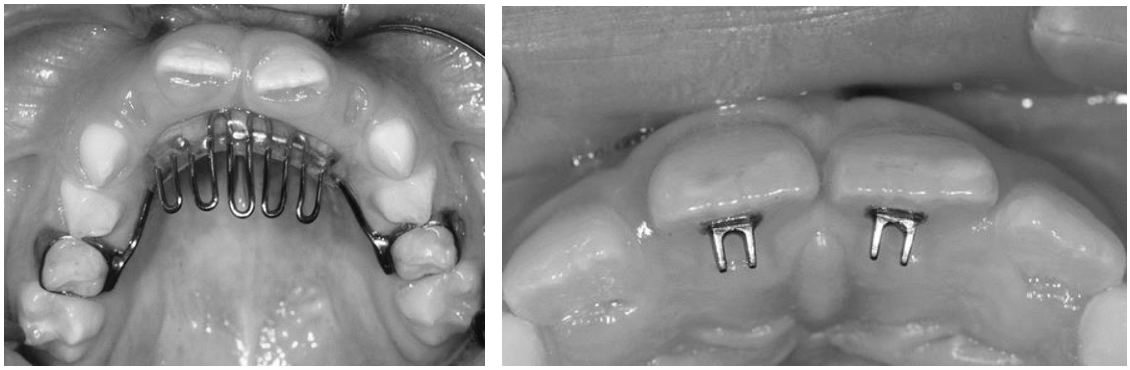

FIGURA 5 - Grade palatina fixa e esporões colados.
Fonte: Leite et al. (2016)

Gracco et al. (2016) relataram o tratamento de uma mulher de 45 anos que apresentava uma mordida aberta anterior queixando-se principalmente de sua estética desagradável no sorriso e problemas mastigatórios e de fala. O tratamento

incluiu terapia fonoaudiológica iniciada imediatamente após a colagem. Esporões linguais foram posicionados sobre os incisivos inferiores para ajudar na reabilitação da língua. Durante a fase de trabalho, dispositivos temporários de ancoragem (TADs) foram utilizados no segmento anterior da mandíbula para intrusão dos pré-molares inferiores esquerdos. Uma tala foi utilizada para garantir a retenção nos arcos superior e inferior. O tratamento não cirúrgico por mordida aberta pode oferecer uma alternativa válida à cirurgia ortognática quando a avaliação cefalométrica não apresenta um padrão de crescimento vertical; a adesão do paciente é essencial para prevenir a recidiva.

Fukumoto; Otsuka; Kawata (2016) descreveram a terapia miofuncional utilizando um dispositivo de treinamento pronto, o T4A, em pacientes com dentição permanente e seu efeito na prevenção de recidiva (FIGURA 6). O mecanismo bucinador mantém a pressão interna do músculo da língua equivalente à pressão externa dos tecidos moles periorais, como os músculos orbiculares, incluindo os músculos cefalofaríngeo e bucinador. O treinamento é realizado para que os pacientes aprendam a colocar a língua e os lábios nas posições de repouso adequadas. A forma do T4A e protetor de língua suporta a língua a partir do fundo, permitindo a formação da posição correta da língua em repouso. No entanto, o uso de T4A por um longo período de tempo pode causar o movimento dos dentes, portanto, é necessário cautela. O uso do T4A é eficaz para a correção de hábitos orais, terapia miofuncional e para o ensino da posição correta da língua em repouso durante o dia e para a correção de hábitos orais, ensinando a posição correta da língua em repouso durante o sono.

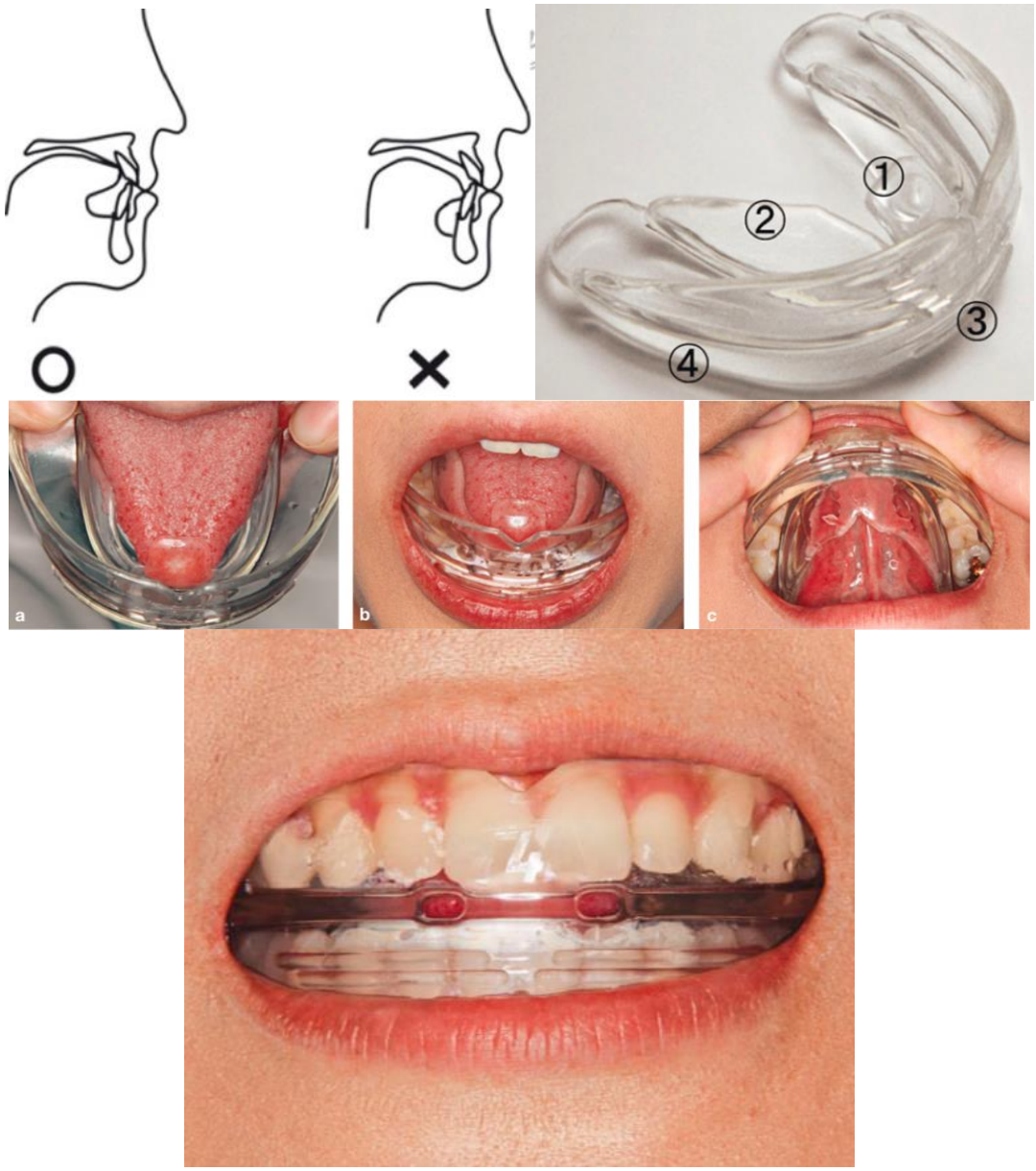

FIGURA 6 - Posicionamento correto da língua e aparelho T4A para treinamento da língua.
Fonte: Fukumoto; Otsuka; Kawata (2016)

Al Hamadi; Saleh; Kaddouha (2017) apresentaram casos precoces e em adultos com mordida aberta anterior que foram tratados de forma eficiente usando diferentes abordagens de tratamento e mecânica. Alguns pacientes de diferentes faixas etárias (de 7 a 27 anos), portadores de uma deformidade clara de mordida aberta anterior, foram devidamente diagnosticados e a modalidade de tratamento relevante para cada um deles foi selecionada (FIGURAS 7, 8 e 9). O *overbite* positivo foi eficientemente alcançado para todos os pacientes. Concluiu-se que a adesão do paciente é um fator fundamental no uso de interruptores removíveis de

hábito. No entanto, grade palatina fixa proporcionou os mesmos resultados, mas em menor tempo. A mordida aberta anterior esquelética deve ser cuidadosamente avaliada antes de selecionar a modalidade de tratamento de camuflagem ou cirurgia ortognática.



FIGURA 7 - Tratamento com grade palatina removível.
Fonte: Al Hamadi; Saleh; Kaddouha (2017)

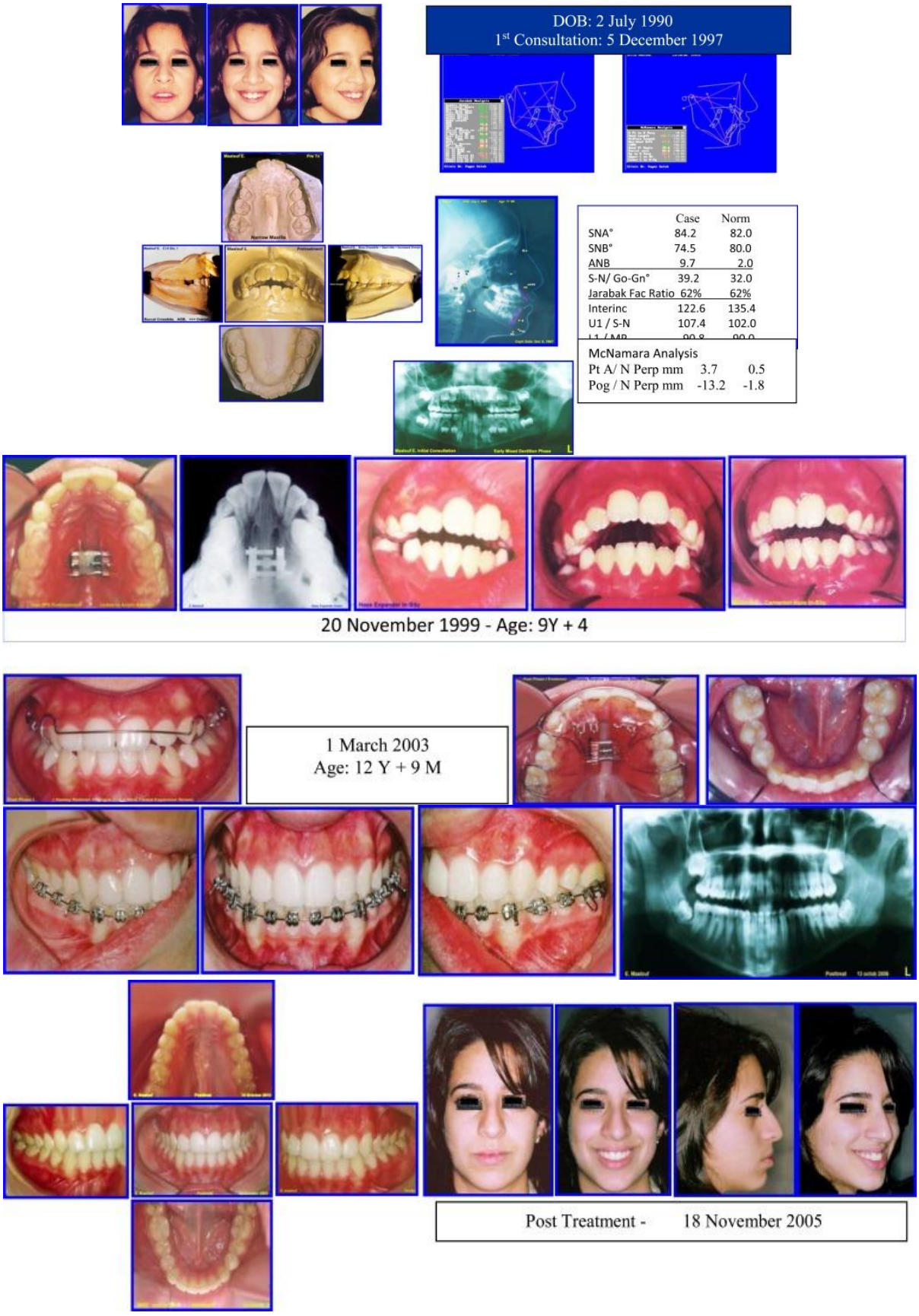

FIGURA 8 - Tratamento com Haas, grade palatina removível e aparelho fixo.

Fonte: Al Hamadi; Saleh; Kaddouha (2017)

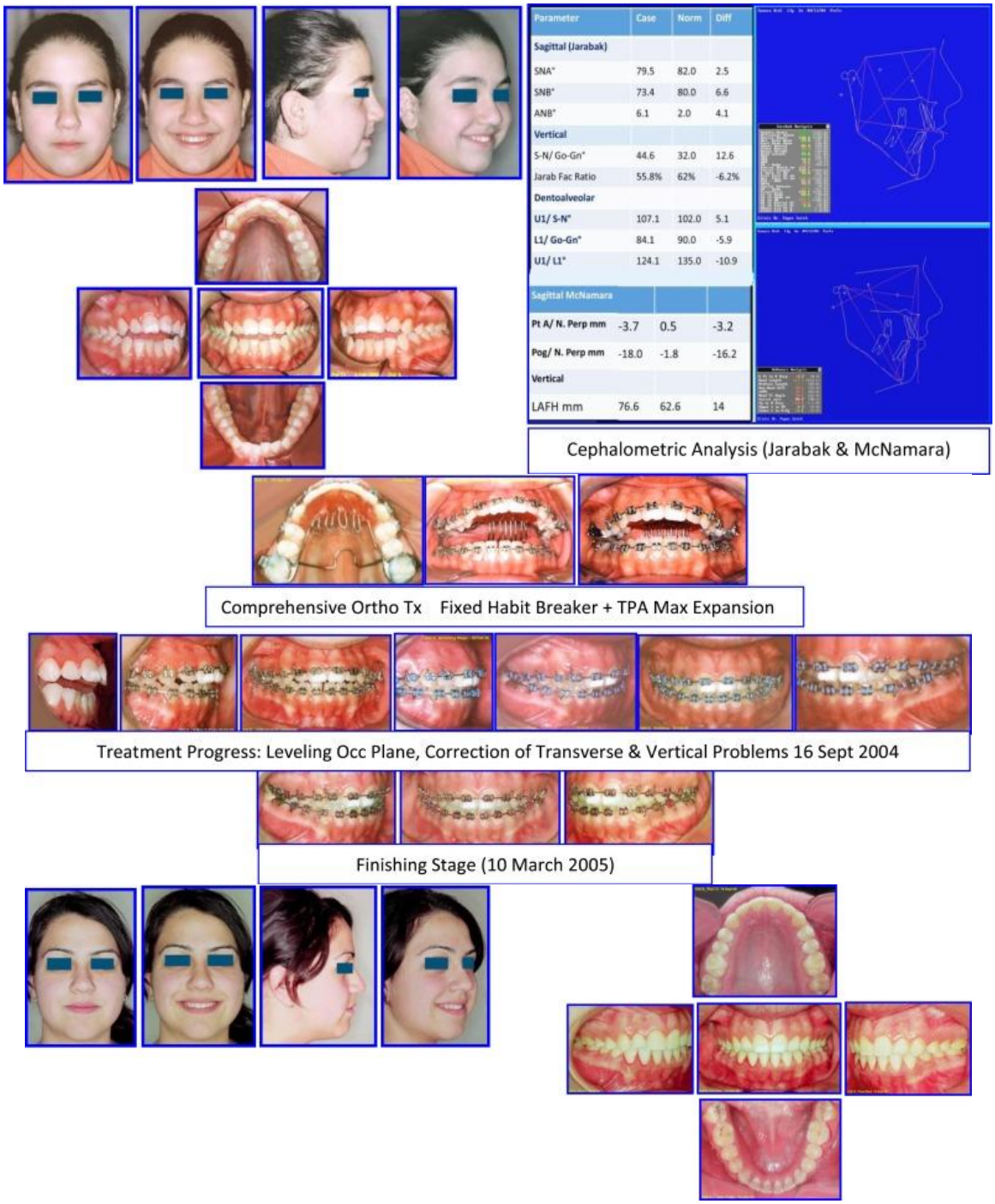

FIGURA 9 - Tratamento com grade palatina fixa.
Fonte: Al Hamadi; Saleh; Kaddouha (2017)

Slaviero et al. (2017) avaliaram as alterações dimensionais dos arcos dentários em modelos digitais de tratamento de mordida aberta com grades palatinas fixas e removíveis. A amostra foi composta por 41 pacientes de ambos os sexos, brancos, com idades entre 7 e 10 anos, com dentição mista, relação molar

Classe I de Angle e *overbite* negativo de pelo menos 1mm. A amostra foi dividida aleatoriamente em dois grupos: G1, grade palatina fixa; e G2, grade palatina removível. Os modelos de gesso, obtidos inicialmente (T1) e após 1 ano de tratamento (T2), foram escaneados por um scanner tridimensional (3D), o 3Shape R700, produzindo uma imagem 3D. As medições foram realizadas por um examinador calibrado usando o software OrthoAnalyzer™ 3D. No T2-T1, foram observadas diferenças entre os grupos quanto ao desenvolvimento dentoalveolar vertical e *overjet*. Houve mais extrusão de incisivo mandibular para o G1 (-1,66mm) do que para o G2 (-0,54mm). Um aumento do *overjet* foi observado no G1 (0,56mm), em contraste com uma redução no G2 (-0,40mm). Houve aumento similar no *overbite* para ambos os grupos (3,51mm para fixa e 3,88mm para removível). Concluiu-se que ambos os protocolos de tratamento são igualmente eficazes para correção da mordida aberta anterior, proporcionando um aumento da sobremordida com alterações do arco dentoalveolar, especialmente na região anterior.

Feres et al. (2017) enfatizaram que hábitos orais são fatores etiológicos comuns para mordidas abertas anteriores em crianças e adolescentes em crescimento. Foi realizada uma revisão de literatura com o intuito de fornecer uma síntese da literatura que avaliasse a eficácia da correção de mordida aberta em indivíduos em crescimento com o uso de aparelhos de intercepção de hábitos. Pesquisas eletrônicas foram realizadas nas bases de dados PubMed, Embase, Cochrane Library, Web of Sciences, Scopus, Google Scholar, Scielo e Lilacs. Os registros de ensaios foram consultados para ensaios em andamento, e também foi realizada uma pesquisa parcial de literatura. Os critérios de seleção incluíram ensaios clínicos controlados que registraram sujeitos em crescimento que foram submetidos ao tratamento ortodôntico de intercepção de hábitos para corrigir a mordida aberta ortodôntica e/ou esquelética. Os dados foram agrupados e analisados de forma descritiva. Uma meta-análise só foi possível em relação à eficácia da terapia com grade. A grade demonstrou ser eficaz (correção de *overbite* de +3,1mm). No entanto, a maioria dos efeitos dentários aparentemente são perdidos com o tempo e os efeitos esqueletais ainda são controversos. Outros aparelhos de intercepção de hábitos, como esporões, não foram suficientemente investigados. Concluiu-se que a terapia com grade parece ser efetiva em um curto espaço de tempo.

Muthu et al. (2017) destacaram que o trauma iatrogênico, embora não grave,

é muito comum na prática odontológica. O tratamento ortodôntico pode infligir tais lesões, pois elas são prolongadas por um longo período de tempo. Aparelhos ortodônticos mal-fabricados, como fios e braquetes, ou os hábitos dos pacientes, como a aplicação de pressão constante sobre o aparelho, podem traumatizar os tecidos moles adjacentes. Em casos raros, esses aparelhos podem ser incorporados na mucosa e nos tecidos gengivais. Os autores relataram um caso de trauma iatrogênico na mucosa palatina devido ao aprisionamento de um aparelho de retenção de hábito de língua e seu manejo cirúrgico (FIGURA 10).

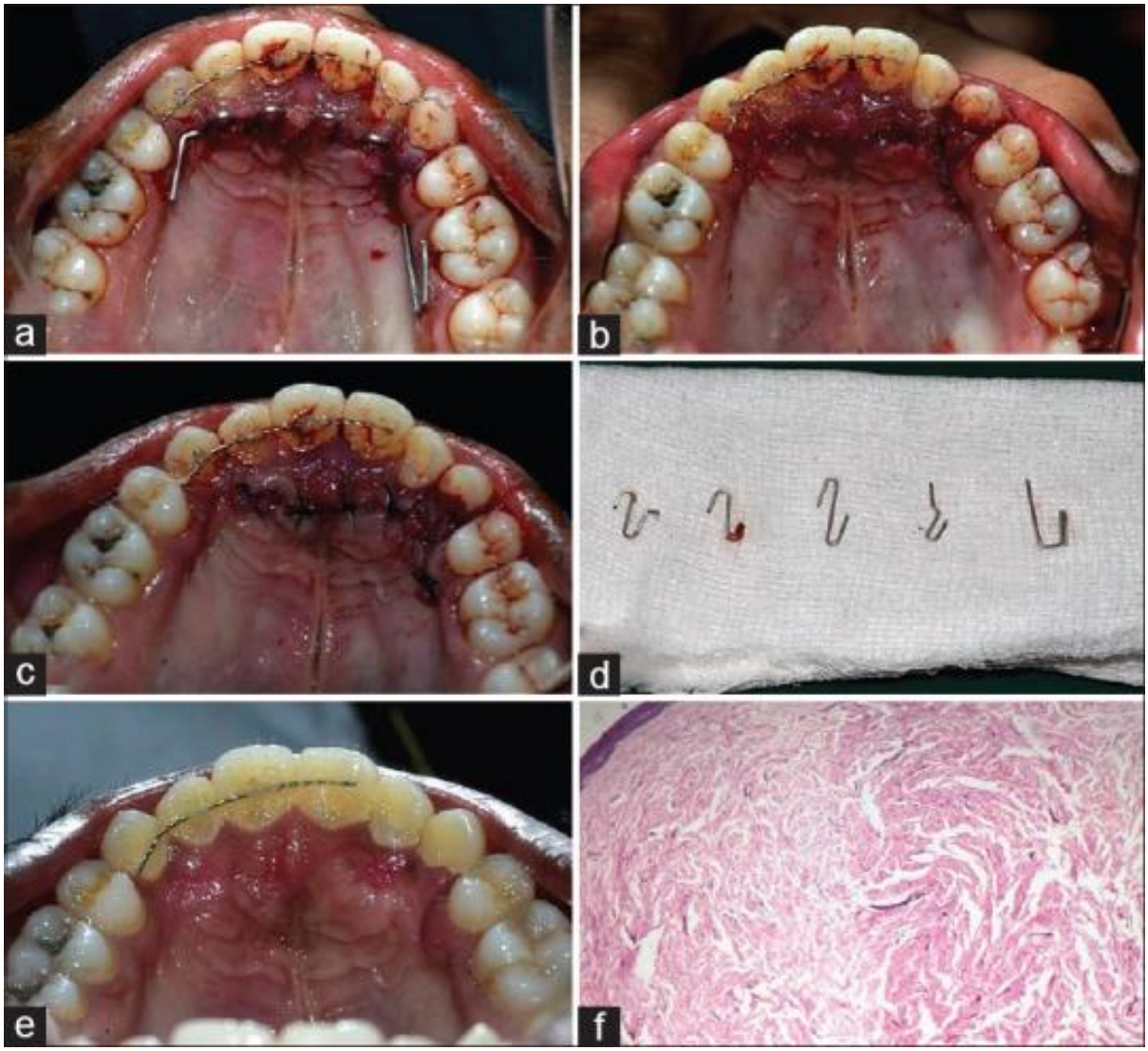

FIGURA 10 - a) Aparelho preso no palato. (b) Remoção cirúrgica do aparelho. c) O aparelho removido com tecido. (d) suturas colocadas. (e) pós-operatório de um mês. f) Histopatologia

Fonte: Muthu et al. (2017)

Koletsi; Makou; Pandis (2018) avaliaram as evidências disponíveis sobre o efeito do tratamento ortodôntico precoce e tratamento miofuncional nas crianças em desenvolvimento de dentição, sobre a correção da mordida aberta anterior, bem como sobre a normalização dos padrões de respiração bucal, deglutição e posição de língua e pressão. Pesquisas eletrônicas em MEDLINE, Cochrane e LILACS, sem restrições de linguagem foram realizadas. Além disso, a literatura não publicada foi identificada. Ensaios clínicos randomizados ou controlados ensaios clínicos, comparando intervenções aplicadas para gerenciar mordida aberta anterior e outras funções musculares, como padrão de respiração/deglutição e posição de repouso da língua e pressão, foram considerados. A avaliação da qualidade foi baseada na ferramenta Cochrane Risk of Bias. Meta-análises de efeitos aleatórios foram realizadas para avaliar os efeitos do tratamento. Dos 265 resultados iniciais, 15 artigos foram incluídos na revisão. Oito foram ensaios clínicos randomizados (ECR) e 7 foram ensaios clínicos controlados. Os desfechos do tratamento incluíram alterações esqueléticas e dentoalveolares registradas cefalometricamente, normalização da boca e fechamento do lábio, melhora da posição/pressão de repouso da língua e modificação do padrão de deglutição. Não houve evidência para apoiar esporões linguais ligados sobre aparelhos fixos bandados para a correção da mordida aberta anterior em crianças com dentição mista apresentando hábitos orais não nutritivos no início do tratamento. Embora o tratamento ortodôntico precoce e o tratamento miofuncional nas crianças com dentição decídua e mista pareçam ser uma abordagem promissora, a qualidade das evidências existentes é questionável.

4 DISCUSSÃO

Na constante busca pela remoção dos hábitos deletérios que prejudicam a oclusão e dificultam as correções ortodônticas, os aparelhos impedidores de hábito imperam. O maior destaque dentre esses aparelhos, sem dúvida, é a grade palatina que pode ser tanto fixa quanto removível e ambas, apresentam sucesso nas intervenções (KAMDAR; AL-SHAHRANI, 2015; AL HAMADI; SALEH; KADDOUHA, 2017; SLAVIERO et al., 2017; FERES et al., 2017). Mas dependendo da intensidade do hábito, a grade pode machucar a mucosa do palato (MUTHU et al., 2017).

Outra opção são os esporões linguais colados nos dentes (CANUTO et al., 2016). Em comparação aos esporões, tanto a grade quanto aqueles apresentam sucesso nos tratamentos (INSABRALDE et al., 2016; NASCIMENTO, ARAÚJO; MACHADO, 2016; LEITE et al., 2016). Sendo que Gracco et al. (2016) relataram sucesso no tratamento de uma paciente adulta com associação de terapia fonoaudiológica e esporões linguais.

Quanto aos reeducadores linguais, Garrett; Araújo; Baker (2016) exibiram boas indicações. E Fukumoto; Otsuka; Kawata (2016) apresentaram o dispositivo de treinamento de língua, o T4A, em pacientes com dentição permanente. Esse aparelho é eficaz para a correção de hábitos orais, terapia miofuncional e para o ensino da posição correta da língua em repouso durante o dia e para a correção de hábitos orais, ensinando a posição correta da língua em repouso durante o sono.

5 CONCLUSÃO

Após o exposto, pode-se concluir que os principais aparelhos impedidores de hábito ainda são a grade palatina, os esporões e os aparelhos reeducadores linguais, todos empregados com expressivo sucesso.

REFERÊNCIAS BIBLIOGRÁFICAS

AL HAMADI, W.; SALEH, F.; KADDOUHA, M. Orthodontic treatment timing and modalities in anterior open bite: case series study. **The Open Dentistry Journal**, v. 16, n. 11, p. 581-594, Nov. 2017.

ALVES, F. B. et al. Children using day nurseries' facilities can be associated with more risk to nonnutritive sucking habits. **The Journal of Contemporary Dental Practice**, v. 17, n. 9, p. 721-727, Sep. 2016.

BRUGUIERE, F. et al. Pre-operative parafunctional or dysfunctional oral habits are associated with the temporomandibular disorders after orthognathic surgery: An observational cohort study. **Journal of Oral Rehabilitation**, v. 2018, n. 25, p. 0-0, Nov. 2018.

CANUTO, L. F. G. et al. Anterior open-bite treatment with bonded vs conventional lingual spurs: A comparative study. **American Journal of Orthodontics and Dentofacial Orthopedics**, v. 149, n. 6, p. 847-855, Jun. 2016.

DOĞRAMACI, E. J.; ROSSI-FEDELE, G. Establishing the association between nonnutritive sucking behavior and malocclusions: a systematic review and meta-analysis. **The Journal of the American Dental Association**, v. 147, n. 12, p. 926-934, Dec. 2016.

FAIZEE, S. H. et al. Awareness survey about the effects of malocclusion among young adults. **Indian Journal of Dental Research**, v. 29, n. 6, p. 705-710, Nov./Dec. 2018.

FERES, M. F. N. et al. Effectiveness of open bite correction when managing deleterious oral habits in growing children and adolescents: a systematic review and meta-analysis. **European Journal of Orthodontics**, v. 39, n. 1, p. 31-42, Feb. 2017.

FUKUMOTO, A.; OTSUKA, T.; KAWATA, T. Simple myofunctional therapy using ready-made mouthpiece device before and after orthodontic treatment. The **Chinese Journal Dental Resserch**, v. 19, n. 3, p. 165-169, 2016.

GARRETT, J.; ARAUJO, E.; BAKER, C. Open-bite treatment with vertical control and tongue reeducation. **American Journal of Orthodontics and Dentofacial Orthopedics**, v. 149, n. 2, p. 269-276, Feb. 2016.

GOMES, M. C. et al. Association between psychological factors, socio-demographic conditions, oral habits and anterior open bite in five-year-old children. **Acta Odontologica Scandinavica**, v. 76, n. 8, p. 553-558, Nov. 2018.

GRACCO, A. et al. Anterior open-bite orthodontic treatment in an adult patient: A clinical case report. **International Orthodontics**, v. 14, n. 2, p. 171-183, Jun. 2016.

GRIPPAUDO, C. et al. Association between oral habits, mouth breathing and malocclusion. **Acta Otorhinolaryngologica Italica**, v. 36, n. 5, p. 386-394, Oct. 2016.

HENRIQUES, J. F. C. et al. Sucção digital: implicações ortodônticas e estabilidade a longo prazo de um caso tratado precocemente. **Revista Clínica de Ortodontia Dental Press**, v. 2, n. 2, p. 37-50, abr./maio 2003.

INSABRALDE, N. M. et al. Dentoskeletal effects produced by removable palatal crib, bonded spurs, and chincup therapy in growing children with anterior open bite. **The Angle Orthodontist**, v. 86, n. 6, p. 969-975, Nov. 2016.

KAMDAR, R. J.; AL-SHAHRANI, I. Damaging oral habits. **Journal of International Oral Health: JIOH**, v. 7, n. 4, p. 85-87, Apr. 2015.

KOLAWOLE, K. A. et al. Oral habits and malocclusion in children resident in Ile-Ife Nigeria. **European Archives of Paediatric Dentistry**, v. 2018, n. 30, p. 1-9, Nov. 2018.

KOLETSI, D.; MAKOU, M.; PANDIS, N. Effect of orthodontic management and orofacial muscle training protocols on the correction of myofunctional and myoskeletal problems in developing dentition. A systematic review and meta-analysis. **Orthodontics & Craniofacial Research**, v. 21, n. 4, p. 202-215, Nov. 2018.

LEITE, J. S. et al. Effects of palatal crib and bonded spurs in early treatment of anterior open bite: a prospective randomized clinical study. **The Angle Orthodontist**, v. 86, n. 5, p. 734-739, Sep. 2016.

LOPES-FREIRE, G. M. et al. Exploring the association between feeding habits, non-nutritive sucking habits, and malocclusions in the deciduous dentition. **Progress in Orthodontics**, v. 16, n. 1, p. 43, Dec. 2015.

MOSTAFIZ, W. Fundamentals of interceptive orthodontics: optimizing dentofacial growth and development. **Compendium of Continuing Education in Dentistry**, v. 40, n. 3, p. 149-154, Mar. 2019.

MUTHU, J.et al. Fibrotic encapsulation of orthodontic appliance in palate. **Journal of Indian Society of Periodontology**, v. 21, n. 5, p. 427-428, Sep./Oct. 2017.

NASCIMENTO, M. H. A.; ARAÚJO, T. M.; MACHADO, A. W. Severe anterior open bite during mixed dentition treated with palatal spurs. **Journal of Clinical Pediatric Dentistry**, v. 40, n. 3, p. 247-250, 2016.

PEREIRA, T. S.; OLIVEIRA, F. de; CARDOSO, M. C. de A. F. Association between harmful oral habits and the structures and functions of the stomatognathic system: perception of parents/guardians. **CoDAS** Sociedade Brasileira de Fonoaudiologia, v. 29, n. 3, p. 30-35, May. 2017.

ROCHELLE, I. M. F. et al. Amamentação, hábitos bucais deletérios e oclusopatias em crianças de cinco anos de idade em São Pedro, SP. **Dental Press Journal of Orthodontics**, v. 15, n. 2, p. 71-81, Mar./Apr. 2010.

ROSCOE, M. G. et al. Association of breastfeeding duration, nonnutritive sucking habits, and malocclusion. **International Journal of Clinical Pediatric Dentistry**, v. 11, n. 1, p. 18-22, Jan./Feb. 2018.

SANTOS NETO, E. T. et al. The influence of sucking habits on occlusion development in the first 36 months. **Dental Press Journal of Orthodontics**, v. 17, n. 4, p. 96-104, Jul./Aug. 2012.

SILVA, M.; MANTON, D. Oral habits - part 1: the dental effects and management of nutritive and non-nutritive sucking. **Journal of Dentistry for Children**, v. 81, n. 3, p. 133-139, Sep./Dec. 2014.

SLAVIERO, T. et al. Dimensional changes of dental arches produced by fixed and removable palatal cribs: A prospective, randomized, controlled study. **The Angle Orthodontist**, v. 87, n. 2, p. 215-222, Mar. 2016.

TIBOLLA, C. et al. Associação entre mordida aberta anterior e hábito de sucção de chupeta em escolares de um município do sul do Brasil. **Dental Press Journal of Orthodontics**, v. 17, n. 6, p. 89-96, Nov./Dec. 2012.

XIAOBING, L. Dental alveolar bone and dental arch remodeling in children: orthodontic diagnosis and treatments based on individual child arch development. **West China Journal of Stomatology**, v. 34, n. 6, p. 556-563, Dec. 2016.