FACSETE
FACULDADE SETE LAGOAS

PÓS-GRADUAÇÃO EM ORTODONTIA

Vivyan Castro dos Santos

O TRATAMENTO DAS AGENESIAS DOS INCISIVOS LATERAIS SUPERIORES UNI OU BILATERAL: uma revisão de literatura

Montes Claros – MG

2025

PÓS-GRADUAÇÃO EM ORTODONTIA

Vivyan Castro dos Santos

O TRATAMENTO DAS AGENESIAS DOS INCISIVOS LATERAIS SUPERIORES UNI OU BILATERAL: uma revisão de literatura

Monografia apresentada ao curso de especialização Lato Sensu da Faculdade Sete Lagoas – FACSETE, como requisito parcial para obtenção do título de Especialista em Ortodontia.

Área de concentração: Odontologia.

Orientador: Rafael Costa Silveira.

Montes Claros – MG

2025

FACSETE
FACULDADE SETE LAGOAS

PÓS-GRADUAÇÃO EM ORTODONTIA

Vivyan Castro dos Santos

O TRATAMENTO DAS AGENESIAS DOS INCISIVOS LATERAIS SUPERIORES UNI OU BILATERAL: uma revisão de literatura

Monografia apresentada ao curso de especialização Lato Sensu da Faculdade Sete Lagoas – FACSETE, como requisito parcial para obtenção do título de Especialista em Ortodontia.

Área de concentração: Odontologia

Orientador: Rafael Costa Silveira.

Aprovada em 21/04/2025 pela banca constituída pelos seguintes professores:

Profa. Me. Caroline Mendes Rocha Xavier

Prof. Me. Romulo Ranieri Mendes Rocha

Prof. Me. Rodrigo Andraus de Andrade

Montes Claros – MG, 21 de abril de 2025.

RESUMO

A agenesia congênita bilateral dos incisivos laterais superiores (ILS) representa um desafio para ortodontistas e outros profissionais da odontologia. Este estudo objetiva compreender os fatores que envolvem a agenesia dos ILS, com exploração de sua incidência, causas, diagnóstico e das opções terapêuticas para o seu tratamento. Com emprego da metodologia da pesquisa bibliográfica de natureza qualitativa, busca analisar a melhor abordagem terapêutica no tratamento dessa anomalia. Os critérios de investigação foram estabelecidos para selecionar estudos que tratem sobre a agenesia de ILS. Entre as opções de tratamento desse problema dentário, há o fechamento ortodôntico dos espaços e a reanatomização dos caninos ou uma estratégia que combine a preservação do espaço por meio de técnicas ortodônticas e a instalação de implantes dentários. A escolha do tratamento, independentemente da melhor opção para cada caso, deve ser sempre discutida em uma perspectiva multidisciplinar, visando o alcance da estética e da função ideais, garantindo, assim, a estabilidade desejada e o sucesso no término do tratamento. Como resultado deste trabalho, ficou enfatizado que a agenesia de ILS exige diagnóstico precoce para que o tratamento oferecido surta maior efeito positivamente. Sendo assim, o tratamento deve ser meticulosamente planejado, sustentado por evidências científicas robustas e práticas clínicas atualizadas.

Palavras-chave: agenesia congênita; ortodontia; incisivos laterais superiores.

ABSTRACT

Congenital bilateral agenesis of the maxillary lateral incisors (ILS) represents a challenge for orthodontists and other dental professionals. This study aims to understand the factors involved in ILS agenesis, exploring its incidence, causes, diagnosis and therapeutic options for its treatment. Using a qualitative bibliographic research methodology, it seeks to analyze the best therapeutic approach for treating this anomaly. The research criteria were established to select studies that address ILS agenesis. Treatment options for this dental problem include orthodontic space closure and canine reshaping or a strategy that combines space preservation through orthodontic techniques and the placement of dental implants. The choice of treatment, regardless of the best option for each case, should always be discussed from a multidisciplinary perspective, aiming to achieve ideal aesthetics and function, thus ensuring the desired stability and success at the end of the treatment. As a result of this work, it was emphasized that ILS agenesis requires early diagnosis so that the treatment offered has a greater positive effect. Therefore, treatment must be meticulously planned, supported by robust scientific evidence and updated clinical practices.

Keywords: congenital agenesis; orthodontics; upper lateral incisors.

LISTA DE FIGURAS

Figura 1 – Inclinação lingual excessiva: desafios estéticos no tratamento ortodôntico de agenesia de ILS.....14
Figura 2 – Tratamento ortodôntico para agenesia de ILS com extrações seletivas ..18
Figura 3 – Exame clínico intraoral pré-operatório revelando ausência bilateral de ILS 20
Figura 4 – Resultado após a colocação das próteses finais em relação às regiões dos ILS direito e esquerdo 21
Figura 5 – Estética no sorriso: o desafio da substituição de dentes perdidos 22

LISTA DE ABREVIATURAS E SIGLAS

ILS – Incisivos laterais superiores

SUMÁRIO

1 INTRODUÇÃO 8

2 METODOLOGIA 10

3 REVISÃO DE LITERATURA 11
3.1 Definição, etiologia e prevalência das agenesias dos ILS 11
3.2 A importância do diagnóstico e tratamento das agenesias dos ILS 12
3.3 Fechamento do espaço por meio da ortodontia 16
3.4 Manutenção ou abertura dos espaços 19

4 DISCUSSÃO 23

5 CONCLUSÃO 24

REFERÊNCIAS 25

1 INTRODUÇÃO

Segundo os estudos de Paravizo *et al.* (2021), a agenesia dentária é uma das anomalias de desenvolvimento mais frequentes que afetam a formação da dentição humana, consistindo na ausência congênita de um ou mais dentes permanentes ou decíduos. Ela está diretamente relacionada a modificações na lâmina dentária, ou seja, na estrutura embrionária responsável pela formação dos dentes, que podem ser causadas por fatores genéticos, ambientais ou uma combinação de ambos.

Conforme Veras *et al.* (2024), entre as diversas formas de agenesia dentária, encontra-se a ausência congênita dos incisivos laterais superiores (ILS), que pode provocar um impacto considerável na autoestima, função e bem-estar psicológico do paciente. Veras *et al.* (2024, p. 2) apontam que há uma "estimativa entre 1% a 2% da população" brasileira acometida por essa anomalia, portanto exige maior atenção dos pesquisadores e profissionais da área odontológica, a fim de buscar mais entendimento e possíveis soluções para essa problemática.

De acordo com Cordeiro *et al.* (2023), essa anomalia é bastante comum e pode se manifestar de forma unilateral ou bilateral, com maior frequência na forma bilateral. Além disso, Villardi (2015) esclarece que ela predomina no gênero feminino em comparação com o gênero masculino e que a forma bilateral é predominante, enquanto que, no caso da agenesia unilateral, o lado esquerdo é o mais afetado. A busca por soluções para essa condição é mais comum entre os jovens, especialmente durante a adolescência e o início da vida adulta. Paravizo *et al.* (2021) asseveram que os incisivos superiores desempenham um papel fundamental na estética facial, particularmente no sorriso, e sua falta pode ter um impacto significativo na aparência, na articulação da fala e na função mastigatória de uma pessoa. Sendo assim, é imprescindível que haja estudos e práticas interventivas em um problema de fácil resolução e de diferentes maneiras.

Nesse contexto, Almeida *et al.* (2014) afirma que essa situação requer um planejamento detalhado, considerando as opções disponíveis e os resultados esperados após o tratamento, que pode envolver o fechamento do espaço ou o uso de próteses. Avanços recentes na odontologia restauradora têm impulsionado uma reavaliação de como abordar esse tipo de condição clínica. Fatores relacionados ao paciente e aos dentes, incluindo a apresentação da má oclusão (a forma como os

dentes se encaixam quando a boca está fechada) e seu impacto na oclusão, devem ser cuidadosamente considerados para um tratamento personalizado e com eficácia.

Desse modo, Cordeiro *et al.* (2023) os diagnósticos e tratamentos adequados são cruciais para promover uma restauração dentária do paciente, melhorando, então, a sua qualidade de vida. Ademais, os autores defendem que o tratamento da agenesia dentária geralmente requer uma abordagem multidisciplinar, combinando ortodontia, prótese, implantodontia e, ocasionalmente, cirurgia. A escolha da terapia é determinada pela idade do paciente, pelo grau de agenesia e pelas características faciais e oclusais individuais, portanto a análise é individual e pode oferecer meios para recuperação do paciente.

Este estudo teve como objetivo geral compreender os fatores que envolvem a agenesia dos ILS, com exploração de sua incidência, causas, diagnóstico e das opções terapêuticas para o seu tratamento. A metodologia empregada é a pesquisa bibliográfica qualitativa, analisando os estudos científicos recentes sobre agenesia de ILS.

2 METODOLOGIA

Este estudo investigativo encontra-se firmado na pesquisa bibliográfica, visto que busca sustentação nas diferentes referências no campo das temáticas situadas na área da agenesia congênita bilateral dos ILS. Nesse contexto, foram realizados levantamentos de materiais para revisão da literatura em bases de dados como SciELO, Google Acadêmico e Biblioteca Virtual da Saúde, utilizando palavras-chave como agenesia dentária, tratamentos de ILS, conceito, etiologia e prevalência de ILS.

Desse modo, este trabalho foi baseado em artigos científicos e monografias de revisão de literatura, a fim de desenvolver uma compreensão mais aprofundada sobre prognósticos e tratamentos propostos para casos semelhantes. Assim, foram selecionados 32 trabalhos científicos que sustentaram as ideias defendidas neste estudo, realizando também a metapesquisa, que demonstrou a experiência de pesquisadores das agenesias congênitas bilaterais dos ILS.

3 REVISÃO DE LITERATURA

3.1 Definição, etiologia e prevalência das agenesias dos ILS

O levantamento e análise dos aparatos teóricos são relevantes para compreensão das agenesias dos ILS, visto que esse campo de estudo pode oferecer resolução para uma anomalia que, conforme Macedo *et al.* (2008), afeta consideravelmente os pacientes que adentram os consultórios odontológicos. O ser humano apresenta primeiramente os dentes decíduos, os conhecidos como dentes de leite, que são substituídos pelos permanentes. Rodrigues e Borges (2019) esclarecem que, durante o desenvolvimento da dentição humana, podem ocorrer anomalias dentárias, que variam em gravidade e podem causar problemas como atrasos na formação dos dentes ou, em casos mais graves, a ausência completa de um ou mais dentes, conhecida como agenesia.

Segundo Salgado, Mesquita e Afonso (2012), a anomalia dentária é definida como um desvio da normalidade, que, geralmente, está relacionado ao desenvolvimento embrionário dos dentes, que pode resultar em alterações como ausência, excesso ou deformidade dos dentes. De acordo com Neville *et al.* (2009) e Pinho, Maciel e Pollmann (2009), um dente é considerado congenitamente ausente se não estiver presente na cavidade oral, não estiver impactado, não for visível em exames radiográficos e não tiver sido extraído ou perdido de forma acidental. Para Veras *et al.* (2024, p. 4), a "etiologia da agenesia de ILS é multifatorial, envolvendo uma complexa interação entre fatores genéticos e ambientais", entre outros fatores.

Macedo *et al.* (2008) destacaram que a genética desempenha um papel fundamental na causa das agenesias dentárias. Estudos com famílias, gêmeos idênticos e indivíduos com síndromes específicas revelaram uma clara influência genética. Os autores mencionaram o gene MSX1, localizado no cromossomo 4, como um fator relacionado às agenesias. Além disso, os autores afirmam que a hereditariedade foi identificada como um fator altamente significativo na origem das agenesias dentárias, embora outros fatores, como problemas endócrinos, infecções virais, questões alimentares e traumas, também sejam relevantes.

Nesse viés, as agenesias dos ILS são anomalias comuns que podem prejudicar a qualidade de vida desde muito cedo, afetando adolescentes e jovens.

De acordo com Pinho (2011), pesquisas mostram que a prevalência de ausência congênita de ILS varia significativamente entre diferentes populações, com taxas que oscilam de 0,8% a 4,25%. Sendo assim, os estudos que procuram esclarecer sobre essa problemática dentária e apontar possíveis tratamentos são relevantes para a sociedade contemporânea.

Conforme Salzedas *et al.* (2006), os ILS e os segundos pré-molares são frequentemente identificados como os dentes mais comuns com agenesia na população brasileira. Os autores Salgado, Mesquita e Afonso (2012) notaram que a agenesia é uma irregularidade dental bastante frequente, especialmente referente aos ILS. Os pesquisadores Galluccio, Castellano e Monaca (2012) observaram que a maior incidência de agenesias dentárias ocorre nos terceiros molares, afetando de 9% a 30% da população. Em seguida, estão os segundos pré-molares inferiores, com uma ocorrência de 3% a 4%, os ILS (2,2%) e os segundos pré-molares superiores.

Torres *et al.* (2015) conduziram um estudo com o objetivo de avaliar a frequência de anomalias dentárias relacionadas ao número, observando a incidência em função do gênero, localização e os dentes mais impactados. Foram examinadas 1.054 radiografias panorâmicas de pacientes com idades entre 5 e 30 anos, que não tinham passado por tratamento ortodôntico ou cirúrgico. A pesquisa foi realizada entre janeiro e março de 2010 em uma clínica de diagnóstico de imagem privada em Teresina – PI. Os métodos estatísticos utilizados incluíram o teste qui-quadrado de Pearson e o Teste Binominal para duas proporções. Segundo Torres *et al.* (2015, p. 281), das amostras analisadas, “550 (52,2%) eram de pacientes do gênero feminino e 504 (47,8%), do masculino. A prevalência de anomalia dentária de número foi 8,9%, sendo que a maioria foi de hipodontia”. Conforme os autores, os ILS foram os dentes mais afetados por agenesia.

3.2 A importância do diagnóstico e tratamento das agenesias dos ILS

Gartner e Goldenberg (2009) asseveram que o diagnóstico precoce das agenesias é fundamental para uma intervenção com resultados mais satisfatórios. Além da análise clínica, o diagnóstico geralmente é realizado por meio de radiografia panorâmica, mas atualmente a tomografia Cone-Beam tornou-se uma ferramenta valiosa para auxiliar no diagnóstico, oferecendo imagens mais detalhadas e

precisas. Conforme Paula e Ferrer (2007), é fundamental que o cirurgião-dentista tenha conhecimento sobre odontogênese e cronologia da erupção dentária, para garantir um diagnóstico preciso e correto, a fim de tomar a melhor decisão para o tratamento do paciente.

Segundo Moyers (1991), as radiografias são essenciais para diagnosticar agenesias dentárias. É fundamental distinguir entre a ausência congênita e a ausência causada por atraso na calcificação do dente. As radiografias permitem verificar a presença ou ausência do saco dental, onde o dente se desenvolverá. Se o saco dental não estiver presente, observa-se um padrão trabeculado do osso, indicando a inexistência do germe dental. Moyers recomenda realizar radiografias intraorais em crianças entre 4 anos e 6 meses a 5 anos para verificar a presença ou ausência de todos os dentes, exceto os terceiros molares. Um diagnóstico precoce requer uma análise cuidadosa e detalhada de cada caso.

De acordo com Gartner e Goldenberg (2009), a radiografia panorâmica é uma técnica radiográfica que utiliza princípios tomográficos para capturar a região do complexo maxilomandibular. Essa abordagem fornece uma visão geral completa de dentes e estruturas de suporte em uma única imagem radiográfica. Em crianças, essa imagem é fundamental durante a fase de dentição mista, pois permite avaliar a posição dos germes dos dentes permanentes em desenvolvimento, identificar irregularidades no padrão de erupção e prevenir ou reduzir problemas ortodônticos futuros. A intervenção nessa fase pode guiar o crescimento e a oclusão, considerando que muitas más oclusões se manifestam nesse período.

Segundo os estudos de Kokich (2005) e Zarone *et al.* (2006), o tratamento das agenesias dos ILS pode ser realizado por meio da ortodontia, que pode envolver o fechamento de espaços ou a criação de espaços para a posterior reabilitação com implantes dentários. Essas abordagens são consideradas as mais eficazes, desde que sejam precedidas por um diagnóstico preciso e um plano de tratamento personalizado e detalhado. Argyropoulos e Payne (1988) postulam que o planejamento para a agenesia de ILS deve considerar o perfil facial do paciente, a quantidade e a direção do crescimento, a relação oclusal entre os dentes, a protrusão alveolar, a deficiência no comprimento do arco, além de analisar a forma, posição, inclinação e coloração dos caninos.

Os autores Rosa e Zachrisson (2002) enfatizam a relevância de uma abordagem multidisciplinar que envolva ortodontia, dentística e periodontia nos

casos de agenesia de ILS tratados com fechamento de espaço. De acordo com os autores, o tratamento interdisciplinar deve envolver uma abordagem multifacetada, que inclui a reanatomização dos caninos para que se assemelhem em forma e tamanho aos incisivos laterais, além de clareamento dental para equalizar a cor dos caninos e incisivos laterais.

Além disso, segundo Rosa e Zachrisson (2002), é necessário ajustar o torque das coroas dos caninos para que pareçam mais semelhantes aos incisivos laterais e implementar torques ideais nos primeiros e segundos pré-molares mesializados. É necessária também a realização de procedimentos de extrusão dos caninos e intrusão dos primeiros pré-molares para corrigir a margem gengival na parte anterior, além de aumentar a largura e comprimento dos primeiros pré-molares para que se aproximem dos caninos. Por fim, podem ser realizados procedimentos cirúrgicos para incrementar a coroa clínica e melhorar a estética e função da dentição.

Rosa e Zachrisson (2002) esclareceram que o tratamento de maloclusões associadas à agenesia de ILS pode optar pelo fechamento ortodôntico dos espaços ou não, dependendo da maloclusão inicial. Fatores relevantes a serem considerados são o nível de apinhamento (dentes estão muito próximos ou sobrepostos, causando uma aparência desalinhada ou irregular) ou presença de diastemas (espaço anormalmente grande entre dois dentes adjacentes), as dimensões e formatos dos dentes, além da condição da oclusão, conforme demonstrado na Figura 1, a seguir.

Figura 1 – Inclinação lingual excessiva: desafios estéticos no tratamento ortodôntico de agenesia de ILS

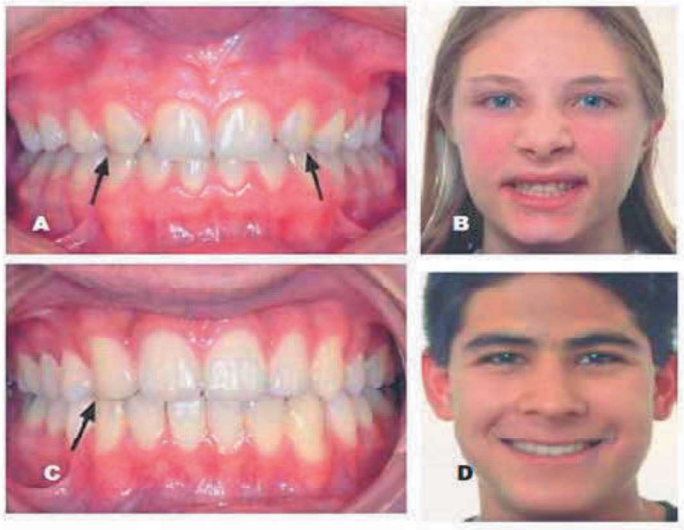

Fonte: Rosa e Zachrisson (2002)

Conforme está demonstrado na Figura 1 pelos pesquisadores Rosa e Zachrisson (2002), a inclinação lingual excessiva das coroas dos caninos superiores gera resultados estéticos desfavoráveis (indicados pelas setas) no fechamento ortodôntico de espaços, tanto em casos de agenesia bilateral (A e B) quanto unilateral (C e D). É importante notar também que os ILS naturais apresentam uma inclinação labial, como observado no lado esquerdo da imagem C.

Nesse viés, Rosa e Zachrisson (2002) apontam que o fechamento dos espaços é recomendado em casos específicos, devendo ocorrer quando há tendência ao apinhamento nos dentes superiores, perfil equilibrado do paciente, inclinação normal dos dentes anteriores, tamanhos semelhantes entre caninos e pré-molares, protrusão dentoalveolar e maloclusão de Classe II. Por outro lado, a preservação dos espaços é a abordagem preferida em pacientes que apresentam ausência de maloclusão com correta intercuspidação nos dentes posteriores, diastemas abrangentes no arco superior, maloclusão de Classe III, perfil retrognático e grande discrepância de tamanho entre os caninos e os primeiros pré-molares. Essa abordagem visa manter a oclusão adequada, evitar fechamento excessivo dos espaços e preservar a harmonia facial.

Daniela Schroeder, Marco Schroeder e Vasconcelos (2022) argumentam que os pacientes submetidos a tratamento de fechamento de espaço apresentam saúde periodontal significativamente melhor em comparação com aqueles que receberam próteses para substituir incisivos laterais. Além disso, não foram encontradas diferenças entre as duas opções de tratamento em relação à função oclusal, bem como sinais e sintomas de disfunção temporomandibular.

Nessa mesma direção, Gupta e Rauniyar (2020) asseveram que pacientes jovens com agenesia de incisivos laterais e exposição excessiva da gengiva ao sorrir não devem ser tratados com a abertura de espaço e colocação de implantes, uma vez que é improvável que essa técnica alcance resultados satisfatórios a longo prazo em termos oclusais, gengivais e periodontais na zona estética. Em vez disso, o fechamento ortodôntico do espaço oferece a vantagem de preservar tecidos gengivais saudáveis e papilas gengivais interdentais intactas, que se desenvolverão naturalmente com os dentes do paciente ao longo da vida. Além disso, a colocação de implantes antes do término do crescimento facial pode levar a problemas periodontais, oclusais e estéticos significativos.

Diante de diferentes opções para o tratamento das agenesias dos ILS, fica explícito que a elaboração do plano de tratamento é influenciada por uma variedade de fatores, incluindo, como apontam os pesquisadores Gupta e Rauniyar (2020), Moyers (1991) e Rosa e Zachrisson (2002), a idade do paciente, condições financeiras, tipos de maloclusão, preocupações estéticas e harmonia visual. Desse modo, a escolha da melhor opção de tratamento deve ser tomada pelos envolvidos no processo, ou seja, pais/responsáveis, paciente e os profissionais da saúde, como o cirurgião-dentista, a fim de assegurar uma decisão informada e personalizada.

3.3 Fechamento do espaço por meio da ortodontia

Carlson (1952) foi um precursor ao sugerir que o fechamento ortodôntico poderia ser uma solução eficaz para tratar agenesias dentárias, eliminando a necessidade de próteses. Além disso, ele enfatizou a importância da simetria facial e propôs a extração do incisivo lateral correspondente, independentemente de ser conoide (dente que apresenta uma forma cônica ou pontiaguda, em vez da forma normal e arredondada) ou não, em casos de agenesia unilateral associada ao apinhamento ou aumento do overjet, ou seja, os dentes superiores se projetam excessivamente sobre os dentes inferiores, criando um espaço anormalmente grande entre eles.

Zachrisson e Mjör (1975) realizaram um estudo para investigar as alterações nas estruturas dentinárias e pulpares decorrentes do desgaste durante a reanatomização de caninos, em casos de agenesias de ILS. Analisando 48 dentes, os autores observaram que os participantes relataram sensibilidade significativa apenas nos primeiros três dias. A conclusão foi de que o desgaste pode ser realizado de forma segura em dentes permanentes de adolescentes, com pouca ou nenhuma reação adversa nas estruturas dentinárias ou pulpares.

Os pesquisadores Woodworth, Sinclair e Alexander (1985) realizaram um estudo sobre as características dentárias e cefalométricas em 43 indivíduos com agenesia congênita de ILS. Além disso, investigaram os efeitos do fechamento de espaço ortodôntico em uma amostra de 22 pacientes. Os resultados da pesquisa indicaram que indivíduos com agenesia congênita do ILS apresentavam características dentárias e cefalométricas específicas, incluindo uma tendência à

diminuição do tamanho da arcada dentária. Os dados revelaram também que o fechamento do espaço ortodôntico pode ser uma alternativa viável para pacientes com agenesia congênita de ILS, desde que seja realizado com cuidado e planejamento.

Rosa e Zachrisson (2002) examinaram os desafios clínicos associados ao fechamento de espaços dentários e identificaram os fatores-chave para o sucesso desse procedimento. Eles demonstraram que o fechamento de espaços é uma opção eficaz para tratar maloclusões relacionadas à ausência de ILS, apresentando vantagens em relação ao uso de próteses para substituir dentes ausentes. Segundo os autores, as principais objeções ao fechamento ortodôntico incluem dificuldades com a contenção, riscos à oclusão funcional e resultados finais que podem não parecer naturais. No entanto, eles destacam que a principal vantagem desse método é que, embora exija acompanhamento contínuo em longo prazo, os resultados são permanentes. Esse fato é especialmente importante para pacientes jovens com falta de ILS, porque evita a necessidade de próteses temporárias por vários anos, até o término do crescimento craniofacial. Além disso, as próteses temporárias podem ser frágeis e requerer manutenção constante.

Rosa e Zachrisson (2002) apontam que outra vantagem do fechamento de espaço é a criação de uma linha gengival natural ao redor dos caninos reposicionados, o que é especialmente importante para pacientes com sorriso elevado. Ademais, o fechamento de espaços permite obter contornos gengivais e espaços interdentais naturais, o que pode ser difícil de alcançar com implantes ou facetas de porcelana. Por fim, o fechamento de espaços também é uma opção mais acessível, pois não requer a substituição protética ou implantes, o que pode ser um custo adicional.

Almeida *et al.* (2002) apresentaram dois casos clínicos de fechamento de espaços dentários, combinando ortodontia e odontologia estética restauradora. O primeiro caso envolveu uma paciente de 13 anos e oito meses, insatisfeita com sua mordida e aparência facial. A avaliação clínica revelou um perfil facial harmonioso e características intrabucais como relação molar normal, caninos superiores posicionados como incisivos laterais, persistência do canino decíduo direito e desvio da linha média superior, sugerindo agenesia do incisivo lateral.

Além disso, Almeida *et al.* (2002) informa que o arco inferior apresentava um apinhamento localizado na área do primeiro pré-molar direito, resultando em uma

discrepância dentária negativa. Exames radiográficos confirmaram a ausência bilateral dos ILS e a presença do canino decíduo. O plano de tratamento incluiu a extração do canino superior decíduo direito e dos segundos pré-molares inferiores, visando corrigir a discrepância dentária e preservar um bom perfil facial. Após o tratamento, os molares mantiveram sua oclusão e os caninos foram convertidos em incisivos laterais, proporcionando à paciente uma oclusão ideal e uma estética agradável. A Figura 2, a seguir, demonstra essas anotações.

Figura 2 – Tratamento ortodôntico para agenesia de ILS com extrações seletivas



Fonte: Almeida *et al.* (2002)

Conforme Almeida *et al.* (2002), a Figura 2 revela o tratamento da agenesia de ILS com extrações do canino superior decíduo direito e dos segundos pré-molares inferiores para fechamento de espaço. Em A e B, há destaque para aspectos intrabucais laterais iniciais; em C, para aspecto intrabucal frontal final; em D e E, aspectos intrabucais laterais finais; em F e G, aspecto intrabucal frontal inicial e final, respectivamente.

Almeida *et al.* (2002) esclarece que, no segundo caso clínico, uma paciente de 12 anos e dois meses relatou como principal queixa a presença de espaços entre os dentes anteriores superiores. Após exames clínicos e radiográficos, foi identificada a agenesia bilateral dos ILS. Segundo Almeida *et al.* (2002), o planejamento ortodôntico foi realizado de forma conservadora, evitando extrações no arco inferior e preservando o bom perfil facial da paciente. A mecânica tradicional foi utilizada para o fechamento de espaços, e os caninos foram esteticamente disfarçados como incisivos laterais. Os autores esclarecem que essa abordagem

oferece várias vantagens, incluindo condições periodontais superiores, resultados estéticos e funcionais excepcionais e a transformação eficaz do canino em incisivo lateral. Eles enfatizam que, ao elaborar um planejamento ortodôntico, é essencial considerar fatores como necessidade de extrações, relação sagital dos arcos dentários, oclusão dos dentes posteriores, características dos caninos, quantidade de espaço disponível, idade do paciente e análise do perfil e padrão facial.

Zimmer e Seifi-Shirvandeh (2009) reuniram dados de 25 pacientes, sendo 15 mulheres e 10 homens, com agenesia bilateral dos ILS, tratados com fechamento de espaço ortodôntico. A idade média foi de 16,4 anos e o tempo de tratamento médio foi de 2,6 anos. Os pacientes apresentavam diferentes classificações esqueléticas (Classe I, II e III) e não houve extrações na arcada mandibular. A decisão pelo fechamento de espaço foi tomada em conjunto com os pais e pacientes, considerando a alternativa de abertura de espaço e reabilitação com implantes, com o objetivo de evitar intervenção cirúrgica. As alterações no overbite, overjet e relação molar estiveram alinhadas com os objetivos do tratamento, e o fechamento de espaço foi realizado dente a dente. Os autores apontam que o uso prolongado de elásticos de Classe III não resultou em mudanças significativas nos parâmetros ortodônticos considerados importantes. Os autores concluíram que o tratamento ortodôntico visando o fechamento de espaço devido à agenesia dentária pode ser uma alternativa viável e eficaz em vez de reabilitações protéticas.

3.4 Manutenção ou abertura dos espaços

Graber (1978) destacou que os implantes dentários são uma opção viável para substituir dentes ausentes em adolescentes, desde que o crescimento ósseo e dental esteja completo. No entanto, observou que, na região anterior superior, a erupção contínua dos dentes vizinhos pode causar uma infraoclusão das coroas dos implantes, com uma taxa média de 0,1 mm por ano.

Thilander *et al.* (2001) analisaram os efeitos a longo prazo de implantes dentários em diferentes áreas da boca de adolescentes e jovens. Foram escolhidos 18 pessoas com agenesia ou perda dental devido a trauma, com idades entre 13 e 17 anos e variados níveis de maturação óssea. Esses indivíduos foram monitorados por 10 anos, após a colocação dos implantes. Após a investigação, os autores concluíram que os implantes dentários são uma opção efetiva para a substituição de

dentes faltantes, desde que o desenvolvimento esquelético e dental esteja finalizado. Os autores destacaram também alguns desafios na substituição de ILS por implantes, como a erupção contínua dos dentes adjacentes e as mudanças craniofaciais que ocorrem após a adolescência. Para eles, é possível que surjam problemas periodontais se o espaço entre os dentes vizinhos e a quantidade de osso não forem adequados.

Kumar *et al.* (2013) destacaram que a agenesia ILS é o defeito dental mais comum na dentição permanente. Eles enfatizaram que a falta desses dentes, seja unilateral ou bilateral, é uma grande preocupação para os pacientes e um desafio para os ortodontistas, exigindo investigação precoce, diagnóstico preciso e planejamento cuidadoso do tratamento. Os autores apontam que, com o aumento da demanda por resultados esteticamente agradáveis, as reabilitações orais com implantes dentários se tornaram uma opção eficaz e previsível, desde que o crescimento craniofacial esteja estabilizado.

Kumar *et al.* (2013) afirmaram que um preparo ortodôntico pré-protético adequado é fundamental para criar espaço alveolar suficiente para a instalação bem-sucedida dos implantes. Os autores descreveram um caso de um paciente do sexo masculino, 26 anos, que apresentava agenesia bilateral dos ILS. O tratamento foi iniciado com preparação ortodôntica para abertura de espaço e concluído com sucesso mediante reabilitação com implantes dentários. A Figura 3 demonstra esse fato.

Figura 3 – Exame clínico intraoral pré-operatório revelando ausência bilateral de ILS



Fonte: Kumar *et al.* (2013, p. 41)

De acordo com Kumar *et al.* (2013), o tratamento ortodôntico foi concluído e alcançou resultados satisfatórios. O espaço ósseo nas regiões dos ILS foi adequadamente obtido, permitindo um fechamento harmonioso do diastema na linha média. Além disso, as raízes dos ILS e caninos foram perfeitamente alinhadas, resultando em uma oclusão ideal e um sorriso mais harmônico e estético. A Figura 4 apresenta esse resultado positivo.

Figura 4 – Resultado após a colocação das próteses finais em relação às regiões dos ILS direito e esquerdo



Fonte: Kumar *et al.* (2013, p. 42)

Kumar *et al.* (2013, p. 42) enfatizaram que os critérios estabelecidos para comprovar o resultado positivo do tratamento foram: "o implante estava imóvel, não havia sinais de dor ou supuração, o contato direto do implante com o osso era visível nas radiografias e a reabsorção óssea vertical era menor que 1,0 mm no primeiro ano após a carga protética". Os autores concluíram afirmando que o tratamento de pacientes com agenesia dentária requer uma abordagem multidisciplinar, envolvendo ortodontista, periodontista e implantodontista.

Kuljic (2013) reportou o caso de uma paciente de 32 anos com agenesia bilateral dos ILS e Classe II dentária, cujo principal foco era a estética, desejando um sorriso bonito enquanto mantinha a integridade dos dentes adjacentes. A paciente expressou insatisfação com a possibilidade de desgastes dentários para a colocação de uma ponte fixa ou qualquer solução protética removível. Os autores apontam que, após o tratamento, a paciente ficou muito satisfeita com o resultado, porque

além de obter um sorriso bonito, ele foi criado sem remoção desnecessária de estrutura dentária. A Figura 5 ilustra esse caso.

Figura 5 – Estética no sorriso: o desafio da substituição de dentes perdidos



Fonte: Elaboração própria com base em Kuljic (2013)

Segundo Kuljic (2013), uma abordagem diagnóstica interdisciplinar foi utilizada para alcançar o resultado estético desejado pela paciente, sem danificar os dentes ao redor. Para o autor, a decisão de abrir espaço deve ser cuidadosamente avaliada e as condições de Classe I e Classe III com excesso de espaço requerem intervenções terapêuticas que assegurem a preservação desse espaço. A etapa ortodôntica que envolve a criação e/ou manutenção do espaço tem como finalidade preparar os dentes vizinhos para a colocação de implantes, próteses fixas ou removíveis. O intuito é alcançar uma relação de Classe I entre os molares e caninos, além de substituir dentes que estão ausentes. É fundamental que o tratamento ortodôntico para a abertura de espaço seja iniciado após os 13 anos, com o objetivo de prevenir a atrofia óssea.

A recomendação de Kuljic (2013) é de que a instalação do implante ocorra após o término do crescimento facial e a erupção completa dos dentes permanentes, para evitar comportamentos análogos à anquilose dental, que podem dificultar o sucesso do implante em função das movimentações naturais dos dentes durante o desenvolvimento facial. Essa abordagem de tratamento é considerada eficaz, proporcionando resultados funcionais com mínima necessidade de reanatomização dental, ideal articulação de canino a primeiro molar e uma duração de tratamento reduzida.

4 DISCUSSÃO

Diante dos estudos realizados nas revisões da literatura dos trabalhos científicos de autores como Kumar *et al.* (2013), Paula e Ferrer (2007), Torres *et al.* (2015) e Veras *et al.* (2024), ficou evidenciado que a agenesia dentária, em particular a falta do ILS, afeta consideravelmente os pacientes, inclusive adolescentes e jovens. No entanto, é mais comum em mulheres, podendo se manifestar de forma unilateral ou bilateral. Essa condição está relacionada às maloclusões e insatisfação estética, o que demanda um tratamento multidisciplinar. Este estudo teve como objetivo primordial promover a compreensão sobre os fatores que envolvem a agenesia dos ILS, com exploração de sua incidência, causas, diagnóstico e das opções terapêuticas para o seu tratamento, fundamentando-se em uma revisão sistemática da literatura.

Nesse viés, autores como Gupta e Rauniyar (2020) e Rosa e Zachrisson (2002) evidenciaram que, em pacientes em fase de crescimento, o fechamento dos espaços é uma alternativa viável e eficaz em comparação aos implantes. As técnicas ortodônticas utilizadas variam conforme o tipo de má oclusão e as necessidades de ancoragem. Apesar das variações, os resultados obtidos nos tratamentos tendem a ser geralmente estáveis e satisfatórios. Sendo assim, o planejamento ortodôntico deve considerar fatores como o biotipo gengival, o suporte periodontal, as expectativas estéticas e a duração do tratamento.

Pelas defesas de pesquisadores como Gartner e Goldenberg (2009), Kuljic (2013) e Moyers (1991), o importante é que, por meio de exames adequados, como os radiográficos, o especialista em odontologia consiga orientar o paciente ou responsável quanto a melhor escolha a ser feita para recuperação dentária. Em suma, os estudos revisados ressaltam a relevância de um diagnóstico precoce e preciso, a fim de que as anomalias sejam identificadas e o tratamento seja realizado antes que o dano aos dentes sejam maiores e possam prejudicar até a autoestima do paciente.

5 CONCLUSÃO

A partir desta revisão da literatura, é possível concluir que a identificação precoce da agenesia dos ILS é fundamental para um tratamento mais adequado ao paciente. Ao detectar essa condição em estágios iniciais, o profissional de saúde bucal pode elaborar um plano de tratamento mais personalizado, considerando as diversas alternativas disponíveis. Essa abordagem precoce permite uma melhor gestão do tempo de tratamento, reduzindo a duração e o número de intervenções necessárias, contribuindo para uma maior satisfação do paciente com os resultados obtidos, uma vez que possibilita uma abordagem mais direcionada, com maior probabilidade de sucesso no tratamento.

A seleção do tratamento deve considerar tanto as indicações e contraindicações de cada abordagem quanto as expectativas do paciente sobre o resultado final. Independentemente da escolha feita, o objetivo deve sempre ser a recuperação da função e da estética. Nesse sentido, é essencial adotar uma prática multidisciplinar, integrando a ortodontia com outras áreas, como implantodontia, dentística restauradora, prótese e periodontia.

Se a agenesia dos ILS for diagnosticada precocemente, ajuda o ortodontista a realizar tratamentos interceptativos e diminuir a gravidade do caso. O tratamento pode ser seguido de duas formas: fechar o espaço por meio da mesialização dos caninos e, posterior, reanatomização dos espaços em ILS ou abri-los para futuras reabilitações protéticas ou por implantes dentários.

Conforme observado nesta revisão de literatura, a maioria dos autores concorda que a decisão quanto ao melhor tratamento é individual, dependendo de fatores importantes sobre os quais o especialista deve conversar com o paciente. Para realizar um bom planejamento, uma abordagem interdisciplinar é fundamental, a fim de alcançar um resultado estético e funcional satisfatório para cada paciente.

O objetivo geral deste estdo foi alcançado, visto que as análises realizadas a partir da revisão da literatura possibilitaram maior entendimento acerca dos fatores que envolvem a agenesia dos ILS, explorando a incidência, as causas, o diagnóstico e as opções terapêuticas para o seu tratamento. Espera-se, portanto, que este trabalho contribua para esclarecimentos sobre as temáticas discutidas, direcionando para escolhas mais adequadas para o cuidado bucal.

REFERÊNCIAS

ALMEIDA, R. R. *et al.* Tratamento Ortodôntico em Pacientes com Agenesia dos Incisivos Laterais Superiores – Integração Ortodontia e Dentística Restauradora (Cosmética). **J Bras Ortodon Ortop Facial**, Curitiba, v. 7, n. 40, p. 280-290, 2002.

ALMEIDA, R. R. *et al.* A multidisciplinary treatment of congenitally missing maxillary lateral incisros: a 14-year follow-up case report. **Journal of Applied Oral Sciences**, São Paulo, v. 22, n. 5, p. 465-471, 2014. Disponível em: https://pubmed.ncbi.nlm.nih.gov/25466480/. Acesso em: 31 mar. 2025.

ARGYROPOULOS, E.; PAYNE, G. Techniques for improving orthodontic results in the treatment of missing maxillary lateral incisors. a case report with literature review. **Am J Orthod Dentofacial Orthop**, St. Louis, v. 94, n. 2, p. 150-165, Aug. 1988.

CARLSON, H. Suggested treatment for missing lateral incisor cases. **Angle Orthod**, Appleton, v. 22, n. 4, p. 205-216, Oct. 1952.

CORDEIRO, W. A. *et al.* Agenesia Dental e seu manejo em pacientes pediátricos: uma revisão de literatura. **Brazilian Journal of Implantology and Health Sciences**, Macapá, v. 5, n. 5, p. 1731–1748, 2023. Disponível em: https://bjihs.emnuvens.com.br/bjihs/article/view/712. Acesso em: 23 mar. 2025.

GALLUCCIO, G.; CASTELLANO, M.; LA MONACA, C. Genetic basis of nonsyndromic anomalies of human tooth number. **Archives of Oral Biology**, Roma, v. 57, n. 7, p. 918-930, Jan. 2012. Disponível em: https://www.sciencedirect.com/science/article/abs/pii/S0003996912000167?via%3Dihub. Acesso em: 31 mar. 2025.

GARTNER, C. F.; GOLDENBERG, F. C. A importância da radiografia panorâmica no diagnóstico e no plano de tratamento ortodôntico na fase da dentadura mista. **Revista Odonto**, São Bernardo do Campo, v. 17, n. 33, jan./jun. 2009. Disponível em: https://pesquisa.bvsalud.org/portal/resource/pt/lil-542847. Acesso em: 27 mar. 2025.

GRABER, L. W. Congenital absence of teeth: a review with emphasis on inheritance patterns. J Am Dent Assoc, Chicago, v. 96, n. 2; p. 266-275, Feb. 1978.

GUPTA, S. P.; RAUNIYAR, S. Orthodontic Space Closure of a Missing Maxillary Lateral Incisor Followed by Canine Lateralization. **Case Rep Dent**, London, 2020. Disponível em: 10.1155/2020/8820711. Acesso em: 18 fev. 2025.

KOKICH, V. Early management of congenitally missing teeth. **Seminars in Orthodontics**, Philadelphia, v. 11, p. 146-151, 2005. Disponível em: https://www.sciencedirect.com/science/article/abs/pii/S1073874605000241. Acesso em: 21 mar. 2025.

KULJIC, B. B. Space Management: A technique for esthetic, conservative treatment of congenitally missing teeth. Compend Contin Educ Dent, Lawrenceville, v. 34, n. 6, Jun 2013.

KUMAR, K. K. *et al.* Pre-prosthetic orthodontic implant site preparation for management of congenitally unerupted lateral incisors – a case report. **J Int Dent Med Res**, Warszawa, v. 6, n. 1, p. 40-44, 2013.

MACEDO, A. *et al.* Tratamento de pacientes com agenesia de incisivos laterais superiores. **OrtodontiaSPO**, São Paulo, v. 41, n. 4, p. 418-24, 2008. Disponível em: https://issuu.com/louizelobato/docs/tratamento_de_pacientes_com_agenesi. Acesso em: 31 mar. 2025.

MOYERS, R. E. **Ortodontia**. 4. ed. Rio de Janeiro: Guanabara Koogan,1991.

NEVILLE, B. W. *et al.* **Patologia oral & maxilofacial**. 3. ed. Rio de Janeiro: Elsevier Saunders, 2009.

PARAVIZO, C. A. *et al.* Prevalência de agenesia dentária em pacientes submetidos a tratamento ortodôntico: um estudo radiográfico. **Revista Uningá**, Maringá, v. 58, p. 1-6, mar. 2021. Disponível em: https://revista.uninga.br/uninga/article/view/3643. Acesso em: 23 mar. 2025.

PAULA, A. F. B., FERRER, K. J. N. Prevalência de agenesia em uma clínica ortodôntica de Goiânia. **RGO**, Porto Alegre, v. 55, n. 2, p. 149-153, abr./jun. 2007. Disponível em: https://docplayer.com.br/20185384-Prevalencia-de-agenesia-emuma-clinica-ortodontica-de-goiania.html.Acesso em: 22 fev. 2025.

PINHO, T.; MACIEL, P.; POLLMANN, C. Developmental disturbances associated with agenesis of the permanent maxillary lateral incisor. **British Dental Journal**, London, v. 207, n. 12, p. 1-6, June 2009. Disponível em: http://dx.doi.org/10.1038/sj.bdj.2009.961. Acesso em; 30 mar. 2025.

PINHO, T. Maxillary Lateral Incisor Agenesis (MLIA). **Principles in Contemporary Orthodontics**, London, 2011. Disponível em: 10.5772/22298. Acesso em: 24 fev. 2025.

RODRIGUES, A. BORGES, C. G.; R. G. **Etiologia, diagnóstico, prevalência e tratamento da agenesia dentária**: revisão bibliográfica. 2019. 27f. Trabalho Conclusão de Curso (Artigo). (Graduação em Odontologia). Faculdade Patos de Minas. Patos de Minas. Disponível em: file:///D:/Documents/Downloads/_tcc_oficial%20(3).pdf. Acesso em: 23 mar. 2025.

ROSA, M.; ZACHRISSON, B. U. Integrating esthetic dentistry and space closure in patients with missing maxillary lateral incisors. **Rev Clin Ortodon Dental Press**, Maringá, v. 1, n. 1, p. 41-55, fev./mar. 2002.

SALGADO, H.; MESQUITA, P.; AFONSO, A. Agenesia do incisivo lateral superior – a propósito de um caso clínico. **Revista Portuguesa de Estomatologia, Medicina Dentária e Cirurgia Maxilofacial**, Portugal, v. 53, p. 165-169, 2012.

SALZEDAS, L. M. P.; GIOVANINI, E. G.; SIMONATO, L. E.; COCLETE, G. A. Relato de dois casos familiares de agenesia de incisivos laterais superiores. **Rev da Faculdade de Odontologia de Passo Fundo**, Passo Fundo, v. 11, n. 1, p. 27-30, jan./jun. 2006.

SCHROEDER, D. K.; SCHROEDER, M. A.; VASCONCELOS, V. Agenesis of maxillary lateral incisors: diagnosis and treatment options. **Dental Press Journal of Orthodontics**, Maringá, v. 27, n. 1, p. e22spe1, 2022. Disponível em: 10.1590/2177-6709.27.1. Acesso em: 30 mar. 2025.

THILANDER, B.; ÖDMAN, J.; LEKHOLM, U. Orthodontic aspects of the use of oral implants in adolescents: a 10 year follow-up study. **Eur J Orthod**, London, v. 23, n. 6, p. 715-731, Dec. 2001.

TORRES, P. F. *et al.* Anomalias dentárias de número em pacientes ortodônticos. **Revista de Odontologia da UNESP**, Araraquara, v. 44, n. 5, p. 280-284, set./out. 2015. Disponível em: http://dx.doi.org/10.1590/1807-2577.0066. Acesso em: 31 mar. 2025.

VERAS, R. C. Agenesia de incisivos laterais superiores: uma revisão sistemática da literatura. **Brazilian Journal of Health Review**, Curitiba, v. 7, n. 5, p. 01-17, sep./oct., 2024.

VILLARDI, C. A. **Prevalência da agenesia dos incisivos laterais e possíveis tratamentos**. 2015. 31f. Monografia. (Especialista em Ortodontia). Faculdade de Pindamonhangaba, Pindamonhangaba.

WOODWORTH, D. A.; SINCLAIR, P. M.; ALEXANDER, R. G. Bilateral congenital absence of maxillary lateral incisors: A craniofacial and dental cast analysis. **Am J Orthod Dentofacial Orthop**, St. Louis, v. 87, n. 4, p. 280-293, apr. 1985.

ZACHRISSON, B. U.; MJÖR, I. A. Remodeling of teeth by grinding. **Am J Orthod**, St Louis, v. 68, n. 5, p. 545-553, nov. 1975.

ZARONE, F. *et al.* Prosthetic treatment of maxillary lateral incisor agenesis with osseointegrated implants: a month prospective clinical study. **Clin Oral Impl Res**, Copenhagen, v. 17, n. 1, p. 94-101, feb. 2006.

ZIMMER, B.; SEIFI-SHIRVANDEH, N. Routine treatment of bilateral aplasia of upper lateral incisors by orthodontic space closure without mandibular extractions. **Eur J Orthod**, London, v. 31, n. 3, p. 320–326, June 2009.