FACULDADE SETE LAGOAS

THIAGO BALIEIRO GABARRA

ENXERTO ÓSSEO COM PARAFUSO TENDA

2021

ENXERTO ÓSSEO COM PARAFUSO TENDA

Trabalho de conclusão de apresentada ao curso de Especialização Lato Sensu da FACSETE/Pólo Instituto Sapiens – Franca, SP como requisito parcial para conclusão do Curso de Implantodontia

Área Concentração:

Orientador: Nelson Uzun Júnior

FRANCA

2021

ENXERTO OSSEO COM PARAFUSO TENDA

Thiago Balieiro Gabarra[1]
Paula Balieiro Gabarra[2]
Nelson Uzun Júnior[3]

Resumo

A presença de patógenos, a perda dentaria precoce e muito outros fatores estão ligados a perda óssea do processo alveolar.
No rebordo alveolar quando desdentado observa-se a presença de reabsorções vertical e horizontal, dificultando ou mesmo impossibilitando uma reabilitação desta região utilizando implantes. Com o avanço da odontologia visando um ganho estético e funcional, muitas vezes, precisamos recorrer às técnicas de enxerto ósseo para viabilizar a instalação de implantes na região desejada do planejamento reverso, seja ele tradicional ou digital.
Neste caso vamos descrever um enxerto ósseo granulado utilizando parafuso tenda e malha de titânio em um paciente do sexo feminino, com dentes ausentes na região ântero superior, para possibilitar a reabilitação utilizando implantes osseointegrados.

Palavra-chave: enxerto ósseo, parafuso tenda, regeneração óssea guiada

---

[1]Cirurgião Dentista, aluno do curso de especialização em Implantodontia – FACSETE
[2]Cirurgiã Dentista, aluno do Curso de Especialização em Implantodontia – FACSETE
[3]Cirurgião Dentista, professor do Curso de Especialização em Implantodontia – FACSETE, Mestre em Laser em Odontologia, Doutor em Odontologia.

25/05/2021

Abstract

The presence of pathogens, early tooth loss and many other factors are linked to bone loss in the alveolar process.

In the alveolar ridge when edentulous, the presence of vertical and horizontal resorption is observed, making it difficult or even impossible to rehabilitate this region using implants. With the advancement of dentistry aiming an aesthetic and functional gain, many times, we need to resort to bone graft techniques to enable the installation of implants in the desired region of reverse planning, be it traditional or digital.

In this case, we will describe a granulated bone graft using tent screw and titanium mesh in a female patient, with missing teeth in the upper antero region, to enable rehabilitation using osseointegrated implants.

Keyword: bone graft, screw tent, guided bone regeneration

Introdução

Nos casos em que é necessário repor o tecido ósseo perdido ou aumentar a estrutura óssea para futura colocação de implantes osseointegrados e a reabilitação protética, são indicados os enxertos ósseos[1]. Com a evolução dos materiais o osso xenógeno particulado tem sido muito utilizado para regenerar diversos defeitos ósseo, devido os seu fácil manuseio e resultados satisfatórios, desde que associado com uma barreira. Ainda que barreiras sejam executadas, a técnica não irá apresentar o sucesso desejado, caso a estabilização dos grânulos não seja alcançada[2].

Em casos mais simples a estabilidade do enxerto ósseo particulado não costuma ser uma preocupação, porém, em defeitos mais complexos a falha na estabilidade do enxerto levará ao insucesso. Com isso, o uso do Parafuso Tenda DM, pode garantir algumas vantagens clínicas, sendo a sua principal função auxiliar na estabilização do enxerto particulado e, consequentemente, da barreira, diminuindo micromovimentações e forças sobre o enxerto. Estudos mostram que este é um ponto-chave para a regeneração óssea guiada e qualquer micromovimento entre a interface do enxerto e o leito receptor pode prejudicar a neoformação vascular, resultando em necrose avascular e, consequentemente, na perda do enxerto[2,3].

Esse relato de caso tem como objetivo descrever uma técnica cirúrgica de regeneração óssea guiada, utilizando osso xenógeno granulado, como substituto ósseo em associação ao parafuso Tenda DM para aumentar a estabilidade do enxerto e da malha de titânio, afim de reparar uma grande perda de volume ósseo na região ântero superior para futuramente instalar implantes para a reabilitação.

Metodologia

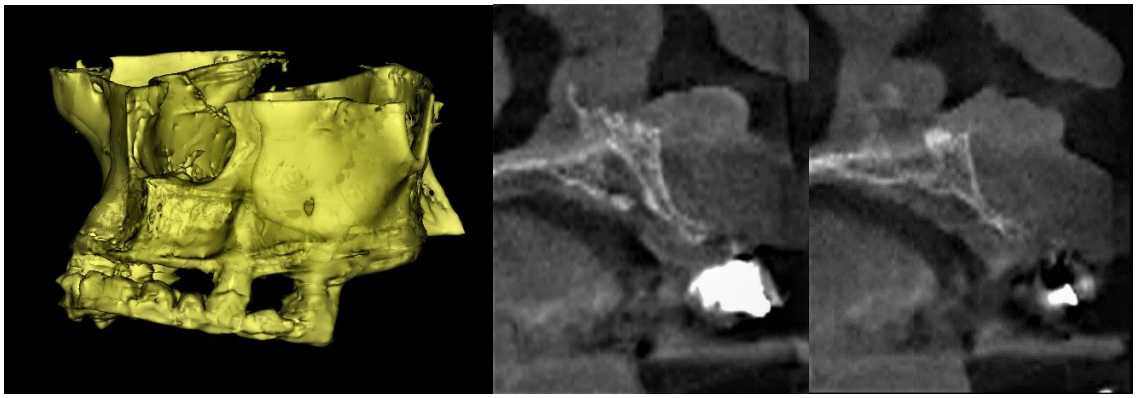

imagem 3d (figura 1) região 12 (figura 2) região 22 (figura 3)

Durante o exame clinico foi observado uma grande perda de volume ósseo, e comprovado pelo exame de tomográfica computorizada (fig. 1,2, e3).



Imagem inicial (Figura 4)

Previamente à cirurgia, foi prescrito 2 comprimidos de Dexametasona 4mg para serem tomados 1 hora antes do procedimento, seguidos de profilaxia extraoral com clorexidina 2% e intraoral com clorexidina 0,12%. Realizamos a remoção da prótese fixa(fig.4), seguida de anestesia por bloqueio nasopalatino e infiltrativas locais por vestibular (Mepivacaína 1:100.000 / Mepiadre Nova DFL, Brasil).



Incisão linear (Figura 5)

Uma incisão linear, com lâmina 15C (Swann-Morton, Inglaterra), foi feito sobre o rebordo estendendo de 1º pré molar direito a 1º pré molar esquerdo. Nas extremidades desta incisão foram realizadas incisões relaxantes (fig. 5).



Descolamento total do tecido mole (Figura 6)

Em seguida foi realizado o descolamento total expondo toda a tabua vestibular, a qual irá receber o enxerto (fig.6)

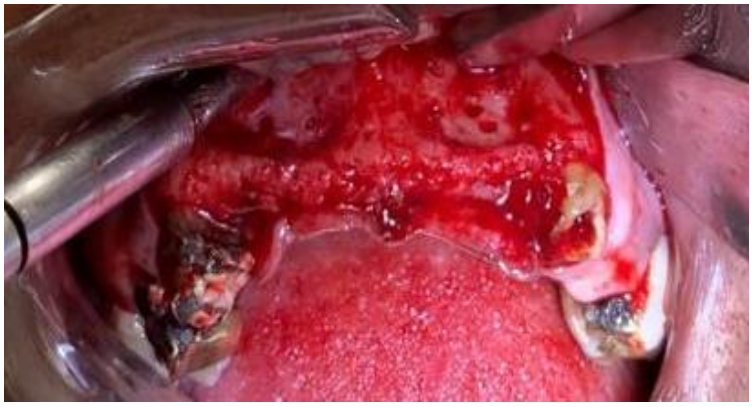

Decorticalização óssea (figura 7)

Após o descolamento total do retalho foi feita a decorticalização dessa tabua óssea vestibular, afim de aumentar a nutrição do enxerto ósseo (fig. 7).



Parafuso tenda DM instalado (Figura 8)

Foram instalados 2 parafusos âncora de 9mm (Parafuso Tenda DM, Bionnovation, Brasil) na região mais profunda da vestibular travado bicorticalmente (fig. 8)



Enxerto ósseo exógeno (figura 9)

O enxerto ósseo xenógeno granulado (Bonefill Mix, Bionnovation, Brasil) foi acomodado em toda área em torno do Parafuso Tenda na qual se deseja a regeneração óssea (fig. 9).



Malha de titânio fixada (Figura 10)

Após o posicionamento do enxerto, foi fixada a malha de titânio (surgitime Titânio 34x25 mm / espessura 0,04mm / furo 0,15mm, Bionnovation, Brasil) com 4 parafusos de fixação (Parafuso Enxerto 6mm x 1,2, Bionnovation, Brasil), sendo 2 na área mais apical, acomodada a malha sobre os parafusos tenda a qual foi fixada sobre o mesmo com o parafuso de cobertura. Outros 2 parafusos foram fixados no rebordo, deixando o enxerto bem protegido e a malha bem fixada e totalmente imóvel (fig. 10),



Suturas (Figura 11)

Foram dadas suturas simples em toda a extensão das incisões sobre o rebordo e relaxantes (Mononylon 5-0 – Ethicon, Johnson & Johnson, Brasil) (fig.11). Para o pós operatório (PO) foi prescrito Amoxicilina 875mg+Clavulanato de Potássio 125mg de 12/12 horas, por 7 dias, Cetorolaco 10mg sublingual, de 8/8 horas, por 5 dias, Dipirona sódica 500mg de 6/6 horas em caso de dor e bochechos de 12/12 horas, por 15 dias com Gluconato de clorexidina 0,12%. No PO de 07 dias foi feito apenas o controle e limpeza da região com gaze embebida em clorexidina 0,12%, enquanto aos 15 dias as suturas foram removidas.

Discussão

A reabilitação oral por meio de implantes osseointegráveis é hoje um dos métodos mais bem sucedidos na odontologia. No entanto, uma quantidade mínima de largura e altura de osso é um pré-requisito essencial para o sucesso e a longevidade do tratamento[4,5,6].

Para uma relação coroa-implante favorável, previamente ou durante a instalação de implantes, a reconstrução óssea é frequentemente requerida para aumento do rebordo alveolar obtendo resultados funcionais duradouros e com excelência estética, podendo ser obtida através de algumas técnicas cirúrgicas, tais como: enxerto ósseo, regeneração óssea guiada, enxerto interposicionais, distração osteogênica e tela de titânio[7,8,9].

Descrevemos, neste caso, a regeneração óssea guiada, com tela de titânio e parafuso tenda. Mesmo em uma situação com defeitos ósseos tridimensionais severos a técnica da tenda tem se mostrado satisfatória[10]. Respeitado o seu princípio básico, que seria, a estabilidade da malha de titânio, do tecido mole, do enxerto e não compressão da área, podemos dizer que isso e essencial para obter o sucesso.

Observamos uma excelente fixação da malha e uma ótima estabilização do substituto ósseo granulado, alcançando o objetivo desejado para que um enxerto tenha um bom prognóstico.

Conclusão

Dessa forma podemos concluir que, nesse caso de ROG, a utilização do Parafuso Tenda DM possibilitou uma ótima estabilidade do enxerto, fator essencial para uma adequada regeneração óssea.

Bibliografia

1. Dinato JC, Nunes LS, Smidt R. Técnicas cirúrgicas para regeneração óssea viabilizando a instalação de implantes. I Congresso Internacional de Periodontia. 31 out – 01 nov. 2017; Piracicaba (SP): FOP Unicamp, 2017.
2. Mertens C, Braun S, Krisam J, Hoff mann J. The influence of wound closure on graft stability: an in vitro comparison of different bone grafting techniques for the treatment of one-wall horizontal bone defects. Clin Implant Dent Relat Res 2019;21(2):284-91.
3. Sethi A, Kaus T, Cawood JI, Plaha H, Boscoe M, Sochor P. Onlay bone grafts from iliac crest: a retrospective analysis. Int J Oral Maxillofac Surg 2020;49(2):264-71.
4. Buser D, Chen ST, Weber HP, Belser UC. Early implant placement following single-tooth extraction in the esthetic zone:biologic rationale and surgical procedures. Int J Periodontics Restorative Dent 2008; 28:441-51.
5. Chen CL, Chang CL, Lin SJ. Immediate implant placement and provisionalization with simultaneous guided bone regeneration in theesthetic zone. Journal of Dental Sciences 2011; 6: 53- 60.
6. Fugazzotto PA. GBR Using Bovine Bone Matrix and Resorbable and Nonresorbable membranes. Part 2: Clinical results. Int J Periodontics Restorative Dent. 2003;23:599-605.
7. Rocchietta, I; Fontana, F; Simion, M. Clinical outcomes of vertical bone augmentation to enable dental implant placement: a systematic review. Journal of clinical periodontology, v. 35, n. s8, p. 203-215, 2008.
8. Esposito, M; Grusovin, M. G; Felice, P; Karatzopoulos, G; Worthington, H. V; Coulthard, P. Interventions for replacing missing teeth: horizontal and vertical bone augmentation techniques for dental implant treatment.Cochrane Database Syst Rev, v. 4, 2009.
9. Sohn, D. S; Shin, H. I; Ahn, M. R; Lee, J. S. Piezoelectric vertical bone augmentation using the sandwich technique in an atrophic mandible and histomorphometric analysis of mineral allografts: A case report series. The International journal of periodontics & restorative dentistry, v. 30, n. 4, p. 383-390, 2010.

10. XIAO, Ting et al. “Tent-pole” for reconstruction of large alveolar defects: a case report. Journal of Oral and Maxillofacial Surgery, v. 74, n. 1, p. 55-67, 2016.