1. INTRODUÇÃO

A reabsorção óssea na região posterior da maxila pode limitar a colocação de implantes com comprimentos adequados para obter estabilidade sob forças de cargas mastigatórias. (HALLMAN; Mordin*et al.,*2004)[21] Com a perda do elemento dental, os estímulos que mantém o osso alveolar desaparecem entrando em processo degenerativo, primeiramente provocando o estreitamento de largura da crista óssea e, consequentemente, a diminuição do trabeculado e, em seguida a da altura. (CARDOSO; CAPELLA; DISORA *et al.,*2002)[11] A densidade óssea da região posterior da maxila diminui rapidamente com a idade e, em média e menos densa dentre todas regiões dos maxilares. (MISCH *et al.,*2000)[36]

Portanto deve-se levar em consideração alguns requisitos para o sucesso da osseointegração, como o desenho apropriado do implante, técnica cirúrgica, local receptor e condições de carga. A maxila posterior possui uma pobre quantidade óssea e volume reduzido pela pneumatização do seio maxilar. (McCARTHY; WRAGG *et al.,*2004)[35]

Para compensar essa limitação anatômica, a elevação do seio maxilar tem sido um procedimento cirúrgico comum no tratamento com implantes dentários.

A reabilitação protética do paciente inclui um desfio que é a restauração da mais adequada função mastigatória possível e aqui, se enquadram os enxertos que são tecidos transplantados com finalidade de se tornar parte do indivíduo receptor. (MARTINS *et al.,* 2004)[30]

O procedimento de elevação do seio maxilar foi inicialmente proposto por TATUN em meados dos anos 70, sendo que foi descrito, também, um procedimento em dois tempos (BOYNE; JAMES *et al.,*1980)[9], com uma fase de cicatrização que poderia variar de 4 á 6 meses, tempo favorável para acontecera integração biológica do enxerto e assim possível a instalação dos implantes. Também se preconiza a técnica de levantamento de seio de fase única; que é a colocação dos implantes numa fase cirúrgica (elevação do seio maxilar simultaneamente a colocação dos implantes), obrigando à existência de uma altura mínima óssea 5mm.

Em casos de pouca atrofia óssea, osteótomos também utilizados como parte da técnica menos invasiva, pra obter uma pequena elevação localizada no seio

maxilar pelo acesso transalveolar. (TOFFLER *et al.,*2004[51]; ENGELKE; SHWARZ WALTER; BEHNSEN *et al.,*2003)[15]

Considerando a alta demanda para a reabilitação bucal posterior da maxila com o procedimento de levantamento de seio maxilar com enxertos e a posterior instalação de implantes osseointegráveis, este estudo teve por objetivo conhecer a modalidade de técnica cirúrgica. Essas tendências poderiam ser em um ou dois estágios e, os enxertos autógenos e/ou substitutos ósseos (Biomateriais).

2. PROPOSIÇÃO

Demostrar uma técnica simples e segura que otimiza, o tempo de tratamento com próteses implanto suportadas, em situações onde o remanescente ósseo (entre 5 e 7 mm) não é suficiente para receber implantes.

3. REVISÃO DE LITERATURA

A utilização de implantes dentários na reabilitação bucal tem se tornado comum na odontologia. (WEELER *et al.,*1997)[55] Com isso os implantes osseointegravéis ganhou significativa repercussão dentro da odontologia, por ser uma alternativa de tratamento para a reabilitação oral, podendo devolver ao paciente a forma, a função e a estética de dentes ausentes ou perdidos.

No entanto quando se executa cirurgias de implantes dentários osseointegráveis na região de molares e pré-molares superiores pode-se encontrar dificuldades, como atrofia óssea e pneumatização do seio maxilar após a perda de elementos dentários e, ainda uma baixa densidade óssea nessa região que pode comprometer a estabilização primária do implante. (CHEN *et al.,*2007[14]; BRITO *et al.,*2007)[10] Por essas razões a técnica de SinusLift (técnica de enxerto ósseo, para levantamento do assoalho do seio maxilar). Vem sendo uma opção excelente, viável e previsível no tratamento de pacientes parcialmente ou totalmente desdentados e/ou com insuficiência de volume ósseo nesta área para posterior colocação de implantes osseointegráveis e reabilitação protética.

Desde então, a taxa de sucesso e insucesso dos implantes passou a ter uma importância significativa no momento de definir o planejamento tanto cirúrgico, como protético, pois todo o tratamento se baseia na possibilidade de se obter a osseointegração dos implantes. (CARVALHO *et al.,*2008)[11] Portanto a região posterior da maxila continua sendo um grande desafio, sendo muito difícil seu tratamento. (WHEELER *et al.,*1997[55]; BLOMQUIST; ALBERIUS; ISAKSSON*et al.,*1998[8])

Entretanto o sucesso em longo prazo destes implantes osseointegráveis no tratamento de pacientes adentados totais ou parciais com uma quantidade e qualidade óssea suficiente, tem sido amplamente documentado na literatura. (JENSEN; SINDET-PEDERSEN; OLIVER *et al.,*1994)[22] É importante considerar as características do osso maxilar e sua pobre densidade. (LEKHOLM; ZARB *et al.,*1985)[27]

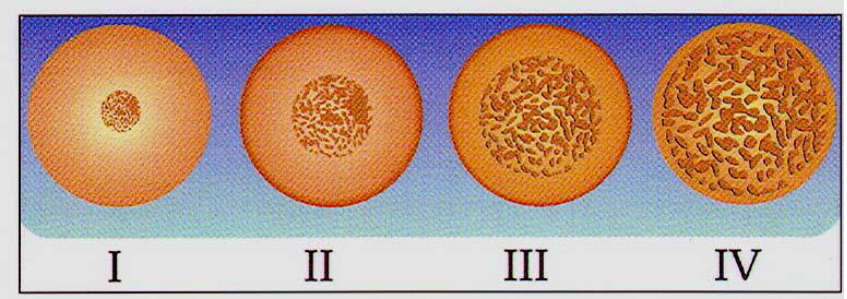

Fig. 1 – Classificação dos maxilares em relação à qualidade óssea (I, II, III e IV)
Fonte: MISH, 2000

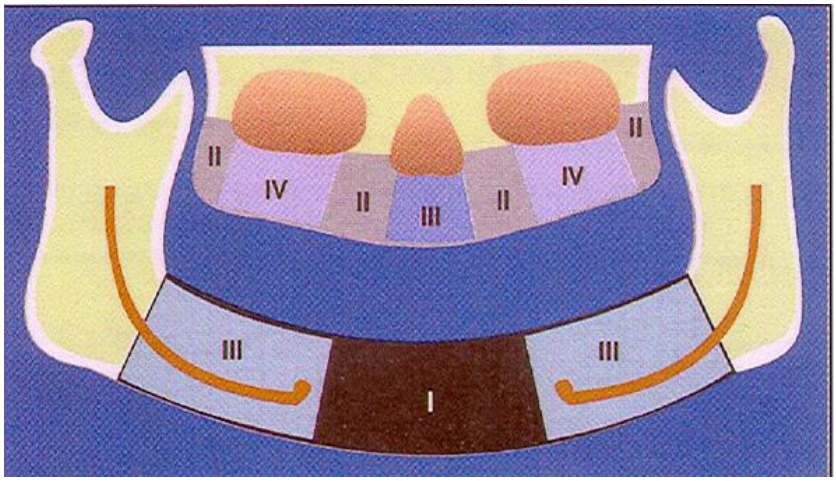

Fig. 2 – Distribuição dos tipos ósseos encontrados na maxila e na mandíbula.
Fonte: MISH, 2000

Como já foi escrito anteriormente por TATUMem1975, introduziu a técnica que aumentava a altura do seio maxilar, colocando osso autógenos, como material de enxerto no assoalho abaixo da membrana do seio maxilar. (CARDOSO; CAPELLA; DISORA *et al.,*2002)[14]

A técnica para elevação da membrana sinusal através de um acesso lateral e, também pelo acesso do sítio preparado vai possibilitar o desenvolvimento de vários instrumentos específicos para a cirurgia. (TATUM *et al.,*1986)[50]

A técnica de enxerto na maxila, em dois pacientes, descrita por (WOOD; MOORE*et al.,*1988[56)], realizou também através da elevação do seio maxilar, utilização de osso autógeno coletado de regiões intrabucais e, subsequente instalação de implantes, após o período de consolidação do enxerto de seis meses.

Outros autores realizaram levantamento de seio maxilar com colocação de enxerto autógeno e implantes no mesmo ato cirúrgico em 25 pacientes dos quais 22 receberam enxerto do ilíaco e dois da região da sínfise mentoniana e um da

tuberosidade da maxila e, dos 92 implantes instalados, 5 deles foram perdidos. (RAGHOEBAR; BOUWER; REINTSEMA *et al.,*1993)[42]

O que define a técnica a ser utilizada é a quantidade e a qualidade de osso alveolar remanescente (CARDOSO *et al.,*2002)[11], dispondo-se de duas técnicas cirúrgicas distintas:

-Técnica da abertura de janela lateral com enxerto ósseo e a;

- Técnica de elevação atraumática do seio maxilar com Osteótomos de Summers.

Criada pelo Dr. Hilt Tatum em 1974, a técnica da abertura de janela lateral visa aumentar a altura membrana do seio maxilar. (CARDOSO *et al.,*2002)[11] Este procedimento é indicado em casos de osso remanescente com menos de 5mm e mais de 2mm de altura óssea subsinusal. É realizado um relato mucoperiostal na crista alveolar para exposição da parede óssea lateral da maxila. Em seguida realiza-se a osteotomia circular com brocas diamantadas de corte e remove-se a janela óssea.

A membrana sinusal é descolada cuidadosamente do assoalho do seio e, o material de enxerto é inserido no seio e o retalho posteriormente suturado. (OMAGARI *et al.,*2005)[39] O uso desta técnica permite um ganho ósseo em altura vertical entre 5 e 12 mm. (ANDRADE *et al.,*2006)[3]



Fig. 3 – Abertura; Levantamento mandibular;Enxerto
Fonte: sorridere.net.odontologia.levantamentodeseio

A técnica proposta por Summers em 1994, por sua vez, preconiza a utilização de osteótomos (instrumentos de formato cilíndrico com a extremidade côncava) que irão descolar o osso alveolar para dentro da cavidade sinusal, elevando o assoalho, o periósteo e a membrana do seio maxilar com o mínimo de trauma e sem que ocorra a perfuração da membrana sinusal, uma vez que não há contato direto entre esta e os osteótomos. Esta técnica tem sua indicação em locais onde o

remanescente ósseo apresenta altura mínima entre 5 e 6mm e só é possível devido a baixa densidade óssea desta região, possibilitando um ganho ósseo de até 4mm de altura. (ALMEIDA*et al.,*2006[1]; ANDRADE *et al.,*2006[3]) Visando que este procedimento é menos invasivo e mais conservador para o levantamento de seio maxilar, pois não se remove o osso o que proporciona bom suporte para os implantes. (ALMEIDA *et al.,*2006[1]; RAYALU *et al.,*2009[43])

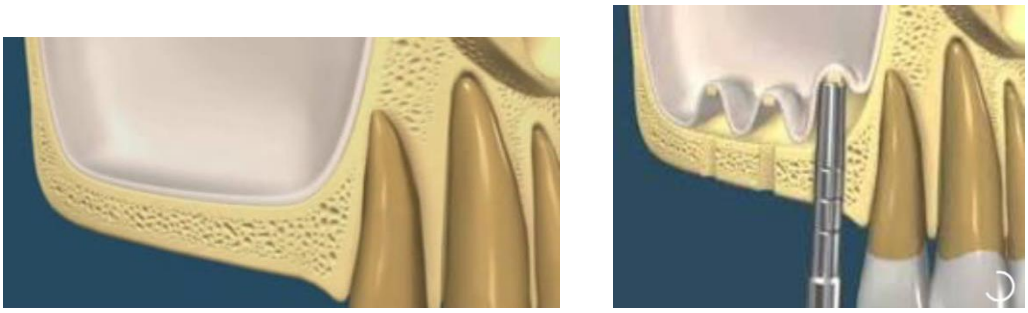

. **Fig. 4 –** Levantamento seio
Fonte: sorridere.net.odontologia.levantamentodeseio

Está duas técnicas podem ocorrer em um ou dois momentos operatórios. Para que se possa colocar o implante simultaneamente ao enxerto ósseo (cirurgia de um estágio), é necessária uma altura mínima de osso alveolar de 5 a 10mm sob o seio maxilar e uma largura mínima de 4mm para permitir a estabilização primária do implante. A colocação do implante e um segundo ato operatório, posteriormente o procedimento de enxertia, é indicado quando a altura do rebordo alveolar residual for menor que 6mm, e sua largura menor que 4mm. (KAHNEBER *et al.,*2006[23]; BRITO *et al.,*2007[10])

O sucesso da execução da técnica de levantamento do seio maxilarirádepender também, da escolha do material de enxertia. A colocação dos implantes osseointegráveis em áreas com osso insuficiente pode causar alterações da forma e comprimentos das coroas protéticas, das ameias e do perfil de emergência, levando a resultados estéticos insatisfatórios e a parte funcional comprometida. (LIOUBAVINA; LANG; KARRING *et al.,*2006[28]; BRITO*et al.,* 2002[10]) Considerando a grande disponibilidade de matérias que podem ser utilizados na reabilitação de rebordos alveolares, é importante conhecer as vantagens e desvantagens de cada um. (ARAÚJO *et al.,*2009)[4]

Portanto o material de enxertia ideal para ser osteogênico para estimular osteoblastos vivos a formar osso novo, osteocondutor e servir como arcabouço para de vasosvindos do osso vizinho, além de ser osteoindutor para que ocorra a estimulação das células mesenquemais pluripotenciais a se diferenciar em osteoblastos. (HAAS; BARON; DONATH *et al.,*2002)[20] Com isso o osso autógeno é considerado o material ideal (padrão ouro), na medida em que contém células ósseas vitais e promovendo uma rápida diferenciação de vasos do tecido ósseo original, o que determina o sucesso da enxertia (formação e manutenção do osso). (SANTOS *et al.,*2007; MARTIN *et al.,*2010)[46] NO entanto a utilização de osso autógeno tem como consequência o aumento do tempo cirúrgico e a morbidade pós operatória e sua quantidade de oferta é limitada. (KAUABARA *et al.,*2000[26]; MARZOLA *et al.,*2006[32]; MARTIN *et al.,*2010[31])

Desta forma, entra o uso por enxertos alógenos, ou seja a escolha por biomateriais.

Os substitutos ósseos foram recomendados por vários autores, podendo ser encontrados em quantidades ilimitadas podendo ser utilizados isoladamente ou em combinação com o osso autógeno. (HAAS; BARON; DONATH *et al.,*2002) [20]

Os biomateriais são compostos artificiais que ao entrar em contato com o sistema biológico humano permitem aumentar, tratar ou substituir qualquer tecido, órgão e restituir uma determinada função do organismo. Dentre estes, destacam-se: hidroxiapatita de cálcio, proteína morfogenética óssea e vidro bioativo. (MARZOLA *et al.,*2006[32]; MARTIN *et al.,*2010[31])

O levantamento de seio maxilar aliado a enxertia óssea, revelou-se um procedimento importante na reabilitação cirúrgica de maxila posterior atrófica devido a simplicidade da técnica e os bons resultados obtidos. Infelizmente os resultados diferem de paciente para paciente, mesmo quando expostos as mesmas forças oclusais, problemas de ordem local ou sistêmicas em condição anatômicas locais. (CARDOSO *et al.,*2002)[11]

Anatomia do seio maxilar

HIGMORE em 1651 foi quem descreve pela primeira vez o seio maxilar, sendo o maior dos quatro seios paranasais e o primeiro a se desenvolver no feto humano. No adulto se assemelha-se a uma pirâmide de quatro paredes ósseas

delgadas, cuja base localiza-se na parede nasal lateral e, o ápice se estende na direção do osso zigomático. (MISCH *et al.,*2000[36]; NAVARRO *et al.,*2002[37])

Ocorre uma interferência na forma e volume desses seios, quando se há uma perda dental progressiva, cuja à tendência é ocupar os espaços alveolares deixados pelos dentes. Há também fatores genéticos e aqueles ligados a estrutura óssea individual predispondo a diferentes graus de resistência óssea e reabsorção. (NAVARRO *et al.,*2002[37])

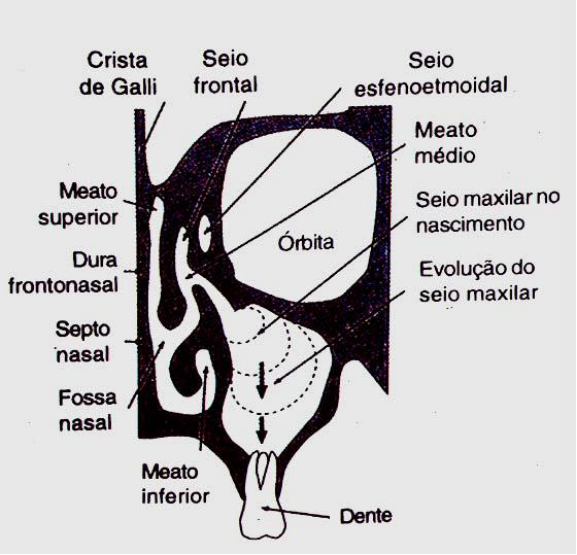

Fig. 5 – Corte coronal da região dos molares
Fonte: MISH, 2000

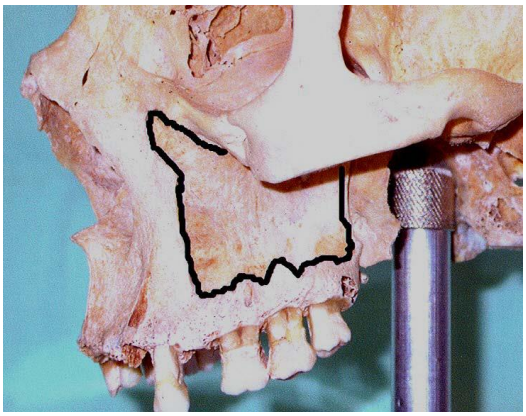

Fig. 6 – Vista lateral óssea de uma maxila num crânio fresco.
Fonte: MISH, 2000

Avaliação pré-operatória

Essa avaliação que tem por finalidade a substituição dos dentes nas regiões posteriores edêntula sendo similar à de outras áreas da boca. Essa avaliação requer

histórico médico completo e exame clínico da região bucal e seio maxilar, também são obtidos, assim como suas dimensões pois com já foi mencionado, pode-se ou não colocar o implante junto com o enxerto. Em casos de sinusite aguda ou crônica, doenças sinusais ou lesões invasivas, deve-se adiar a cirurgia e o paciente encaminhado para um tratamento adequado. (PELEG; CHAUSHU; MAZOR *et al.,*1999[41]; MISCH *et al.,*2000[36]) Portanto, uma anamnese minuciosa deve ser realizada, ter conhecimento anatômico da região, assim como estar munido de exames radiográficos específicos que auxiliam no diagnóstico.

Os exames mais utilizados para o levantamento do seio maxilar são: panorâmicos, periapical, telerradiografia e tomografias computadorizadas. (VASCONCELOS; FRANCISCHONE; KUABARA *et al.,*2002[53])

A tomografia computadorizada para a realização da cirurgia de levantamento de seio maxilar, éamais indicada e confiável, pois fornece informação detalhada das estruturas anatômicas e, alguns autores a utilizam em todos os casos. (AVERA; STAMPLEY; Mc ALLISTER *et al.,*1997[6]; MAZOR; PELEG; GROSS *et al.,*1999[34];ARMAND; KIRSCH; SEGENT *et al.,*2002[5]; REINERT; KONIG; BREMERICH *et al.,*2003[44])

Indicações e contra-indicações

As indicações para técnica de levantamento de seio maxilar podem basear-se nas seguintes situações:

- Edentulismo total com pneumatização uni ou bilateral do seio maxilar;
- Edentulismo parcial de pré molares e/ou molares, sendo que estrutura interoclusal esta preservada mas com altura reduzida do processo alveolar remanescente;
- Pacientes com altura óssea de 2 a 5mm, ou seja severamente reabsorvida (TOFFLER; M *et al.,*2004[54]);
- Inserção de implantes unitários com dentes adjacentes hígidos (SENDYK *et al.,*2002[47]).

Contra-indicações para esse procedimento podem ser:

- Pacientes com patologia sinusal;
- Pacientes com distâncias inter-arco excessiva;
- Presença de raiz residual no seio maxilar;

- Fumantes excessivos;
- Problemas periodontais não controlados;
- Pacientes com comprometimento sistêmico como diabéticos, hipertensão, doenças ósseas, alterações ósseas por medicamentos, radiação na área da cabeça e pescoço e pacientes que estão submetidos à tratamento de quimioterapia.
- Pacientes com problemas psicológicos impossibilitando um tratamento em longo prazo. (NEVIS; FIORELINI *et al.,*1998[38]; WANNFORS *et al.,*2002[54]; HALLMAN; NORDIN *et al.,*2004[21])

4. DISCUSSÃO

Atualmente, do ponto de vista técnico, não temos mais áreas onde não possa colocar implantes, o que temos na verdade é a presença de regiões com pobre qualidade ou quantidade óssea, que necessitam de enxerto ósseos e de tecidos mole para viabilizar a instalação de implantes. (MANDIA, JJ; KESSELRING, A.L.F. *et al.,*2007[29]) Tal situação é muito comum nos casos de reabilitação de maxila posterior atrófica. Em que, na maioria das vezes, o cirurgião dentista depara-se com uma anatomia caracterizada por uma área de volume ósseo insuficiente e de baixa qualidade, resultando a pneumatização do seio maxilar e a reabsorção da crista óssea. Sem o aumento dessa área, é imprevisível uma bem sucedida colocação de implantes osseointegrados.

Esse problema clínico pode ser resolvido com o levantamento de seio. Tal procedimento, utiliza-se se necessário enxertos ósseos autólogos ou homólogos, xenonxertos ou substitutos de osso para permitir a colocação do implante em um ou dois passos cirúrgicos (FERRER; DIAGO; CARBÓ *et al.,*2006[17]), e viabilizar-se por meio de duas grandes técnicas: a técnica da janela lateral, descrita inicialmente por TATUN, e a técnica de SUMMERS.

Criada por Tatumem 1974, a técnica da janela lateral tem como finalidade de aumentar a altura do seio maxilar.

É realizado um retalho mucoperiostal na crista alveolar para exposição da parede óssea lateral da maxila. Em seguida faz-se osteotomia de formato circular, retangular, oval, com brocas diamantadas de corte e remove-se a janela óssea. (KAHNBERG*et al.,* 2001[23]; OMAGARI *et al.,* 2005[39]; FUGAZZOTTO; VLASSIS *et al.,* 1998[19]) O ideal que a janela seja bem ampla para que haja o menor esforço na membrana mucosa subjacente e permita boa visibilidade e acesso. (ANDRADE *et al.,*2006[3]) Após o adequado deslocamento da membrana, o ideal é realizar o movimento de vasalva fim de verificar se houve perfuração da mesma. Caso haja perfuração esta é reparada (suturada com fio reabsorvível) e o enxerto colocado de acordo com sua classificação. Se nenhuma perfuração for encontrada o material de enxerto é colocado na cavidade para preenchimento desta, (FUGAZZOTTO; VLASSIS *et al.,* 1998[19]) ouso desta técnica permite um ganho ósseo em altura vertical entre 5 e 12mm. (ANDRADE *et al.,* 2006[3]; KIM *et al.,* 2011[25])

A técnica proposta por Summers em 1994, por sua vez, preconizava a utilização de ostéotomos (instrumento de formato cilíndrico com a extremidade côncova) que irão deslocar o osso alveolar para dentro da cavidade sinusal, elevando o assoalho, o periósteo e a membrana do seio maxilar com o mínimo de trauma e sem que ocorra a perfuração da membrana sinusal, uma vez que não há contato direto entre esta e os osteótomos, obtendo assim uma elevação localizada em 2 a 7mm. (TOFFLER *et al.,* 2004[52])

Esses instrumentos usados no levantamento de seio maxilar pela técnica atraumática preconizada por Summer, são cilíndricos-cônicos e tem um aumento gradual de diâmetro a partir do primeiro instrumento e assim por adiante. Isto torna possível inserir o osteótomo dentro do osso maxilar e assim comprimir o osso, empurrando-o lateralmente e apicalmente, preparando o local, onde será ou não fixado o implante. O objetivo dessa técnica é estender suavemente os instrumentos na membrana sinusal. A fase final de elevação do assoalho do seio é completa quando se reinsere o maior osteótomo no local do implante com o material de enxerto, fazendo com que a mistura de osso agregado exerça pressão sobre a membrana do seio e assim consiga elevá-la. (SAGATA *et al.,* 2010[45])

Summer afirmou que a própria técnica melhora a densidade óssea da maxila posterior, devida a compactação do osso, onde o tipo IV ósseo é encontrado.

Este procedimento é mais conservador, menos complexo e menos invasivo para o levantamento do seio maxilar, pois o osso não é removido. (RAYALU*et al.,* 2009[43]) Outra vantagem é a maximização do suprimento sanguíneo para área preenchida uma vez que o acesso é mais conservador sendo menor o risco de injúrias.

A técnica de Summer tem sua indicação em locais onde remanescente ósseo, entre a crista alveolar e o assoalho do seio, apresente altura mínima entre 5 e 6 mm. (ALMEIDA *et al.,* 2006[1]; ANDRADE *et al.,* 2006[3])

Alguns autores como Almeida em 2006, relatam um ganho máximo 4mm, já (E. Ferrigno*et al.,* 2006[18]; Summer *et al.,* 1995[49], Almeida R. V. *et al.,* 2005[2)], relataram que é possível um ganho de altura de 2 a 5mm.

Este método apresenta algumas desvantagens como chances limitadas de alcançar uma elevação adequada, péssima estabilidade inicial do implante se a altura do osso residual for insuficiente, pode ocorrer desalinhamento do longo eixo

do ostéotomo durante a osteotomia sequencial, ausência de controle visual direto sobre a membrana sinusal.

Em contra partida, a técnica da janela lateral é indicada quando a maxila está severamente reabsorvida em que a altura do osso residual varia entre 2 a 5mm. (TOFFER, M. *et al.,*2004[51]) Tal técnica permite obter maior ganho em altura comparada à a técnica de Summers, permitindo um ganho em altura vertical de até 12mm. (ALMEIDA, R. V. *et al.,*2005[2])

Apesar disso, a técnica traumática necessita de um acesso cirúrgico, tornando-a assim mais um procedimento mais invasivo, onde apresenta um grande risco que é a perfuração da membrana durante a osteotomia e devido o contato direto das curetas com a membrana sinusal.

Dependendo da condição anatômica da área, o acesso poderá ser realizado pela crista do rebordo ou através de uma janela lateral em um ou dois estágios cirúrgicos.

Para a implantação simultânea dos implantes as duas técnicas descritas, deve-se ter uma quantidade óssea pré-existente. (SANGATA *et al.,*2010[45])

Portanto o procedimento em uma única etapa é o tratamento de escolha quando a altura óssea varia de 4 a 6mm. Para outros autores, a altura entre a crista do osso alveolar até assoalho do seio deve ser de pelo menos 5mm e no mínimo 6 a 7mm de largura vestíbulo-palatina para estabilização do implante durante a osseointegração. Isto permite que o implante seja colocado e apoiado pelo osso alveolar remanescente para que consiga estabilidade primária do implante. (ALMEIDA *et al.,*2006[1]; KUABARA *et al.,*2000[26]) Caso tenha menos que 5mm de dimensão vertical a cirúrgica em duas fases é recomendada, com enxerto ósseo em primeiro lugar e em seguida uma segunda fase, a colocação dos implantes. (KUABARA *et al.,*2000[26])

No entanto, há evidências que indicam que pode ser possível usar, com sucesso a abordagem em um estágio mesmo quando a altura do osso residual for menor que 4mm. (PELEG. *et al.,*1998[41]; WINTER *et al.,*2002[57])

Kuabaraem2000, concluíram que a colocação de implantes osseointegrados, após a realização do levantamento do seio maxilar, não interferiu no processo de reparo ósseo e nem na estabilização dos implantes.

A técnica de elevação do seio maxilar em uma etapa tem como vantagem, que é a diminuição do tempo de espera para instalação da prótese, a não necessidade um segundo ato cirúrgico para as instalação dos implantes quando a área doadora for intra-oral dispensa a internação hospitalar, pós operatório menos traumático.

No entanto para o sucesso da técnica janela lateral ou da técnica atraumática (Summers) vai depender do material de enxerto.

Os materiais para enxerto no levantamento de seio maxilar é de fundamental importância para o prognóstico do sucesso do enxerto utilizado. (CARDOSO*et al.,* 2002[11])

Os materiais de aumento de volume ósseo podem ser classificados de acordo com seu modo de ação; osteocondutores que caracterizam o crescimento ósseo por meio de aposição do osso circunjacente. Portanto este processo deve ocorrer na presença de osso ou de células mesenquimatosas diferenciadas. Os materiais osteocondutores mais comuns são os aloplásticos e os xenoenxertos. Já os osteoindutores, que envolvem a formação de osso novo a partir das células osteoprogenitoras, derivadas das células mesenquimatosas primitivas. Sob a influência de um ou mais agentes indutores que são liberadas da matriz óssea. O aloenxerto e auto enxerto (osso autógeno) tem as propriedades de osteoindução.

Osteogênicos, que são aqueles que se referem ao crescimento ósseo derivado das células variáveis, transferidas dentro do enxerto. O osso autógeno é o único material de enxerto disponível com propriedades osteogênicas. (MISCH *et al.,*2000)

Donath em 2002, revisou a literatura voltada para o aumento do seio maxilar com o uso de osso autógeno para a colocação de implantes, descrevendo os critérios parao enxerto ideal.

1) Função de produzir osso, através da proliferação celular de osteoblastos variáveis transportados, ou ainda osteocondução de células ao longo da superfície do implante;

2) Produção de osso pela osteoindução de células recrutadas do mesenquimas;

3) Remodelamento ósseo inicialmente formado em osso lamelar maduro;

4) Manutenção do osso imatura com o passar do tempo, sem perda durante a função;

5) Capacidade de estabilizar os implantes, quando colocados simultaneamente ao enxerto;
6) Baixo risco de infecção;
7) Fácil disponibilidade;
8) Baixa antigenicidade;
9) Alto nível de segurança.

Portanto os enxertos ósseos devem possuir duas características fundamentais, serem imunológicamente inativos e fisiologicamente estáveis. Imunologicamente não devem causar nenhuma rejeição ou transmissão de doenças. Os materiais deverão ser biocompatíveis e idealmente reabsorvidos após a regeneração óssea. As características fisiológicas, do enxerto ósseo ideal deverão permitir a osteogênese e a osteocondutividade da formação de novo osso. (BRITO *et al.,*2007[10])

Existem vários tipos de enxerto ósseo: autóenxertos; aloenxerto; xenoenxertos; materiais aloplásticos, sendo que 6 meses é considerado um período ótimo de cicatrização. O objetivo da sua utilização é manter o espaço de modo a prevenir que o tecido mole cresça eo invada, permitir a estabilidade mecânica e servir de guia para formação óssea, tornando-se determinante para a osteogenese e para cicatrização.

Autoenxertos:

Os autoenxertos são colhidos do próprio paciente, de locais intra-orais ou extra-orais. As suas propriedades osteocondutoras, osteoindutoras e osteogênicas são por vezes, aproveitadas e combinadas com outros materiais de enxerto.

Portanto a colheita do osso autógeno requer um segundo local cirúrgico, ou seja, área doadora, aumentando o tempo cirúrgico, o risco de morbidade e de desconforto.

Os locais intra-orais (ramo mandibular ou tuberosidade da maxilar, região de mento). É importante que se preserve a área doadora proporcionando uma menor invasão, poupando tempo cirúrgico e anestesia local na área doadora.

Os locais extra-orais (crista ilíca, tíbia, calota craniana) estão associados a uma significativa morbidade de medo por parte do paciente, além da necessidade anestesia geral para efetuar a colheita.

Contudo o osso autógeno é considerado o material ideal. (SANTOS *et al.,*2007[46]; MARTIN *et al.,*2010[30])

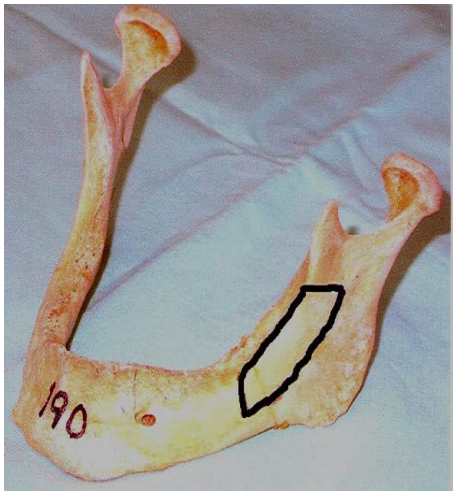



Fig. 7 – Região doadora posterior na mandíbula. **Fig. 8 –** Região doadora anterior na mandíbula.
Fonte: Levantamento de seio maxilar com enxertos – Rev. de literatura Ed. 12/2005, rev. 7, trab. 1



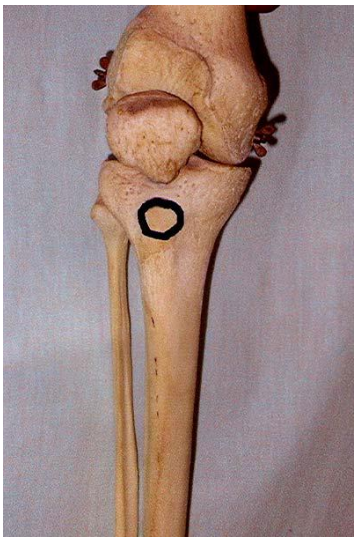

Fig. 9 – Sítio de região doadora posterior na maxila. **Fig. 10 –** Zona doadora extra-bucal (Tíbia).
Fonte: Levantamento de seio maxilar com enxertos – Rev. de literatura Ed. 12/2005, rev. 7, trab. 1

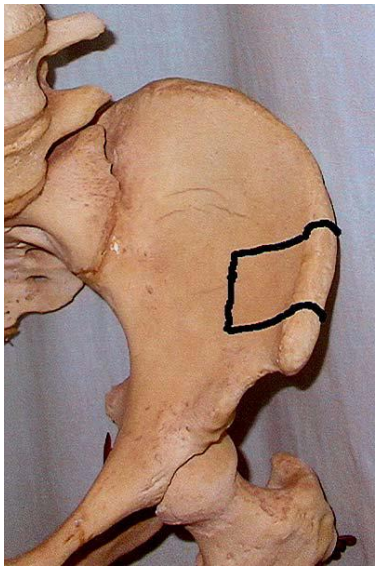



Fig. 11 – Zona doadora extra-bucal (Crista do ilíaco). **Fig. 12 –** Zona doadora extra-bucal (Calvária).
Fonte: Levantamento de seio maxilar com enxertos – Rev. de literatura Ed. 12/2005, rev. 7, trab. 1

Aloenxertos:

Os aloenxertos são enxertos colhidos de outro individuo (mesma espécie), ou seja geneticamente idênticos, sendo compatível. Temos como exemplo o osso cadavérico colhido por várias técnicas, seno posteriormente esterelizados e fornecidos por banco de osso devidamente licenciados. Apresentam propriedades osteocondutoras e osteoindutoras.

Portanto são de origem humana, mas o doador não é o próprio paciente, evitando-seum segundo local cirúrgico. São geralmente denominados por enxerto liofilizado desmineralizado humano (DFDBA) ou matriz óssea desmineralizada (DBM).

Devido a DBM e o DFDBA, não possuírem as características ideais de manuseamento ou umas suficiente estrutura para alguns procedimentos de enxertos, são misturados com enxertos aloplásticos, afim de chegar num resultado positivo para a regeneração óssea.

Xenoexertos

Os xenoenxertos são tecidos transplantados de uma espécie diferente para outra onde quimicamente são removidos os componentes orgânicos, criando uma estrutura mineral. A origem é predominantemente bovina, possuem propriedades osteocondutoras, mas alguns estudos apontam para pequenas propriedades osteoindutoras. (ANDRADE *et al.,* 2006[1])

Entretanto os xenoenxertos são de espécie diferente daquela onde serão enxertados (exemplo origem bovina), tem por finalidade manter o espaço de modo a prevenir que o tecido mole cresça, tornando-se determinantes para osteogênese e para cicatrização.

O BBM (ex: Bio-oss®) é há muitos anos usado como biomaterial para aumentos ósseos e sinus lifts, com bons resultados clínicos. É um material de enxerto semelhante a hidroxiapatita do tecido ósseo. O BBM consiste num esqueleto de hidroxiapatite altamente poroso similar ao osso cortical. Outro material de enxertamento utilizado é o LUMIMA-BONE, bioabsorvível de origem bovina, sendo absorvido pelo organismo viabilizando a formação do tecido ósseo. O modo ação é interação do LUMINA-BONE junto ao organismo se dá pelas reações de formação de neo-tecidos e a formação de uma ligação entre o enxerto e os tecidos originais (área receptora) atuando como fonte de cálcio e fósforo e servindo como base na neoformação óssea.



Fig. 13- Enxerto ósseo, origem bovina



Fig. 14- Enxerto ósseo

Fonte: www.mdfrossard.com.br

Entre outros as membranas biológicas também de origem bovina, possuem características bioativas, tem por finalidade ser osteocondutiva que pode atuar como um arcabouço útil para o crescimento ósseo do leito receptivo; liberam fatores osteoindutivos, mantém viva as células osteogênicas, as quais contem potencial para a diferenciação, facilitando os vários estágios da nova formação óssea e permite a vascularização em suas interfaces e dentro da estrutura fibrosa promovendo assim a reformação dos tecidos.



Fig. 15 – Membrana biológica de origem bovina.
Fonte: www.mdfrossad.com.br

Aloplásticos

Os enxertos aloplásticos são substitutos ósseos sintéticos classificados em termos de porosidade, densidade e estrutura (cristalino ou amorfos). Tais como o beta-tricálcio fosfato (B-TCP), vidro biativo, fosfato de cálcio, exibem propriedades osteocondutivas. Um exemplo de NanoBone® que um material nanocristalino com grânulos de hidroxiapatita embalado num gel matriz de sílica, é um material reabsorvível e parcialmente substituído por novo osso regenerado.

Portanto todos os enxertos mencionados podem ser misturados com osso autógeno ou utilizados de forma individual, vai resultar num bom prognóstico para procedimento de levantamento de seio.

5. CONCLUSÃO

Após revisão e discussão da literatura sobre a técnica cirúrgica, meio de diagnóstico e materiais para enxertia no levantamento de seio maxilar, conclui que, se divide em duas técnicas, traumática e atraumática, onde a técnica traumática é realizada por meio de uma abertura lateral, pela crista alveolar, sendo a técnica mais utilizada para elevação do seio maxilar. Outra técnica considerada atraumática, é a que se usa-se os expansores de Summers, se consegue um aumento de 2 a 5mm, enquanto que se usando a abertura lateral podemos conseguir mais de 8mm. Sendo assim a altura do osso residual para colocação de implantes em um estágio é de 5mm.

A escolha de cada técnica esta ligada a quantidade e qualidade do osso residual.

Para chegarmosno diagnóstico pode-se usar: radiografias panorâmicas, tomografias, telem radiografias. Com isso escolher o melhor e mais indicado material de enxertia.

O volume de osso necessário ao enxerto a área doadora, pode ser intra ou extra oral, sendo assim o material de enxertia que apresentou melhores resultados foi o osso autógeno que apresenta todas as propriedades (osteocondutoras, osteoindutoras e osteogenias) para um bom prognóstico.

Os biomateriais como osso alógeno (DFDB), osso liofilizado, osso bovino desproteinizado, hidroxiapatita, vidro bioativos, fibrina de colágeno entre outros poder ser usados junto com osso autógeno com sucesso.

6. REFERÊNCIAS BIBLIOGRÁFICAS

1. ALMEIDA, L.P.D., et al. **Estudo comparativo das técnicas cirúrgicas de levantando de seio maxilar em implantodontia**: revisão de literatura. X ENCONTRO LATINO AMERICANO DE INICIAÇÃO CIENTÍFICA E vi ENCONTRO LATINO AMERICANO DE PÓS-GRADUAÇÃO. Paraíba, 2006.

2. ALMEIDA, R.V. et al. **Periodontia: a atuação clínica baseada em evidências científicas.** São Paulo: Artes Médicas, 2005. 584p.

3. ANDRADE, P.C. **Levantamento bilateral dos seios maxilares com colocação de implantes pela técnica traumática da janela lateral**- relato de um caso 2006. 11f. Dissertação (Mestrado em Implantodontia) – Faculdade São Leopoldo Mandic. Belo Horizonte, 2006.

4. ARAUJO. Julio Maciel Santos de et al. Enxerto ósseo bovino como alternativa para cirurgias de levantamento de assoalho de seio maxilar. **Rev. Cir. Traumatol. Buco-Maxilo-fac**. Paranaíba, 2009.

5. ARMAND, S.;KIRSCH, A.; SERGENT, C. et al., Radiographic and histologic evaluation of a sinus augmentation with composite bone graft: a clinical case. **J. Periodontol.**, v. 73, n. 9, p. 1082-8, sep. 2002.

6. AVERA, S. P.; STAMPLEY, W. A.; McALLISTER, B. S. Histologic and clinical observations of resorbable and nonresorbable barrier membranes used in maxillary sinus graft containment. **Int. J. oral Maxillofac.Implants**, v. 12, n. 1, p. 88-94, 1997.

7. BLOCK, M. S.; KENT, J. N. Sinus augmentation for dental implants: the use of autogenous bone. *J. oral Maxillofac.Surg*., v. 55, p. 1281-6, 1997

8. BLOMQVIST, J. E.; ALBERIUS, P.; ISAKSSON, S. Two-stage maxillary sinus reconstruction with endosseous implants: a prospective study. **Int. J. oral Maxillofac Implants**, v. 13, n. 6, p. 758-66, 1998

9. BOYNE, P. J.; JAMES, R. A. Grafting of the maxillary sinus floor with autogenous marrow and bone. J. oralSurg. v. 38, p. 222-7, 1980.

10.BRITO, F. B. **Levantamento de seio maxilar**. 2007. Trabalho de conclusão de curso (Especialização em Dentística) – UNORP/UNIPÓS, São José do Rio Preto, 2007.

11. CARDOSO, M.A., et al, **Levantamento de seio maxilar**. In: 20. CONGRESSO INTERNACIONAL DE ODONTOLOGIA DE SÃO PAULO. 2002, São Paulo. São Paulo: Artes Médicas, 2002. 510p.

12. CARDOSO, R. F.; CAPELLA, L. R. C.; DI SORA, G. **Levantamento de seio maxilar.** In: CARDOSO, R. J. A.; GONÇALVEZ, E. A. N. Odontologia. Periodontia, cirurgia para implantes, cirurgia, anestesiologia. São Paulo: Artes Médicas, p. 467-81, 2002.

13. CARVALHO, M.A., et al,. Estudo clínico da relação do torque de inserção dos implantes e sua osseointegração**. Rev. bras. cir. cabeça pescoço**, São Paulo, v. 37, n. 4 p. 202-205, Out, 2008.

14. CHEN, T.W., et al. Implant placement immediantely after the lateral approach of the trap door windw procedure to create a maxillary sinus lift without bone grafting: a 2-year retrospective evaluation of 47 implants in 33 patientes. **J. Oral Maxillfac. Surg**., Philadephia, v. 65 n.11 p. 2324-2328, Nov. 2007.

15. ENGELKE, W.; SCHWARZWÄLLER, W.; BEHNSEN, A. et al., Subantroscopiclaterobasal sinus floor augmentation (SALSA): an up-to-5-year clinical study. Int. **J.oralMaxillofac.Implants**, v. 18, n. 1, p. 135-42, 2002.

16. FALEIROS, F. A. A. **Enxertos ósseos para elevação de seios maxilares**. Bauru, 1998, 43 p. Monografia (Especialização) – Fundação Bauruense de Estudos Odontológicos.

17. FERRER, J.R.; DIAGO, M.P.; CARBÓ, J.G. Analysis of the use of expansion osteotomes for the creation of implant beds. Technical contributions and reviw of the literature.**Med. Oral Patol. Oral Cir. Bucal**, Valencia, v. 11, n. 3, p. 267-277, May, 2006.

18. FERREGNO, N.; LAURETI, M.; FANALI, S. Dental implants placement in conjunction with osteotome sinus floor elevation: a 12-year life-table analysis from a prospective study on 588 ITI implantes. **Clin. Oral Implantes Res.,** Copenhagen, v. 18, n. 2, p. 194-205, apr 2006.

19. FUGAZZOTTO, P.A.; VLASSIS, J. Long-term success of sunus augmentation using various surgical approaches and grafting materials. **Int. J. Oral Maxillofac.Implantes**, Lombard, v. 13, n. 1, p. 52-58, Jan/Fev. 1998.

20. HAAS, R.; BARON, M.; DONATH, K. et al., Porous hydroxyapatite for grafting the maxillary sinus: a comparative histomorphometric study in sheep. **Int. J. oral Maxillofac.Implants,** v. 17, n. 3, p. 337-46, 2002.

21. HALLMAN, M.; NORDIN, T. Sinus floor augmentation with bovine hydroxyapatite mixed with fibrin glue and later placement of nonsubmerged implants: A retrospective study in 50 patients. **Int. J. oral Maxillofac. Implants**, v. 19, n. 2, p. 222-7, 2004

22. JENSEN, J.; SINDET-PEDERSEN, S.; OLIVER, A. J. Varying treatment strategies for reconstruction of maxillary atrophy with implants: results in 98 patients. **J. oral Maxillofac.Surg**., v. 52, p. 210-6, 1994.

23. KAHNBERG KE, et al. Sinus Maxillary floor augmentation with deproteinized bovine bone ande autogenous bone 279 lifting procedure. I. One-stage surgery with bone transplant and implantes. **Clin. Oral Implantes Res**., Copenhagen, v.12, n. 5, p.479-487, Jun, 2001.

24. KENT, J. N.; BLOCK, M. S. Simultaneous maxillary sinus floor bone grafting and placement of hydroxyapatite-coated implants. **J. oral Maxillofac.Surg**., v. 47, p. 238-42, 1989.

25. KIM, S.M., et al. Bone-AddedOsteotome Technique Versus Lateral Approach for SinusFloor Elevation: A Comparative. Radiographic Study.**Implant Dent**., Baltimore, v. 20, n. 6, p. 465-470, Dec, 2011

26. KUABARA, M.R. et al. Levantamento de seio maxilar utilizando enxerto autógeno de região retromolar e sumultanea colocação de implantes. **ROBRAC**, Goiânia, v. 9, n. 28,p. 14-17, Dez. 2000.

27. LEKHOLM; U.; ZARB, G. A. Patient selection and preparation. In: BRANEMARK, P-I.; ZARB, G. A.; ALBREKSSON, T. Tissue-integratedprotheses. Osseintegration in clinical dentistry. Chicago: **Quintessence**, 1985, Cap. 12, p. 199-210. 1985

28. LIOUBAVINA, H. N; LANG, N.P.; KARRING. T. Significance of primary stability forosseointergration of dental implants. **Clin. Oral Impl. Res.,**Copanhagem, v. 17, n. 3 p. 244-250. Jun. 2006

29. MANDIA, J.J.; KESSELRING, AL.L.F. **Biomecânica em Osseointegração.** 2007. Trabalho no 25. Congresso Internacional de Odontologia. Disponível em: <www.ciosp.com.br>

30. MARTINS, G. E. R. **Áreas doadoras intrabucais para enxertos ósseos autógenos** – Revisão da Literatura, Bauru, 2004, 79 p. Monografia (Especialização) – APCD.

31. MARTIN, J.V., et al. Principais biomateriais utilizados em cirurgia de levantamento de seio maxilar: abordagem clínica. **Rev. Fac. Odontol. Araçatuba**, v. 31, n.2 p. 22-30, Jul.2010.

32. MARZOLA, C.; TOLEDO FI, J. L. **Os implantes de materiais aloplásticos. Fundamentos de Cirurgia Buco-Maxilo-Facial** (Trabalhos). Disponível na internet: http://www.clovismarzola.com/

33. MARZOLA, C.; PASTORI, C.M. **Enxertos em reconstruções de maxilas atróficas**. Revista de Academia de Odontologia, ed. 4 p. 298-302, 2006. Disponível em <http://www.actiradentes.com.br/revista/index.php>

34. MAZOR, Z.; PELEG, M.; GROSS, M. Sinus augmentation for single-tooth replacement in the posterior maxilla: a 3-year follow-up clinical report. **Int. J. oral Maxillofac.Implants**, v. 14, n. 1, p. 55-60, 1999.

35. McCARTHY, C.; PATTEL, R. R.; WRAGG, P. F. et al., Sinus augmentation bone grafts for the provision of dental implants: Report of clinical outcome. Int. **J. oralMaxillofac.Implants**, v. 18, n. 3, p. 377-82, 2003.

36.MISCH, C. E. Cirurgia para levantamento do seio maxilar e enxerto sinusal. In:MISCH, C. E. **Implantes dentários contemporâneos**. 2a ed. São Paulo: Ed. Santos, 2000, p. 469-95.

37. NAVARRO, J. A. C. **Anatomia cirúrgica do nariz, dos seios paranasais e da fossa pterigopalatina, com interesse na cirurgia estético funcional**. In: COLOMBINI, N. E. P. **Cirurgia da face – Interpretação funcional e estética**. Rio de Janeiro: Ed. Revinter, 2002, Cap. 51, v. 3, p. 1046-60.

38. NEVINS, M.; KIRK-HEAD, C.; NEVINS, M. et al., Bone formation in the goat maxillary sinus induced by absorbable collagen sponge implants impregnated with recombinant human bone morphogenetic protein-2. **Int. J. Periodontics Rest.Dent**., v. 16, n. 1, p. 9-19, 1996.

39. OMAGARI, C.T., et al. **Levantametno de seio maxilar com enxertos**– revisão de literatura, 2005. Trabalho de conclusão de curso (Especialização em cirurgia e Traumatologia Buco Maxilo Facial), Associação Paulista de Cirurgiões Dentistas, Bauru, 2005.

40. PELEG, M.; CHAUSHU, G.; MAZOR, Z. et al.,Radiologicalfindingsof the postsinus lift maxillary sinus: a computerized tomography follow-up.**J. Periodontol**., v. 70, n. 12, p. 1564-73, 1999.

41. PELEG, M.; MAZOR, Z.; GARG, A.K. Augmentation grafting of the maxillary sinus and simultaneous implant placement in jpatientes with 3 to 5mm of residual alveolar bone height. **Int. J. oralMaxillofac.Implants.,**Lombard, v. 14, n. 4, p. 549-56, Jul/Aug. 1999.

42. RAGHOEBAR, G. M.; BROUWER, Th. J.; REINTSEMA, H. et al., Augmentation of the maxillary sinus floor with autogenous bone for the placement of endosseous implants: a preliminary report. **J. oral Maxillofac.Surg**. v. 51, p. 1198-205, 1993.29.

43. RAYALU, K. P., et al. Bone added osteotome sinus floor elevation-a Case Report. **J. Dent. Implantes**, Osaka-shi, v. 1 n. 1p. 29-33, Jan. 2009

44. REINERT, S.; KÖNIG, S.; BREMERICH, A. Stability of bone grafting and placement of implants in the severely atrophic maxilla. Br**. J. oralMaxillofac. Surg**. v. 41, n. 4, p. 249-55, 2003.

45. SANGATA, M., et al. Immediate loading of dental implant after sinus floor elevtion with osteotome technique: a clinical report and jpreliminary radiographic results. **J. Oral Implantol.**,Abington,v. 36, n. 6 p. 485-489, Jun. 2010.

46. SANTOS, J. **Transplante de osso homólogo em odontologia classificação, riscos e benefícios.** Dissertação (Mestrado em Cirurgia e Traumatologia Buco Maxilo Facial) – Universidade Veiga de Almeida. Rio de Janeiro, 2007.

47.SENDYK, W. R.; SENDYK, C. L. **Reconstrução óssea por meio do levantamento do assoalho do seio maxilar**. In: GOMES, L. A. **Implantes osseointegrados – Técnica e Arte.** São Paulo: Ed. Santos, 2002, Cap. 7, p. 109-22.

48. SUMMERS, R. B. A new concept in maxillary implant surgery: the osteotome technique. **Compend.Contin. Educ. Dent.** v. 15, p. 152-8, 1994.

49. SUMMERS, R. B. The osteotome technique: Part 4. Future site development.**Compend.Contin.Educ.Dent**., Jamesburg, v. 16, n11, p. 1090-1098, Nov. 1995.

50. TATUM, H. Maxillary and sinus implant reconstructions. **Dent. Clin.North. Am**., v. 30, n. 2, p. 207-29, apr., 1986.

51. TOFFLER, M. Osteotome-mediated sinus floor elevation: a clinical report**. Int. J. oral Maxillofac.Implants**, v. 19, n. 2, p. 266-73, 2004.

52. TOFFLER, M. Minimally Invasive Sinus Floor Elevation Procedures for Simultaneous and Staged Implant Placement. **N Y State Dent.** J., New York, v. 70, n. 8 p. 38-44, Nov. 2004.

53. VASCONCELOS, L. W.; FRANCISCHONE, C. E.; KUABARA, M. et al., 2002.

54. WANNFORS, K.; JOHANSSON, B.; HALLMAN, M. et al., A prospective randomized study of 1-and 2-stage sinus inlay bone grafts: 1-year follow-up. **Int. J. oral Maxillofac.Implants**, v. 15, n. 5, p. 625-32, 2000.

55.WHEELER, S. L. Sinus augmentation for dental implants: The use of alloplastic materials. **J. oral Maxillofac.Surg**., v. 55, p. 1287-93, 1997.

56. WOOD, R. M.; MOORE, D. L. Grafting of the maxillary sinus with intraorally harvested autogenous bone prior to implant placement. **Int. J. oral Maxillofac.Implant**s, v. 3, n. 3, p. 209-14, 1988.

57. WINTER, A.A.; POLLACK, A.S.; odrich, r.b. Placement of implants in the severely atrophic posterior maxilla using localized management of the sinus floor: a preliminary study. Int. **J. Ora Maxillofac. Implants**, Lombard, v. 17, n.5, p. 687-695, Sept/Oct. 2002