Carine Nepomuceno Guimarães Camelo

RETRATAMENTO ESTÉTICO INTEGRADO: PRÓTESE SOBRE IMPLANTES E FACETAS EM RESINA COMPOSTA PARA CORREÇÃO FUNCIONAL E ESTÉTICA DO SORRISO.

Maceió-AL
2024

Carine Nepomuceno Guimarães Camelo

RETRATAMENTO ESTÉTICO INTEGRADO: FACETAS EM RESINA COMPOSTA E PRÓTESE SOBRE IMPLANTES PARA CORREÇÃO FUNCIONAL E ESTÉTICA DO SORRISO.

Trabalho de conclusão de curso de especialização apresentado à FACSETE, como requisito parcial à obtenção do título de especialista em Dentística restauradora.

Orientador: Prof. Me. Gabriel Muniz

Maceió-AL

2024

RESUMO

Introdução: A estética dos dentes anteriores desempenha um papel essencial para o Cirurgião-Dentista, impactando diretamente a confiança e a autoestima dos pacientes, o que torna esse aspecto um desafio considerável na rotina clínica. A correta seleção de materiais e técnicas adequadas é indispensável para alcançar resultados estéticos satisfatórios. A reabilitação dos dentes da região anterior, especialmente dos incisivos, traz desafios únicos, principalmente quando se trata da restauração de dentes simétricos. As restaurações dos dentes 11 e 21, que muitas vezes são o centro de atenção no sorriso, são fundamentais para garantir a satisfação do paciente e melhorar sua qualidade de vida. Este caso clínico detalha todo o processo, desde o planejamento até a colocação de uma coroa cerâmica aparafusada em um implante para substituir o dente 11, além da aplicação de facetas de resina composta nos demais dentes anteriores. O paciente, um homem de 38 anos, que realizava tratamento no curso de especialização em Prótese da FACSETE, em Maceió - AL, já havia feito uma PSI para o dente 11 e facetas de resina composta em outros dentes. No entanto, estava insatisfeito com a coroa protética do dente 11, devido à cor inadequada e à estética gengival deficiente, o que causava insegurança ao sorrir. A solução veio com a substituição por uma nova PSI em cerâmica, que ofereceu um visual mais natural e estético. O crescente interesse por procedimentos estéticos odontológicos reflete a busca dos pacientes por uma melhor aparência e função dos seus sorrisos. O desafio está em recriar restaurações que reproduzam com precisão a estrutura dental, respeitando a biomecânica e atendendo às expectativas estéticas. Dentre os materiais restauradores estéticos, a cerâmica se sobressai por suas excelentes propriedades físicas, biológicas e ópticas, garantindo longevidade na manutenção da cor. Para garantir o sucesso em restaurações estéticas de dentes anteriores, é imprescindível que o profissional possua amplo conhecimento das características anatômicas dos dentes e das técnicas restauradoras, destacando-se a estratificação policromática como técnica preferida. A combinação de cerâmicas com resinas compostas, mesmo com suas diferenças físicas, pode resultar em sorrisos esteticamente harmoniosos e de alta qualidade.

Palavras-chave: Reabilitação Oral. Resinas compostas. Estética.

ABSTRACT

Introduction: The aesthetics of anterior teeth play a crucial role for the Dentist, directly impacting patients' confidence and self-esteem, making this aspect a significant challenge in clinical practice. The correct selection of materials and appropriate techniques is essential to achieve satisfactory aesthetic outcomes. The rehabilitation of anterior teeth, especially incisors, presents unique challenges, particularly when restoring symmetrical teeth. The restoration of teeth 11 and 21, often the focal point of the smile, is key to ensuring patient satisfaction and improving quality of life. This clinical case details the entire process, from planning to the placement of a screw-retained ceramic crown on an implant to replace tooth 11, along with composite resin veneers applied to the remaining anterior teeth. The patient, a 38-year-old man undergoing treatment in the Prosthodontics specialization course at FACSETE, in Maceió - AL, had previously undergone an implant-supported prosthesis (PSI) for tooth 11 and composite resin veneers on other teeth. However, he was dissatisfied with the prosthetic crown on tooth 11 due to its mismatched color and poor gingival aesthetics, leading to insecurity when smiling. The solution was the replacement with a new ceramic PSI, providing a more natural and aesthetic appearance. The growing interest in cosmetic dental procedures reflects patients' desire for improvements in the appearance and function of their smiles. The challenge lies in recreating restorations that precisely mimic dental structure, respecting biomechanics and meeting patients' aesthetic expectations. Among aesthetic restorative materials, ceramics stand out for their excellent physical, biological, and optical properties, ensuring long-term color stability. For successful aesthetic restorations of anterior teeth, it is essential that the professional has a deep understanding of dental anatomical aspects and restorative techniques, with a focus on polychromatic layering as the preferred technique. The combination of ceramics and composite resins, despite their physical differences, can achieve highly aesthetic and harmonious smile results.

Keywords: Oral Rehabilitation. Composite Resins. Esthetics.

SUMÁRIO

1 INTRODUÇÃO 6
2 OBJETIVOS 8
2.1 Objetivo geral 8
2.2 Objetivos específicos 8
3 METODOLOGIA 9
4 RELATO DE CASO 10
4.1 Apresentação do caso 10
4.2 Avaliação Diagnóstica e Plano de Tratamento 10
4.3 Procedimentos Clínicos e Execução do Tratamento 13
4.3.1 Escaneamento intraoral e ensaio do sorriso 13
4.3.2 Remoção das resinas compostas e preparo tecidual 13
4.3.3 Confecção das facetas em resinas compostas 14
4.3.4 Confecção da prótese provisória e condicionamento dos tecidos peri-implantares 14
4.3.5 Moldagem de transferência 15
4.3.6 Instalação da prótese sobre implante e polimento das facetas 17
5 DISCUSSÃO 20
6 CONCLUSÃO 23
REFERÊNCIAS 24

1 INTRODUÇÃO

A estética de dentes anteriores é crucial para o Cirurgião-Dentista, pois impacta diretamente na autoestima dos pacientes, representando um desafio significativo para sua prática clínica. A seleção adequada de materiais e técnicas é essencial para alcançar resultados favoráveis (ANDREIUOLO et al., 2016). Além disso, ao escolher os materiais ideais, é necessário considerar fatores como restrições psicológicas e financeiras, tempo disponível e características técnicas para garantir a harmonia do sorriso reabilitado (REIS et al., 2017).

Ao longo dos anos, houve avanços significativos nas composições das resinas compostas e na tecnologia adesiva, permitindo uma remodelação mais eficaz dos materiais e uma ampla gama de cores. Esses materiais oferecem vantagens como custo reduzido, menor tempo de tratamento e reversibilidade (REIS et al., 2017). Contudo, a seleção inadequada e o uso impróprio de resinas compostas podem resultar em infiltrações, manchamento e fraturas, implicando na falha e insatisfação do paciente com a reabilitação estética (CONCEIÇAO et al., 2007; ARAÚJO et al., 2019).

A restauração de dentes anteriores, em particular os incisivos, apresenta desafios específicos, principalmente na reabilitação de dentes homônimos. Restaurações envolvendo os elementos 11 e 21, muitas vezes destacados como o ponto focal do sorriso, assumem uma importância fundamental na satisfação do paciente e no impacto em sua qualidade de vida (CORREIA; OLIVEIRA; SILVA, 2005).

Para criar restaurações com uma aparência natural, é fundamental ter um profundo entendimento dos princípios previamente apresentados, a fim de aplicar corretamente as diferentes camadas de resina composta em áreas específicas. Esse processo de aplicação é conhecido como estratificação. Através dela, torna-se possível contemplar os detalhes morfológicos presentes nos dentes naturais ao mesmo tempo que utiliza materiais mais complexos e que melhor copiam a óptica do dente natural (ASLAM et al, 2014).

Este relato de caso descreve o passo a passo, desde o planejamento até a instalação em boca de uma coroa cerâmica aparafusada sobre implante em

substituição ao elemento 11, juntamente com as facetas em resina composta realizadas nos outros dentes anteriores.

2 OBJETIVOS

2.1 Objetivo geral

Este relato de caso tem como objetivo documentar o retratamento estético de facetas em resina composta nos elementos 12, 13, 14, 15, 21, 22, 23, 24 e 25, em um paciente adulto jovem no curso de especialização em Dentistica Restauradora da FACSETE, na cidade de Maceió - AL.

2.2 Objetivos específicos

- Demonstrar a importância do diagnóstico frente as necessidades do paciente;;
- Descrever as principais vantagens e desvantagens do uso das resinas compostas em restaurações estéticas;
- Explorar a literatura acerca das várias possibilidade de reabilitação de um único caso.

3 METODOLOGIA

Este relato de caso tem como objetivo documentar o retratamento estético de facetas em resina composta nos elementos a substituição da prótese sobre implante (PSI) do elemento, que mimetizassem o aspecto natural e com ganho funcional, em um paciente adulto jovem no curso de especialização em Prótese da FACSETE, na cidade de Maceió - AL.

Com base em evidências científicas recentes descritas em livros e publicações relevantes na base de dados *Scientific Library online* (Scielo), este relato de caso busca oferecer uma abordagem crítica, fundamentada na literatura das escolhas terapêuticas realizadas durante o tratamento.

A importância desse estudo reside na necessidade de promover a excelência clínica em procedimentos protético, restauradores e estéticos, bem como na compreensão das decisões clínicas fundamentais para alcançar resultados biologicamente corretos, bem-sucedidos e satisfatórios a longo prazo.

4 RELATO DE CASO-

4.1 Apresentação do caso

Paciente, sexo masculino, 38 anos, informou que há dez meses havia realizado PSI do elemento 11 e facetas em resina composta nos elementos dentários 15, 14, 13, 12, 21, 22, 23, 24 e 25, mas que estava insatisfeito com o resultado estético e funcional pois apresentava uma coroa protética do central superior direito (elemento 11) com coroa protética vestibularizada, larga e alongada, cor destoante dos elementos vizinhos e estética gengival insatisfatória, o que gerava no paciente extrema insegurança ao sorrir, segundo relato do mesmo.

4.2 Avaliação Diagnóstica e Plano de Tratamento

Através de uma avaliação diagnóstica minuciosa do paciente foi relizada a coleta de informações clínicas. Com isso, o planejamento iniciou-se com a tomada fotográfica (Figuras 01 e 02) para planejamento e simulação digital do sorriso, e escaneamento intra-oral e radiografias periapicais. A partir dessas informações e elementos complementares, um plano de tratamento personalizado foi desenvolvido, levando em consideração a substituição da PSI e das facetas em resina composta. Decisões quanto ao tipo de material, técnicas de preparo e a sequência de procedimentos foram planejadas e discutidas com o paciente. Foi decidido então pela confecção de facetas em resinas compostas nos dentes 15, 14, 13, 12, 21, 22, 23, 24 e 25, e substituição da prótese sobre implantes aparafusada do dente 11.

Figuras 01 – (A, B e C) Foto do sorriso do paciente, demonstrando discrepância de formato e cor entre a coroa sobre implante da região do elemento 11 e dentes; .

Fonte: acervo de fotos da autora.







Figuras 02 – (A, B e C) Demonstram os aspectos de desadaptação e incompatibilidade de harmonia da estética do sorriso







Fonte: acervo da autora.

4.3 Procedimentos Clínicos e Execução do Tratamento

4.3.1 Escaneamento intraoral e ensaio do sorriso

Logo, foi utilizado um escaneamento intra-oral para planejamento e simulação digital do novo sorriso com ajuste da proporçao altura e largura dos incisivos. O escaneamento possibilitou a execução do enceramento diagnóstico, e possibilitou o ensaio do sorriso através do *mockup* com resina bisacrílica Prima Art da FGM na cor Bleach. Este enceramento digital foi realizado incialmente com a nova proporção de altura e largura dos incisivos centrais com exposição dentaria ao sorrir. Com mockup finalizado e aprovado pelo paciente, foram capturadas novas fotografias de registro.

4.3.2 Remoção das resinas compostas e preparo tecidual

Seguiu-se então para a remoção das resinas antigas, onde foram adotadas técnicas conservadoras com a utilização de uma lanterna com luz negra, de feixe direcional sobre os elementos dentários, com delimitação em vermelho da área dentária recoberta pela resina composta, brocas multilaminadas na alta rotação, e utilização de lupa Kepler Advanced da ExamVision com magnificação de 6x, para preservar a estrutura dental remanescente e manter a integridade dos tecidos gengivais.

Figuras 03 – Marcação em vermelho das áreas com resina composta para remoção.



Fonte: acervo da autora.

4.3.3 Confecção das facetas em resinas compostas

Na sequencia, seguiu-se com a instalação do isolamento absoluto modificado (Figuras 05), e a remoção das resinas antigas com broca multilaminada de 20 laminas, seguidamente realizou-se o condicionamento ácido fosfórico Ultraetching (Ultradent, Brasil) por 30 segundos em esmalte, lavagem e secagem com ar e aplicação de adesivo Singlebond SE (3M Brasil) , com fotoativação por 20 segundos. Foram utilizadas resina de dentina: Herculite precis (Kerr Brasil) A1, A3 e resina de esmalte Renamel Microfill (Cosmedent, USA) IM e B1. Para sequencia de polimento foram utilizados disco de lixa soflex (3M) serie marrom, borrachas de polimento para resina Jiffy (Ultradent) série verde e sequência de espirais de borracha da Dhpro serie vermelha, rosa e cinza. Pasta diamantada 0,5 Micros Diamond (Ultradent) polish e nitrato de zinco Enamel (Cosmedent) e finalização com disco de feltro (3M) (Figura 03).

Figuras 04 – Isolamento para confecção das facetas.



Fonte: acervo da autora.

4.3.4 Confecção da prótese provisória e condicionamento dos tecidos peri-implantares

O provisório foi confeccionado com resina acrílica na cor 60, utilizando o sistema Dentcôr® (pó e líquido), aplicado sobre um pilar UCLA (Figura 04). O provisório foi então instalado sobre o implante e mantido por um período de 45 dias.

Durante esse período, a cada 15 dias, foram realizados ajustes na adaptação do acabamento com a adição de mais resina acrílica e desgastes seletivos, visando otimizar a adaptação e o contorno.

Figura 4.1 – Posicionamento do transferente com a resina simulando o perfil de emergência (A); Prótese provisória instalada (B).



Fonte: acervo da autora.

4.3.5 Moldagem de transferência

Foi realizada moldagem do implante com transferente, utilizando a técnica de moldeira aberta com silicone de adição denso e fluido Express XT da 3M, e resina flow A2 Luna da SDI para cópia do perfil de emergência do dente, seguido da confecção de coroa provisória em resina acrílica Duralay cor 66 (Figuras 05).

Figuras 05 – (A, B e C) Demonstram o processo de moldagem para confecção da prótese sobre implante unitária.





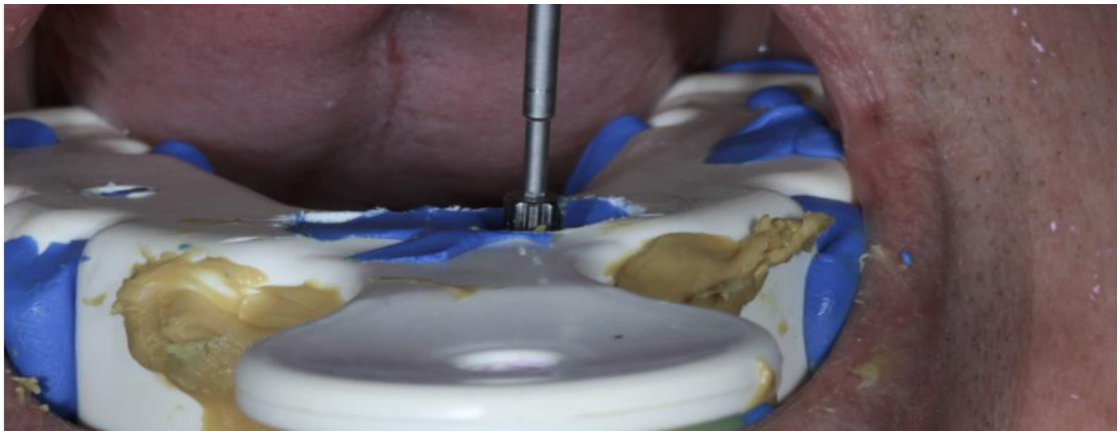

Fonte: acervo da autora.

4.3.6 Instalação da prótese sobre implante e polimento das facetas

Foi optado por uma coroa metal-free confeccionada sobre TiBase Derig em dissilicatos de Litio maquiado, cor BL4 cervical e BL3 medio incisal (Figura 06). A coroa foi então aparafusada.

Figura 06 – Prótese sobre implante unitária confeccionada.



Fonte: acervo da autora.

Para sequencia de acabamento polimento foram utilizados disco de lixa soflex (3M) serie marrom, borrachas de polimento para resina Jiffy (Ultradent) série verde e sequência de espirais de borracha da Dhpro serie vermelha, rosa e cinza. Pasta diamantada 0,5 Micros Diamond (Ultradent) polish e nitrato de zinco Enamel (Cosmedent) e finalização com disco de feltro (3M) (Figura 07). Logo, obteve-se resultado satisfatório no restabelecimento funcioonal e estético (Figuras 08 e 09).

Figuras 07 – Fotografia inicial do sorriso do paciente (A); Fotografia ao fim do tratamento (B).



Fonte: acervo da autora



Figuras 08 - Fotografia após o tratamento. Fonte: acervo da autora

Após a conclusão dos procedimentos clínicos em maio 2023, o paciente tem sido acompanhado com consultas a cada 3 meses para avaliação oclusal da PSI bem como do brilho e manutenção das facetas em boca (Figuras 09). O acompanhamento pós-tratamento envolveu 2 avaliações regulares com intervalo de tempo de 3 meses. Foram realizadas análises clínicas, radiográficas e fotográficas para documentar o sucesso do tratamento. O feedback do paciente e sua satisfação com os resultados também foram monitorados de perto durante este período.

Figuras 09 – (A e B) Fotografias retiradas no período de manutenção.





Fonte: acervo da autora

5 DISCUSSÃO

A importância desse relato consiste na necessidade de promover a excelência clínica em procedimentos conjugados restauradores e estéticos, bem como na compreensão das decisões clínicas fundamentais para alcançar resultados bem-sucedidos e satisfatórios a longo prazo. Um retratamento estético, especialmente envolvendo PSI e facetas em resina composta, envolvem uma série de considerações clínicas complexas, desde a avaliação diagnóstica inicial, planejamento do tratamento, à execução precisa e por fim, o acompanhamento a longo prazo. Este relato de caso destaca a importância de abordar cada etapa do tratamento com base nas melhores práticas clínicas e nas evidências científicas disponíveis. Além disso, enfatiza o impacto do sucesso a longo prazo na qualidade de vida do paciente, ressaltando o papel crítico da odontologia estética e restauradora na satisfação do paciente.

O crescente interesse por procedimentos Odontológicos voltados para a estética reflete a busca constante dos pacientes por melhorar tanto a aparência quanto a função de seus sorrisos. Recriar restaurações que imitem de forma precisa a estrutura dental respeitando sua biomecânica e entender o apelo estético do paciente, é sem dúvidas desafiador. Dentre os materiais restauradores estéticos disponíveis, a cerâmica pode ser considerada uma excelente escolha para reproduzir os dentes naturais, devido às suas propriedades físicas, biológicas e ópticas, que permitem a manutenção da cor com o passar do tempo. Quando comparadas às resinas, as cerâmicas apresentam resistência à abrasão, grande estabilidade no meio bucal e biocompatibilidade (REKOW et al., 2011).

As cerâmicas dentais, com espessuras entre 0,2 a 0,5 mm, requerem mínimos desgastes na estrutura dental, proporcionando segurança e resultados funcionais e estéticos destacados. Elas são valorizadas pela longevidade, boa resposta periodontal e satisfação imediata do paciente (OKIDA et al., 2016). O sucesso clínico depende não apenas da qualidade dos materiais, mas também da expertise do profissional na aplicação correta da técnica e na coordenação eficaz com outras especialidades durante o planejamento (ANDRADE; VASCONCELOS; VASCONCELOS, 2019). Os compósitos resinosos apresentam algumas desvantagens em relação às cerâmicas, como por exemplo a estabilidade de cor, que

é afetada pela lisura superficial. (ANDREIUOLO et al., 2016). A técnica direta das facetas em resina, além de precisarem de mínimos desgastes dentários, próteses, etapas laboratoriais e agentes cimentantes, é possível reverter o tratamento ou repará-lo com mais facilidade quando comparada a facetas de cerâmica (SCOTTI et al., 2018). Entretanto, as técnicas restauradoras minimamente invasivas são bem vistas para pacientes com estruturas dentárias suficientes para sistemas restauradores adesivos. Neste caso clínico, foi opatado pela confecção de resinas compostas por seu bom custo-benefício, por ser um procedimento minimamente invasivo que proporciona excelente estética.

O profissional deve ter um amplo conhecimento dos aspectos anatômicos que compõem a estrutura dental, pois a partir desse entendimento, restaurar detalhes anatômicos perdidos em procedimentos de restauração estética torna-se mais simples (CONCEIÇÃO et. al. 2007). O formato é o primeiro aspecto anatômico crucial a ser considerado ao iniciar uma restauração, tornando o conhecimento da morfologia indispensável. A anatomia primária do dente é definida por sua forma, contorno e inclinações. Em seguida, surgem as características decorrentes do desenvolvimento, como lóbulos, sulcos, mamelos e a textura superficial, que é única para cada elemento dental. Por fim, a anatomia terciária compreende detalhes mais refinados, como as periquimácias e as estrias de Retzius (MADEIRA; RIZZOLO, 1996; MANAUTA; SALAT, 2013)

O estudo das dimensões e proporções do incisivo central é o ponto de partida crucial para o sucesso de uma restauração ou da confecção de um dente. Isso ocorre porque a simetria está intrinsecamente ligada à estética e beleza. O tamanho, a largura proporcional e o comprimento da coroa dental desempenham um papel significativo na estética do sorriso. A largura média do incisivo central corresponde a cerca de 80% de seu comprimento, embora esses valores possam variar entre 75% e 85% (TORRES et. al. 2013).

Para alcançar restaurações estéticas nos dentes anteriores, é crucial possuir um conhecimento profundo dos materiais e técnicas envolvidos, com destaque para a estratificação policromática como a técnica preferencial (CONCEIÇÃO et al., 2007; ASLAM et al., 2014). Para Conceição e colaboradores (2007), os princípios de estética aplicados à Odontologia, com foco na microestética dos dentes anteriores contribuem de forma precisa nos resultados esteticamente favoráveis. Ainda, sugerem a estratificação com uso de várias tonalidades, com compósito para dentina de alto

croma e para o esmalte uma combinação de tons cromáticos e acromáticos. Com essa técnica é possível alcançar resultados altamente estéticos.

Embora a técnica policromática demande habilidades técnicas e visuais aprimoradas, bem como tempo, ela tem a capacidade notável de emular a aparência da dentição natural de forma surpreendente e atender plenamente às expectativas estéticas do paciente. O profissional deve dominar tanto a arte quanto a ciência da estética dentária, compreendendo as propriedades ópticas do dente natural e dos materiais disponíveis. A técnica de estratificação policromática descrita por Fahl Jr em 1995 foi a técnica utilizada para o retratamento das facetas de resina composta deste relato de caso. Através dela tornou-se possível contemplar os detalhes morfológicos (forma, tamanho, opalescência, fluorescência, textura e cor) presentes nos dentes naturais, ao mesmo tempo que utiliza materiais mais complexos e que melhor copiam a óptica do dente natural (CONCEIÇÃO et al., 2007; ASLAM et al., 2014).

Coroas unitárias sobre implante em regiões estéticas geralmente são cerâmicas, por suas boas qualidades biomecânicas, ópticas e biocompatibilidade. Entretanto, existem várias cerâmicas que podem ser utilizadas, e cada uma possui características específicas, e que devem ser levadas em consideração para escolha. A quantidade de cristais na matriz vítrea tem um impacto direto na translucidez da cerâmica. Cerâmicas com alta qualidade estética geralmente possuem uma concentração maior de vidro, sendo denominadas vítreas, pois reproduzem de forma mais precisa as propriedades ópticas do esmalte e da dentina (KINA, 2005). No presente vaso, foi optado por prótese “metal-free” confeccionada sobre TiBase Derig em dissilicato de Litio maquiado cimentada sobre base de titânio. As cerâmicas à base de dissilicato de lítio apresentam excelentes propriedades estéticas e alta translucidez. Isso ocorre devido ao índice de refração dos cristais de dissilicato de lítio ser semelhante ao da matriz vítrea , alé dessa caracteristica, os cristais de dissilicato de lítio têm comprimento de 0,5 a 4,0 μm formando uma estrutura interconectada proporcionando resistência acima de 300 MPa (ZHANGY, 2004).

6 CONCLUSÃO

Conclui-se que apesar de materiais com características físicas diferentes como cerâmica e resina composta, atualmente, tantos as cerâmicas quanto as resinas compostas oferecem a capacidade de atingir resultados estéticos de alta qualidade, dessa forma podem estar associadas no mesmo sorriso de forma harmônica.

REFERÊNCIAS

ANDRADE, A. de O.; VASCONCELOS, M. G; VASCONCELOS, R. G. Laminados cerâmicos: uma análise discursiva com ênfase na técnica reabilitadora e suas correlações clínicas. **Rev. Salusvita (**Online), v. 38, n. 2, p. 457-74, 2019.

ANDREIUOLO, R.F. et al. Reestabelecendo a Estética com Restauração de Resina Composta Anterior. Clínica - Intern. **Jour. of Brazilian Dentistry,** Florianópolis, v. 12, n. 2, p. 142-9, 2016.

ARAÚJO, I.D.T. et al. Reabilitação estética anterior com resina composta: relato de caso. **Rev. Ciênc. Plur,** v. 5, n. 1, p. 89-101, 2019.

ASLAM, A. et al. Layers to a beautiful smile: composite resin stratification. **Pakistan Oral & Dental Journal,** 2016; v. 36, n. 2, p. 335-340.

CONCEIÇÃO, E. N. et al. **Dentística: saúde e estética**. 2. ed. Porto Alegre: Artmed, 2007. p. 298-383.

CORREIA, A.; OLIVEIRA, M. A.; SILVA, M. J. Conceitos de Estratificação nas Restaurações de Dentes Anteriores com Resinas Compostas. **Revista Portuguesa de Estomatologia,**
Medicina Dentária e Cirurgia Maxilofacial, [s.l], v. 46, n. 3, p.171-178, 2005.

COSTA, B. P. et al. Screwed and cement implant prosthesis: current clinical considerations. **RGO - Revista Gaúcha de Odontologia [online].** v. 69, e20210057, 2021.

FAHL Jr., N. et al. **Protocol for Predictable Restoration of Anterior Teeth with Composite Resins.** PP&A, 1995.

FREITAS, J. L. Prótese sobre implante: parafusada ou cimentada. **Journal of Multidisciplinary Dentistry,** v. 11, n. 2, p. 168-173, 2023.

GOMES, E. A. et al. Cerâmicas odontológicas: o estado atual. **Cerâmica** [online], v. 54, n; 331, p. 319-325, 2008.

KINA, S. Cerâmicas dentárias. **Revista Dental Press Estética,** v. 2, n. 2, p. 111-128, 2005.

MADEIRA, M.; RIZZOLO, R. J. C. C. **Anatomia do dente**. 7.ed., Sarvier: São Paulo, 1996. p. 35-43. 75.

MANAUTA, J.; SALAT, A. **Camadas – Atlas sobre a estratificação da resina composta.** São Paulo: Quintessence, 2013. 447 p.

MENDES, L. G. A. et al. Prótese sobre implantes: cimentada versus parafusada. **Unoesc & Ciência - ACBS**, Joaçaba, v. 1, n. 2, p. 157-164, jul./dez. 2010.

NETO, J. M. A. et al. Cerâmicas odontológicas: Uma Revisão de Literatura. **Revista Eletrônica Acervo Saúde,** v. 40, p. 1-10, 2020.

OKIDA, R.C. et al. Lentes de contato: restaurações minimamente invasivas na solução de problemas estéticos**. Rev. Odontol. Araçatuba** (Online), v. 37, n. 1, p. 53-9, 2016.

RAPOSO, L. H. Restaurações totalmente cerâmicas: características, aplicações clínicas e longevidade. **Pro-odonto Prótese e Dentística,** v. 2, p. 1-66, 2014.

REIS, G.R. et al. Minimally invasive approach in esthetic dentistry: composite resin versus ceramics veneers. **Biosci. J.,** v. 33, n. 1, p. 238-46, 2017.

REKOW, E. D. et al. Performance of dental ceramics: challenges for improvement. **J Dent Res,** v. 90, n. 8, p. 937-952, 2011.

SCOTTI, C. K. et al. Understanding the interaction of resin composite with light for predictable aesthetic results in anterior teeth: A case report. **Braz. dent. sci,** v. 21, n. 2, p. 257-65, 2018.

TORRES, C. R. G. et al. **Odontologia restauradora estética e funcional: princípios para a prática clínica.** 1. ed. São Paulo: Santos, 2013.

ZHANG Y, Griggs JA, Benham AW. Influence of powder/liquid mixing ratio on porosity and translucency of dental porcelains. J Prosthet Dent. 2004 Feb;91(2):128-35.