FACULDADE SETE LAGOAS – FACSETE

Mariana Romero Coelho

TRATAMENTO ENDODÔNTICO SEGUIDO DE UMA ABORDAGEM CIRÚRGICA PARA REMOÇÃO DE LESÃO CÍSTICA: UM RELATO DE CASO

Guarulhos
2024

Mariana Romero Coelho

TRATAMENTO ENDODÔNTICO SEGUIDO DE UMA ABORDAGEM CIRÚRGICA PARA REMOÇÃO DE LESÃO CÍSTICA: UM RELATO DE CASO

Monografia apresentada ao curso de especialização *Lato Sensu* da Faculdade Sete Lagoas - FACSETE, como requisito parcial para obtenção do título de Especialista em Endodontia.

Orientadora Profª Ma.: Camila Bozolan Ferreira

Guarulhos
2024

“Que os nossos esforços desafiem as impossibilidades. Lembrai-vos de que as grandes proezas da história foram conquistadas do que parecia impossível.”

(Charles Chaplin)

AGRADECIMENTOS

À minha família e amigos, e a todos os professores que contribuíram para este projeto, meu reconhecimento sincero.

Aos familiares Vitoria, Joao e Ariane Coelho, que me apoiaram em momentos difíceis e compreenderam a ausência para realização desse trabalho e conclusão do curso.

Aos professores pelas correções e ensinamentos que me permitiram apresentar um melhor desempenho no meu processo de formação profissional ao longo desses 2 anos.

Aos meus colegas de turma e amigos, por compartilharem comigo tantos momentos de descobertas e por todo o companheirismo ao longo deste percurso.

Minha sincera gratidão por tornarem possível a conclusão deste curso.

RESUMO

Cistos periapicais, de origem inflamatória, são lesões decorrentes de infecções bacterianas crônicas nos tecido periapical na porção apical da raiz nos canais radiculares, muitas vezes causadas por cáries ou traumatismos que levam a infecções. O tratamento endodôntico nesses casos torna-se necessário para sanificar o sistema de canais radiculares e se faz necessário a intervenção cirúrgica para remover o cisto perirradicular. Esse trabalho tem como objetivo apresentar um relato de caso clínico de um tratamento endodôntico convencional seguido de uma abordagem cirúrgica para remoção da lesão cística.

Palavras chaves: tratamento endodôntico; cistos perirradiculares; múltipla sessões.

ABSTRACT

Periapical cysts, of inflammatory origin, are lesions resulting from chronic bacterial infections in the periapical tissue at the apical portion of the root in the root canals, often caused by cavities or traumas that lead to infections. Endodontic treatment in these cases becomes necessary to sanitize the root canal system, and surgical intervention is necessary to remove the periradicular cyst. This work aims to present a clinical case report of conventional endodontic treatment followed by a surgical approach for removal of the cystic lesion.

Keywords: endodontic treatment; periradicular cysts; multiple sessions.

SUMÁRIO

1 INTRODUÇÃO.....8

2 OBJETIVO.....10

3 RELATO DE CASO.....11

4 DISCUSSÃO.....18

5 CONSIDERAÇÕES FINAIS.....20

6 REFERÊNCIAS.....21

1.INTRODUÇÃO

Cistos periapicais, de origem inflamatória, são lesões decorrentes de infecções nos canais radiculares, muitas vezes causadas por cáries ou traumatismos que levam a alterações pulpares (SILVA et al., 2020). Essas alterações resultam na presença de restos epiteliais de Malassez no ligamento periodontal, envolvendo o dente em um quadro de inflamação periapical crônica (BILODEAU & COLLINS, 2017; RESENDE et al., 2017; NIK et al., 2020). Os mesmos são caracterizados por uma cavidade patológica revestida por tecido epitelial originário da embriogênese dentária, contendo em seu interior material líquido ou semi sólido (PROCKT et al., 2008; CEDIN et al., 2005; POLITANO et al., 2009; SANTOS et al., 2006).

O tecido pulpar independente da causa, quando encontra- se necrosado tem sua capacidade de defesa tecidual perdida, possibilitando que uma infecção se instale no sistema de canais radiculares. Dessa forma, a agregação de micro-organismos e seus subprodutos podem infiltrar-se nos tecidos perirradiculares e promover a destruição deste tecido, resultando em vários tipos de lesões (LOPES, SIQUEIRA, 2015).

Alguns casos de lesões perirradiculares são assintomáticas, mas podem desenvolver dor ou sensibilidade em exacerbações agudas. Os dentes acometidos por cistos e granulomas, comumente não apresentam mobilidade. Os testes de vitalidade pulpar, palpação e percussão normalmente são negativos e é bastante comum encontrar essas lesões em exames radiográficos de rotina. (NEVILLE, 2002, LOPES SIQUEIRA, 2015).

Para obter um correto diagnóstico dessas lesões é necessário lançar mão de exames de imagem como a radiografia periapical, panorâmica ou a tomografia computadorizada e, após a exérese da lesão, essa deve passar por um exame histopatológico, pois apenas este último faz o diagnóstico diferencial entre cistos odontogênicos inflamatórios e outras lesões como o ameloblastoma e o cisto odontogênico ceratocisto (POLITANO et al., 2009; SANTOS et al., 2006; VIEIRA et al., 2007).

No aspecto radiográfico apresenta uma imagem radiolúcida, de densidade homogênea, ovalada ou arredondada, delimitada por uma linha de esclerose óssea, relacionada a um ápice radicular, onde se observa o rompimento de lâmina dura (CEDIN et al., 2005). Outro exame de imagem utilizado para a avaliação destas lesões é a tomografia computadorizada, que permite a visualização nos planos axiais e coronais e, assim, proporciona melhor dimensionamento da lesão, com a vantagem de evidenciar alterações em tecidos duros e moles e permitir reconstrução em 3D das imagens obtidas (VIEIRA et al., 2007).

O tratamento endodôntico visa criar condições que impeçam a proliferação bacteriana no sistema de canais radiculares e na região apical. Isso é alcançado por meio do preparo químico-mecânico e obturação do sistema de canais radiculares. Dessa forma, microrganismos e endotoxinas são impedidos de atingir os tecidos apicais e periapicais (LEONARDO MR, 2004).

Neste trabalho, descreveremos um caso clínico que envolve o tratamento endodôntico de múltiplos dentes seguido de uma abordagem cirúrgica para a remoção dos cistos periapicais em colaboração com a equipe Bucomaxilofacial.

2. OBJETIVO

O objetivo desse trabalho foi relatar o caso de múltiplos tratamentos endodônticos decorrente de uma lesão cística extensa seguido de uma abordagem cirúrgica devolvendo saúde para o periodonto.

3. RELATO DE CASO

Paciente D.M.S.R, gênero feminino, branca, compareceu a Clínica de Endodontia Especializada do grupo ADOCI – Unidade de Guarulhos (São Paulo, Brasil), apresentando sintomatologia na região dos dentes anteriores superiores.

Após anamnese detalhada a paciente negou possuir qualquer doença sistêmica, ou hereditária. Teria sido encaminhada para o grupo ADOCI por outro cirurgião dentista buco maxilo, por conta dos aspectos encontrados em exame radiográfico panorâmico**.**

Nos testes de palpação e percussão a resposta foi positiva. No teste térmico com o teste frio Endo Ice (MAQUIRA, São Paulo, SP) para respostas de vitalidade pulpar (Tabela 1). Nos exames intra e extra-orais não foi identificado nenhuma alteração. Já nos exames radiográficos identificou-se lesões circunscritas e bem delimitadas, característico de cisto radicular (Fig 1 e 2).

Elemento 11	Teste térmico frio positivo
Elemento 21	Teste térmico frio positivo
Elemento 12	Teste térmico frio negativo
Elemento 22	Teste térmico frio positivo
Elemento 23	Teste térmico frio positivo

Tabela 1

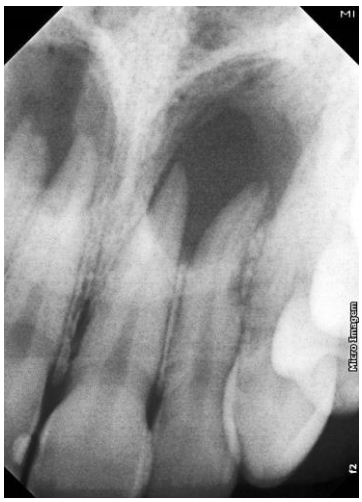


Figura 1 e 2

O diagnóstico pulpite irreversível e o tratamento proposto foi o de tratamento endodôntico seguido de uma abordagem cirúrgica para remoção da lesão cística.

O tratamento proposto foi iniciado no dia 06 de Fevereiro de 2023. O anestésico de escolha foi a Articaina 4% (São Paulo, Brasil), 4 tubetes com vasoconstrictor Epinefrina (DFL Indústria e Comércio S.A, São Paulo, Brasil), utilizando a técnica infiltrativa. Em seguida foi realizado o acesso coronário com pontas diamantadas 1012HL, 1016HL e 1014HL (FG CH TRINKS, São Paulo, Brasil) dos elementos 23, 22, 21, 11, 12. O isolamento absoluto foi realizado com lençol de borracha (MADEITEX, São Paulo, Brasil) com os grampos 206 e 209 de maneira que englobasse todos os dentes, a instrumentação de todos os canais foi realizada a partir da limas manuais #10 e #15 já o irrigante de escolha foi o hipoclorito de sódio a 2,5%. Os canais foram secos cones de papeis (X1, São Paulo, Brasil) e o Hidróxido de Cálcio Ultracal XS (Ultradent, São Paulo, Brasil) foi utilizado como medicação intra-canal, por fim os elementos foram selados com cimento de ionômero de vidro como restauração provisória.

No retorno no dia 20 de Março a paciente foi anestesiada com lidocaína 2% com vasoconstrictor epinefrina (DFL Indústria e Comércio S.A, São Paulo, Brasil) com a técnica infiltrativa. A restauração provisória foi removida com a broca esférica diamantada 1014(FG CH TRINKS), o isolamento absoluto foi realizado do elemento 24 ao elemento 14 com grampos 206 e 209 (FAVA, São Paulo, Brasil) o Hidróxido de Cálcio Ultracal XS (Ultradent, São Paulo, Brasil) foi removido com a utilização das limas tipo K e irrigação positiva com NaOCl a 2,5%.

Os condutos foram instrumentados com limas tipo K # 15, 20, 25, avançando 1mm em cada lima e realizado o movimento de rotação com ¼ de volta no sentido horário e anti-horário, em seguida foi realizada uma nova tomada radiográfica e odontometria eletrônica com localizador apical (Localizador Apical Foraminal E-Pex Pró; MK Life, São Paulo, Brasil), confirmando o comprimento de trabalho de cada dente (Fig. 3 e 4), que foram respectivamente: 28mm de comprimento no elemento 23, 24mm no elemento 22, 26mm no elemento 21, 25mm no elemento 11 e 24mm no elemento 12.





Fig. 3 Fig. 4

Em sequência os canais foram instrumentados com lima reciprocante X1-Glide Path (X1; MK Life, São Paulo, Brasil), até 2/3 do comprimento, intercalando com as limas especiais k #15 até que a Glide atingisse o comprimento real de trabalho. Após o pré alargamento dos canais em questão, o sistema X1 blue (X1; MK Life, São Paulo, Brasil) foi utilizado para o preparo biomecânico dos canais, acoplado ao motor Endopen (Schuster, São Paulo, Brasil) e a sequência utilizada foram as limas 20.06, 25.06 e a 40.06.

Ao final da sessão, foi utilizado o Hidróxido de Cálcio Ultracal XS (Ultradent, São Paulo, Brasil) como medicação intracanal. O dente foi selado com selador provisório Obtur (Maquira; Maringá, Brasil) na embocadura dos canais e com cimento de ionômero de vidro restaurador Maxxion R (FGM Dental Group; Joinville, Brasil) a nível coronário. A paciente precisaria de um tempo para conseguir marcar a cirurgia, juntamente com a equipe Bucomaxilofacial e assim próximo ao dia da cirurgia finalizaríamos os tratamentos endodônticos.

Paciente retornou 08 de Maio com edema no palato, e pouca sintomatologia (Fig 5).



Fig. 5

Paciente foi anestesiada com lidocaína 2% com vasoconstrictor epinefrina (DFL Indústria e Comércio S.A, São Paulo, Brasil)**,** a restauração provisória foi removida com broca esférica diamantada 1014 (FG CH TRINKS, São Paulo, Brasil), o isolamento absoluto (Madeitex, São Paulo, Brasil) foi realizado a medicação intracanal foi removida com limas tipo K auxiliadas pela irrigação abundante com hipoclorito de sódio a 2,5% (ASFER, Industria Quimica Ltda, São Paulo, Brasil) a drenagem foi realizada via canal, juntamente ao uso de reentrumentação com o sistema X1 (X1; MK Life, São Paulo, Brasil).

Na quarta sessão dia 05 de Julho de 2023 foi removida a medicação intracanal previamente inserida em todos os elementos dentários, o preparo biomecânico foi realizado novamente com o sistema X1 blue (X1; MK Life, São Paulo, Brasil), em sequência a ativação da substância irrigadora NaOCL 2,5% foi realizada com o instrumento EasyClean (Easy Equipamentos Odontológicos, São Paulo, Brasil), seguindo o protocolo de 3 ciclos de 20 segundos o que proporciona a agitação da solução no interior do canal radicular, a substância quelante EDTA Trissódico (Biodinâmica Química e Farmacêutica LTDA, São Paulo, Brasil) também foi ativada no interior nos canais. Na quarta e última sessão dia 05/06 foi removida a medicação intracanal previamente inserida em todos os elementos dentários, o preparo biomecânico foi realizado novamente com o sistema X1 (X1; MK Life, São Paulo, SP, Brasil), em sequência a ativação da substância irrigadora NaOCL 2,5% foi realizada com o instrumento EasyClean (Easy Equipamentos Odontológicos, São Paulo, Brasil),

seguindo o protocolo de 3 ciclos de 20 segundos o que proporciona a agitação da solução no interior do canal radicular, a substância quelante EDTA Trissódico (Biodinâmica Química e. (Fig. 6,7 e 8). Após agitação é feito a secagem dos canais com cone de papel de grande e médio calibre e a seguir com com cones de papel, temos preferência pelos cones de papel absorvente Cell Packs (Tanari, São Paulo, Brasil) embalados e previamente esterilizados. O cone de papel de calibre e comprimento idêntico ao instrumento utilizado no preparo apical.

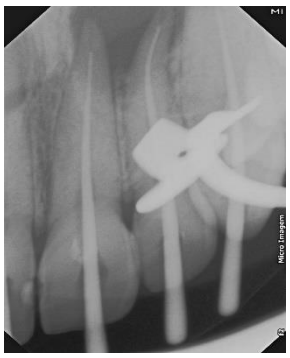

Fig.6



Fig. 7

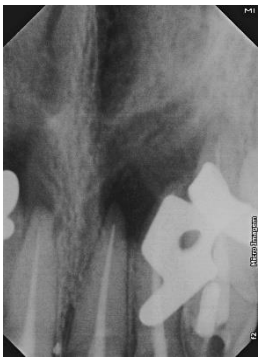

Fig. 8

O cimento endodôntico de escolha foi o Sealer Plus (MK Life, Brasil), e a técnica de obturação utilizada foi a do cone único. Os cones foram condensados e os elementos dentários foram selados até terço médio da coroa com cimento de ionômero de vidro restaurador Maxxion R (FGM Dental Group; Joinville, SC, Brasil) e o processo de reabilitação dos elementos por meio das restauração definitivas foram realizadas ainda na mesma sessão. O procedimento cirúrgico foi realizado 7 dias após essa data.

A paciente foi encaminhada para a equipe Buco Maxilo Facial onde deram sequência na abordagem cirúrgica para remoção da lesão cística. A equipe nos encaminhou fotos de algumas etapas do procedimento como: loja cirúrgica e lesão cística (Fig. 9), loja cirúrgica com o cisto já removido (Fig.10) e inserção de inxertia óssea (Fig. 11). Foi relatado também pelo especialista os procedimentos realizados: enucleação, apicectomia, retro obturação e enxerto ósseo.

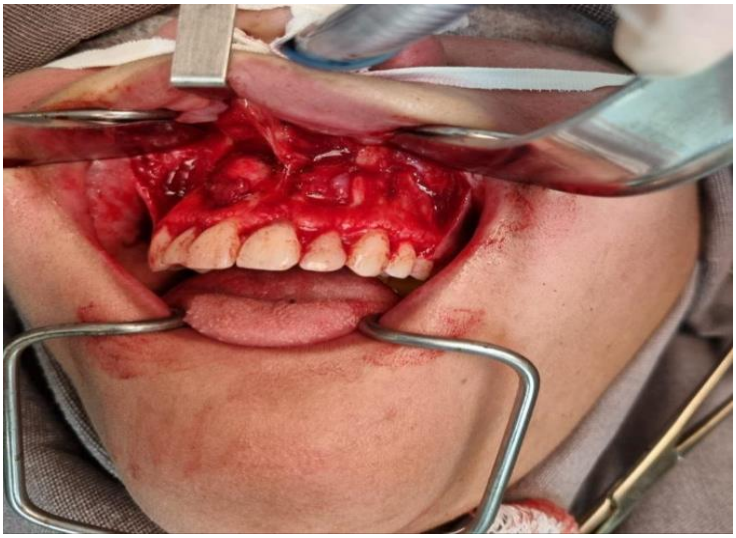

Fig. 9



Fig. 10



Fig. 11

A paciente retornou na data 01 de Abril de 2024 e realizamos a radiografia após procedimento cirúrgico e acompanhamento. Paciente relatou

leves desconfortos, mas apresentou regeneração óssea perante analises radiográficas, foi pedido também que realiza-se acompanhamentos periódicos.



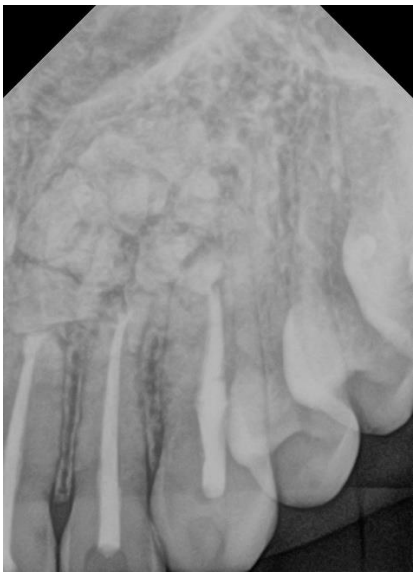

Fig. 12 e 13

5. DISCUSSÃO

O objetivo básico da Ciência Endodôntica é proporcionar aos pacientes a prevenção ou eliminação de uma contaminação no sistema de canais radiculares, lesões ou doenças da polpa dental.

O tratamento endodôntico primário de um dente pode levar a altas taxas de sucesso. Ao realizar este procedimento, no momento da intervenção, o especialista em Endodontia não está ciente do estado histológico da lesão periapical. O tipo de lesão e o sucesso do tratamento estão fortemente relacionados. Alguns autores como Neville, Damm e Allen et al. (2009) afirmam que o granuloma periapical responde bem ao tratamento convencional, no entanto, é sabido que os cistos periapicais geralmente não regridem, resultando em falha no tratamento. Nair também afirma que cerca de 15% dos radiolúcidos periapicais correspondem a algum tipo de cisto; assim, aproximadamente 10% das lesões periapicais requerem tratamento cirúrgico associado à terapia endodôntica.

Kuga et al. afirmaram que a curetagem periapical é necessária para otimizar a cicatrização do processo patológico periapical, uma vez que elimina o tecido granulomatoso infectado e remove corpos estranhos, como instrumentos fraturados e detritos de extravasamento de material selador. Os mesmos autores, em 1992, afirmariam que a obturação do canal radicular, concomitante com a cirurgia, é uma excelente alternativa.

No entanto, Kuga et al. afirmaram que a cicatrização completa da região apical ainda está em torno de 80% a 90%. Desse modo foi aplicado todos os procedimentos para que buscássemos o sucesso para melhora e qualidade de vida da paciente, foi realizado um adequada restauração pois um dos fatores chaves para se obter sucesso no tratamento endodôntico é realizar uma excelente restauração/prótese. As microinfiltrações são prejudiciais para ao sucesso no tratamento (SAUNDERS, SAUNDERS, 1994; TORABINEJAD, KETTERING, 1990). E foi alertado a importância de um acompanhamento periódico, para observação de cicatrização.

6. CONSIDERAÇÕES FINAIS

Os tratamentos endodônticos realizados buscou devolver maior qualidade de vida e função mastigatória para região afetada. Entretanto biologicamente falando, precisamos acompanhar o caso, mesmo após todas as técnicas endodônticas e cirúrgicas aplicadas no caso, para preservação do elemento dentário e saúde do paciente.

7. REFERÊNCIAS

1. CEDIN, A. C. et al. Endoscopic treatment of odontogenic cyst with intra-sinusal extension. Rev. Bras. Otorrinolaringol. Rio de Janeiro, v.71, n.3, p.392-5, Mai./Jun. 2005.

2. Filho, PRSM; Brasileiro, BF; Piva, MR; Silva, LCF da; Reinheimer, DM; Marzola, C. Cisto Radicular na Maxila-Relato de Caso Clínico Cirúrgico. Revista Digital da Academia Tiradentes de Odontologia. 2009;10:881-89.

3. HOEN M.M.; PINK F.E. Contemporary endodontic retreatments: Na analysis based on clinical treatment findings. J Endod, v. 28, n. 12, p. 834-36, Dez. 2002.

4. HOMMEZ G.M.; COPPENS C.R.; DE MOOR R.J. Periapical health related to lhe quality of coronal restorations and root fillings. lnt Endod J, v. 35, n. 8, p. 680-9, Ago. 2002.

5. Kuga MC, Okamoto T, Brito JRO, Riberio Júnior PD, Tanaka H. Cirurgia paraendodônticas em função de modalidades cirúrgicas e tempo de controle. Rev Assoc Paul Cir Dent. 1997;51:136-40.

6. Kuga MC, Tanomaru Filho M, Bramante CM, Nishiyama CK. Cirurgia parendodôntica com obturação simultânea dos canais radiculares. Rev Assoc Paul Cir Dent. 1992;46:817-20.

7. Leonardo MR, Silva RA, Assed S, Nelson-Filho P. Importance of bacterial endotoxin (LPS) in endodontics. J Appl Oral Sci. 2004;12(2):93-8.

8. LOPES, H. P.; SIQUEIRA Jr., J. F. Endodontia: Biologia e técnica. In: _____. Patologia pulpar e perirradicular. 4 edição. Rio de Janeiro: Ed Elsevier, 2015. p. 25 - 41.

9. NEVILLE, B. W. Patologia Oral & Maxilofacial. In:_____ .Doenças da Polpa e do Periápice. 2 Edição. Rio de Janeiro: Ed. GUANABARA KOOGAN S.A., 2002. p. 113 – 118.

10. Neville BW, Damm DD, Allen CM, Bouquot JE. Patologia Oral e Maxilofacial. 3º ed Rio de Janeiro: Guanabara Koogan, 2009, 129-34.

11. POLITANO, G. T. et al. Radicular cyst – case report. Rev. Odontol. Univ. Uninove São Paulo. São Paulo, v.8, n.1, p.129-132, 2009.

12. PROCKT, A. P. et al. Odontogenic cysts: Analysis of 680 cases in Brazil. Head Neck Pathol. Secaucus, v.2, n.3, p.150-156, Set. 2008.

13. SAUNDERS W.P.; SAUNDERS E.M. Coronal leakage as a cause of failure in root canal therapy: a review. Endod Dent Traumatol, v. 10, p. 105-08, Jun. 1994.

14. SANTOS, L. C. S. et al. Etiopatogenia do cisto radicular – parte I. Rev. ciênc. méd. biol. Salvador, v.5, n.1, p.69-74, Jan./Abr. 2006.