

Especialização em Implantodontia

Gladstone Alvarenga de Oliveira

**A IMPORTÂNCIA DO PLANEJAMENTO REVERSO NA PRÓTESE TIPO
PROTOCOLO NA MAXILA**

SÃO PAULO

2024

GLADSTONE ALVARENGA DE OLIVEIRA

**A IMPORTÂNCIA DO PLANEJAMENTO REVERSO NA PRÓTESE TIPO
PROTOCOLO NA MAXILA**

Trabalho de conclusão de curso, como exigência parcial para obtenção do título de Especialista em Implantodontia pela FACSETE.

Orientador: Professor Dr. Paulo Ramalho

SÃO PAULO

2024



Monografia intitulada “**A IMPORTÂNCIA DO PLANEJAMENTO REVERSO NA PRÓTESE TIPO PROTOCOLO NA MAXILA**” de autoria do aluno Gladstone Alvarenga de Oliveira.

Aprovada em 28/02/2024 pela banca constituída dos seguintes professores:

Banca examinadora

Professora Dra. Maria Amelia Calandra Jugdar

Professor: Dr. Ricardo Elias Jugdar

Professor: Dr. André Felipe Murad

AGRADECIMENTOS

Agradeço primeiramente à Deus,

- Pela vida, saúde, proteção, por me fortalecer nos momentos de dificuldade e lutas e por me permitir ultrapassar todos os obstáculos encontrados ao longo da realização deste trabalho.

Agradeço à minha família,

- Pelo amor e cumplicidade diária e persistência em auxiliar o nosso avanço pessoal e profissional, pela compreensão nos momentos de dedicação necessária a esta especialização.

Agradeço também ao meu orientador, o professor Dr. Paulo Ramalho,

- Por me acolher e por me ajudar nesta reta final da especialização em meu trabalho de conclusão de curso.

RESUMO

Na reabilitação de pacientes edêntulos na maxila com uso de implantes existem diversos fatores que podem levar ao insucesso. O planejamento reverso se torna importante pois a partir dele se realizará a correta escolha do tipo de prótese que será confeccionada. Nele o planejamento das próteses sobre implantes deve ser feito anteriormente à instalação dos implantes dentários, e, evidentemente, o cirurgião dentista deve avaliar a necessidade protética do paciente para buscar proporcionar uma melhor qualidade funcional, retentiva e estética. Ou seja, o planejamento precede o guia cirúrgico.. Neste estudo conclui-se que as etapas do planejamento são indispensáveis pois evitam falhas, permitem previsibilidade e otimização dos procedimentos.

Palavras chave: Planejamento reverso. Oclusão dentária. Implantes dentários. Modelo de estudo, enceramento diagnóstico, guia cirúrgico, reabilitação protética.

ABSTRACT

In the rehabilitation of edentulous patients in the maxilla using implants, various factors can contribute to failure. Reverse planning becomes crucial as it guides the correct selection of the prosthesis type to be fabricated. In this approach, prosthetic planning for implants should precede the installation of dental implants. The dentist must assess the patient's prosthetic needs to ensure better functional, retentive, and aesthetic outcomes. In other words, prosthetic planning precedes and guides surgical planning. This study concludes that planning stages are indispensable, preventing errors and allowing predictability and optimization of procedures.

Keywords: Reverse planning. Dental occlusion. Dental implants. Study model, diagnostic wax-up, surgical guide, prosthetic rehabilitation.

SUMÁRIO

1. Introdução.....	8
2. Proposição.....	10
3. Revisão de literatura.....	11
4. Discussão.....	27
5. Conclusão.....	28
6. Referências Bibliográficas.....	29

1.Introdução

Define-se o método de trabalho onde o planejamento protético precede o implante dentário, como planejamento reverso. Este método possibilita a eliminação de problemas que possam comprometer a estética e função das futuras próteses implantossuportadas, e se justifica em razão de que a maior causa de insucessos das reabilitações orais com implantes se deve a falta de um correto planejamento cirúrgico e protético. Os avanços nos estudos da implantodontia possibilitaram grandes conquistas no processo de tratamento e reabilitação, o que permite trazer como um dos benefícios, a fidelização do prognóstico do tratamento reabilitador proposto.

Para tanto todas as técnicas e passo a passo para obtenção das próteses pré-cirúrgicas são aqui apresentadas, o que envolve; a anamnese, a análise oclusal, moldagem, obtenção dos modelos, o enceramento diagnóstico, prova dos dentes em cera e acrilização final, os exames de imagens indicados, a confecção dos guias cirúrgicos, as novas técnicas de prototipagem, que permite o correto posicionamento dos implantes. Esses passos precedem a segunda fase do tratamento, a parte cirúrgica.

Inicialmente, os implantes imediatos foram indicados em protocolos completos de reabilitação oral, porque essas peças no caso de receber uma carga imediata, estariam ferulizadas, distribuindo as forças mastigatórias entre todos os implantes, o que aumentaria a taxa de sucesso nesse tipo de procedimento (Groenendijk. Et al., 2017; Kaur, Tabassum, Mistry, Shetty, 2017)

O procedimento de implantes imediatos, principalmente na zona estética, maxila superior, é um desafio para os dentistas devido à modelagem e remodelação (alterações externas/alterações internas) da parede vestibular com consequências diretas na estabilidade dos tecidos duros e moles. Este é um fenômeno fisiológico que ocorre durante o processo de cicatrização de feridas, após extrações dentárias e até mesmo, após implantes imediatos (Kaur, Tabassum, Mistry, Shetty, 2017). Além disso, o edentulismo por longo tempo provoca uma perda óssea progressiva, o que por vezes exige uma regularização óssea na região para adequar o sítio à recepção do protocolo. Na maxila recomenda-se a colocação de 6 a 8 implantes. Porém em determinadas situações, devido a falta de volume ósseo, proximidade do seio maxilar,

estabilidade primária, faz-se necessário o uso de outras técnicas como por exemplo a all on four.

Na prótese protocolo na maxila utiliza-se uma infraestrutura metálica e uma base de resina para uni-la aos dentes de resina acrílica.

A reabilitação com implantes proporciona inúmeras vantagens ao paciente, substituindo os dentes naturais perdidos, melhorando sua qualidade de vida. No entanto, como em qualquer tipo de reabilitação, este tratamento possui limitações como desgaste, fadiga de material e fraturas, tecidos gengivais podem sofrer recessão, sendo um tratamento que requer manutenção periódica. O trabalho em questão tem por objetivo fazer uma revisão bibliográfica sobre o planejamento reverso em próteses totais tipo protocolo na maxila, abordando a importância do planejamento reverso em etapas e as possíveis causas de insucesso em cada uma delas.

2. Proposição

Este trabalho tem como objetivo realizar uma revisão de literatura sobre a importância do planejamento reverso em próteses tipo protocolo na maxila, bem como apresentar todos os aspectos importantes a serem considerados durante as etapas de planejamento dos casos. As bases de dados utilizadas foram o PUBMED, SCIELO, LILACS, PORTAL CAPES e GOOGLE ACADÊMICO, além de livros clássicos sobre o tema.

3. Revisão de literatura

Para Nigro et al., (2009) definem o planejamento e execução protética prévia antes da efetiva realização dos implantes que irão suportar a prótese definitiva, como sendo as etapas que caracterizam a técnica do planejamento reverso.

De acordo com Telles, Coelho,(2013) o planejamento das próteses antecedendo a cirurgia para colocação de implante tem o intuito de prever ou diminuir problemas no tratamento evitando o mau posicionamento dos implantes, e a demora para dar carga imediata quando planejada.

Castro et al., (2012) afirmam que ao se falar em tratamento com implantes dentários totais, além dos exames complementares e exames de imagem, precisamos do planejamento protético diagnóstico prévio à cirurgia para que sejam avaliadas algumas condições como qualidade e quantidade de tecido mole e tecido ósseo. Pensando nisso, o início do tratamento reabilitador dá-se a construção das próteses a fim de estabelecer um guia cirúrgico que vai auxiliar diminuindo o tempo cirúrgico, além da posição e inclinação adequada dos implantes, e, quantidade de implantes necessários.

Amoroso, et al.,(2012) observam que deve-se avaliar a saúde do tecido periimplantar, a quantidade e a qualidade do osso e os aspectos anatômicos de relevância para se promover um planejamento biomecânico que distribua corretamente as forças mastigatórias favorecendo a durabilidade da reabilitação. O sucesso do tratamento reabilitador e a satisfação do paciente é mais provável que ocorram quando há a participação conjunta do cirurgião e do protesista para planejar o tipo de prótese, bem como as condições geométricas do implante que será utilizado, número e disposição no seu leito ósseo.

Na maxila regiões anatômicas como o seio maxilar e a cavidade nasal oferecem limitações para a realização de implantes dentários. Com isso em uma reabilitação de maxila em arco total edêntulo a prótese a ser oferecida dependerá também do tipo de suporte labial a ser compensado.

Para reabilitações totais em maxila, existem alguns tipos de prótese que podem ser confeccionadas: próteses fixas individuais e ferulizadas, prótese tipo protocolo e prótese tipo overdenture. O planejamento nos casos de implante é primordial para o sucesso final da reabilitação; sendo assim, devemos avaliar dimensão vertical de oclusão (DVO), modelos de estudos montados em articulador,

qualidade e quantidade de osso remanescente, relações oclusais e planejamento dos guias cirúrgicos. Para restabelecermos uma nova DVO em pacientes desdentados totais é utilizado antes da reabilitação com as próteses implantossuportadas o uso de próteses removíveis e overlays com intuito de reposicionar a correta oclusão promovendo melhor conforto muscular e criando espaço protético para reabilitação.(AMOROSO, et al., 2012)

Uma prótese adequadamente realizada, representa uma reabilitação satisfatória, uma vez que é planejada de acordo com os requisitos funcionais, e fonéticos do sistema mastigatório de modo a alcançar uma oclusão mutuamente protegida e uma estética satisfatória, e, para tanto, deve-se seguir as etapas abaixo.

Segundo Carvalho; Pellizer, (2011) na etapa da anamnese a atenção deve ser dobrada para a queixa principal do paciente e para suas expectativas quanto ao tratamento reabilitador.

Para Torcato LB, (2012) é necessário que cada paciente receba um plano de tratamento adaptado, individual, para suprir suas necessidades físicas e psicológicas. O impacto psicológico e psicossocial do edentulismo pode ser severo para alguns indivíduos, fato esse comprovado pela clara intolerância a qualquer tipo de prótese removível por alguns indivíduos. Os pacientes edêntulos, frequentemente, sentem uma perda física como um resultado do seu próprio estado edêntulo e para aqueles com uma desvantagem psicológica, a prótese tipo protocolo deve ser encarada como plano de tratamento eletivo, sempre que possível.

Talwar, N. et al.,(2012) afirmam que as expectativas do paciente quanto aos seus anseios e as reais necessidades, devem ser dimensionadas pelo profissional, informando as alternativas e opções de plano de tratamento proposto e a importância de sua preservação. Mesmo a implantodontia sendo hoje estabelecida como a terceira dentição, os pacientes que são submetidos atualmente a este tipo de reabilitação, necessitam ainda de uma conscientização quanto à sua preservação, que envolve cuidados diários de higiene oral e visita periódica ao profissional.

De acordo com Telles; Coelho,(2013) ao se realizar a anamnese, o profissional deve pesquisar os aspectos gerais da saúde do paciente que podem interferir no tratamento, e se existem hábitos parafuncionais como o apertamento e bruxismo. As forças exercidas durante o bruxismo são seis vezes maiores que aquelas produzidas normalmente pela mastigação.

Kin et al.,(2005) consideram que, os implantes osseointegrados devido à ausência de ligamento periodontal, reagem de forma diferente às forças oclusais. Portanto, é importante controlar as forças oclusais dentro do limite fisiológico e, assim, proporcionar uma carga ideal ao implante, garantindo seu sucesso em longo prazo.

Para Carvalho (2002), deve-se observar se o paciente está sob tratamento médico ou usando alguma medicação. Caso haja comprometimento sistêmico, o profissional deverá solicitar uma avaliação médica, pois o plano de tratamento poderá ser alterado ou até mesmo contra-indicado.

Na anamnese é também relevante informar ao paciente da necessidade de higienização periódica da prótese após a sua entrega. De acordo com Catão et al., (2007) uma correta higienização oral e do aparelho protético, junto com o planejamento cuidadoso da prótese, assim como consultas periódicas, promovem uma maior longevidade do tratamento protético realizado.

Nesta técnica o planejamento da fase cirúrgica dos implantes começa concomitantemente à fase reabilitadora como base. Isto é, a reabilitação é todo o procedimento a ser feito em busca do principal objetivo do paciente, que possibilite retomada dos princípios básicos do sistema estomatognático. (MENESES, et al., 2008). Esses princípios básicos totais devem ser cumpridos a fim de garantir função, fonética, estética, conforto e devolver as estruturas perdidas do sistema estomatognático

Durante o exame extra bucal deve-se observar além de outros aspectos, a DVO (dimensão vertical oclusal), a linha do sorriso, articulação temporo mandibular, assimetria facial, alteração da linha média, bruxismo.

No exame intrabucal, segundo Amoroso et al.,(2012) deve-se avaliar, a saúde do tecido ósseo periimplantar, a quantidade e a qualidade óssea, a relação do espaço edêntulo com os tecidos circunjacentes, as relações oclusais.

Pacientes com comprometimento periodontal requerem atenção pois o sucesso do tratamento irá depender da situação de saúde dos tecidos periimplantares (SALLUM et al., 2010). Os padrões de reabsorção óssea se diferem nos maxilares causando uma relação maxilo-mandibular desfavorável, como também edentulismo por longo tempo que provoca uma perda óssea progressiva. Para Menezes et

al.,(2020) em casos de parafunção devemos tratar e restabelecer nova oclusão antes do tratamento.

Sá Jr. (2001), define que propriocepção é a capacidade dos organismos biológicos de perceberem a si mesmos, em determinado momento no espaço, de regularem seus movimentos e funções. A propriocepção permite a evolução; um dos centros vitais do organismo está na boca, na relação maxilo/mandibular, as substâncias mais sólidas do organismo (dentes) se encontram na boca e é aí que ocorrem o processamento e a integração energética mais sutil.

A interface osso/implante de implantes osseointegrados orais é caracterizada pela ausência de ligamento periodontal, sendo essa uma diferença crucial em relação à dentição natural, tanto biomecânica como neurofisiologicamente (ABARCA et al., 2006). Quando um dente natural é substituído por um implante dental, o ligamento periodontal desaparece e os receptores periodontais não podem mais sinalizar a informação sobre os eventos mecânicos. Dessa forma, o implante não possuirá os mesmos mecanismos de proteção que um dente natural possui.

A ausência do ligamento periodontal dificulta no ajuste oclusal sendo dependente da habilidade do profissional para detectar os contatos prematuros. Por essas razões, reabilitações com implantes possuem maior risco de danos oclusais comparados aos dentes naturais (MENDES, 2013).

Também para Kim et al., (2005) devido à ausência de ligamento periodontal, os implantes osseointegrados, ao contrário dos dentes naturais, reagem de forma diferente às forças oclusais. A reação às sobrecargas oclusais muitas vezes são consideradas como causas potenciais de perda óssea periimplantar e de falhas na prótese e/ou no implante. Fatores relacionados à sobrecarga como grandes cantilevers, parafunção, desenho oclusal inadequado e contatos prematuros influenciam negativamente a longevidade do implante. Portanto, é importante controlar a oclusão dentro do limite fisiológico, e, assim, proporcionar uma carga ideal ao implante para garantir seu sucesso em longo prazo. A tabela 1 apresenta as principais diferenças entre dente e implante com relação às forças aplicadas, propriocepção e sensibilidade.

TABELA 1
Principais diferenças entre dentes e implantes

Conexão	Dente	Implante
	Ligamento periodontal	Osseointegração e anquilose funcional
Propriocepção	Mecanorreceptores periodontais	Osseopercepção
Sensibilidade táctil	Alta	Baixa
Mobilidade axial	25-100 μ m	3-5 μ m
Fases de movimento	Duas fases Primária: não linear e complexa Secundária: linear e elástica	Uma fase Linear e elástica
Padrão de movimento	Primário: movimento imediato Secundário: movimento gradual	Movimento gradual
Fulcro das forças laterais	Terço apical da raiz	Crista óssea
Características da carga	função de amortecimento distribuição de tensão	Tensão concentrada na crista óssea
Sinais de sobrecarga	Espessamento do ligamento, mobilidade, facetas de desgaste, frêmito, dor	afrouxamento ou fratura do parafuso, fratura da prótese ou do intermediário, perda óssea, fratura do implante

Fonte: Kim *et al.* (2005).

Os princípios básicos de oclusão em implantes objetivam diminuir o risco de falha no tratamento ao evitar sobrecargas oclusais, o que conforme Kim et al., (2005), cita na tabela acima pode levar a afrouxamento ou fratura do parafuso, fratura da prótese ou do intermediário, perda óssea, fratura do implante.

Algumas modificações foram propostas para os implantes, tais como a promoção de contatos oclusais balanceados, pois as cargas oclusais e mastigatórias são menores quando comparadas a uma oclusão em grupo durante a mastigação de alimentos duros; o formato das cúspides deve guiar as forças oclusais em direção apical, evitando sobrecarga lateral nos implantes; reduzir a inclinação das cúspides, ameniza as forças laterais e movimento de pêndulo sobre o implante; redução da plataforma oclusal, evitando-se distribuição danosa de forças, principalmente em pacientes com hábitos parafuncionais; uso de mordida cruzada em casos mais severos com o intuito de evitar desvantagens do cantilever e deixar as forças no implante o mais axial possível; estabilização bilateral em oclusão cêntrica (Máxima Intercuspidação Habitual); os contatos oclusais e forças devem ser distribuídos uniformemente. Sempre que possível, ter guia anterior; movimentos laterais excursivos sem interferências no lado de trabalho e de balanceio; um estreitamento da mesa oclusal pode evitar o movimento de pêndulo sobre os implantes (MENDES, 2013; COSTA et al., 2011).

Spiekermann et al., (2000) preconizam o uso de guia canina ou função em grupo para as próteses fixas totais implantossuportadas. Já para as próteses fixas com extensão distal, requer-se a desocclusão imediata dos segmentos suspensos, tanto no lado de trabalho quanto no de balanceio, sempre que ocorrerem excursões laterais da mandíbula. Nesse caso, a desocclusão deve ser proporcionada por guia canina ou desocclusão em grupo anterior. O padrão oclusal deve ter cúspides relativamente planas, isto é, a inclinação dos planos cuspídeos deve ser menor do que a inclinação do trajeto condilar. Os autores preconizam o uso do esquema de balanceamento bilateral para as sobredentaduras retidas por implantes.

Para Renouard e Rangert (2008), se, durante a anamnese, observar-se que o edentulismo está associado à fratura de dentes hígidos em razão do bruxismo ou de distúrbios oclusais severos, deve-se considerar que o paciente apresenta um fator de risco importante. A indicação de implantes não deve ser proposta, a menos que um número suficiente de implantes possa ser colocado e que uma placa interoclusal seja indicada. O exame funcional deveria compreender a busca por abrasão, mobilidade relevante, parafunção e histórico de fratura de facetas estéticas. A descoberta de abrasão dentária relevante, associada a uma história de fratura dentária e/ou protética, deve colocar o clínico em alerta, devendo-se avaliar de forma cuidadosa a oclusão.

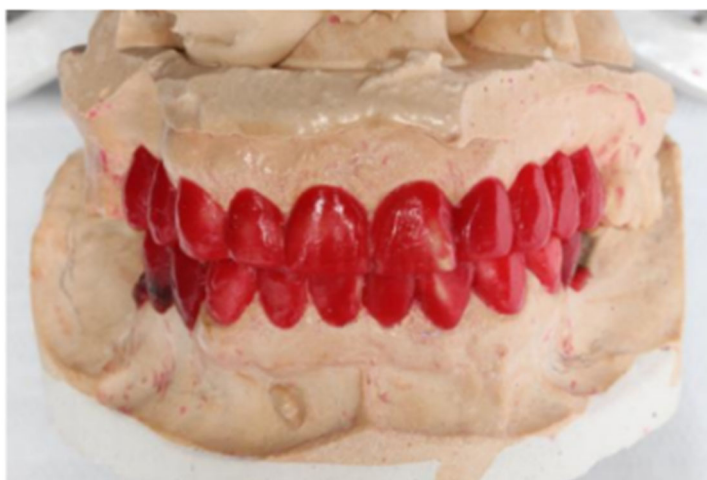Para Sallun et al., (2010) o enceramento de diagnóstico pode ser definido como um procedimento em que reabilitações são planejadas e desenvolvidas em cera para determinar e guiar os procedimentos clínicos e laboratoriais. São feitos sobre modelos de gesso, onde são reconstruídos em cera as porções desgastadas e os dentes ausentes, buscando forma e relação oclusal desejados ao fim do tratamento (MEIRELLES et al., 2013).

Tem como função determinar a posição e anatomia exatas dos dentes a serem restaurados e possibilita a visualização para que todos os requisitos de estabilidade, estética, função fonética e mastigatória sejam realizados, além de possibilitar planejamento para futura instalação protética. (SALLUM, W. A. et al., 2010)

Para Molon et al., (2011) o enceramento diagnóstico feito nos modelos montados no articulador fornece informações de previsibilidade da prótese final e reabilitações orais, apresenta as discrepâncias entre arcos, serve de referência para a guia cirúrgica, auxilia no planejamento da localização e o número de implantes diante das mensurações no molde e auxilia na detecção de possíveis problemas para

a reabilitação final. A partir desse enceramento é que serão confeccionados os guias cirúrgicos.

Figura 1 - Enceramento Diagnóstico



De acordo com Yim et al., (2011) para que se obtenha um adequado plano de tratamento em implantodontia é indispensável o uso de imagens que promovam um bom prognóstico. Devido a maior resolução das imagens obtidas, as tomografias computadorizadas (TC) se tornaram o método mais confiável dos cirurgiões dentistas, especialmente os implantodontistas.

Imagens bidimensionais não são adequadas para interpretar a anatomia do paciente por produzirem imagens que distorcem os maxilares uniformemente e isso aumenta o risco do tratamento além de injúrias a estruturas vitais. Para avaliar tridimensionalmente a anatomia de cada paciente, as tomografias computadorizadas (TC) e tomografias computadorizadas de feixe cônico (TCFC) são ideais. A tomografia nos permite avaliar os riscos e benefícios possíveis da instalação dos implantes. Quando a tomografia não é utilizada na fase pré-cirúrgica ocorre um risco muito alto de complicações. Tomografias pós-operatórias também são indicadas para ajudar a validar o posicionamento tridimensional dos implantes e avaliar o progresso de osseointegração, ou até outros procedimentos quando justificável (GANZ, 2011).

As principais vantagens da tomografia computadorizada são seu alto nível de eficácia (não há erros significantes causados por distorções geométricas) e sua habilidade de sugerir a qualidade óssea. Apesar de uma quantidade de radiação significativamente maior ser absorvida na tomografia em comparação com radiografias convencionais, a Academia Americana de Radiologia Oral e Maxilofacial

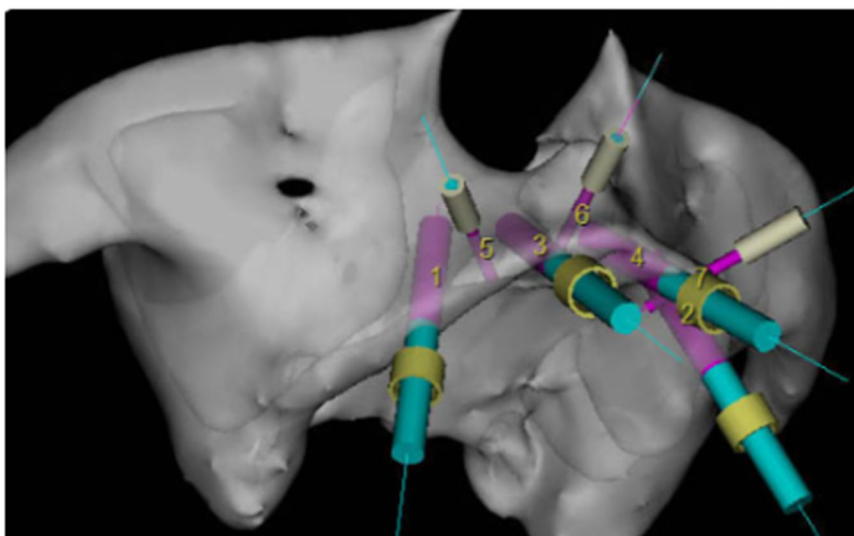
e a Associação Européia para Osseointegração têm recomendado o uso de imagens obtidas por cortes transversais para pacientes que irão receber implantes (CASSETTA, et. al., 2012).

Em um planejamento com implantes dentários, a tomografia é o método mais apurado para planejar a localização ideal dos implantes (LAM; RUPRECHT; YANG, 1995).

Segundo Yepes e Al-sabbagh (2015), a TCFC (CONE BEAN) é muito útil para avaliar a densidade mineral óssea, a estabilidade do local do implante, pois a perda óssea marginal é uma variável crucial para avaliar o sucesso do implante.

A tomografia computadorizada interativa (TCI) é uma nova técnica na qual a imagem pode ser transferida para o computador do profissional para que ele consiga visualizar e interagir com a imagem e assim pensar no melhor plano de tratamento, podendo medir o comprimento e altura dos alvéolos, mensurar a qualidade óssea, e alterar a imagem a ponto de melhor visualização das estruturas nobres. Na TCI utiliza-se um arquivo denominado DICOM que é um conjunto de normas que unifica o formato de exames de imagem para o correto diagnóstico.

Figura 2 - Tomografia Interativa



Junto da TCI veio também a cirurgia eletrônica, na qual é feita a simulação da cirurgia possibilitando o desenvolvimento de um plano de tratamento tridimensional integrado à anatomia do paciente, podendo ser visualizado antes da cirurgia, sendo assim o profissional antes da cirurgia já está ciente da qualidade do osso, assim como da quantidade e tamanho dos implantes escolhidos, porém, a inclinação e o

refinamento exatos das posições dos implantes são difíceis e extremamente trabalhosos. (MISCH, C. E., 2008)

No plano de tratamento da maxila posterior, deve estar sempre incluído o seio maxilar, pois se não for uma cirurgia bem planejada podem ocorrer intercorrências nas quais dependendo do grau, seria necessário abortar a colocação do implante na área; por isso é necessário um exame de imagem que forneça informações bem detalhadas da posição dos seios, da anatomia e de qualquer patologia presente nos seios paranasais. (KASABAH S., SLEZAK R., SIMUNEK A, et al., 2002).

Com a tomografia computadorizada conseguimos obter um detalhamento do tecido ósseo e mole dos seios paranasais, pelo fato de que consegue-se identificar alterações de baixo contraste. (RODRIGUES, A.F. e VITAL R. W. F., 2007)

O guia cirúrgico é um diferencial para que se consiga um perfeito planejamento reverso, ou seja, dinâmica e estética agradáveis (THOMÉ G., et al., 2009). O guia tem a finalidade de orientar no correto posicionamento dos implantes, moldagem de transferência dos pilares protéticos e relações intermaxilares (DINATO, 2014).

Os desenhos do guia de diagnóstico tomográfico evoluíram de uma simples reprodução do enceramento por uma placa de acetato para uma produzida através de uma reprodução de acrílico e também para reproduções mais sofisticadas utilizando dentes de estoque radiopacos específicos para o caso. (MISCH, 2008)

Apresentando um material radiopaco, os guias de imagem ou guias cirúrgicos são utilizados para auxiliar na inclinação axial dos implantes, e, devem ser usados pelo paciente durante o exame de imagem e também tomografia computadorizada durante a cirurgia para assim poderem ser transferidos os dados obtidos. São vários os tipos de marcadores radiopacos citados na literatura: compósitos de resina fotopolimerizável, guta percha, próteses revestidas com bário. Marcadores metálicos não são muito utilizados devido ao fato de eles criarem artefatos na imagem. (SILVA, L.P. E. et al., 2000)

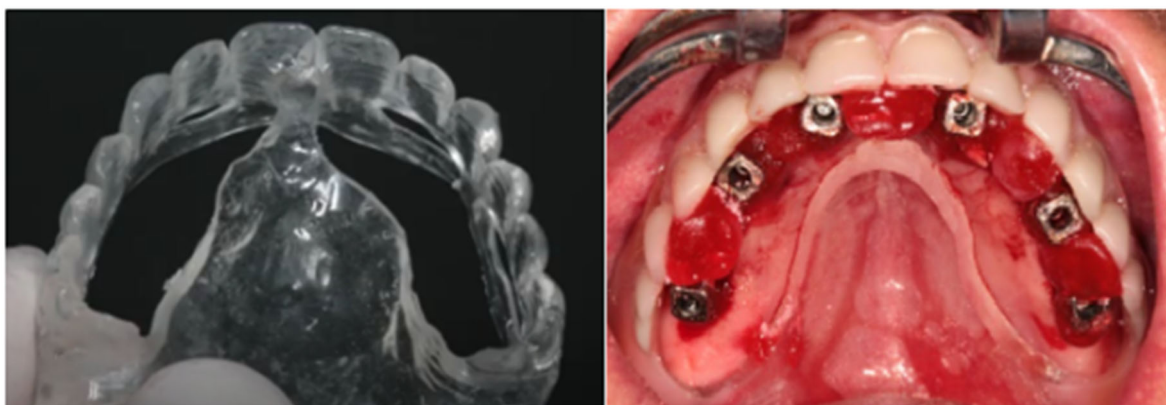. A confecção desse guia deve ser realizada de acordo com o enceramento diagnóstico prévio e ele será utilizado para a matriz de confecção de provisórios que podem ser instalados com carga imediata ou seguidamente à osseointegração dos implantes. (SALLUM et al., 2010)

O guia deve ser rígido, para evitar deformações nos momentos de exposição a agentes físicos e/ou químicos. Quando inseridos durante exames radiográficos e estágios cirúrgicos, não devem sofrer deformações ou fraturas. O tamanho do guia

cirúrgico deve ser limitado a fim de facilitar os procedimentos cirúrgicos, cumprindo sempre com os requisitos de estabilidade e rigidez. (ANNIBALI et al., 2009)

O guia confeccionado em resina acrílica deve ter: aberturas na região lingual ou palatina para dar acesso à área cirúrgica; aberturas na região vestibular onde será inserido o material de moldagem; extensão distal de forma que estejam bem apoiadas sobre o rebordo proporcionando estabilidade; anatomia oclusal completa até a região dos molares para a obtenção do registro oclusal e a reprodução do contorno vestibular da futura prótese (VOLPATO et al., 2012).

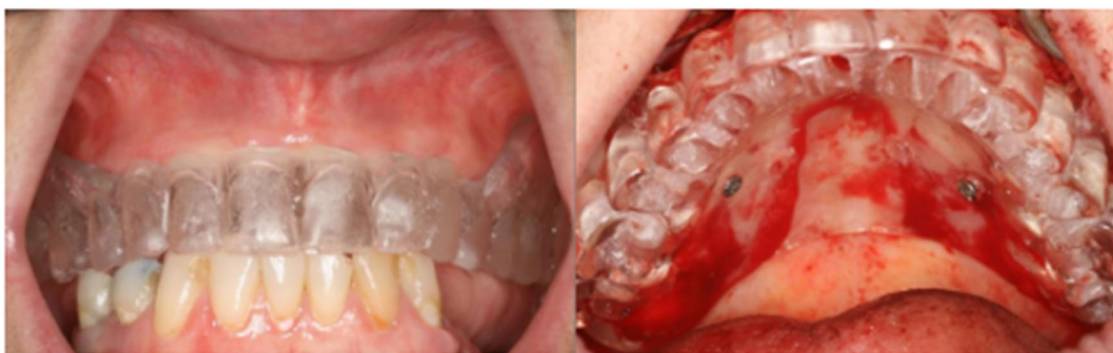Figura 3 - Guia Cirúrgico



Há diferentes desenhos para as próteses fixas sobre implantes e a escolha do mais adequado é primariamente dependente da quantidade de implantes no arco. O modelo clássico é a prótese tipo protocolo definida por Branemark, que se caracteriza pela colocação de 4 a 6 implantes na região anterior da mandíbula, entre os forames mentuais, e cantilever distal de ambos os lados para substituir os dentes posteriores. Na maxila recomenda-se a colocação de 6 a 8 implantes. Nesse tipo de prótese utiliza-se uma infra estrutura metálica e uma base de resina para uni-la aos dentes de resina acrílica. Os guias cirúrgicos nesses casos orientaram as inclinações méso-distal e vestibulo-palatal, além da extensão do cantilever.

Em pacientes totalmente edêntulos os guias são obtidos por meio da duplicação das próteses totais que estejam em estado satisfatório tanto do ponto de vista estético quanto funcional (TELLES; COELHO, 2013).

Figura 4 - Guia Cirúrgico obtido a partir da prótese total



O tratamento reabilitador, através de implantes, deve ter início com a construção de próteses diagnósticas, quando o profissional poderá adiantar o resultado final. Essa prótese é transformada em guia cirúrgico, otimizando o resultado final do tratamento, com a determinação da posição, número e inclinação dos implantes. (CARVALHO NB, et al., 2006).

Posteriormente, podem ser utilizados na confecção de guias com marcadores para imagens tomográficas, guias cirúrgicos que direcionam a fixação de implantes e servir de base para a confecção de próteses provisórias e definitivas, além de contornos que facilitem a higienização (MEIRELLES, 2012).

Os guias de diagnóstico, permitem avaliar sobretudo, o suporte de lábio e relação do lábio superior com o rebordo superior durante o sorriso, sendo um meio importante de se ter previsibilidade no tratamento final (BECKER CM, KAISER DA. 2000).

A prototipagem rápida é uma tecnologia que permite a duplicação morfológica de estruturas anatômicas em escala real de 1:1, no sistema CAD (computer-aided design) obtidas por meio de exames como a tomografia computadorizada, a ressonância magnética e a ultra-sonografia, resultando nos chamados biomodelos, que permitem a visualização tridimensional das estruturas anatômicas complexas, facilitando o planejamento pré-operatório.

Rosa et al., (2004) afirmaram que a prototipagem é uma técnica usada para produzir modelos em imagens digitalizadas, assim como a tomografia computadorizada. Para os autores, a prototipagem na cirurgia segue por dois estágios: o virtual, simulando o trajeto do implante, e o físico, que é a fabricação do modelo de prototipagem que consiste em usar o processo de imagem como ferramenta de constituição de dimensões físicas ao longo da cirurgia.

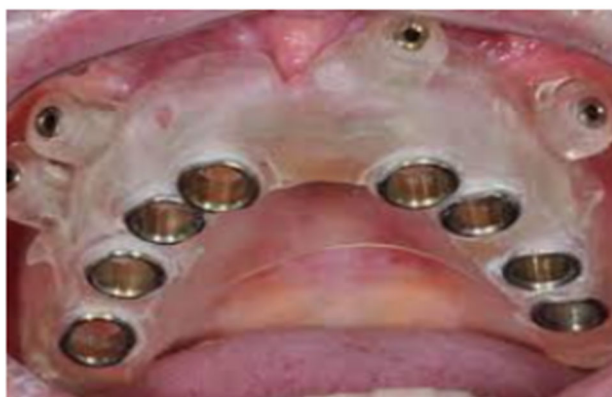Chaware et al.,(2005) afirmaram que técnica de prototipagem permite a construção de guias cirúrgicos personalizados na evidenciação de discrepâncias maxilo mandibulares, ou seja, permite a duplicação morfológica de estruturas anatômicas complexas em escala real de 1:1 com visualização tridimensional, tornando-se totalmente fidedigna.

Para uma transferência de posição desejada dos implantes para a boca do paciente pelo guia cirúrgico, é de suma importância basear-se no planejamento virtual antes da cirurgia. O guia pode ser confeccionado manual, em laboratório, ou prototipado pela tecnologia CAD (Computer-Aided Design) CAM (Computer-Aided Manufacturing) (SCHNEIDER et al., 2009).

KAWAKAMI et al., (2011) afirmaram que outra opção de planejamento que aumenta a precisão da técnica de instalação das fixações zigomáticas é a utilização de guias cirúrgicos confeccionados por meio de prototipagens obtidas após tomografias computadorizadas com reconstruções 3D em volume. Esses guias apresentam grande fidelidade.

Em Odontologia, mais especificamente na implantodontia e cirurgia bucomaxilofacial, cada vez mais os pacientes apresentam atrofia óssea, logo necessitam de enxertos ósseos. Diante disso, se torna muito difícil prever resultados, o que torna uma cirurgia guiada por protótipos recomendada, pois consegue-se diminuir o tempo cirúrgico, a agressão ao tecido e ainda ter uma menor contaminação das áreas cirúrgicas adjacentes, possibilitando uma cicatrização mais rápida para o paciente (FREITAS FILHO AR.,2010).

Figura 5 - Guia Cirúrgico Prototipado



As dimensões do local a ser inserido um implante, a quantidade e a qualidade do osso disponível, a ausência de patologias ósseas, a inclinação do processo alveolar remanescente são fundamentais para o cirurgião, sendo que altura,

espessura e relação espacial com estruturas anatômicas nobres têm de ser avaliadas com mensurações mais próximas do real, para o sucesso do procedimento cirúrgico (IWAKI FILHO, 2005). Os implantes são estruturas posicionadas cirurgicamente em osso com a finalidade de suportar as próteses dentárias artificiais. Na função de base protética, busca melhorar problemas de retenção e proporcionar tanto uma melhora no suporte quanto na estabilidade da prótese dentária. Em se tratando do sucesso completo no tratamento com implantes, deve-se considerar a quantidade e disposição óssea, e dever ser instalado numa posição ótima ou ideal para o paciente, o que, em alguns casos, necessita o uso de técnicas cirúrgicas auxiliares, como enxertos ósseos, por exemplo.

A osseointegração dos implantes é o critério de sucesso mais importante para as próteses implantossuportadas. Vários fatores podem afetar a osseointegração e a principal causa de perda da osseointegração são a localização e angulação incorretas do implante. Quando o modelo de diagnóstico e o guia cirúrgico é adequadamente preparado, asseguram o correto posicionamento dos implantes (ATSU, 2006).

O posicionamento de implantes guiados proteticamente tornou-se uma questão fundamental para a Implantodontia. Esse conceito pode ser descrito como um processo onde a forma final da restauração é decidida no pré-operatório, determinando assim, todos os procedimentos subsequentes. Dessa forma, o implante é visto como uma extensão apical da prótese (MINORETTI; MERZ; TRIACA, 2000).

Implantes em posições inadequadas levam à distribuição de forças não axiais nas próteses, e dissipam cargas inadequadas, aumento na concentração de tensão e eventual perda da osseointegração (TALWAR et al., 2012; CASSETTA et al., 2012).

Dessa forma, se os implantes são posicionados corretamente, a posição dos pilares será adequada e isso resultará em uma restauração agradável funcional e estética (BECKER; KAISER, 2000).

A forma da arcada tem relevância porque determina a posição do implante mais distal em relação ao implante mais anterior. A distância do centro do implante mais anterior à linha que une a porção distal dos dois implantes mais distais, em cada lado, é chamada distância A-P. E como regra geral, quando 5 implantes são colocados na região anterior da mandíbula, entre os forames, o cantilever não pode ser superior a 2,5 vezes a distância A-P.

Tecnicamente recomenda-se para a maxila que a extensão do cantilever seja no máximo 10 a 12 mm. (LINDQUIST LW, et al., 1988)

Além da extensão do cantilever, de acordo com Duyck et al., (2000) a distribuição de forças pode ser influenciada por uma variedade de fatores, incluindo qualidade óssea; número, distribuição e inclinação dos implantes; desenho e rigidez da estrutura da prótese e deformação funcional.

Para o sucesso no tratamento reabilitador com implantes, além da satisfação do paciente, é necessária a participação do cirurgião e do protesista para planejar o tipo de prótese, bem como as condições de geometria do implante a ser utilizado, número e disposição no leito ósseo.(PERRI DE CARVALHO PS, et al., 2011)

O protocolo de Branemark para reabilitação da maxila com implantes osseointegrados preconizava a instalação de seis implantes relativamente paralelos entre si, entre as paredes anteriores dos seios maxilares. A expansão do seio maxilar, geralmente, impedia a colocação dos implantes na região posterior da maxila. As próteses eram confeccionadas com barras metálicas que possuíam extensões posteriores suspensas aos últimos implantes, os cantilévers, que compensavam a falta de implantes na região posterior da maxila. (MAIA BGF, et al., 2008)

De acordo com Olsson et al., (2003) para compensar esse déficit devem ser utilizados implantes mais longos e um número maior de implantes.

Estudo de revisão sistemática recente relata que a utilização de implantes longos foi associada com o aumento na taxa de previsibilidade e que seria uma opção mais previsível.(TELLEMAN G, et al., 2011) Além disso, estudos biomecânicos realizados identificaram que o aumento do comprimento e do diâmetro são fatores importantes para a redução das tensões e a deformação na crista óssea.(DING X, et al., 2009)

Um método em ascensão é o All on Four, onde a colocação de 4 implantes pode restaurar uma mandíbula ou maxila completamente edêntula com volume ósseo mínimo e alta probabilidade de sucesso. A técnica All on Four é um procedimento de reabilitação oral que visa substituir todos os dentes da maxila ou mandíbula utilizando apenas quatro implantes dentários. A técnica utiliza implantes dentários longos e angulados para proporcionar suporte para uma prótese total fixa, evitando assim a necessidade de enxertos ósseos e aumentando a previsibilidade do procedimento. O uso de quatro implantes angulados posicionados de maneira estratégica, dois anteriores e dois posteriores, permite distribuir as cargas mastigatórias e proporcionar estabilidade para a prótese, mesmo

em casos de menor quantidade óssea disponível para fixação dos implantes. (AÇIL Y, et al., 2017)

Berglundh et al., (2007) citado por Brandão et al., (2010) relataram que os diferentes tipos de tratamento de superfície promovem no implante uma textura mais rugosa, o que interfere nas respostas biológicas e, diretamente, na qualidade da osseointegração.

Braga et al., (2006) relataram que implantes de superfície tratada com laser e hidroxiapatita tiveram maior interação com o tecido ósseo do que os implantes submetidos somente à irradiação do laser, pois nas superfícies tratadas apenas com laser, a quantidade de tecido calcificado encontrado foi relativamente menor em relação às superfícies tratadas com laser e hidroxiapatita.

A reversibilidade é descrita por vários autores como a principal vantagem das próteses parafusadas. Scur (2013) e outros autores como Coelho e Telles (2006) consideram que a praticidade na remoção e reposicionamento das próteses parafusadas facilita as sessões de controle para reparos, modificações da reabilitação após perda ou insucesso de um implante, manutenção da higiene, principalmente em pacientes idosos, que já não têm tanta coordenação e monitoramento dos tecidos periimplantares. Considerando isso, a facilidade em remoção da prótese torna-se importante para a durabilidade do trabalho (SCUR, 2013), (FREITAS, 2017).

Em alguns casos, a falha de um bom planejamento e até mesmo a falta de comunicação entre o cirurgião-dentista e o técnico em prótese, pode levar a resultados insatisfatórios. Implantes mal posicionados levam à distribuição de forças não axiais nas próteses, promovendo assim uma dissipação inapropriada das cargas oclusais, aumento na concentração das forças e conseqüentemente uma eventual perda da osseointegração (TALWAR, N. et al., 2012).

Quando não seguidos corretamente os passos de um planejamento, podem ocorrer complicações. Essas complicações podem estar relacionadas a fatores protéticos como a sobrecarga oclusal, carga axial desfavorável, implantes mal posicionados ignorando a posição protética ideal (LINDHE, J.,et al., 2011).

As complicações podem estar relacionadas a fatores biológicos como o acúmulo de biofilme, o estado físico do paciente, e a fatores protéticos como a sobrecarga oclusal, carga axial desfavorável, implantes mal posicionados ignorando a posição protética ideal (LINDHE, 2011).

Essas complicações podem ser evitadas se o controle biomecânico das cargas oclusais for realizado corretamente, além de um acompanhamento periódico clínico para evitar ou minimizar essas complicações. Dessa forma a reabilitação será previsível e duradoura. Uma adequada distribuição das forças oclusais irá evitar a sobrecarga na prótese (MENDES, 2013).

4. Discussão

No passado, o local e a inclinação de um implante eram ditados pela quantidade de osso residual. Porém, um grande número de insucessos e o desejo por uma prótese previsível levaram ao desenvolvimento de um novo conceito conhecido como “Implantodontia guiada proteticamente”, ou seja planejamento reverso. Esse conceito estabelece a correta posição do implante durante a fase de diagnóstico, de acordo com a restauração definitiva planejada (ANNIBALI, et. al., 2009; CASSETTA, et. al., 2012).

Planejar antecipadamente um dispositivo para guiar a posição dos implantes pode minimizar quaisquer problemas na instalação, determinando o tempo que o técnico levará para fazer a prótese e diminuindo as horas de espera do paciente após a cirurgia (CASAP; LAVIV; WEXLER, 2011).

Para o correto Planejamento reverso em Implantodontia são necessários alguns procedimentos de extrema importância para individualização do caso e proposta de tratamento: anamnese, exame físico intra e extrabucal, obtenção de modelos de estudo, montagem em articulador evidenciando com mais detalhes a Dimensão Vertical de Oclusão (DVO) do paciente, relação do espaço edêntulo com os tecidos circunjacentes, relações oclusais, exames radiográficos enceramento diagnóstico que pode ser utilizado para confecção do guia cirúrgico, que pode ser cópia da prótese em uso que possua estética e função adequada, cuja função é possibilitar a instalação dos implantes em posição proteticamente favorável.

Os desenhos do guia de diagnóstico tomográfico evoluíram de uma simples reprodução do enceramento por uma placa de acetato para uma produzida através de uma reprodução de acrílico e também para reproduções mais sofisticadas utilizando dentes de estoque radiopacos específicos para o caso (Misch, 2008).

Um esquema oclusal inadequado na reabilitação oral com implantes pode levar à concentração de estresse no tecido ósseo periimplantar, onde a sobrecarga é considerada uma das principais causas de insucessos nas próteses sobre implantes, tais como: afrouxamento, perda de retenção ou fratura do parafuso do abutment, fratura dos materiais restauradores, falhas na interface de cimentação, fratura do implante e perda da osseointegração (CARVALHO, et al., 2011).

5. Conclusão

A técnica planejamento reverso em Implantodontia está fundamentada em critérios bem definidos de diagnóstico e planejamento, associados a técnicas cirúrgicas e protéticas embasadas cientificamente, e, permite individualizar a reabilitação sendo possível indicar de maneira correta, segura e eficaz o tipo de tratamento, método e material utilizado em cada etapa dos procedimentos, controlar assim possíveis imprevistos previamente identificados, possibilitando procedimentos cirúrgicos que se tornam mais simples, seguros, procurando atingir o sucesso na reabilitação em estética e função, além de reduzir custos no tratamento, otimizar o tempo do tratamento e trazendo assim mais segurança ao profissional e ao paciente.

6. Referências Bibliográficas

ABARCA, M., VAN STEENBERGHE, D., MALEVEZ, C.; JACOBS, R. **The neurophysiology of osseointegrated oral implants. A clinically underestimated aspect.** Journal of Oral Rehabilitation n. 33, p.161–169, 2006.

AÇIL Y, SIEVERS J, GULSES A,AYNA M, WILTFANG J,TERHEY-DEN H. **Correlation between resonance frequency, in-sertion torque and bone-implant contact in self-cut-ting threaded implants.** Odontology. 2017;105(3):347-53.

AMOROSO, A. P. et al. **Planejamento reverso em implantodontia: relato de caso.** Revista Odontológica de Araçatuba. v. 33, n. 2, p. 75-79, julho/dezembro. 2012.

ANNIBALI S, LA MONACA G, TANTARDINI M, CRISTALLI MP. **The role of the template in prosthetically guided Implantology.** J Prosthodont. 2009 Feb;18(2):177-83.

ATSU, S. S. **A surgical guide for dental implant placement in edentulous posterior regions.** The Journal Of Prosthetic Dentistry, Estados Unidos, v. 96, n. 2, p.129-133, ago. 2006.

BECKER, C. M.; KAISER, D. A. **Surgical guide for dental implant placement.** The Journal of Prosthetic Dentistry, Georgia, v.83, n.2, p. 248- 251. fev. 2000

BRANDÃO ML, ESPOSTI TBD, BISOGNIN ED, HARARI ND, VIDIGAL GM, CONZ MB. **Superfícies dos implantes osseointegrados X resposta biológica.** Implantnews. 2010; 7(1): 95-101.

BRAGA FJC, TAVARES H, FAEDA R, GUASTALDI FPS, GUASTALDI AC. **Estudo comparativo empregando-se torque reverso em implantes de titânio modificados por laser e recobertos com hidroxiapatita pelo método biomimético.** Congresso Brasileiro de Engenharia e Ciência dos Materiais. 2006.

CARVALHO, P. S. P. et al. **Planejamento cirúrgico protético em implantodontia.** Rev. Innovations Journal. v. 37, n. 4, p. 12-18, 2006.

CARVALHO, P. S. P.; PELLIZZER, E. P. **Fundamentos em Implantodontia: Uma Visão Contemporânea.** Cap. 19. 1 ed. Quintessence Editora Ltda. São Paulo – SP. 2011.

CASAP, N.; LAVIV, A.; WEXLER, A. **Computerized navigation for immediate loading of dental implants with a prefabricated metal frame: A feasibility study.** Journal Of Oral Maxillofacial Surgery, Estados Unidos, v. 69, n. , p.512-519, 2011.

CARVALHO NB, GONÇALVES SLMB, GUERRA CMF, CARREIRO AFP. **Planejamento em implantodontia: uma visão contemporânea.** Rev Cir Traumatol Buco-Maxilo-Fac. 2006; 6(4):17-22.

CASSETTA, M. et al. **Accuracy of Implant Placement with a Stereolithographic Surgical Template.** The International Journal Of Oral & Maxillofacial Implants, Estados Unidos, v. 27, n. 3, p.655-663, 2012.

CASTRO MSJ, TORO AADC, SAKANO E, RIBEIRA D. **Avaliação das funções orofaciais do sistema estomatognático nos níveis de gravidade de asma.** J. Soc. Bras. Fonoaudiol. 2012;24(2):119-24.

CATÃO CDS, RAMOS INC, SILVA NETO JM, DUARTE SMO, BATISTA AUD, DIAS AHM. **Eficiência de substâncias químicas na remoção de biofilme em próteses totais.** Rev Odontol UNESP; 36(1):53-60, jan.- mar. 2007

CHAWARE SM, BAGARIA V, KUTHE A. **Aplication of the rapid prototyping techine to design a customized temporomandibular joint used to treat temporomandibular ankylosis.** Implant News 2005;2(2):153-60

COSTA, P. dos S. et al. **Oclusão em prótese sobre implante – parte I.** Innov Implant J, Biomaster Esthet. São Paulo. v. 6, n. 2, p.55-58, maio/ago. 2011.

DIAS, M. L P.; MAGRIN, G. L.; BEZ, L. V.; BENFATTI, C. A. M.; VOLPATO, C. A. M.; **Uso de guias no planejamento de próteses sobre implantes.** Full Dent. Sci. 7(26): 74-82. 2016

DING X, LIAO SH, ZHU XH, ZHANG XH, ZHANG L. **Effect of diameter and length on stress distribution of the alveolar crest around immediate loading implants.** Clin Implant Dent Relat Res. 2009 Dec; 11(4):279-87.

DINATO, J. C. **Noções de prótese sobre implante.** São Paulo: Artes Médicas, 2014. 11p.

DUYCK J, VAN OOSTERWYCK H, VANDER SLOTEN J, DE COOMAN M, PUERS R, NAERT I. **Magnitude and distribution of occlusal forces on oral implants supporting fixed prostheses: An in vivo study.** Clin Oral Implants Res. 2000; 11 (5): 465-75.

FREITAS FILHO AR. **Prototipagem em Implantodontia e Cirurgia Guiada** [Tese de Doutorado]. Rio de Janeiro: CIODONTO/ FAISA; 2010.

FREITAS, R.; OLIVEIRA, A. A.; PAULA, P.H.F.; JÚNIOR, M. A. O.; PIRAS, F. F. **Técnica dos 5 dedos – Desmistificando a seleção dos pilares protéticos nas próteses implanto retidas.** Full Dent. Sci. 2017; 9(33):85-91. 2017.

GANZ, S. D. **Cone beam computed Tomography-assisted treatment planning concepts.** Dental Clinics Of North America, Estados Unidos, v. 55, n. 3, p.515-536, jul. 2011.

IWAKI FILHO, LIOGI; PAVAN, ÂNGELO JOSÉ; CAMARINI, EDEVALDO TADEU; TONDIN, GUSTAVO MARQUES. *Rev. cir. traumatol. buco-maxilo-fac* ; 5(4): 17-22, out.-dez. 2005. tab Artigo em Português | LILACS, BBO - Odontologia | ID: biblio-872946

KAWAKAMI PY, FERRARI RB, SILVA NETO UT, ALMEIDA TE, NASCIMENTO KG. **Implantes zigomáticos: revisão de literatura com estudo do índice de sucesso através de meta-análise.** *Rev Odontol Univ da Cidade de São Paulo* 2011;23(1):51-8.

KASABAH, S., SLEZAK, R., SIMUNEK, A. et al: **Evaluation of the accuracy of panoramic radiograph in the definition of maxillary sinus septa,** *Acta Medica* 45:173- 175, 2002.

KAUR G, TABASSUM R, MISTRY G, SHETTY O. **Immediate Implant Placement: A Review.** *IOSR-JDMS*, vol. 16, no. 5, pp. 90-95, 2017

KIM Y, OH T-J, MISCH CE, WANG H-L. **Occlusal considerations in implant therapy: clinical guidelines with biomechanical rationale.** *Clin Oral Implants Res.* 2005; 16 (1): 26-35.

LAM E. W.; RUPRECHT A.; YANG J. **Comparison of two dimensional orthoradially reformatted computed tomography and panoramic radiography for dental implant treatment planning.** *Journal Of Prosthetic Dentistry, Estados Unidos*, v. 74, n.1, p.42-46, 1995.

LINDHE, J.; LANG, N. P.; KARRING, T. *Tratado de Revista Odontológica de Araçatuba*, v.42, n.2, p. 09-61, Maio/Agosto, 2021

LINDQUIST LW, ROCKLER B, CARLSON GE. **Bone resorption around fixtures in edentulous patients treated with mandibular fixed tissue-integrated prostheses.** *J Prosthet Dent* 1988; 59 (1): 59-63.

MAIA BGF, JAHN RS, MAIA S, NEIVA TGG, BLATT M. **Implantes inclinados no tratamento reabilitador da maxila atrófica.** *Implantnews.* 2008; 5(4): 359-64.

MECALL, R. A.; ROSENFELD, A. L. **The Influence of Residual Ridge Resorption Patterns on Implant Fixture Placement and Tooth Position.** Part II. Presurgical Determination of Prosthesis Type and Design. *The International Journal Of Periodontics & Restorative Dentistry, Estados Unidos*, v. 12, n. 1, p.33-51, 1992.

MEIRELLES, L.; BAVIA, P. F.; VILANOVA, L. S. R.; **Aplicações clínicas do encerramento diagnóstico na reabilitação oral - uma revisão de literatura.** *Fol, Lins*, 23(1): 20-25, jun. 2013.

MENDES, W. B. **Fundamentos de Oclusão em odontologia restauradora: forma, função e estética.** Cap 26. 1a Ed. Nova Odessa, SP: Napoleão, 2013.

MENEZES PDF, SARMENTO V, LAMBERTI P. **Aplicação da prototipagem rápida em implantodontia.** *Innov. Implant J., Biomater. Esthet.* 2008;3(6):39-44.

MENEZES, F. R. D. D.; SILVA, A. B. P.; BRIGIDO, J. A. **Técnica de planejamento reverso de prótese fixa sobre implantes dentários: relato de caso.** Rev. Acad. Bras. Odontol., Rio Grande do Sul, v. 9, n, 1, p. 13-19, 2020.

MISCH, Carl E.: **Implantes Dentais contemporâneos** – Rio de Janeiro: Elsevier, 2008.

MOLON, R. S.; ÁVILA, E. D.; BARROS FILHO, L. A. B.; BARROS, L. A. B.; **Otimização da estética na região anterior da maxila com utilização de implantes osseointegrados.** Clínica, v. 7, p. 202-210, 2011.

NEVES, FLÁVIO DOMINGUES DAS; FERNANDES NETO, ALFREDO JÚLIO; BADARÓ FILHO, CÂNDIDO DOS REIS; MENDONÇA, GUSTAVO; PRADO, CÉLIO JESUS DO. **Protocolo de análise da influência da linha e suporte labial na estética e seleção do tipo de prótese para desdentados totais superiores.** RBP. Revista Brasileira de Implantodontia & Prótese sobre Implantes, Curitiba - PR, v. 10, n.37, p. 9-17, 2003.

NIGRO, F. J. et al. **Planejamento em implantodontia.** Cap. 8. 1ª Ed. São Paulo: Santos, 2009.

OLSSON M, URDE G, ANDERSEN JAN B, SENNERBY L. **EARLY Loading of maxillary fixed crossarch dental prosthesis supported by six or eight oxidized titanium implants: results after 1 year of case series.** Clin Implant Dent Relat Res. 2003;5(1): 81-7.

PERRI DE CARVALHO PS, PELLIZZER EP. **Fundamentos em implantodontia: uma visão contemporânea.** 1. ed. Chicago: Quintessence; 2011.

RAO, L. P. et al. **Improving dental occlusion and esthetics with implants.** Journal Of Dental Implants, Estados Unidos, v. 1, n. 2, p.93-96, dez. 2011.

RENOUARD, F.; RANGERT, B. **Fatores de risco em implantodontia: análise clínica simplificada para um tratamento previsível.** 2. ed. Quintessence: São Paulo. 2008, 193 p.

SÁ JR., N.N. **Possibilitadores de função. Introdução à odontologia sistêmica.** Ed. Pedro Primeiro: Rio de Janeiro, cap. 4, p. 73-88, 2001.

SALLUM, W. A. et al. **Periodontologia e Implantodontia – Soluções estéticas e recursos clínicos.** Cap. 22. 1 ed. Napoleão, 2010.

SCUR, R.E.; PEREIRA, J. R.; SANADA, J. T. **Cement-retained versus screw-retained dental prostheses: Literature review.** Dental Press Implantol. 2013 Apr-June;7(2):39- 48.

SILVA, L. P. E. et al.: **A radiografia panorâmica e a tomografia computadorizada no diagnóstico e planejamento em implantodontia : revisão da literatura.** Goiás, 2000

SCHNEIDER, D. et al. **A systematic review on the accuracy and the clinical outcome of computer-guided template-based implant dentistry.** Clin. Oral Impl. Reseach, Estados Unidos, v. 20, n. 4, p.73-86, 2009.

SPIEKERMANN, H. et al. **Implantologia**, Traduzido por Sérgio Lias Branco Martins, Porto Alegre: Artmed, 2000. 388 p.

ROSA ELS, OLESKOVICZ CF, ARAGÃO BN. **Rapid prototyping in maxillofacial surgery and traumatology: case report.** Braz Dent J 2004;15(3):243-7.

TALWAR, N. et al. **Evaluation of the efficacy of a prosthodontic stent in determining the position of dental implants.** Journal of Prosthodontics, Massachusetts, n.21, p.42-47, mar. 2012.

TELLEMAN G, RAGHOEBAR GM, VISSINK A, DENHARTOG L, HUDDLESTON SLATER JJ, MEIJER HJ. **A systematic review of the prognosis of short (<10mm) dental implants placed in the partially edentulous patient.** J Clin Periodontol. 2011 Jul; 38(7):667-76.

TETTAMANTI L, ANDRISANI C, BASSI MA, VINCI R, SILVESTRE-RANGIL J, TAGLIABUE A. **Immediate loading implants: review of the critical aspects.** Oral Implantol. 2017;10(2):129-39. DOI:10.11138/orl/2017.10.2.129

THOMÉ G, HERMANN C, THOMÉ JGP, SARTORI IAM, MELO ACM. **O uso da cirurgia guiada na reabilitação unitária em região estética.** J ILAPEO 2009;3(3):1-5.

TORCATO LB, PELLIZZER EP, GOIATO MC, FALCÓN-ANTENUCCI RM. **Aspectos clínicos influentes no planejamento das próteses sobre implantes tipo overdenture e protocolo.** Revista Odontológica de Araçatuba, 2012;10(5):52-58.

TELES, D.; COELHO, A. B. **Próteses sobreimplantes.com.** Disponível em: <https://www.passeidireto.com/arquivo/21584894/livro-protese-sobre-implantes-daniel-teles>. Acesso em 26 de janeiro de 2023.

VOLPATO, C. Â. M. et al. **Próteses odontológicas: uma visão contemporânea, fundamentos e procedimentos.** São Paulo: Santos, 2012. 480 p.

YIM J.H., RYU D.M., LEE B.S., KWON Y.D.: **Analysis of digitalized panorama and cone beam computed tomographic image distortion for the diagnosis of dental implant surgery.** J Craniofac Surg. 2011 Mar, 22(2):669-73.

YEPES F.J., AL-SABBAGH M. **Use of cone beam computed tomography in early detection of implant failure.** Dent Clin. N. Am 59(2015) 41-56.