FACULDADE SETE LAGOAS – FACSETE

Lívia Denise de Almeida Santos

VARIAÇÕES NA ANATOMIA INTERNA DE DENTES ANTERIORES: RELATO DE CASO

RECIFE

2017

FACULDADE SETE LAGOAS – FACSETE

Lívia Denise de Almeida Santos

VARIAÇÕES NA ANATOMIA INTERNA DE DENTES ANTERIORES: RELATO DE CASO

Monografia apresentada ao Curso de Especialização Lato Sensu da Faculdade Sete Lagoas – FACSETE / CPO, como requisito parcial para conclusão do Curso de Especialização em Endodontia.

Área de Concentração: Endodontia

Orientador: Prof. Me. Sílvio Emanuel Acioly Conrado de Menezes.

RECIFE

2017

Santos, Lívia Denise de Almeida.

Variações na anatomia interna de dentes anteriores: Relato de caso/ Lívia Denise de Almeida Santos. - 2017 27 f. il.

Orientador: Prof. Ms. Sílvio Emanuel Acioly Conrado de Menezes
Monografia (especialização) - Faculdade de Tecnologia de Sete Lagoas, Centro de Pós-Graduação em Odontologia, 2017.

1. Endodontia. 2. Anatomia endodôntica.

Sílvio Emanuel Acioly Conrado de Menezes

FACULDADE SETE LAGOAS – FACSETE

Artigo intitulado **"VARIAÇÕES NA ANATOMIA INTERNA DE DENTES ANTERIORES: RELATO DE CASO"** de autoria da aluna Lívia Denise de Almeida Santos, aprovada pela banca examinadora constituída pelos seguintes professores:

Prof. Dr. Glauco dos Santos Ferreira – CPO Recife

Prof.ª Me. Rafaella Maria Silva de Souza – CPO Recife

Prof. Me. Sílvio Emanuel Acioly Conrado de Menezes – CPO Recife

Recife, 13 de janeiro de 2017

VARIAÇÕES NA ANATOMIA INTERNA DE DENTES ANTERIORES:

RELATO DE CASO

Lívia Denise de Almeida Santos
Sílvio Emanuel Acioly Conrado de Menezes

RESUMO

O sucesso do tratamento endodôntico está relacionado diretamente com o conhecimento dos detalhes anatômicos do sistema de canais radiculares, bem como as suas variações anatômicas. Segundo a literatura, anormalidades na anatomia interna dos dentes anteriores permanente são raras, apresentando na maioria dos casos, canal único. O presente trabalho tem como objetivo, relatar o retratamento endodôntico de um incisivo lateral superior esquerdo apresentando dois condutos, no qual a não localização da raiz extranumerária levou ao insucesso, evoluindo para lesão apical na raiz extranumerária. A importância da identificação da anomalia, através de exames clínicos, radiográficos e tomográficos, foi determinante para o tratamento do caso. Depois de diagnosticado, o canal extranumerário foi tratado seguindo as técnicas convencionais. O canal principal foi retratado e reabilitado com pino de fibra de vidro e uma coroa metal free. Apesar da presença de dois canais radiculares, as técnicas de preparo biomecânico, soluções irrigadoras, medicação intracanal e cimentos obturadores que foram utilizados, foram as convencionais. Variações anatômicas na polpa devem ser considerada antes do início do tratamento. O presente relato, apresentou um incisivo lateral superior com 2 canais radiculares, e determinar esta anomalia anatômica foi de grande significado para o sucesso do tratamento endodôntico.

Palavras-chaves: Variação Anatômica; Supranumerário; Raiz; Endodontia.

1 INTRODUÇÃO

O tratamento endodôntico consiste em recuperar a forma e a função do dente através de um preparo químico-mecânico da cavidade pulpar e da obturação dos canais radiculares. Para que se obtenha sucesso nessa intervenção é necessário que o profissional identifique todos os canais presentes e que estes sejam tratados de forma adequada (SANTOS *et. al*. 2016).

Os dentes anteriores, na maioria dos casos, possuem um único canal radicular. No entanto, variações anatômicas de forma e de número podem ser observadas (FERNANDES, 2014). A presença de um canal adicional no incisivo central superior é extremamente rara. Alguns estudos mostram incisivo central superior com apenas uma raiz e um canal em 100% dos casos examinados, com variações apenas no número de canais laterais e a posição do apical forame. Outros estudos descrevem o canal radicular com variações e alguns desses estudos, foram encontrados incisivo central superior, com dois canais ou duas raizes (GOMES, 2011).

Os incisivos laterais superiores também foram estudados por diversas metodologias e foram verificados que quase a totalidade apresenta um único canal radicular (BUENO *et. al.* 2009).

Canais radiculares adicionais que não são limpos e obturados podem fornecer uma fonte de irritação persistente, comprometendo, assim, o sucesso em longo prazo do tratamento endodôntico (AHMED, 2016).

Uma das principais causas de falha é a obturação incompleta do sistema de canais radiculares. Portanto, a correta localização, limpeza, preparação, modelação e obturação de todos os canais são procedimentos indispensáveis (GOMES, 2011). Um considerável número de falhas do tratamento endodôntico pode ser atribuído às variações anatómicas, em dificuldade em detectar um segundo canal ou a uma raiz incomum (FERNANDES, 2014).

Sendo assim, a realização de radiografias em diferentes angulações e uma inspeção visual minuciosa deve ser feita para evitar que qualquer variação anatômica presente passe despercebida. A execução de um bom acesso, seguido da remoção

do tecido necrótico por completo, e o preenchimento desse espaço com um material obturador adequado, são etapas importantes, que preservam e/ou recuperam a saúde dos tecidos periapicais (SANTOS, TORRES e SUZIKI, 2016).

Com a evolução da Endodontia, muitas pesquisas estão sendo desenvolvidas para melhor conhecimento da topografia do sistema de canais radiculares. Novos recursos para auxiliar no diagnóstico e visualização estão ao alcance do cirurgião-dentista, como a tomografia computadorizada e o microscópio operatório, acrescentando assim, as possibilidades de se desvendar os mistérios da anatomia interna dos dentes (PORTELA, 2011).

O presente trabalho tem como objetivo mostrar, através do relato de um caso clínico, o retratamento endodôntico realizado no incisivo lateral superior esquerdo, com anatomia interna atípica, apresentando dois canais.

2 REVISÃO DA LITERATURA

2.1. Anatomia interna, diagnóstico das variações e tratamento.

O conhecimento da anatomia interna é um fator imprescindível, pois auxilia o cirurgião dentista desde o acesso até a obturação, diminuindo os riscos de insucesso do tratamento endodôntico. Sua ausência pode levar o profissional a negligenciar a presença de um segundo canal ou outra variação anatômica (SANTOS, TORRES e SUZIKI, 2016).

Segundo Jogaib *et. al.* (2013), o exame radiográfico convencional é o método de diagnóstico por imagem mais utilizado na prática odontológica, porém, fornece uma imagem bidimensional de uma estrutura tridimensional, com ausência da profundidade e ocorrendo sobreposição das imagens radiográficas de estruturas contíguas, dificultando a interpretação. Para solucionar esse inconveniente, algumas técnicas foram desenvolvidas, que posteriormente ficaram conhecidas como métodos radiográficos de localização. O método mais conhecido é o de Clark, que consiste na realização de duas incidências radiográficas periapicais, modificando a angulação horizontal do feixe de raios X em uma delas. É indicado para localização de dentes não irrompidos, corpos estranhos e processos patológicos, reparos anatômicos, dissociação de raízes e condutos radiculares.

A tomografia computadorizada de feixe cônico (TCFC), sendo uma técnica de imagem tridimensional, pode superar as limitações da radiografia convencional, podendo ser um exame auxiliar benéfico para o arsenal do endodontista. O uso da tomografia computadorizada está amplamente difundido na Odontologia. Com a evolução dos sistemas tomográficos, partindo do movimento linear até os atuais, multidirecionais (hipocicloidal e espiral), houve um incremento na qualidade das imagens e, portanto, no detalhamento das estruturas anatômicas avaliadas. Em comparação com a radiografia periapical convencional, a TCFC elimina sobreposição de estruturas adjacentes, fornecendo informações adicionais clinicamente relevantes. (CAPUTO *et. al*., 2014).

Santos *et. al.* (2016) chamou a atenção para a dificuldade na detecção das variações e a necessidade de um tratamento endodôntico bem realizado. Ressaltou também, a importância de um diagnóstico minucioso, e do uso do microscópio operatório para auxiliar no tratamento de dentes anteriores que apresentam canais radiculares adicionais.

Esteves et. al. (2013) mostrou a importância de uma boa irrigação para a remoção dos fragmentos pulpares, das partículas teciduais e para facilitar a instrumentação. Contribui também para a remoção da smear layer e para diminuir o número de microrganismos, retirando, assim, substâncias que causam injúria, auxiliando a assepsia dos canais radiculares e facilitando, com isso, o reparo dos tecidos. O hipoclorito de sódio possui ação bactericida e solvente sobre os tecidos vitais e necróticos. É eficaz no desbridamento e como coadjuvante na instrumentação, facilitando essa etapa do tratamento endodôntico.

2.2. Anomalia interna de dentes anteriores – Sistema de canais radiculares.

Bueno *et. al.* (2009) relatou um caso de um paciente que possuía um incisivo lateral superior com dois condutos tratados endodonticamente. Ao exame radiográfico foi possível observar imagem radiolúcida na região periapical, sugerindo abscesso periapical crônico, associado a uma obturação deficiente. A reintervenção endodôntica, na qual se empregou o microscópio operatório, que proporcionou o aumento da luminosidade e magnificação visual, proporcionou a correção da obturação e a completa sanificação do sistema de canais radiculares.

Ahmed e Ashem (2015) relatam um incisivo central superior esquerdo, com canais acessórios. Eles relatam também, casos de um canino inferior com dois canais separados; um canino superior com um canal e dois condutos, se fundindo em um único forame; e um incisivo inferior com dois canais radiculares e ápices separados, com uma comunicação intercanal no terço apical da raiz.

Kavitha (2014) relata um caso onde foi realizado um tratamento endodôntico em dois incisivos centrais superiores com dois canais, que foram diagnosticados após um trauma na região anterior.

Sponchiado (2006) ilustra um caso de um incisivo central superior com dois canais radiculares, sem anomalia morfológica da coroa, mostrando que a variação na anatomia interna dos canais radiculares não corresponde com variação anatômica da coroa. De acordo com a literatura, não há limites para a variabilidade morfologica do canal radicular.

Mahshid Sheikh – Nezami e Nima Mokhber (2007); e Shokouhinejad *et. al.* (2009), relataram incisivos centrais superiores com três canais.

Gueorgieva (2013) relatou um caso de um incisivo lateral inferior com três canais. O paciente relatava dor e desconforto. A partir do exame clínico, descobriu-se que o dente posuía uma extensa destruição da coroa clínica e estava sensível à percussão. A radiografia de diagnóstico mostrou que o dente possuía um tratamento endodôntico mal realizado. Foi visualizado uma separação na sombra do canal, o que significa que poderia haver mais de um canal radicular. O tratamento proposto para este caso foi: ampliação de acesso endodôntico e descoberta de todos os canais radiculares; removeção do material obturador; preparação químico-mecânico dos canais radiculares e sua obturação tridimensional. Posteriormente, restauração do dente com pino radicular e subseqüentemente elaboração de coroas.

Ashwinkumar, Suresh e Natanasabapathy (2014) descreveram um caso clínico de tratamento endodôntico de incisivos inferiores, que apresentaram três canais radiculares, chamando a atenção para a dificuldade e a necessidade de um tratamento endodôntico bem realizado. E, ressaltaram a importância de um diagnóstico minucioso, e do microscópio operatório para auxiliar na detecção das variações e no seu tratamento. Segundo Santos, Torres e Suziki, (2016), os incisivos inferiores são os menores dentes da arcada dentária, e apresentam variações anatômicas significativas.

Kottoor (2011) descreveu o caso de um incisico lateral superior com 4 canais. Ao diagnosticar a anomalia, o preparo foi realizado com limas K-files #15. O comprimento de trabalho foi determinado com o localizador apical Root ZX; Morita,

(Tokyo, Japan) e confirmado radiograficamente. Depois de determinar o comprimento de trabalho de cada canal individualmente, os canais foram explorados com K-files. No entanto, após a colocação da lima no canal mesial, ela não atingiu o pleno comprimento de trabalho, concluindo que os canais mesial e vestibular se uniram no terço apical da raiz e saiu através de um forame apical único, enquanto que o distal e o lingual apresentaram dois canais e dois forames separados.

Este padrão, de quatro canais em uma raiz não é comum, mas também foi descrito por Gomes (2012), associado à lesão apical.

2.3 *Variações na anatomia interna de dentes anteriores* – Geminação.

Outra alteração morfológica, que foi descrita por Bueno *et. al.* (2011) é a geminação. Constitui-se de uma anomalia com tendência hereditária que acontece em função da tentativa de dois dentes se desenvolverem a partir de um único germe dental sem, contudo, se separarem totalmente. Como consequência disso, tem-se um dente com tamanho maior que o normal, sem alteração no número de dentes na dentição afetada. A maioria dos casos dá-se na dentição decídua, sendo os incisivos os mais atingidos. Os dentes geminados em geral apresentam divisão incompleta, onde se observam uma coroa grande, dupla ou bífida, com um sulco presente do bordo incisal até a região cervical, uma única raiz e um único canal, ou seja, contêm canais radiculares em número normal, entretanto alargados pela tentativa de divisão. O tratamento endodôntico nesse caso específico, foi realizado com planejamento multidisciplinar, que incluía desgaste de estrutura dental, bem como movimentação ortodôntica, pois o paciente se queixava quanto à estética comprometida, em virtude de o dente possuir dimensões maiores em relação à coroa do incisivo central esquerdo, visto que o dente possuía vitalidade pulpar, confirmada pelo teste positivo de sensibilidade ao frio – Endo Ice (Hygenic, Akron, EUA) – e de percussão horizontal e vertical.

Rodrigues et. al. (2014) enfatiza que, em razão da presença dessa anomalia anatômica, aumenta a dificuldade encontrada pelo profissional, quando há necessidade de intervir endodonticamente nestes dentes. E mostra um caso onde

observou-se a anatomia coronária diferenciada dos dentes 11 e 21 com a presença de uma coroa bífida, na qual estava presente um sulco central que partia da junção cemento-esmalte, atravessava a porção incisal e terminava na junção cemento-esmalte oposta. O exame radiográfico evidenciou a presença de um único conduto radicular amplo e duas câmaras pulpares isoladas, correspondendo cada uma a uma porção da coroa bífida do dente 11. Já o dente 21, apresentava amplo canal radicular. Após exame clínico e o diagnóstico de geminação, o tratamento proposto foi: manutenção dos dentes; tratamento ortodôntico para melhor posiciona-los; dentística restauradora e proservação dos dentes.

2.4 *Variações na anatomia interna de dentes anteriores* –Dens invaginatus

Uma outra anomalia dentária que foi citada por Jaramillo *et. al*.(2006), é o Dens invaginatus. É uma anomalia da formação dentária de origem embrionária que se apresenta em várias formas. É um defeito no dente em desenvolvimento, caracterizado pela invaginação do esmalte antes da fase de calcificação. Segundo Aguiar (2008), o tratamento do canal radicular de tais dentes é frequentemente complicado devido à sua complexidade anatômica.

Outros nomes para este tipo de malformação são: dens em dente, dens invaginatus, dente invaginado, odontoma dilatado, inclusão dentária e dentoid em dente (JARAMILLO *et. al*. 2006).

A maioria dos casos de dens invaginatus são detectados após avaliação radiográfica panorâmica de rotina e confirmada com uma radiografia periapical. Clinicamente, uma alteração morfológica da coroa pode servir como uma indicação para o diagnóstico de dens invaginatus. Por outro lado, as principais razões para consulta são dor aguda e inflamação. O esmalte hipomineralizado frágil é freqüentemente o local da invaginação. Esta condição facilita a formação de cárie dentária e a penetração de microorganismos diretamente na polpa, levando à necrose pulpar e ao desenvolvimento de um processo inflamatório perirradicular (JARAMILLO *et. al.* 2006).

Em alguns casos de ausência de quaisquer sinais clínicos significativos da anomalia, dens invaginatus pode facilmente passar despercebido. Isto é lamentável porque a presença da invaginação é suficiente para aumentar o risco de cárie, patologia pulpar e inflamação. Por isso, a identificação precoce de um dente afetado por dens invaginatus é importante (ALANI, 2008).

Os tratamentos descritos para esses dentes foram todos relacionados ao grau de complexidade de sua anatomia. Incluindo tratamento endodôntico não-cirúrgico, cirurgias endodônticas, reimplantações intencionais, e finalmente a extração. Nos casos em que há um ápice imaturo, o uso de hidróxido de cálcio dentro da raiz foi proposto para estimular a apicificação (JARAMILLO *et. al.* 2006).

Alguns artigos apresentam casos de sucesso em tratamento de dens invaginatus usando MTA (Dentsply, Tulsa Dental Company, Tulsa, Okla) ou Hidróxido de Cálcio (JARAMILLO *et. al*. 2006). Alguns casos inclusive, com diagnóstico de necrose pulpar e abscesso perirradicular crônico e fístula vestibular (DEMARTIS, 2009; ALTUNTAS, 2010).

Sabe-se que a etiologia exata de dens invaginatus é desconhecida, embora a causa genética é a mais provável. A prevalência incerta e o tipo da própria invaginação é variável. As evidências disponíveis sugerem que a condição está associada a um aumento da prevalência de doença pulpar e que qualquer tratamento endodôntico necessário pode ser difícil devido à anatomia aberrante. As opções de tratamento devem ser avaliadas cuidadosamente, devendo haver uma investigação científica adicional, para juntamente com o diagnóstico correto do tipo de anomalia, o sucesso do tratamento seja alcançado (ALANI, 2008).

3 RELATO DE CASO CLÍNICO:

Paciente compareceu ao consultório para exame de rotina, sem queixa de dor. Foi feita uma radiografia para o acompanhamento do tratamento endodôntico do incisivo lateral superior esquerdo, que já havia sido tratado previamente devido a uma pulpite. Foi observado radiograficamente uma lesão apical, sugerindo abscesso periapical crônico, levando a suspeita da existência de uma extranumerária (Figura 1).

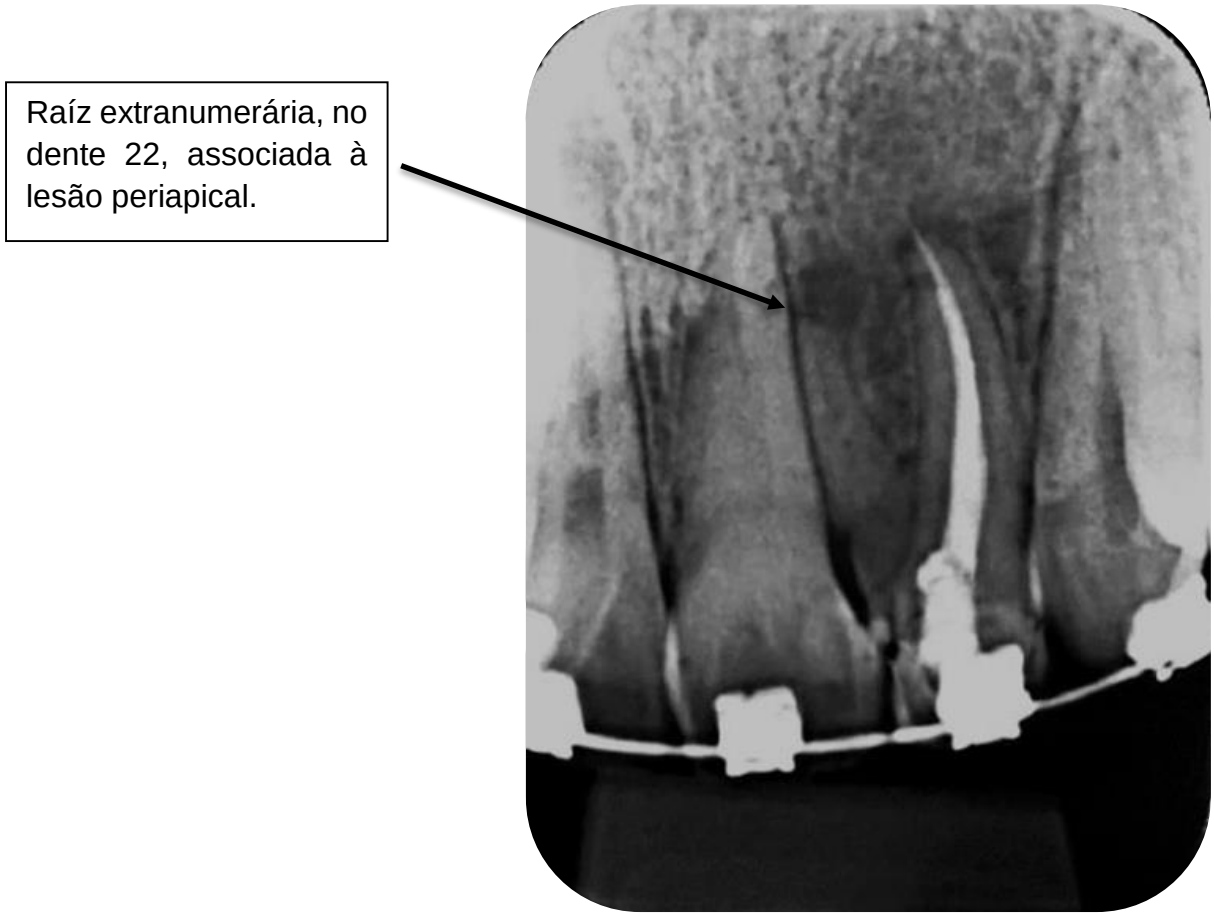

Figura 1. Radiografia inicial, mostrando o incisivo lateral com duas raízes.

Com a confirmação da anomalia através de uma Tomografia Computadorizada de Feixe Cônico, a raiz extranumerária foi visualizada mesialmente à raiz principal. (Figuras 2 e 3).

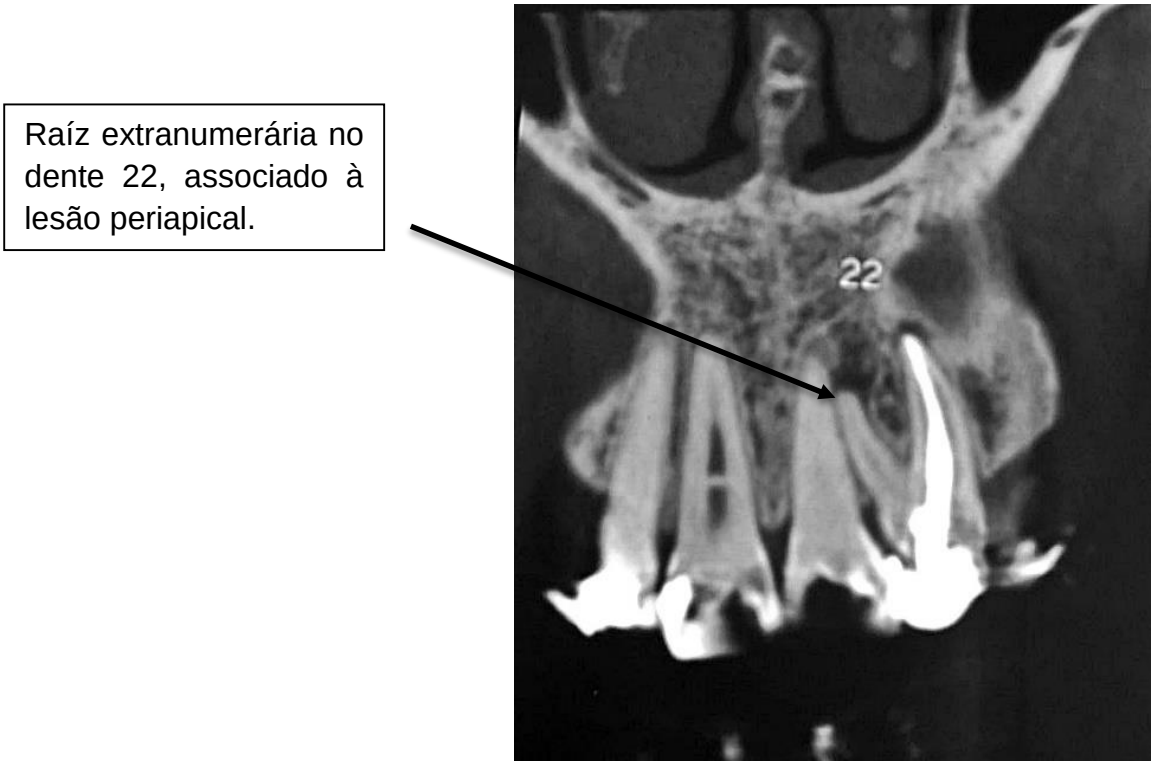

Figura 2. Corte coronal em Tomografia Computadorizada de Feixe Cônico, confirmando a presença da raíz extranumerária.

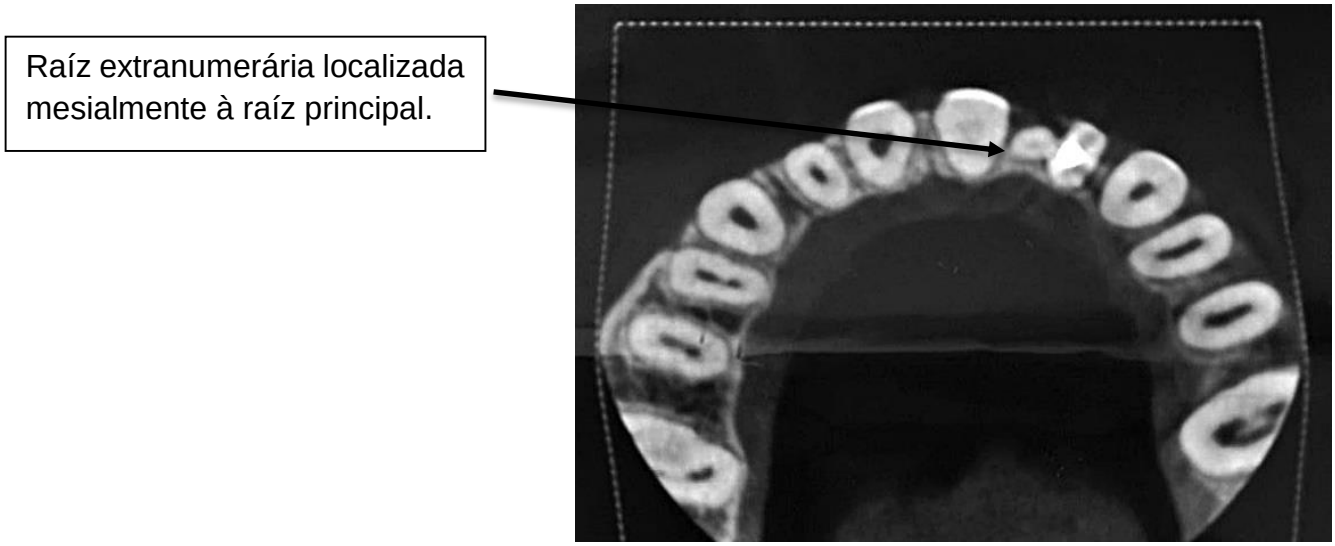

Figura 3. Corte axial em Tomografia Computadorizada de Feixe Cônico, mostrando a localização mesializada da raíz extranumerária.

Após remoção do material obturador no terço cervical da entrada do canal principal, foi possível visualizar uma segunda entrada, indicando a embocadura do canal da raíz extranumerária. O material que fora inserido para selar o interior coronário do canal principal foi removido com o uso da lima 30.10 do Sistema Prodesign S (Easy Equipamentos Odontológicos).

O preparo químico-mecânico do canal extranumerário foi feito com as limas PathFile (Dentsply-Maillefer), para um pré alargamento e exploração inicial do canal radicular. Sistema PathFile (Dentsply-Maillefer) é composto por 3 instrumentos de Níquel-Titânio, com conicidade (taper) 0.02, e diâmetro de ponta 13, 16 e 19.

Em seguida, a odontometria foi realizada com o localizador foraminal Root ZX II (J Morita, Tóquio, Japão), onde foi obtido o comprimento de trabalho de 18 mm.

Posteriormente, o preparo foi feito com o Sistema MTwo (VDW) – 10.04, 15.05, 20.06 e 25.06 e abundante irrigação com Hipoclorito de Sódio 2,5%.

Para uma melhor assepsia do canal radicular, foi realizada a irrigação ativa com o Easy Clean (Easy Equipamentos Odontológicos). Foram feitas três ativações

por 20 segundos cada, com Hipoclorito de Sódio 2,5%, intercaladas de ativações de 20 segundos com EDTA.

A obturação do canal foi realizada com cone único 25.06 e com cimento resinoso AH-Plus (Dentsply). Após dois anos do tratamento, o dente apresentou um escurecimento na coroa, então o paciente retornou para reestabelecer a estética. Foi feita uma radiografia periapical e observou-se o reparo da lesão. (Figura 4).

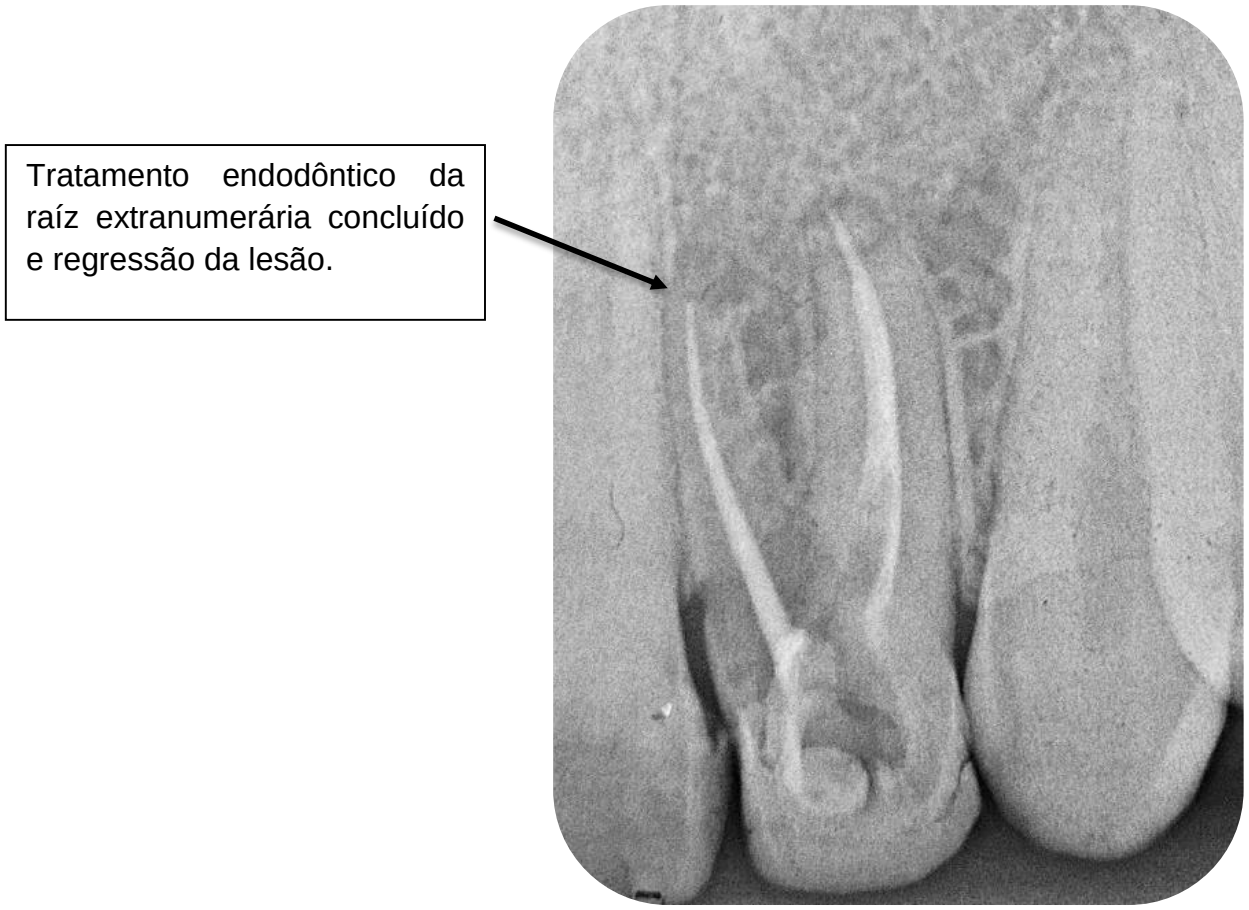

Figura 4. Radiografia final, mostrando o reparo da lesão.

Para isso foi realizado um clareamento dental interno com Perborato (Whiteness), que é um sistema para o clareamento de dentes não vitais à base de perborato de sódio a 20%. A técnica utilizada foi o selamento de 2mm iniciais da porção cervical da raiz obturada com ionômero de vidro modificado por resina e aplicação do produto clareador no interior da câmara pulpar. Seguido da confecção de uma moldeira para clareamento caseiro com a utilização do Gel clareador à base de peróxido de carbamida (Whiteness) na concentração de 16%. Posteriormente, foi realizada a cimentação de um pino de fibra de vidro e confecção de uma coroa metal free (Figura 5).

Dente 22 com tratamento endodôntico e estético finalizado.

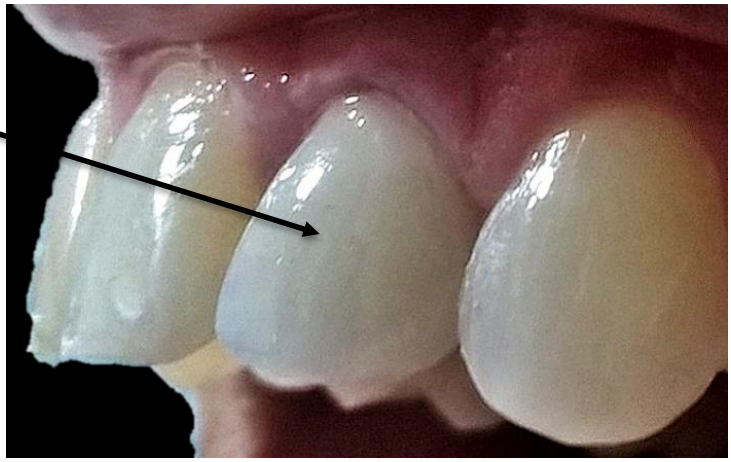

Figura 5. Tratamento finalizado e paciente reabilitado esteticamente.

4 DISCUSSÃO:

De acordo com Moreira et.al. (2014), as anomalias dentais são distúrbios no desenvolvimento ou crescimento das estruturas dentais, tendo como resultado final, um dente diferente do normal. Estas alterações podem estar relacionadas com a forma, tamanho, número, posição, constituição e/ou função dos dentes.

Uma raiz extranumerária corresponde a uma anomalia de número, que segundo Neville (2009), refere-se ao desenvolvimento de um número maior de raízes, comparado com aquele classicamente encontrado na anatomia dentária.

Em trabalhos envolvendo o estudo anatômico de incisivos superiores, a maioria descreve esses dentes como unirradiculares, portadores de apenas uma raíz. Porém, encontramos variações dessa anatomia, o que prova a necessidade da maior atenção do endodontista, além de uso de técnicas atualizadas para a identificação de anomalias na anatomia endodôntica (BUENO, 2009; FERNANDES *et. al*. 2014).

Em alguns casos, a raiz estranumerária é divergente e facilmente observada no exame radiográfico, em outros, é pequena, sobreposta a outras raízes e de difícil verificação. Sua detecção é de grande importância, quando o tratamento endodôntico precisa ser realizado (GASTAL *et. al*. 2006).

É indispensável o conhecimento da anatomia interna do dente, uma vez que o tratamento cirúrgico da polpa e o tratamento das lesões periapicais exigem uma concomitante manipulação da câmara pulpar e do canal radicular. Dessa forma, faz-se indispensável o conhecimento sobre o número das raízes de cada dente, a forma das raízes e a cavidade pulpar, o que inclui a câmara e pulpar e o canal radicular. (NORA, 2010).

Nos dentes anteriores a descoberta de dois canais dentro de uma única raiz é muito rara. No entanto, o canal às vezes pode se dividir próximo ao ápice em dois canais finos. A prevalência de canais laterais, que pode ser encontrada em vários

níveis radiculares, é mais frequente. Radiograficamente, a raiz pode apresentar curvaturas ligeiramente mesiodistal ou bucolingual, embora esta última não possa ser apreciada, a menos que se obtenha radiografias em diferentes angulações (CASTELLUCCI, 2006).

Nora *et. al.* (2010) relatou o caso de um paciente com sintomatologia dolorosa, causada pelo incisivo lateral inferior direito, que apresentava 2 canais radiculares, que foram visualizados em uma incidência radiográfica dissociada. Diagnosticou-se um quadro de pulpite aguda necessitando intervenção endodôntica. Em casos onde há falha na localização, na instrumentação ou na obturação, os condutos radiculares permanecerão com material orgânico, que servirá de substrato à cultura de microorganismos. Rarefações ósseas preexistentes poderão se perpetuar ou desenvolverem novas lesões, e sintomatologia dolorosa poderá ser relatada pelo paciente. Estes sinais e sintomas, quando presentes, inviabilizam o retorno do dente às funções normais.

Rodrigues (2009) relata dentes com sintomatologia dolorosa, após a realização do tratamento endodôntico e não regressão da lesão, devido a presença de raiz extranumerária, em um incisivo central superior.

Em casos de dentes com raizes extranumerárias é imprescindível o uso de exames complementares. Wang *et. al.* (2010) mostrou a importância da Tomografia Computadorizada de Feixe Cônico para a detecção do número de raízes e de canais radiculares e a configuração do canal.

Nesse caso clínico, a não localização de um segundo canal radicular levou ao insucesso do primeiro tratamento. Situação como essa já foi citada por Bueno (2009). Essa deficiência foi suprida, posteriormente, pela reintervenção endodôntica.

No presente relato, foi possível suspeitar da presença da raiz extranumerária através do exame radiográfico. Contudo, foi realizada a tomografia computadorizada para a confirmação da anatomia incomum. O sucesso endodôntico em dentes com o número de canais acima do que normalmente é encontrado, requer um diagnóstico correto e um exame clínico cuidadoso (GOMES, 2010).

Após a identificação da anomalia, o tratamento deve ser direcionado de acordo com a complexidade do caso. Nesse incisivo lateral superior com duas raízes, a desobturação do canal principal foi realizada com sistema rotatório, a Lima 30.10 (Hélice Dupla) da Easy Equipamentos Odontológicos, cujo emprego apresenta maior e melhor capacidade de limpeza e remoção de materiais, com uma diminuição do tempo de trabalho em relação a técnica clássica de instrumentação com limas manuais (CARDOSO, 2016).

No canal extranumerário, a irrigação foi realizada com o hipoclorito de sódio 2,5%. O hipoclorito de sódio a 5% é relatado na literatura como a solução mais eficiente na limpeza dos canais radiculares, entretanto os autores são unânimes quanto à questão da biocompatibilidade da solução em tal concentração, e alguns sugerem diminuir o referido teor de cloro ativo para 2,5%, minimizando assim sua ação deletéria nos tecidos periapicais (SEMAAN, 2009).

O preparo químico mecânico do canal extranumerário foi realizado com o sistema MTwo (VDW). Schäfer *et. al.* (2006), confrontou os sistemas MTwo (VDW), K3 (SybronEndo) e Race (FKG) e chegou à conclusão de que o MTwo (VDW) apresentou o melhor resultado na limpeza do canal radicular, especialmente em canais curvos e atrésicos.

Para promover o aumento na limpeza das paredes do canal extranumerário foi utilizado o Easy Clean (Easy Equipamentos Odontológicos). Um instrumento de plástico injetado no interior do canal, que através da agitação mecânica das substâncias químicas e do atrito de suas lâminas no interior do canal, potencializa a limpeza de uma forma eficiente e segura principalmente no terço apical. O Easy Clean (Easy Equipamentos Odontológicos), tem uma ponta de 0,25mm de diâmetro e conicidade de 0,04 mm/mm com a secção transversal de uma “asa de avião”, a qual é acionada com movimentos reciprocantes, que pode ser utilizada durante e depois do preparo ou somente depois, conforme descrito por Kato *et. al.* (2016).

Segundo o fabricante (Easy Equipamentos Odontológicos), o protocolo de uso do Easy Clean é:

- 3 x 20 segundos com NaOCl
- 3 x 20 segundos com EDTA trissódico a 17%
- Repetir novamente com NaOCl
- Lavagem final com água destilada, secar e obturar.

Mesmo o dente possuindo anatomia atípica, o preparo e obturação foram realizados de maneira convencional, com cone único de 25.06 e cimento resinoso AH-Plus (Dentsply).

Apesar do avanço nos estudos sobre a estrutura detalhada da cavidade pulpar e do sistema de canais radiculares, e do o incremento de tecnologias para auxiliar o cirurgião dentista a diagnosticar e tratar dentes com anatomia atípica, como a Tomografia Computadorizada de Feixe Cônico e o advento do Microscópio Óptico, foi possivel descrever a complexidade morfológica da cavidade pulpar, particularmente em dentes que possuem raízes extranumerárias, e em raizes que apresentem um canal lateral e/ou adicional (KONDO, 2016).

4 CONCLUSÃO

Através da descrição do presente relato de caso e estudo dos achados clínicos publicados, verificamos que nos incisivos superiores podem ser encontrados desvios no número de raízes e na configuração dos canais radiculares. Para confirmar o diagnóstico é importante realizar radiografias adicionais em diferentes angulações, utilizar exames complementares, como a Tomografia Computadorizada de Feixe Cônico e usar o microscópio óptico para confirmar e melhorar a visualização da anatomia.

INTERNAL ANATOMICAL VARIATIONS IN ANTERIOR TEETH

Lívia Denise de Almeida Santos
Sílvio Emanuel Acioly Conrado de Menezes

ABSTRACT

The success of endodontic treatment is directly related to the knowledge of the anatomical details of the root canal system and its anatomical variations. According to the literature, abnormalities in internal anatomy of the permanent anterior teeth are rare and the majority of these cases are single-rooted and have just one root canal. This study aims, report the endodontic retreatment of a maxillary left lateral incisor presenting two conduits, in which a root canal without appropriate treatment caused the first treatment to fail, evolving to an apical injury in the supernumerary root. The importance of anomaly identification through clinical, radiographic and tomographic, was crucial to the treatment of the case. Once diagnosed, the super channel was treated following the conventional techniques. The main root has been depicted and restored with glass fiber post and a metal free crown. The present report presented an upper lateral incisor with 2 root canals, and determining this anatomical anomaly was of great significance for the success of the treatment.

Key-words: Anatomic variation; Supernumerary; Root; Endodontics.

REFERÊNCIAS BIBLIOGRÁFICAS

1- Aguiar C.M., Ferreira J.P., Câmara A.C., de Figueiredo J.A. Type 2 dens invaginatus in a maxillary lateral incisor: A case report of a conventional endodontic treatment. **Journal of Pediatric Dentistry**. 33:103–6. 2008.

2- Alani A., Bishop K. Dens invaginatus. Part 1: classification, prevalence and aetiology. **International Endodontic Journal***.* 41; 1123–1136. 2008.

3- A. Jaramillo, R. Fernandez, P. Villa, “Endodontic treatment of dens invaginatus: a 5-year follow-up,” **Oral Surgery, Oral Medicine, Oral Pathology, Oral Radiology, and Endodontics**. Vol. 101; no. 1: E15–E21. 2006.

4- Altuntas A, Cinar C, Akal N. Endodontic Treatment of Immature Maxillary Lateral Incisor With Two Canals: Type 3 Dens Invaginatus. **Oral Surge Oral Med Oral Pathol Oral Radiol Endod.** 110; 90-93. 2010.

5- Ashwinkumar, V.; Suresh, S.; Natanasabapathy, V. Endodontic management of three-canalled mandibular lateral incisor using dental operating microscope. **Journal of dentistry**; V. 11, n. 4, p. 490-494. Julho 2014.

6- Bueno,C. E. S. *et. al*. Retratamento de incisivo lateral superior com dois canais radiculares. **Rev. Ciênc. Méd**., Campinas; 18(3):163-167. maio/jun 2009.

7- Caputo *et. al*. Estudo da tomografia computadorizada de feixe cônico na avaliação morfológica de raízes e canais dos molares e pré-molares da população brasileira – Revisão de Literatura. **Revista Odonto**. 22(43-44): 63-69. 2014.

8- Cardoso, L. F. P. C. M. **Novas Tecnologias associadas ao Retratamento Endodôntico não Cirúrgico**. 59f. Dissertação (Mestrado em Medicina Dentária) - Universidade Fernando Pessoa. Porto, 2016.

9- Castellucci A. Access cavity and endodontic anatomy. In: **Castellucci A. Endodontics.** Edition. Tridente Florence. Vol.1, 2th: 245-329. 2006.

10- Demartis P, Dessì C, Cotti M, Cotti E. Endodontic treatment and hypotheses on an unusual case of dens invaginatus. **Journal of Endodontics**. Vol. 35, no. 3, pp. 417– 421. 2009.

11- Esteves D. L. S., Froes J. A. V. Soluções Irrigadoras em Endodontia - Revisão de Literatura. Arquivo Brasileiro de Odontologia v.9 n.2 2013.

12- FERNANDES L. M. P. S. R. Identificação de dois canais radiculares em incisivos inferiores, com imagens radiográficas, tomográficas e microtomográficas. Tese (Doutorado em Ciências Odontológicas Aplicadas). Faculdade de Odontologia de Bauru da Universidade de São Paulo. 2014.

13- Gastal *et.al.* Raiz supranumerária em incisivo lateral superior permanente como fator etiológico na manutenção de doença endoperiodontal – relato de caso. **Revista de Endodontia Pesquisa e Ensino On Line** - Ano 2, Nº 4, Julho/Dezembro, 2006.

14- Gomes, F. A. et. al. A maxillary central incisor with four root canals. **European Journal of General Dentistry**. Vol 1, Nº3, September-December 2012.

15- Gueorgieva TG, Mohamed RA. Endodontic treatment of lower lateral incisor with three root canals – case report. **Journal of IMAB**. Vol. 19, issue 2. 2013.

16- H. M. A. Ahmed, A. A. Hashem, Accessory roots and root canals in human anterior teeth: a review and clinical considerations, **International Endodontic Journal**.49, 8, 724. 2016.

17- Jogaib J. C., Netto A. G., Caetano R. M., Mendes M. F. Métodos radiográficos de localização: contornando as limitações da bidimensionalidade. Cadernos UniFOA. Edição nº 22 – Agosto/2013.

18- Kato A. S., Cunha R. S, Bueno C. E. S, Pelegrine R. A., Fontana C. E., Martin A. S. Investigation of the Efficacy of Passive Ultrasonic Irrigation Versus Irrigation with Reciprocating Activation: An Environmental Scanning Electron Microscopic Study. Vol. 42, Issue 4, Pages 659-663. April 2016.

19- Kavitha M., et. al. Bilateral presence of two root canals in maxillary central incisors: A rare case study. **Contemporary Clinical Dentistry.** 5(2): 282–286. Apr-Jun2014.

20- Kottoor, J., Murugesan, R e Albuquerque D. V. A maxillary lateral incisor with four root canals: Case report. **International Endodontic Journal**. 2011.

21- Limoeiro, A. G. S. et al. Avaliação da Capacidade de Limpeza de Dois Sistemas Rotatórios de Níquel-Titânio: Protaper Universal e ProDesignS Tratado Termicamente. **Dental Press Endodotics**. V.4, n. 2 – May – August 2014.

22- Neville, Brad W.; Damm, Douglas, D.; Allen, Carl, M.; Bouquot, Jerry, E. **Patologia Oral & Maxilofacial**. 3ª ed, Elsevier, 2009.

23- Nora, M. B. et al. Variações anatômicas internas em dentes submetidos ao tratamento endodôntico – Caso clínico. **Revista Fluminense de Odontologia** - ISSN 1413-2966 ANO XVI - Nº 33 - JAN/JUN – 2010.

24- Paes da Silva Ramos Fernandes, L.M.; Rice, R.; Ordinolazapata, R. Detection of various anatomic patterns of root canals in mandibular incisors using digital periapical radiography, 3 cone-beam computed tomographic scanners, and microcomputed tomographic imaging. **Journal of Endodontics**. n. 40, p. 42–5, 2014.

25- Portela, C. P. *et al.* Estudo da anatomia interna dos pré-molares – Revisão de literatura. **Revista Odonto**, v. 19, n. 37, p. 63-72, 2011.

26- Rocha, D. G. P. *et.al.* Comparação entre os sistemas rotatórios Pathfile + Protaper Universal e Twisted Files quanto à preservação da morfologia e ao tempo de trabalho despendido na preparação de canais curvos. **Rev Odontol UNESP**. 42(2): 99-103. Mar-Apr 2013.

27- Rodrigues C. T. *et. al*. Efficacy of CM-wire, M-wire and NiTi instruments for removing filling material from curved root canals: a micro-computed tomography study. Department of Dentistry, Endodontics and Dental Materials, **International Endodontic Journal**. 42(11):1651-1655. Nov 2016.

28- Rodrigues *et. al.* FUSÃO E GEMINAÇÃO: RELATO DE CASO CLÍNICO. **Revista Uningá Review**. Vol.20,n.1,pp.56-58. Out - Dez 2014.

29- Santos R. D. S. *et al*. Anatomia interna dos incisivos inferiores: revisão de literatura. **Revista Interfaces**, Vol. 3(9), pp. 01-05, 22 de Abril, 2016.

30- Schäfer E, Erler M, Dammaschke T. Comparative study on the shaping ability and cleaning efficiency of rotary MTwo instruments. Part. 2. Cleaning effectiveness and shaping ability in severely curved root canals of extracted teeth. **International Endodontic Journal**. 39(3):203-12. 2006.

31- Semaan FS, Fagundes FS, Haragushiku G, Leonardi DP, Baratto Filho F. Endodontia mecanizada: a evolução dos sistemas rotatórios contínuos. **Rev Sul-Bras Odontol**. 2009 Sep;6(3):297-309.

32- SHEIKH – NEZAMI, M., MOKHBER, N. Endodontic treatment of a maxillary central incisor with three root canals – Case report. **Journal of Oral Science**, vol 49, Nº 3, 245-247, 2007.

33- Shintaro Kondo, Yoshitaka Manabe, Analytical methods and interpretation of variation in tooth morphology, **Journal of Oral Biosciences**. 58, 3, 85. 2016.

34- Shokouhinejad, N. *et.al*. Endodontic treatment of two-canalled maxillary central and lateral incisors: a case report. **International Endodontic Journal**, Vol 4, Nº 2, 2009.

35- Sponchiado EC, Jr, Ismail HA, Braga MR, de Carvalho FK, Simões CA. Maxillary central incisor with two root canals: A case report. **International Endodontic Journal**. 32:1002–4. 2006.

36- Wang Y, Zheng QH, Zhou XD, Tang L, Wang Q, Zheng GN, Huang DM. Evaluation of the root canal morphology of mandibular first permanente molars in a western Chinese population by cone-bean computed tomography. **International Endodontic Journal***.* 36(11): 1786-9. 2010.