FACULDADE SETE LAGOAS – FACSETE

ALCIONE CUNHA MATOS

REABILITAÇÃO DA MAXILA ATRÓFICA POSTERIOR COM IMPLANTE NA PLACA PTERIGOIDEO-MAXILAR: “IMPLANTE PTERIGOIDEO”

SETE LAGOAS

2019

ALCIONE CUNHA MATOS

REABILITAÇÃO DA MAXILA ATRÓFICA POSTERIOR COM IMPLANTE NA PLACA PTERIGOIDEO-MAXILAR: “IMPLANTE PTERIGOIDEO”

Monografia apresentada ao Programa de Pós-Graduação em Odontologia da FaculdadeSete Lagoas - FACSETE, como requisitoparcial a obtenção do título de especialista em Implantodontia.

Orientador: Dr. Rosenvaldo Moreira Júnior

SETE LAGOAS

2019

FACSETE
Faculdade Sete Lagoas
Portaria MEC 278/2016 - D.O.U. 19/04/2016
Portaria MEC 946/2016 - D.O.U. 19/08/2016

Monografia intitulada "**Reabilitação da maxila atrófica posterior com implante na placa pterigoideo-maxilar: "implante pterigoideo"** de autoria do aluno ALCIONE CUNHA MATOS.

Aprovado em _____/_____/_____ pela banca constituída dos seguintes professores:

_____
Professor (a):

_____
Professor (a):

_____
Professor (a):

SETE LAGOAS _____de _____ 2019.

Faculdade Seta Lagoas - FACSETE
Rua Ítalo Pontelo 50 – 35.700-170 _ Set Lagoas, MG
Telefone (31) 3773 3268 - www.facsete.edu.br

RESUMO

Este relato de caso clinico aborda um planejamento com implante pterigoideo em um paciente com maioria dos dentes da maxila perdidos no segmento bilateral posterior e anterior. Diante da necessidade de reabilitação nesta região com limitações estruturais, os implantes pterigoideo oferece uma alternativa menos invasiva e com menores intervenções cirúrgicas. A reabilitação de dentes perdidos na região posterior da maxila apresenta sempre um desafio para tratamento, pois essa região apresenta na maioria das vezes obstáculos para inserir os implantes.

Palavras-chave: Implantes pterigoideo. Maxila atrófica. Processo pterigoideomaxilar.

ABSTRACT

This case report addresses a pterygoid implant planning in a patient with most of the maxillary teeth lost in the posterior and anterior bilateral segment. Given the need for rehabilitation in this region with structural limitations, pterygoid implants offer a less invasive alternative and less surgical interventions. Rehabilitation of missing teeth in the posterior maxilla always presents a challenge for treatment, as this region often presents obstacles to inserting the implants.

Keywords: Pterygoid implants. Atrophic jaw. Pterygoidomaxillary process.

Keywords: Pterygoid implants. Atrophic maxilla. Pterygoidomaxillary process.

SUMÁRIO

1 INTRODUÇÃO.....6
2 RELATO DE CASO.....14
4 DISCUSSÃO.....19
5 CONCLUSÃO.....20
6 REFERÊNCIAS.....21

INTRODUÇÃO

Araujo et al.[1] analisou 331 artigos relacionados a implantes pterigoideo em uma extensa pesquisa sistemática de revisão de literatura de casos clínicos abordando as indicações, técnicas, prognósticos e protocolo da técnica de reabilitação da maxila posterior atrófica usando a região pterigoideo com o objetivo de avaliar os resultados obtidos nos artigos selecionados quanto à taxa de sucesso, indicação cirúrgica da região, estudo da anatomia comparando diferentes indivíduos no estudo anatômico e radiológico, ao protocolo de direcionamento, ao tamanho do implante, à dificuldade operatória, às complicações cirúrgicas e à comparação de implantes instalados em outras regiões os quais erroneamente os descreve como implantes pterigoideos quando o correto seria implantes pterigomaxilar. Esses artigos foram inseridos na tabela de excluídos da amostra de resultados obtidos em casos com sucesso. Artigos referentes à técnica descrita como implante pterigoideo são apenas aqueles cujo posicionamento segue a técnica preconizada. Para tanto, faz-se necessário seguir o direcionamento com angulações e comprimento adequados para que a instalação seja feita precisamente no corredor ósseo formado pelo processo piramidal do osso palatino e a placa lateral do processo pterigoideo com fixação no ápice da densa placa do osso pterigoideo.

Agbaje et al.[2], descreveu em um artigo uma técnica alternativa para reabilitação de maxilas atróficas, técnica essa que requer curva de aprendizagem sensível, pela dificuldade de acesso e proximidade com estruturas vitais. Porém, demonstra ser confiável e previsível em relação à escolha de procedimentos de elevação do seio do maxilar ou de deixar a prótese com cantilever como relatado nesse artigo a reabilitação em 2 pacientes. O primeiro tinha 47 anos, portador de síndrome de Down, com região superior posterior bilateral da maxila severamente atrófica e mandíbula desdentada. Foi sugerido inicialmente dois implantes zigomáticos, porém houve uma mudança no planejamento a partir da avaliação da tomografia 3D, em que se percebeu insuficiência de osso no zigoma. Decidiu-se, por fim, pela

instalação na maxila, dos implantes na placa pterigomaxilar bilateral e quatro implantes na região 25, 22, 15 e 12, e confecço da prótese protocolo. O segundo caso se trata de um paciente de 49 anos apresentando fratura nas raízes 14 e 17 com pinos para suporte da prótese fixa. Foram removidas as raízes fraturadas e refletido o retalho vestibular e palatino a partir do 13 até o descobrimento da tuberosidade, sendo instalado o implante pterigoideo para suporte posterior da fixa e dois implante na região do 15 e 14. Sobre o implante pterigoideo feito, fez-se a fixação na estrutura da barra metálica sem o recobrimento cerâmico, apenas a estrutura metálica de apoio para receber o parafuso de fixação. A confecção da fixa ocorreu quatro dias depois.

Uchida Y.[3], com o objetivo de estudar e avaliar a região pterigomaxilar, realizou o estudo de medições em tomografia computadorizada de 46 amostras selecionadas de cadáveres com maxilas atróficas. Mediu pontos entre a tuberosidade maxilar e o ponto mais baixo lateral da fossa pterigomaxila obtendo uma média de 18,7 mm de comprimento e a menor distância de 10,0 mm. Mensurou também a distância média de 2,9 mm, e a menor em 0,2 mm da linha traçada da crista alveolar, passando pela crista infomeomática e fossa pterigomaxilar. Também chegou à distância média de 19,4 mm e mínima de 12,7 mm da artéria palatina descendente à tuberosidade maxilar. Esse estudo comprova a necessidade de uma atenção cuidadosa para a introdução de implantes pterigoideo.

Cushi e colaboradores[4] relataram a dificuldade de reabilitar pacientes na região posterior da maxila. Além disso, considera o levantamento do seio como padrão ouro entre as opções de reabilitação para a região, até o surgimento da opção de usar a região pterigomaxilar no tratamento de maxilas atróficas. Reabilitou um paciente de 63 anos: foram instalados dois implantes pterigoideo e quatro implantes curtos na região posterior da maxila com follow-up de sucesso por dois anos, em uma abordagem minimamente invasiva em implantes pterigoideo.

Xavier Rodriguez e colegas[5] abordaram o estudo de corte transversal em tomografia computadorizada, sugerindo que a instalação de implantes na região pterigomaxilar deve ser decidida no momento cirúrgico, levando em

consideração a correta direção, localização, comprimento e também a opção de uso de osteótomos, a fim de minimizar as complicações cirúrgicas.

Leonard Krekmanov[6] comparou a colocação de implantes posteriores na mandíbula e maxila com deficiências ósseas à reabilitação em ambos os maxilares com as variações de técnicas, como levantamento do seio, tela de titânio, implantes inclinados para distal e implantes zigomáticos para superar as deficiências ósseas graves. Assim, conclui que as dificuldades e problemas existentes nas diferentes técnicas são equiparadas entre elas.

O estudo Colocação de implantes Branemark na região do tubérculo maxilar: considerações anatômicas, técnica cirúrgica e resultados a longo prazo, de Arne Ridell, Kerstin Gröndahl e Lars Sennerby[7], realizado em 22 pacientes, com instalação de prótese de pelo menos um lado na região pterigomaxilar, no período de 1 a 12 anos, não teve nenhuma perda e, quanto ao osso marginal, o resultado foi semelhante aos implantes instalados em outras regiões.

Em Estudo anatômico da área peterigomaxilar para implantes em 100 pacientes, desenvolvido por Xavier Rodriguez et al.[8], com o objetivo de descrever a angulação média e as dimensões da área pterigomaxilar para facilitar a orientação dos implantes pterigoideos durante a sua colocação. O resultado deste estudo apresentou o comprimento da placa pterigomaxilar de 22,5±4,8 mm. A posição média do eixo da cortical pterigomaxilar foi 72,5±4,9 graus em direção distal e 81,3±2,8 graus à direção palatino em relação ao plano de Frankfurt. Esse resultado pode sugerir que um implante de 15 a 18 mm de comprimento e 3,75mm de diâmetro seria ideal para ser envolvido por osso cortical na área pterigomaxilar na maioria dos pacientes.

A pesquisa de Sthefen, Glenn e Thomas[9], realizaram uma análise de 164 implantes de titânio óxido-superfície em arcos completamente desdentados para prótese fixa usando ancoragem na região pterigomaxilar, mostrou que os implantes com superfície de óxido de titânio parecem ajudar na resposta de cura da interface osso-implante, mesmo com carga imediata.

Marco Somi, Juan Guarino e Miguel Peñarrocha[10] fizeram em 2010 uma revisão da literatura – Implantes em contrafortes anatômicas do maxilar superior – sobre todos artigos publicados a respeito de implantes pterigoideo com tratamento de implante na maxila anatômica usando os contrafortes anteriores (frontomaxilar e frontozigomatico) e o posterior (pterigomaxilar), comparando as três regiões como possíveis áreas exploradas na inserção dos implantes para reabilitação fixa.

A opção do implante no osso pterigomaxilar foi introduzida por Tuslane em 1992[11]. Tuslane e outros sugeriram colocar implantes não inferiores a 13mm de comprimento na região, pois tal comprimento iria aumentar a estabilidade primária, com próteses mais estável em relação às forças oclusais, mas tendo no máximo 18mm para que a colocação seja supracrestal, a fim de evitar danos em estruturas vasculares próximas e com direcionamento ao osso efenoide de maneira obliqua de 70 graus rem relação ao plano de Frankfurt mesiocranial. Após a introdução bem sucedida do conceito de osseointegração pelo prof. Branemark, Tuslane F. relatou que a implantodontia tem buscado alternativas para reabilitações com procedimentos menos invasivos, e como essa região têm suas próprias limitações, a região pterigomaxilar proporciona um excelente alternativa na colocação de implante para restaurar a maxila posterior atrófica, sem adicionar procedimento cirúrgico como enxerto interno do seio, aumento vertical, implantes inclinados e implantes zigomáticos.

Eugenia Candel David e colaboradores[12] descreveram na revisão de literatura o uso de osteotomo curvo para facilitar acesso à região pterigoideo e instalar o implante, o qual tem taxa de sucesso semelhante a implantes instalados em outras regiões com menos complicações cirúrgicas e boa aceitação do paciente.

Young-Jin Park e Sung-Am Cho[13], fizeram um estudo de caso de prótese fixa em pacientes parcialmente desdentados pelo raio-x panorâmico e avaliados depois de 1 a 7 anos quanto ao nível marginal ósseo, à radiolucidez das estruturas da tuberosidade pterigoide e à mobilidade da prótese fixa. Nenhuma das estruturas dos implantes instalados na avaliação de 1 a 7 anos

falhou. A espessura óssea em torno do implante na tuberosidade pterigoide foi de 0,6 a 1,3mm, com média de 0,94mm de espessura óssea.

Noncini e colegas[14] apresentaram um caso clínico em que foram colocados implantes pterigomaxilares usando osteotomos modificados para a perfuração ósseo, tendo como objetivo evitar riscos ou complicações cirúrgicas, como perfurar a artéria palatina e traumatizar lábio ou mucosa jugal. Uma angulação de 20 graus facilita o trabalho do profissional para a pega e permite a melhor adaptação à anatomia bucal na região cirúrgica.

Ciurana e colaboradores[15] descreveram a definição de implante pterigoideo como fixação de 13 a 20mm posicionada no processo o qual possui o osso compacto capaz de resistir às forças aplicadas na prótese em maxilar atrófica sem requerer uso de outras técnicas, como implantes zigomáticos que requerem necessidade de anestesia geral, ou preenchimento interno do seio, mantendo sua integridade e com menor período para a reabilitação.

Thomas J. Balshi[16] fez uma análise de 365 implantes pterigomaxilares. Deles, 42 foram removidos. Segundo Zarb et al., a maxila posterior é a área mais difícil e problemática para o tratamento com implantes osseointegrados. Dentre várias limitações do quadrante posterior da maxila, destacou a acessibilidade da área pterigomaxilar. Pensava-se previamente que a área pterigo-maxilar era inoperável e não adequada para implantes, devido também a fatores anatômicos e biomecânicos. A placa pterigoideo tem sido usada com sucesso. Nesse estudo, muito dos implantes estão em uso há mais de 4 anos.

Huynh-Bal[17] fez um estudo de literatura de 20 artigos selecionados em revisão sistemática, com o objetivo identificar estudos clínicos sobre a sobrevida a curto e a longo prazo de implantes colocados na região pterigoide. A taxa de sobrevivência de até um ano foi de 92%, e de 91% quando acumulada no período de 10 anos. Essas revisões sistemáticas de literatura ainda podem ajudar a avaliar e resumir dados existentes e ajudar a determinar os resultados de interesse. Porém, são necessários mais estudos com um período de seguimento mais longos, envolvendo um número adequado de implantes, com a intenção de obter um melhor entendimento da sobrevivência dos implantes pterigoideos.

Os implantes dentários tornaram-se a opção amplamente aceita de reposição dentária de rotina. Um estudo recente de Karoussis e associados[18] mostraram que, em um período de dez anos, os implantes obtiveram uma taxa de sucesso de 96,5% em pacientes que não tinham história de periodontite crônica e 90,5% naqueles que tiveram periodontite. As taxas de sucesso dos implantes provaram ser consistentemente altas para pacientes sem risco, mas são os pacientes com alto risco de falha do implante que justificam a pesquisa de superfícies de implantes melhoradas para aumentar as taxas de sucesso. Alguns exemplos de pacientes de alto risco são fumantes, diabéticos mal controlados, mulheres com osteoporose e pacientes com histórico de doença periodontal agressiva. As taxas de falha de implantes em fumantes mostraram ser duas vezes mais altas do que em não fumantes. Estudos também mostraram maiores taxas de falha do implante a longo prazo em pacientes diabéticos em comparação com pacientes sem diabetes.

Valerón e Velázquez[19] descreveram a importante colocação da porção apical do implante incorporado ao osso denso pterigomaxilar e sua porção coronal cortical na maxila, a fim de conseguir uma boa estabilidade primária e, consequentemente, a osseointegração capaz de suportar as forças nonaxiais em uma manobra cirúrgica com baixo risco, evitando ao mínimo entrar com brocas no espaço retropterigoideo ou na fossa pterigomaxilar. Esse risco é minimizado com o uso de osteótomos cilíndricos na sequência de 0,5 a 3mm de espessura a partir de um orificio da cortical realizado com broca esférica, que serve de acesso para o primeiro osteótomo iniciar um túnel pelo osso poroso da tuberosidade até encontrar o osso denso da junção pterigomaxilar-piramidal. Tendo o túnel dilatado, com a compactação, faz-se o uso de uma broca com baixa rotação para acrescentar 4mm de perfuração ao osso denso, o qual permitirá um bom travamento do implante capaz de osseointegrar, visando a reabilitação segura.

Ciruana e associados[20], com objetivo de revisão de literatura, se propuseram em um artigo a definir a variação anatômica da região óssea para instalar implantes pterigoideo. Há 3 ossos envolvidos na técnica e uma única região anatômica, o pterigo-palato-maxila composto por duas colunas ósseas mais compactas do que a maxila que descem verticalmente da parte inferior do

osso esfenoide composto de três partes: base superior, asa e fossa pterigoidea. A distância média da crista alveolar no nível do segundo molar até a região do meio do processo pterigoide é geralmente cerca de 15 mm. Por esse motivo, uma fixação necessária mínima é de 13 mm de comprimento para alcançar a sutura pterigomaxilar e ser capaz de catalogá-la como um implante pterigoide *(Figura 2)*. Antropometricamente analisada a posição dessa coluna óssea composta da tuberosidade maxilar, o processo piramidal do osso palatino e o processo pterigoide com ou não a maxila desdentada, em uma maxila que não mostra reabsorção mantendo a dentição, a inclinação da coluna túbero-pyramidopterigoidea é de 76,5 ± SD 3,0º no sentido ântero-posterior, e com relação ao plano de Frankfurt é de 17,2º ± SD 2,7º de angulação bucoplatina. Na maxila desdentada, a inclinação da coluna túbero-pirâmido-pterigoide é de 67,3º± SD 5.0º no sentido antero-posterior e, sobre o plano de Frankfurt ,14,1º ± DP 2,1º de angulação bucoplatina.

a) Maxilar superior;

b) Apófise piramidal do osso palatino;

c) Apófise pterigoide do osso esfenóide;

x) Comprimento da sutura pterigomaxilar (12 mm); y) Altura da tuberosidade da maxila(5 mm).

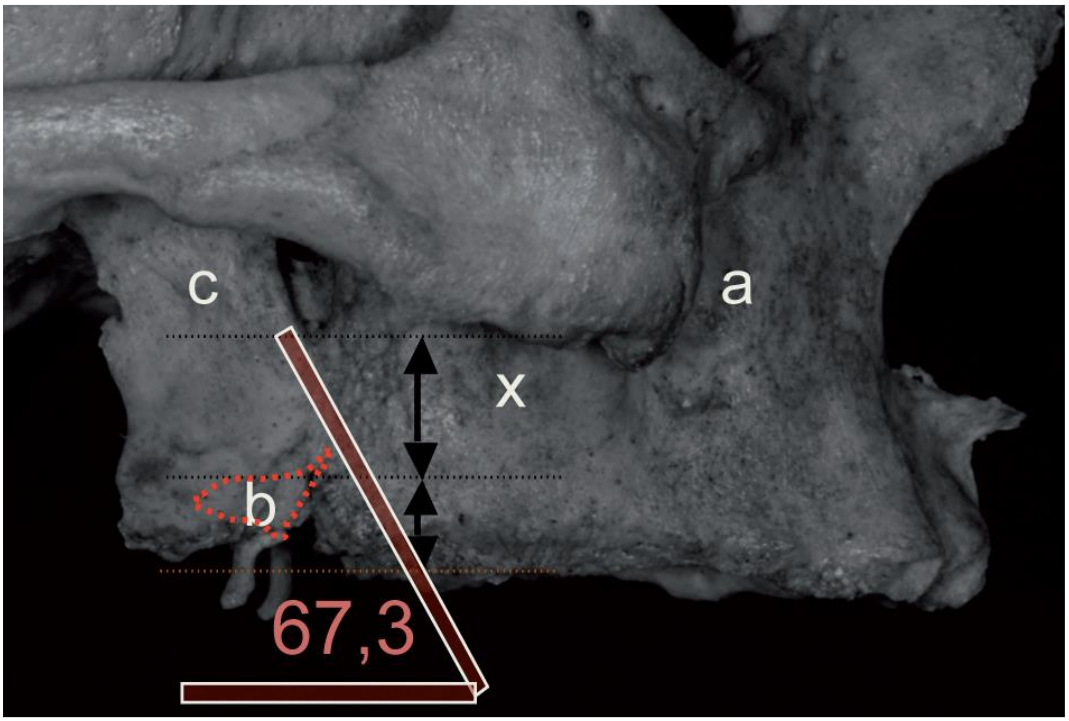

Figura 2: Vista lateral da sutura pterigo-palato-maxilar.

O desenho abaixo demonstra as formas do processo piramidal do osso palatino dependendo da inclinação da boca de cada pessoa.

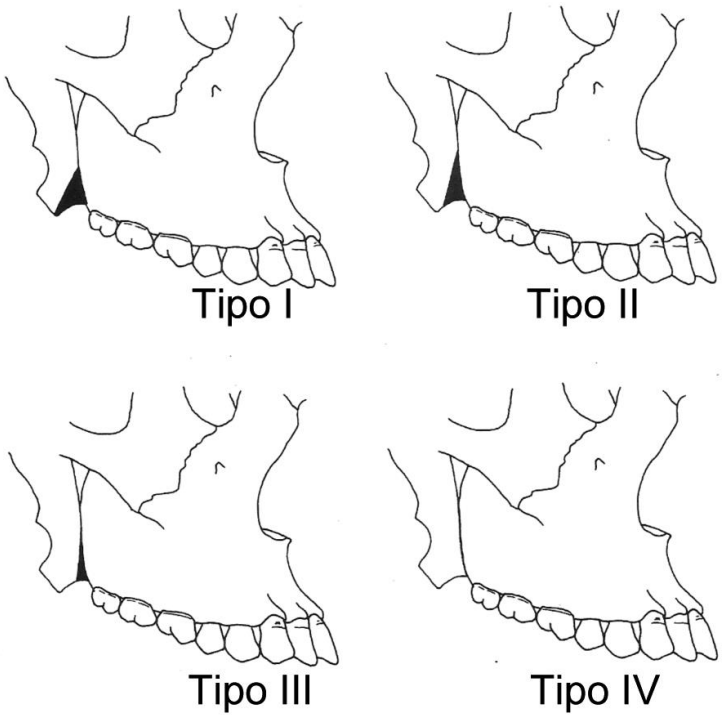

Figura 3: Forma da inclinação da boca do processo piramidal do osso palatino.

• Tipo I: forma de triângulo equilátero.

• Tipo II: forma triangular direita.

• Tipo III: forma de triângulo de retângulo estreito.

• Tipo IV: forma com a vista lateral.

O objetivo desse trabalho é apresentar uma breve revisão de literatura embasando um caso clínico realizado no curso de especialização.

RELATO DE CASO

Paciente do sexo masculino, 54 anos, referenciado na consulta com histórico de periodontia avançada com perda de grande número dos dentes posteriores e anteriores. Ao exame clínico e radiográfico, os dentes do segmento posterior da maxila esquerda tinham um prognóstico desfavorável e houve portanto, indicação de remoção.

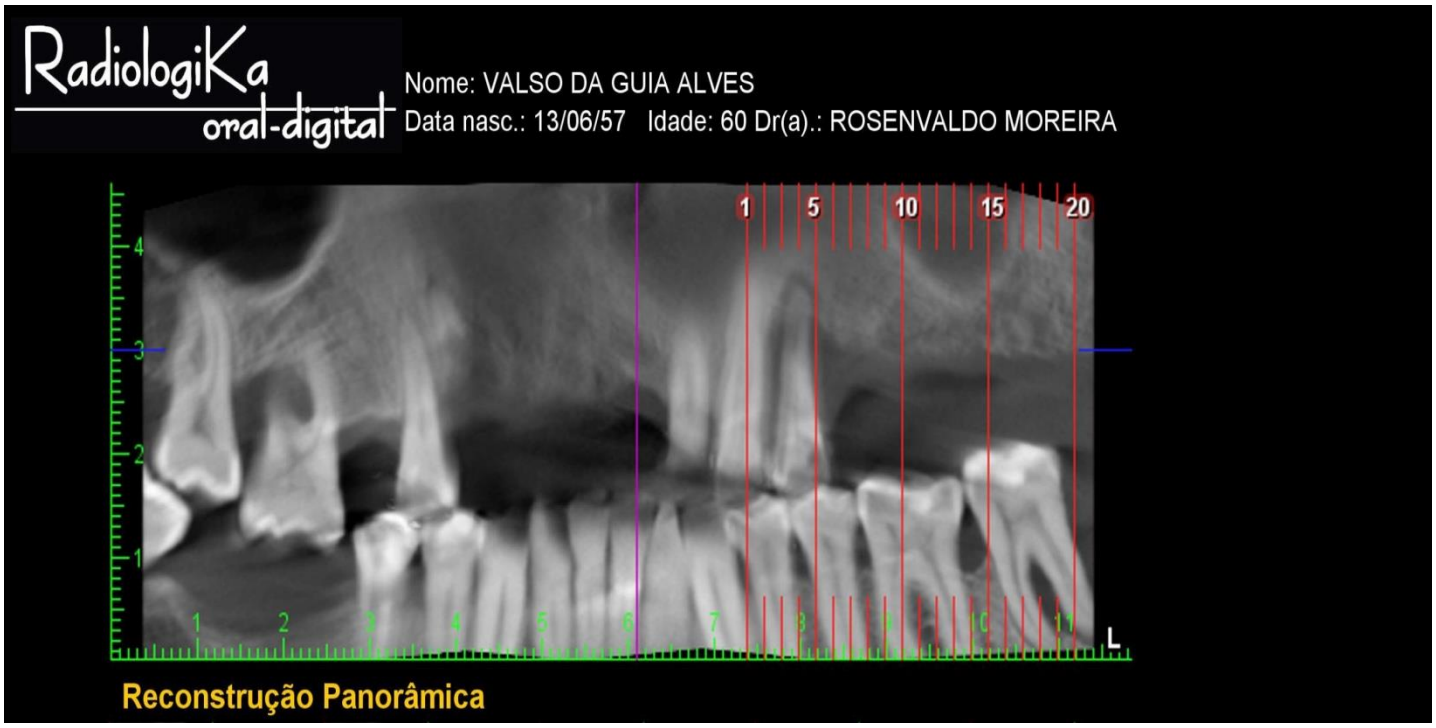

Rx Inicial

PLANEJAMENTO

Foram planejados implantes nas regiões anterior e posterior bilateral. Porém, o relato em questão foi em relação à reabilitação da maxila posterior esquerda, na qual o paciente apresentava perda significativa de dentes anteriores e posteriores com atrofia severa de rebordo e pneumatização do seio maxilar.

Avaliada a condição sistêmica positiva, o paciente foi medicado com 1 grama de amoxicilina uma hora antes do procedimento operatório.

Removido os dentes condenados permaneceram apenas os elementos 17, 14, 22 e 23. Foi apresentado as opções de tratamento com a protocolo superior sugerido como uma boa alternativa diante da grande quantidade de dentes perdidos e principalmente pela severa atrofia maxilar na região do 26 e 27. Também apresentado o planejamento com reabilitação fixa por segmentos com o uso do implante pterigoideo na região posterior esquerda da maxila.

Após o consentimento do paciente foi confeccionado o guia para o correto posicionamento e escolha dos implantes para cada região a ser inserido o implante. Foi planejado o implante 3,8x15mm na região da placa ptérigo-maxilar e dois implantes 3,8x11,5mm na região do 24 e 25. Aplicada a anestesia local, o retalho de espessura total foi levantado e implantes na região de pré-molares e pterigoide foram colocados. A colocação do implante na região pterigoide foi feita com angulação de 80 graus para palatina e de 70 graus em distal com torque de travamento primário de 30N. Reabilitada também a maxila anterior com três implantes na região do 21, 12 e 13 para confecção fixa com quatro elementos em metal cerâmica. No lado direito instalou-se prótese parcial de dois elementos unidos na região do 15 e 16. Reabilitado temporariamente com prótese removível com armação metálica. Instruções pós-operatórias. O paciente foi avaliado com radiografia após três meses e foi iniciada a reabilitação protética. As impressões foram tomadas e realizado a reabilitação com uma prótese aparafusada. Radiografia na prova da estrutura metálica para certificar o assentamento passivo e, em seguida, houve o encaminhamento para laboratório para aplicar a cerâmica. Na consulta de instalação definitiva: aperto de parafusos em 20 N.



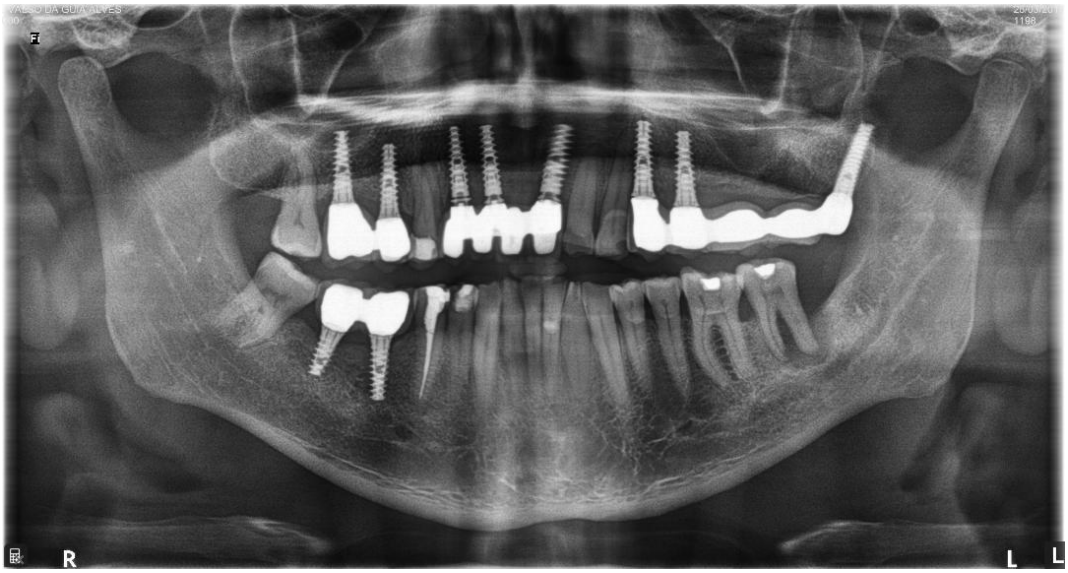

1. 1. Rx Panoramicas



2. Foto com mini-pilar instalado



3. Foto região retromolar com pilar no implante pterigoideo

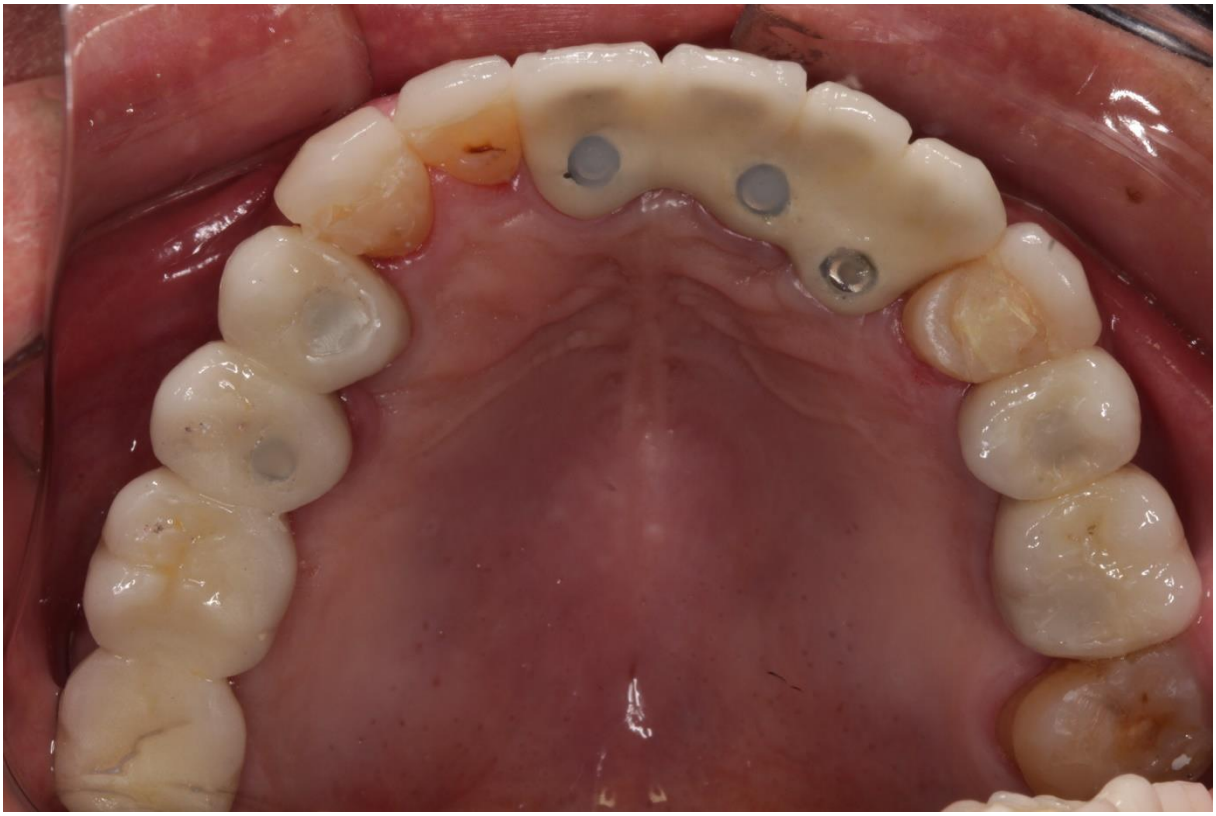

4.Foto palatal



5.Foto frontal

RESULTADO

Consideramos êxito estético e funcional diante do que foi planejado e as condições limitantes do caso. O paciente manifestou satisfação e afirmou que foram atendidas suas expectativas. Avaliamos também como acertiva a opção pelas 3 fixas em cerâmiaca frente a possível escolha de remoção total dos dentes superiores e confecção do protocolo por apresentar uma melhor estética e principalmente melhor condição de higiene.

DISCUSSÃO

A maxila atrófica posterior apresenta limitações, como má qualidade e quantidade óssea, presença do seio maxilar, dificuldade de acessibilidade, manutenção de higiene bucal inadequada e, em alguns casos, carga oclusal extrema nas regiões dos molares. Para superar essas limitações e deficiências, vários procedimentos como a elevação do seio com aumento ósseo vertical, os implantes inclinados e os implantes zigomáticos têm sido amplamente relatados nas pesquisas e em nossa prática do dia a dia.

A colocação do implante na região pterigomaxilar abre novas perspectivas na reabilitação da maxila posterior atrófica. Devido às desvantagens, como a ruptura da membrana sinusal durante os procedimentos de elevação do seio, as infiltrações de enxertos ósseos no seio e a alta morbidade observada em implantes inclinados, uma alternativa e método simples, mas eficaz, de reabilitar a maxila posterior é a colocação do implante na placa pterigoidea.

Além disso, o implante colocado na região pterigomaxilar não compromete a estabilidade com as forças não axiais. Uma vez que o ósseo está integrado, os relatos mostram que esses implantes resistem a todas as forças axiais e não axiais melhor do que qualquer outro implante colocado na maxila. Acreditamos que o diferencial positivo seja a boa qualidade da gengiva no local. Também, neste relato de caso, o paciente não apresentou desconfortos ou incômodos, dificuldade na fala e na manutenção da higiene

bucal. Apresentou apenas um pouco de dificuldade de abertura de boca para colocação da prótese de implante.

CONCLUSÃO

Quando se perde os elementos dentais, também se perde o osso alveolar com o tempo, visto que a presença da raiz é imprescindível para mantê-lo. Também ocorre uma perda considerável por doença periodontal agressiva. O comprometimento ósseo por extrusão dental é também bastante importante, pois o plano oclusal é alterado, diminuindo o espaço interoclusal, dificultando a reabilitação por falta de espaço para oclusão com dente antagonista, visto que a extrusão do dente afeta também a expansão vertical do seio do maxilar, o que ocasiona prejuízo no comprimento vertical e horizontal da região, alterando de maneira negativa a forma, a qualidade e a quantidade de osso. Diante dessa situação os implantes pterigoideos apresenta uma alternativa muito interessante na reabilitação das maxilas atróficas.

Assim sendo, pode-se concluir que os implantes pterigoides foram uma boa indicação para superar a dificuldade na região com perda óssea severa. A restauração da maxila posterior usando implantes pterigoideo é benéfica e proporciona excelente suporte. São implantes biomecânicos estáveis e não há balanço dos pônticos. Obtemos alta taxa de sucesso obtida com esses implantes, quando comparados aos implantes utilizados em outras áreas da maxila.

REFERÊNCIAS

1. Araujo RZ, DDS, MS, Ferreira Júnior JS, DDS, MS, PhD, Camila Lopes Cardoso CL, DDS, MS PhD, Benites Condezo AF, DDS, MS, Moreira Júnior R, DDS, MS, Curi MM, DDS, MS, PhD.**Clinical outcomes of pterygoid implants: Systematic review and meta-analysis,** Journal of crânio maxilo-facial surgery.https://doi.org./10.1016/j.jcms.2019.01.030.

2. Agbaje 2018 **Rehabilitation of Atrophic Maxilla using Pterygoid Implants:** Case Reports Jimoh Olubanwo Agbaje1,2, Jan Meeus2, Luc Vrielinck2 and Henri Diederich. Oral and maxillofacial Sugery, St Jonh¨s Hospital, Belgium

3. Y.Uchida,Y Yamashita, A. Danjo, K. Shibata, A. Kuraoka: **Computed tomography and anatomical measurements of critical sites for endosseous implants in the pterygomaxillary region:** a cadaveric study. Int. J.Oral and Maxillofac. Surg. 2017:xxx:xxx-xxx, 2017

4. Alessandro Cuchi, DDS, Clin MSc, PHD, Elisabeta vignudelli, DDS,Msc, PHD, Simonetta Franco, DDS, and Fiusepe Corinaldesi, MD, DDS**: Minimally Invasive Approach Baseado n Pterygoid and Short Implants for Rehabitation of Extremely Atrophic Maxilla**. University of Bolonha 2017 Doi 10.197 / ID. 0000000000000603

5. Xavier Rodriguez, Lucas-Taule, B.Einayer, PGargallo-Albiol, M.eñarrocha, F.Hernandez-Alfaro: **Anatomical and radiological approach to pterygoid implants: a cross-sectional study of 202 cone beam computed tomography examinations:** Int.J.Oral maxilofac.surg.2015

6. Leonard Krekmanov, DDS, PHD1; **Placement of Posterior Mandibular and Maxillary Implants in Patients with Severe Bone Deficiency: A Clinical Reporto f Procedure.** O International Journal of Oral Maxilo implantes, 729. 2000 por Quitessense Plublishing.

7. Arne Ridell, Kerstin Grondahl, Lars Sennerby: **Placement of Branemark implants in a the maxillary tuber region: anatomical considerations , surgical technique and long-term results.** Intitute for Clinical Sciencs, Sahlgrenska Academy, Göateborg University, Göteborg, Sweden.

8. Xavier Rodriguez,MD,PHD$_{1/}$Victor Mendez, DDS,$_{2/}$Xavier Vela,MD,DDS$_{3/}$Maribel Segala,MD,DDS$_3$ **; Modified Surgical Protocol for Placing Implants in the Pterigomaxillary Region: Clinical and Radiologic Study of 454 Implants:** International Journal Oral Maxilo Facial implants.2012;27:1547-1553

9. Sthefen F. Balshi, MBE1/Glenn J.Wolfinger,DMD2/Thomas J. Balshi,DDS3. **Analisy of 164 Titanium Oxide-Surface Implants in Completely Edentulous Arches for Fixed Prosthesis Anchorage Using the Pterigomaxillary Region;** Prostodonthist intermedica, Fort Washington, Pensylvania; The Internartional Journal of Oral & Maxillofacial . Vol 14 Number 3 1999.

10. Marco Somi, Juan Guarino, Miguel Peñarrocha ; **Implants in anatomical buttresses of upper jaw;** Med Oral Pathol Oral Cir Bucal 2005;10: 163-8

11. Tuslane JF(1992). **Osseointegrated fixtures in the pterygoid region. In. Worthington P, Branemark Pl(edn). Advanced Osseointegration Sugery: Aplications in the Maxillofacial Region.** Chicago, III: Quintaessence Publishing, USA,pp.182-188;1989:103-15.

12. Eugenia Candel David, Maria Peñarrocha, PHD,DDS **Reabilitation of the Atrophic Posterior Maxilla With Pterygoid implants: A review.** Journal of Oral Implantology 461University of Valencia,Spain. *Corresponding author, e-mail:maria.penarrocha@uv.es DOI:101563/AAID-JOI-D-

10-00200.

13. Young-Jin Park e Sung-Am Cho, Ms PHD **Retrospective Chart Analysis on Survival Rate of Fixtures Installed at the Tuberosity Bone for Cases With Missing Unilateral Upper Molars: A Study of 7 cases**. J Oral Maxillofac surg 68:1338-1344,2010.

14. Nocini PF, Albanese H, Fior A,De Santis D. **Implant placement in the maxillary tuberosity: The Summers Thecnique performed with modified osteotomes.** Clin Oral impl Res 2000; 11:273-8.

15. X. Rodríguez-Ciurana, X. Vela Nebot, V.Mendez, M.Segalá, **Alternatives to maxillary sinus lift: posterior área of the atrophic maxila rehabilitation by means pterygoideal implants.** Tesis doctoral, Universidad Barcelona, Unidad docente de Vall d'Hebron. Barcelona 2005. Rev Esp Oral Maxillofac 2008;30,6

16. Thomas J. Balshi, DDS, PHD, FACP1/Glenn J. Wolfinger,DMD, FACP2/ Robert W.Slausch,BS3/Stephen F, MBE4, **A Restropective Comparasion of Implants in the Pterigomaxillary Region: Implant Placement with Two-Stage, Single-Stage, and Guided Sugery Protocols:** Dr Sthefen Balshi , PI Dental Center at the Institute for facial esthetic ,467 Pensylvania Avenue, Suite 201 , Fort Washigton, PA 19034,USA. 2013 Qintessense Publishing Co Inc.

17. Brida AS, Huynh-Ba G. **Implants in the pterygoid region: A systematic review of the literature.** Int J Oral Maxilofacial surg. 2011; 40-773-781.

18. Karoussis IK, Salvi GE, Heitz-Mayfield LJA, Hammerle CHF, Lang NP. **Long-term implant prognosis in the patients with and without a history of cronic periodontitis: a 10 year prospective cohort study of the ITI Dental Implant System.** Clin Oral Implant Res. 2003; jun;14; 329-39.: Departamento of Periodonlogy and fixed Prosthodontics, University of Beme , School of Dental Medicine, Beme, Switzerland.

19. Jesús Fernández Valeron, MD,DDS/José Fernández Velázquez,MD,DDS. **Placement of Screw-Type Implants in the Pterygomaxillary-Pyramidal Regio: Surgical Procucere and Preliminary Results.** Int. J Oral Maxilofac implants 1997; 12:814_819

20. Brida AS, Huynh-Ba G(2011) **Implants in the pterygoid region: a systematic review of the literature**. Int. J Oral Maxillofac Surg. 2011; 40 (8): 773-781