FACSETE
Faculdade de Tecnologia de Sete Lagoas
Portaria 299/2011 DOU 25/03/2011

Grupo CIODONTO

CURSO DE ESPECIALIZAÇÃO EM IMPLANTE

WALDNÉA MARIA DE MATOS E ÁVILA

TRATAMENTO MECÂNICO DE IMPLANTES DE TITÂNIO NA PERI-IMPLANTITE

SETE LAGOAS – MG
NOVEMBRO/2022

WALDNÉA MARIA DE MATOS E ÁVILA

TRATAMENTO MECÂNICO DE IMPLANTES DE TITÂNIO NA PERI-IMPLANTITE

Monografia apresentada ao curso de Especialização *Lato Sensu* da Faculdade Tecnológica de Sete Lagoas (FACSETE-CIODONTO), como requisitoparcial para conclusão do Curso de Especialização em Implantodontia.

Área de concentração: Implantodontia.

Orientador: Prof. Dr. Ivan Andrade

SETE LAGOAS - MG
NOVEMBRO/2022

Ávila, Waldnéa Maria de Matos e
TRATAMENTO MECÂNICO DE IMPLANTES
DE TITÂNIO NA PERI-IMPLANTITE
/Waldnéa Maria de Matos e Ávila **-** 2022.
31 f.: il.

Orientador: Prof. Dr. Ivan Andrade
Monografia (Especialização em Implantodontia) -
Faculdadede Tecnologia de Sete Lagoas, 2022.

1. Tratamento mecânico de implantes de titânio
na peri-implantite.
I. Título.
II. Dr. Ivan Andrade

FACULDADE DE TECNOLOGIA DE SETE LAGOAS (FACSETE – CIODONTO)

Monografia intitulada “TRATAMENTO MECÂNICO DE IMPLANTES DE TITÂNIO NA PERI-IMPLANTITE” de autoria da aluna Waldnéa Maria de Matos e Ávila, aprovada pela banca examinadora constituída pelos seguintes professores:

_____

Prof. Dr. Mário Pedro Souza Amaral – FACSETE – Examinador

_____

Prof. Jorge Antônio Mansur de Miranda – FACSETE – Examinador

_____

Prof. Dr. Ivan Andrade – FACSETE – Coordenador e Orientador

Aprovado em Sete Lagoas, 25 de Novembro de 2022.

AGRADECIMENTO

A Deus, presença, força e luz dos meus dias.
A toda a minha família, em especial a minha mãe, Maria Bernadete, e aos meus filhos por todo amor e apoio incondicional.

RESUMO

Atualmente o acesso às informações, a consciência das consequências negativas das perdas dentárias e saber que existem várias possibilidades de tratamento tem conduzido os paciente a buscarem formas de resolver tais perdas. Nesse contexto, a implantodontia apresenta-se como uma opção bastante eficiente na reabilitação oral. Contudo, mesmo sendo um tratamento promissor, existem fatores que devem ser considerados no planejamento, execução e proservação de cada tratamento, uma vez que todo tratamento é passível de intercorrências mesmo que todos os cuidados sejam adotados por parte do profissional e do paciente. Assim, é necessário planejar, estar apto a reconhecer eventuais problemas e apresentar soluções na reabilitação oral, propiciando maior sobrevida ao implante dentário, indo de encontro às expectativas do profissonal e do paciente. Esse trabalho visa discorrer sobre o tratamento mecânico da superfície dos implantes dentários acometidos pela peri-implantite com base em pesquisa bibliográfica.

Palavras-Chave: Reabilitação; Planejamento; Intercorrências; Soluções

ABSTRACT

Currently, access to information, awareness of the negative consequences of tooth loss and knowing that there are several treatment possibilities have led patients to seek ways to resolve these tooth losses. In this context, implantology presents itself as a very efficient option in oral rehabilitation. However, even though it is a promising treatment, there are factors that must be considered in the planning, execution and maintenance of each treatment, since every treatment is subject to complications even if all care is observed by the professional and the patient. Thus, we need to plan, be able to recognize and present solutions for possible problems in oral rehabilitation, providing greater survival to the dental implant, meeting the expectations of the professional and the patient. This work aims to discuss the mechanical treatment of the surface of dental implants affected by peri-implantitis based on bibliographic research.

Key words: Rehabilitation; Planning; Complications; Solutions

LISTA DE ABREVIATURAS

PI – Peri-implantite

IP – Implantoplastia

MBL – Perda óssea marginal

LISTA DE FIGURAS

Figura 1 - Radiografia exemplificando peri-implantite……..……..11
Figura 2 - Defeito ósseo peri-implantar 14
Figura 3 - Debridamento mecânico com cureta de titânio 16
Figura 4 - Debridamento mecânico com cureta plástica 17
Figura 5 - Curetas HufriedyT.....17
Figura 6 - Configuração do sistema de medição de perda óssea marginal (MBL) 19
Figura 7 - Radiografia de implante após 01 ano de carregamento protético.....19
Figura 8 - Radiografia de implante no diagnóstico da peri-implantite - 07 anos após o carregamento 20
Figura 9 – Radiografia de implante após tratamento por meio de implantoplastia – 03 anos de acompanhamento.....20
Figura 10 - Sequência de fotos exemplificando a técnica da implantoplastia 21

SUMÁRIO

1- INTRODUÇÃO.....10
2- PROPOSIÇÃO.....12
3- REVISÃO DE LITERATURA.....13
3.1 Histórico.....13
3.2 Tratamentos da peri-implantite 16
3.2.1 Debridamento mecânico terapia não cirúrgica.....16
3.3 Terapia cirúrgica 17
Implantoplastia..... 18
4- DISCUSSÃO.....21
5- CONCLUSÃO.....24
REFERÊNCIAS BIBLIOGRÁFICAS.....25

1. INTRODUÇÃO

A busca da reabilitação oral por meio dos implantes dentários tem sido recorrente no dia-a-dia da clínica odontológica, visto que os pacientes possuem maior acesso a informação e acabam conhecendo as vantagens desse tipo de tratamento.

O sucesso das reabilitações protéticas com implantes dentários está diretamente ligado ao processo de osseointegração, processo esse que Branemark *et al*. (1970) definiu como uma conexão funcional entre um osso vital organizado e a superfície de um implante de titânio apto a receber carga funcional.

Existe uma variedade grande de tamanhos e formas de implantes dentários, e pesquisas demostram que mesmo pequenas alterações na geometria desses implantes podem interferir no sucesso da osseointegração (LEE *et al.*, 2005).

Apesar das altas taxas de sucesso, existem também algumas complicações que podem ocorrer, e dentre elas a peri-implantite (doravante, PI) apresenta-se como a mais desafiadora (BIANCHINI *et al.*, 2019).

A PI apresenta-se como uma doença inflamatória causada principalmente pelo acúmulo de biofilme dental ao redor dos implantes dentários, que pode levar, se não diagnosticada e tratada, à perda progressiva do tecido ósseo de suporte (BERGLUNDH et al., 2018). A PI apresenta sinais clínicos de inflamação, aumento da profundidade de sondagem, podendo ocorrer ainda supuração e, por vezes, hiperplasia gengival (SORIANO-LERMA *et al.*, 2019).

Mombelli *et al.*, (1994) relataram evidências de que o principal fator etiológico das infecções peri-implantares fosse a colonização bacteriana (SCHWARZ *et al*., 2006), ressaltando ainda que o defeito ósseo formado pela PI pode ser intensificado por sobrecarga oclusal.

O diagnóstico da PI é feito por meio do exame de sondagem peri-implantar, avaliando-se: sangramento gengival, profundidade de sondagem, presença de biofilme, exsudato, supuração, faixa de mucosa queratinizada e presença de mobilidade no implante. O nível de suporte ósseo ao redor dos implantes deve ser avaliado por meio de radiografias periapicais, pois perda óssea vertical está geralmente relacionada a bolsas peri-implantares (MOMBELLI *et al.*, 1998).

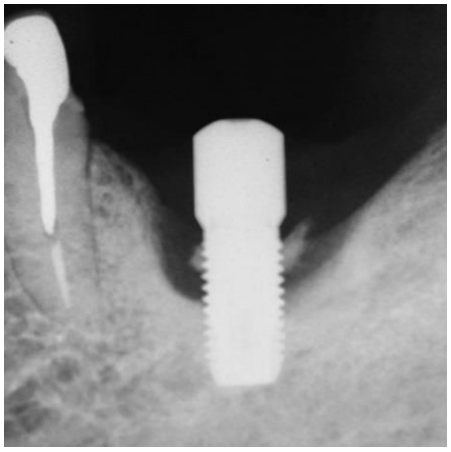

Figura 1 - Peri-implantite (Imagem do arquivo pessoal do docente Prof. Dr. Luiz Antonio Pugliesi Alves de Lima)

Diante da doença peri-implantar, o protocolo de tratamento precisa conter na terapêutica limpeza mecânica para controle da infecção (LIN; DEL AMO; WANG, 2018).

Existe uma variedade de protocolos propostos para o tratamento da PI, entre eles: debridamento mecânico, terapêutica antibiótica local e/ou sistêmica, aplicação de antissépticos, e mesmo intervenção através de cirurgia de campo aberto ressectiva ou regeneradora.

O debridamento mecânico através de curetas e ultrassom tem sido apresentado com opção de tratamento conservador para a PI quando for constatada a perda óssea, acúmulo de biofilme dental e/ou cálculo dental, inflamação dos tecidos peri-implantares e perda óssea menor ou igual a 03 mm (TAGLIARI; TAKEMOTO;ANDRADE, 2015).

Autores como Salgado *et al* (2017) e Renvert *et al.* (2018) relatam que limitações do tratamento não cirúrgico, como por exemplo, dificuldade de visualização e acesso da área infectada tornam a descontaminação da superfície do implante questionável, quando esse tratamento é realizado.

Procedimentos cirúrgicos devem ser incluídos na terapia da PI, quando existir sangramento à sondagem, valores de profundidade de sondagem ≥ 6 mm e uma perda óssea maior que 02 mm (BERGLUNDH *et al.*, 2010).

Esse trabalho irá ater-se ao tratamento mecânico dos implantes dentários: debridamento mecânico, não cirúrgico, e dentro da terapêutica cirúrgica a implantoplastia.

2. PROPOSIÇÃO

O objetivo desse trabalho é mostrar as possibilidades do tratamento mecânico das superfícies dos implantes dentários acometidos por peri-implantite, fazendo uso de pesquisa bibliográfica.

3. REVISÃO DE LITERATURA

3.1. HISTÓRICO

A reabilitação oral tem apresentado a cada dia maiores avanços técnicos e científicos. Nesse contexto, os implantes dentários têm sido amplamente utilizados por atenderem exigências estéticas e funcionais dos pacientes. Apresentam-se, ainda, como uma alternativa segura, reproduzível e estável quando realizados com base em planejamento prévio. Mesmo diante de elevadas taxas de sucesso na reabilitação oral com implantes dentários, existem complicações associadas ao procedimento que podem ocorrer, e abrangem complicações de natureza mecânica e biológica (POMPA; RIBEIRO; SOUSA, 2009).

As complicações de natureza mecânica compreendem a perda de torque dos parafusos dos implantes, trauma oclusal, descimentação da coroa, fratura dos pilares e fratura do próprio implante. Tratando-se das complicações biológicas destaca-se a inflamação dos tecidos peri-implantares por acúmulo de placa bacteriana, caracterizando doenças infecciosas, conhecidas como mucosite e peri-implantite (TAGLIARI; TAKEMOTO; ANDRADE, 2015).

Segundo De Tapia *et al.* (2019), a peri-implantite é uma condição inflamatória caracterizada por complicações biológicas que afetam os tecidos peri-implantares e pode propiciar a perda progressiva do tecido ósseo de suporte.

O tratamento da peri-implantite ainda é um tema controverso e amplamente debatido nas últimas décadas, uma vez que sobre seus fatores etiológicos e tratamento ainda não existe um consenso na literatura (DERKS *et al.,* 2015).

A PI é um processo inflamatório multifatorial que tem como principais fatores etiológicos a sobrecarga oclusal e a placa bacteriana. A doença se apresenta clinicamente através de: inflamação de tecido mole, sangramento à sondagem, supuração, dor, aumento da profundidade à sondagem (favorecido pela disposição das fibras do tecido conjuntivo e ausência de ligamento-características do peri-implante) e perda óssea (BALTAZAR *et al.,* 2000)

O diagnóstico da PI pode ser realizado através de um exame radiográfico e clínico, no qual é possível ver o nível da crista óssea peri-implantar, combinado com ou sem sintomas inflamatórios como a profundidade de sondagem (maior que 4mm) e a presença de sangramento da mucosa peri-implantar (BERGLUNDH *et al.*, 2002).

No entanto, estudos recentes mostram que perda óssea progressiva em torno dos implantes na ausência de sinais de inflamação dos tecidos moles é um evento raro (SCHWARZ *et al*., 2018).

Em relação à extensão do defeito ósseo, este não deve comprometer mais que dois terços do comprimento do implante, devendo também levar em conta o tamanho desse implante (CERBASI *et al*., 2010)

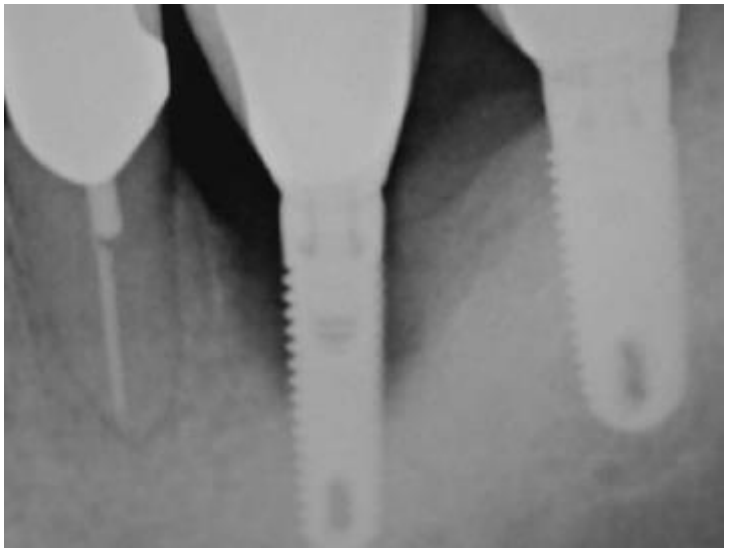

Figura 2 - Defeito ósseo intraósseo peri-implantar.

Os primeiros implantes dentários foram desenvolvidos sem nenhum tipo de tratamento na sua superfície, eram feitos por um processo de usinagem, o qual resultava em implantes com superfície lisa e foram considerados por muito tempo padrão ouro. Novaes *et al.* (2010) relatam que estudos experimentais comparando superfícies lisas e rugosas demonstram uma melhor resposta biológica para as últimas. Com a evolução da implantodontia, alterações nas superfícies dos implantes começaram a ser realizadas com intuito de melhorar a osseointegração.

Segundo Elias *et al.* (2008), a literatura não mostra um consenso sobre qual tamanho ou formato dos implantes favoreceria a osseointegração, contudo sabe-se que quanto maior a área de contato do implante com o osso maior é a interação celular com sua superfície e melhor distribuição das cargas mastigatórias. Os implantes dentários podem ser divididos observando:

- Seu formato: cilíndrico, cônico ou híbrido

- Tipo de conexão protética: hexágono externo, interno ou cone morse (existem outras conexões menos difundidas)
- Tratamento de superfície
- A rugosidade

A estabilidade primária de um implante, que ocorre logo após a sua instalação, depende de sua ancoragem no osso. A forma microscópia do implante, sua geometria, a presença ou não de roscas e a quantidade das mesmas estão diretamente ligadas a essa ancoragem. MISCH CE. (1999)

Meier *et al.* (2011) relatam que as superfícies rugosas do implante têm sido associadas ao desenvolvimento precoce da PI, já as superfícies lisas e a torneada demonstram um desenvolvimento mais tardio da PI. Silva *et al.* (2021) confirmaram que a peri-implantite começa na porção coronária do implante e que pode progredir para a porção mais apical, podendo levar a perda do implante, quando não diagnosticada e tratada precocemente.

A remoção da prótese implanto-suportada durante a fase de reparo/regeneração do defeito, fase que demanda cerca de 4 a 6 meses, é uma das dificuldades do tratamento da PI, e a escolha de tratar ou remover o implante deve acontecer considerando-se critérios tais como: presença de mobilidade do implante; a extensão e forma do defeito ósseo peri-implantar; quantidade de mucosa queratiniza (CERBASI *et al.,* 2010)

Esposito *et al (*2006) indicam como objetivo inicial do tratamento da peri-implantite a redução da patogenicidade bacteriana da superfície do implante, assim como das bolsas peri-implantares patológicas.

Silva *et al.* (2021) concluíram que para evitar a PI é necessário um planejamento inicial do caso e medidas preventivas antes, durante e após o instalação do implante. Diante do diagnóstico da PI, o protocolo de tratamento a ser instituído dependerá do estágio de evolução da doença, entretanto, o controle da infecção, a limpeza mecânica e a remoção da bolsa peri-implantar devem ser acompanhados de instruções de higiene.

3.2. Tratamentos para peri-implantite

3.2.1. Debridamento mecânico – terapia não cirúrgica

Visando a descontaminação da superfície dos implantes afetados pela PI, o tratamento conservador através de debridamento mecânico tem sido proposto na literatura com a utilização de instrumentos rotatórios (escovas de titânio, dispositivos ultrassônicos e abrasivos de ar) ou manuais (curetas) e pasta de polimento. Vários tipos de curetas foram avaliados através da literatura e a conclusão é que os instrumentos utilizados para o debridamento mecânico devem ser macios e delicados, de forma a não causar danos à superfície dos implantes (TAGLIARI; TAKEMOTO; ANDRADE, 2015).

Matarasso *et al*. (1995) afirmam que se a instrumentação mecânica for feita com instrumentos de maior dureza que a superfície dos implantes, a superfície poderá ser danificada.



Figura 3 – Debridamento mecânico com cureta de titânio

Nos casos onde o dignóstico da PI acorre em fases iniciais, recomenda-se o uso de curetas plásticas para evitar danos à superfície do implante, utilizar jatos de bicarbonato, polir com taças de borracha e pedra pomes (ANDRADE *et al.,* 2020).



Figura 4 – Debridamento mecânico com cureta plástica

As curetas de teflon e fibra de carbono têm a mesma dureza das superfícies dos implantes, e podem ser usadas no debridamento mecânico sem risco de estragar a superfície do implante. Contudo, apresentam como desvantagem a propensão à fratura (KORMAS *et al.,* 2020).



Figura 5 - Curetas HufriedyT, utilizadas para debridamento

3.3. Terapia cirurgica

Quando o diagnóstico da PI ocorre mais tardiamente a cirurgia ressectiva é indicada para redução de profundidade de bolsa, removendo-se o tecido gengival marginal, o que acaba por leva à exposição da superfície do implante e ocasiona maiores dificuldades para controle do biofilme (ROMEO *et al.*, 2007). Outro fator

associado à cirurgia ressectiva é a exposição das roscas do implante na cavidade bucal, propiciando acúmulo de bacterias. Mombelli *et al.* (1992) recomendam alisar a superfície do implante se as roscas forem expostas, por ocasião da cirurgia ressectiva ou por recessão dos tecidos moles

A implantoplastia

A implantoplastia é o alisamento das roscas do implante, o que visa eliminar sua porção contaminada e alterar seu formato micro e macroscópico, e foi inicialmente recomendada por Lang *et al.* (2004) e relatada por Suh *et al.* (2003). Além da descontaminação mecânica, a técnica pressupõe que um implante sem roscas pode prevenir a recolonização dos patógenos bacterianos e facilitar a manutenção da higiene oral feita pelo paciente (SCHWARZ *et al.,* 2012). Outros estudos sugerem que a implantoplastia (IP), por alisar as roscas expostas, diminui a aderência de biofilme oral e promove uma superfície mais favorável para a adaptação dos tecidos da mucosa peri-implantar (SCHWARZ *et al.,* 2017).

O alisamento da superfície dos implantes é feito usando uma peça de mão de alta rotação e broca diamantada sob irrigação abundante. Ainda assim, Romeo *et al*. (2005) relatam que o possível calor gerado e a extrema modificação da superfície do implante são fatores a serem considerados, diante da falta de informações sobre as possíveis consequências do uso de brocas nos implantes.

A implantoplastia permite a redução da inflamação associada à superfície implantar afetada e facilita os procedimentos de higienização do implante exposto, sendo caracterizada pelo alisamento e polimento da porção exposta do implante, através da utilização de instrumentos rotativos (STANFORD; COLS, 2017).

Garcés *et al.* (2004) e Muller *et al.* (2000) preconizam o alisamento da superfície do implante e sua descontaminação química com agentes, que podem ser jato de bicarbonato de sódio abrasivo, ácido cítrico ou agente antimicrobiano (ROOS-JANSAKER *et al.,* 2003; SCHOU *et al.,* 2004).

No diagnóstico de rotina, a avalição do osso peri-implantar é feita através de radiografia com a técnica de paralelismo de cone longo (BECKER *et al.,* 1997; BETEMBURG *et al.,* 1998; PAYNE *et al.,* 1999).

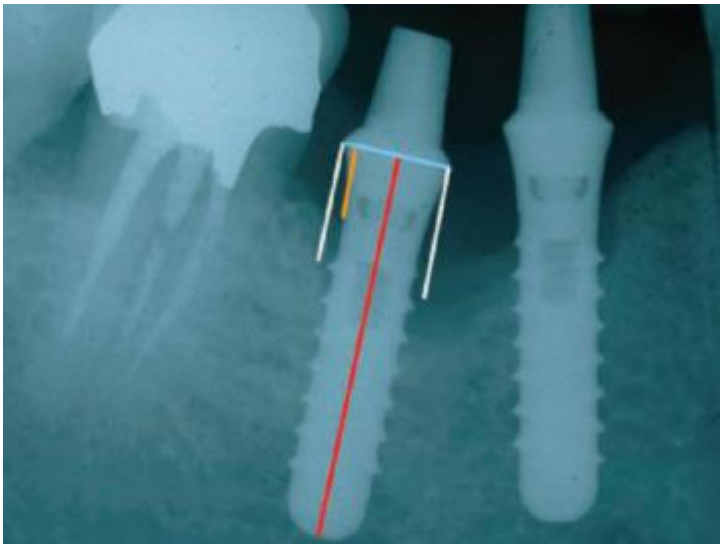

Figura 6 - Configuração do sistema de medição da perda óssea marginal (MBL) e avaliação da MBL: distância entre o colo do implante e o ponto mais apical de cada implante (linha vertical vermelha); altura do colo do implante (linha vertical amarela); diâmetro do colo do implante (linha horizontal azul); reabsorção óssea peri-implantar mesial e distal a cada implante (linhas verticais brancas Fonte: Romeo et al 2017

Em um estudo de Romeo *et al.* (2007) foi mostrada uma avaliação radiográfica da MBL peri-implantar, mesial e distal a cada implante. Uma comparação foi feita por meio de radiografias periapicais tiradas no momento do carregamento protético, no momento do diagnóstico de peri-implantite, após a implantoplastia e posteriormente no período de proservação.

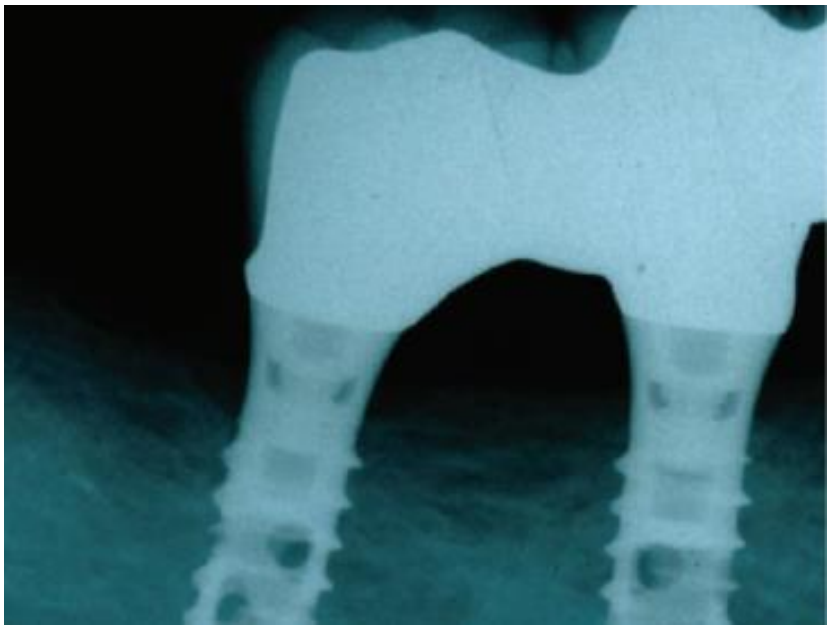

Figura 7 - Radiografia de implante suportando prótese fixa 01 ano após o carregamento protético

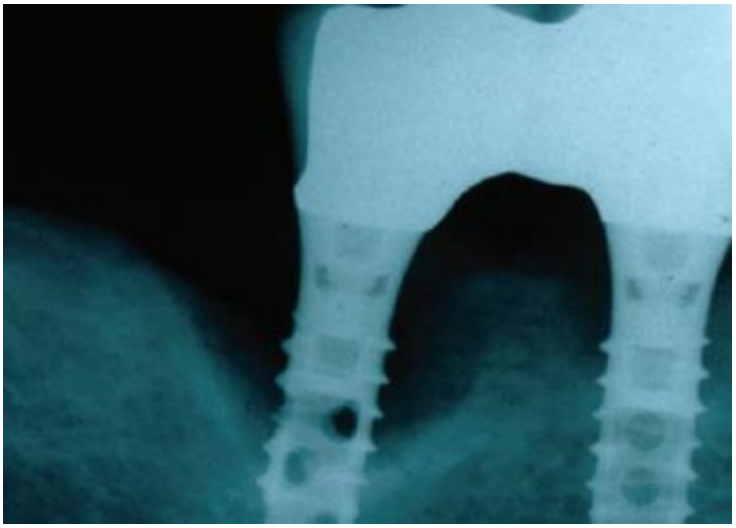

Figura 8 - Implante sustentando uma prótese parcial fixa no diagnóstico de peri-implantite (7 anos após o carregamento): radiografia periapical

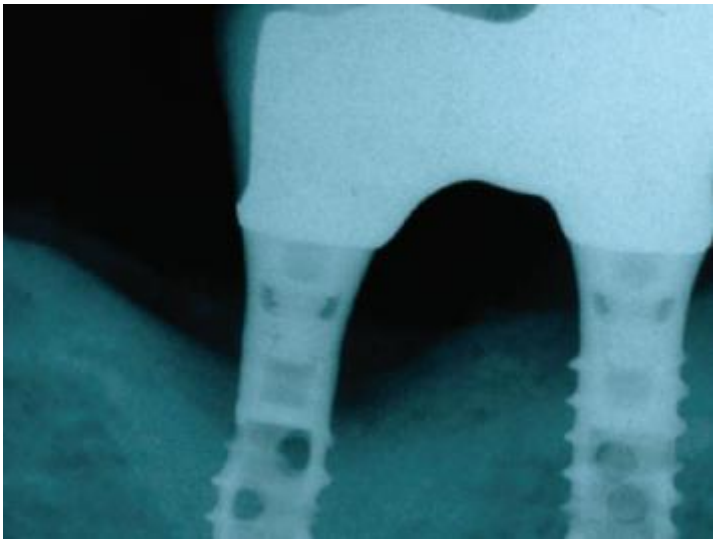

Figura 9 - Implante sustentando uma prótese parcial fixa após tratamento de implantoplastia (3 anos de acompanhamento): radiografia periapical

Romeo *et al.* (2007) realizaram um estudo que indicou que a cirurgia ressectiva associada à implantoplastia parece ter papel sigificativo na sobrevida dos implantes acometidos pela PI, pois obtiveram reduções significativas no sangramento à sondagem e na profundidade de sondagem com 36 meses de proservação dos pacientes.



Figura 10. a: Aspecto inicial da área a ser operada. b: Acesso cirúrgico às roscas do implante contaminadas. c: Procedimento de implantoplastia na face vestibular do implante dentário. d: Limpeza da superfície do implante dentário com escova de Robson e pasta profilática. e: Aplicação de gel de ácido cítrico na superifície do implante. f: Aspecto final do procedimento cirúrgico após a sutura do retalho. Fonte: Imagens da Pesquisa. Natal/RN, 2021.

4. DISCUSSÃO

O termo peri-implantite descreve um processo inflamatório que acomete os tecidos peri-implantares. Segundo Bianchini (2014), as doenças peri-implantares caracterizam-se pelo desequilíbrio entre a colonização bacteriana ao redor dos implantes e a resposta imune-inflamatória, assim, o acúmulo de biofilme está entre os fatores etiológicos da PI. A peri-implantite acomete entre 5% e 10% dos pacientes de implantes e é uma das principais causas de insucesso do implante a longo prazo (ZANATTA *et al.*, 2009).

Ferreira *et al.* (2006) verificaram uma prevalência de mucosite peri-implantar e peri-implantite de 64,6% e 8,9%, respetivamente. Sugerindo, ainda, que indivíduos com periodontite, diabetes e baixo índice de higiene oral possuem uma maior probabilidade de desenvolver patologia peri-implantar.

Existe uma grande variedade de protocolos para tratamento da PI descritos na literatura, utilizando meios mecânicos, químicos e a combinação destes, de forma a descontaminar a superfície do implante.

As doenças periodontais e a PI possuem semelhanças suficientes para permitir um paralelo entre gengivite e mucosite peri-implantar, como também da periodontite e peri-implantite, e, se não diagnosticadas e tratadas, essas últimas terão como desfecho a perda de dentes e implantes, respectivamente (NOVAES JUNIOR *et al*., 2019).

Mombelli & Lang (1998) realizaram uma revisão de literatura e concluíram que a influência da higiene oral para o sucesso e manutenção do implante por longos períodos é fundamental. Esses autores listaram como pricipais sinais e sintomas da PI: a destruição vertical da crista óssea, presença de bolsa peri-implantar (> 5mm) e sangramento à sondagem. É possível também ocorrer edema nos tecidos gengivais. A dor não foi relatada com sintoma típico da PI. Para um correto diagnóstico, segundo os autores, devem ser realizados: uma radiografia peri-implantar com objetivo de avaliar a perda óssea, sondagem peri-implantar para diagnóstico de bolsas, de sangramento e de supuração, mobilidade, uma coleta de fluido e análise microbiológica. Os autores consideram que é fundamental constatar o nível de higiene oral do paciente através de índices de placa ao redor dos implantes, por ser esse o principal fator etiológico da inflamação peri-implantar.

Zitzmann & Berglundh (2008) descrevem o sangramento a sondagem como um critério para diagnóstico da PI, pois está sempre presente.

A preservação do nível de suporte ósseo é o maior requisito para a manutenção de implantes, normalmente usada como critério de sucesso em implantologia. No entanto, Albreksson & Isidor (*apud* KOLDSLAND *et al.*, 2010) referem que ainda assim, podemos assumir como aceitável uma perda óssea em torno do implante dentário inferior a 1,5 mm, no primeiro ano em função e, posteriormente, menos de 0,2 mm de perda óssea anual.

Kormas *et al.* (2020) relatam que as curetas de aço inoxidável possuem dureza maior se comparadas ao titânio, o que levaria a danos significativos à superfície dos implantes. As curetas de teflon e fibra de carbono têm a mesma dureza das superfícies dos implantes, e podem ser usadas no debridamento mecânico sem risco de estragar a superfície do implante, contudo, apresentam como desvantagem a propensão à fratura.

Pontas ultrassônicas delicadas feitas de materiais compatíveis com implantes foram propostas e usadas para tratar a superfície do implante, sendo as de maior

relevância as pontas ultrassônicas de fibra de carbono, silicone ou plástico (FIGUERO *et al*., 2014).

Além disso, as escovas rotativas de titânio são uma opção para descontaminação mecânica da superfície do implante com resultados comparáveis na remoção de detritos aos encontrados com pontas ultrassônicas (SIRINIRUND *et al.,* 2019).

Quando ocorre a progressão da PI e acontece a exposição das roscas do implante, sem mobilidade do mesmo, ou seja, ainda existe uma boa inserção óssea, pode-se promover o alisamento das roscas expostas, por meio da implantopastia feita com brocas diamantadas, com o objetivo de eliminar os depósitos bacterianos (FRANCIO *et al.*, 2008).

Autores relatam a possibilidade de complicações biológicas, como o superaquecimento do implante durante sua retificação, causando danos térmicos aos tecidos circundantes, ou, tardiamente, indução de coloração da mucosa e/ou aumento do risco de inflamação dos tecidos como reação aos resíduos de titânio durante a implantoplastia.

Schliephake *et al.,* (2018) relatam ser provável que as partículas de titânio provoquem reações biológicas adversas nos tecidos peri-implantares. O aumento da temperatura entre 42 e 45°C resulta em choque térmico reversível (LI, CHIEN, BRANEMARK, 1999), mas o limiar para dano térmico irreversível.

Por ser um procedimento que subtrai na estrutura do implante complicações de ordem mecânica, tem sido relatado na literatura: perfuração do corpo do implante, destruição da conexão implante-pilar e mais tardiamente fratura do parafuso de fixação, deformação do colar do implante e fratura do implante.

A correta realização da implantoplastia está na dependêcia do acesso que se tem à superfície do implante. Recomenda-se a retirada pré-operatória da prótese sobre o implante sempre que possível. O grau de dificuldade irá depender da forma e tipo de ancoragem da prótese, coroas aparafusadas ou cimentadas, da geometria do implante, bem como da presença de um ressalto no implante (SCHWARZ *et al.,* 2012).

Segundo Valderrama *et al.* (2013) a implantoplastia isoladamente não é considerada uma abordagem ideal, sendo melhor a sua combinação com outras técnicas, muitas vezes associada com terapia antimicrobiana e por vezes associada à cirurgia regenerativa.

5. CONCLUSÃO

Os implantes dentários apresentam-se como uma excelente alternativa para reabilitação oral, contudo, a peri-implatite tem se tornado a complicação mais comum e preocupante para os profissionais.

Diante disso, é necessário um planejamento criterioso que intente identificar características inerentes a cada paciente que possam propiciar o surgimento da PI. Dessa forma, pode-se oferecer um cronograma de retornos e acompanhamento indivualizado aos pacientes.

Quando por alguma razão a PI já estiver instalada, o tratamento mecânico da superfície dos implantes dentários por meio de debridamento não cirúgico demonstra bons resultados nos estágios iniciais da doença. Já em estágios mais avançados, a cirurgia ressectiva associada à implantoplastia tem se mostrado eficiente em promover melhoria dos parâmetros clínicos da doença.

Contudo, não existe na literatura um protocolo definido para implantoplastia e maiores estudos precisam ser realizados no sentido de conhecer as complicações imediatas e tardias atribuídas a essa técnica.

REFERÊNCIAS BIBLIOGRÁFICAS

ALBREKTSSON, T.; ISIDOR, F. Consensus report: Implant therapy. In: Lang N., Karring T., eds. *Procedding of the 1st European Workshop on Periodontology*. Berlin: Quintessence, p. 365-369, 1994.

BALTAZAR, M.; GUARACILEI, MV.; OLDEMAR, E. Perimplantite uma revisão de literatura. *Rev.Bras. Implant*. 2000, 1: 6-9.

BECKER, W., *et al*. Colocação cirúrgica de uma etapa de plantas Braÿnemark: um estudo clínico multicêntrico prospectivo. *Jornal Internacional de Implantes Maxilofaciais*. 12, p.454-462, 1997.

BERGLUNDH, T. *et al*. Doenças e condições periimplantares: relatório de consenso do grupo de trabalho 4 da oficina mundial de 2017 sobre a classificação de doenças e condições periodontais e periimplantares. *J Clin Periodontal*. 2018, 45, S286-S291.

BERGLUNDH, T.; PERSSON, L.; KLINGE, B. A systematic review of the incidence of biological and technical complications in implant dentistry reported in prospective longitudinal studies of at least 5 years. *Journal of clinical periodontology*, v. 29 Suppl 3, p. 197- 212; discussion 232–3, 2002.

BETEMBURG, RH., *et al*. Avaliações radiográficas de alterações no osso marginal ao redor de implantes endósseos que suportam overdentures mandibulares. *Den tomaxillofacial Radiology*. 27, p.221–224, 1998.

BIANCHINI, M.A., *et al*. Two to six-year disease resolution and marginal bone stability rates of a modified resective - 40 implantoplasty therapy in 32 peri-implantitis cases. Clin implant dent relat res, Hamilton, v. 21, n. 4, p. 758-765, 2019.

BIANCHINI, MA*. Perda óssea relâmpago*. 2014. Disponível em http://www.inpn.com.br/Materia/SextaBianchini/1395.

BRANEMARK, PI.*, et al*. Intra-osseous anchorage of dental prosthesis I. Experimental studies. *Scand J Plast Reconstru Surg.* p.9-75, 1970.

CERBASI, K. P. Etiologia bacteriana e tratamento da peri-implantite. *Innovations Implant Journal*. v. 5, n. 1, p. 50-55, 2010.

CERBASI, K.P. Etiologia bacteriana e tratamento da periimplantite, *Innov. Implant. J., Biomater. Esthet.* v.5, n.1, p.50-55, 2010.

DE TAPIA, B. *et al*. Adjunctive effect of modifying the implantsupported prosthesis in thereatment of periimplant mucositi. *J Clin Periodontol*. v.46, n.10, p.1050–1060, 2019.

DERKS, J.; TOMASI, C. Peri-implant health and disease. A systematic review of current epidemiology. *Journal of Clinical Periodontology*, v. 42, p. S158–S171, 2015. Disponível em: http://www.ncbi.nlm.nih.gov/pubmed/25495683

ELIAS, CN; OSHIDA, JHC.; LIMAD, M. Relationship between surface properties, roughness, wettability and morphology of titanium and dental implant removal torque. *J Mech Behav Biomed Mater*. 1(3), p.234-42, 2008.

EPHROS, H.; KIN, S.; DEFALCÃO, R. Periimplantitis: Evaluation and management. *Dent clinc North Am***.** v.64, n.2, p.305-313, 2019.

ESPOSITO, M. *et al*. Biological factors contributing to failures of osseointegrated oral implants. (I) Success criteria and epidemiology. *European Journal of Oral Sciences*, 106(1), p. 527-551, 1998.

FERREIRA, S. *et al*. Prevalence and risk variables for periimplant disease in Brazilian subjects. *Journal of Clinical Periodontology*. 33(12), p. 929-935, 2006.

FIGUERO, E., *et al*. Management of peri-implant mucositis and peri-implantitis. *Periodontol*. 2000 2014, 66, p.255–273.

FRANCIO, L., *et al*.Tratamento da periimplantite: revisão da literatura. *RSBO Revista Sul-Brasileira de Odontologia*, 5(2), p.75-81, 2008.

GARCÉS, M. A. S.; ESCODA, C. G. Periimplantitis. *Medicina Oral, Patologia Oral, Cirurgia Bucal*, v. 9, p. 63-74, 2004.

KORMAS, I., *et al*. PeriImplant Diseases: Diagnosis, Clinical, Histological, Microbiological Characteristics and Treatment Strategies. A Narrative Review. *Antibiotics (Basel).* v.9, n.11, p.835, 2020.

LANG, N.P., *et al*. Consensus statements and recommended clinical procedures regarding implant survival and complications. *Int J Oral Maxillofac Implants*. 19, p.150-154, 2004.

LEE, JH. *et al*. Effect of implant size and shape on implant success rates: a literature review. *J Prosthet Dent*. 94:377-81, 2005.

LI, S.; CHIEN, S.; BRANEMARK, PI. Necrose induzida por choque térmicos e apoptose em osteoblastos. *Journal of Orthopaedic Research, 17, p.*891-899, 1999. Disponível em: https://doi.org/10.1002/jor.1100170614

LIN, G.H.; DEL AMO, F.S.L.; WANG, H.L. Laser therapy for treatment of periimplant mucositis and periimplantitis: An American Academy of Periodontology best evidence review. *J Periodontol***.** v.89, n.7, p.766-782, 2018.

MATARASSO, S., *et al*. Manutenção de implantes: um estudo *in utro* das modificações da superfície do implante de titânio após a aplicação de diferentes procedimentos de profilaxia. *Clin Oral Implants Res*. 1996.

MEIER, R. M., *et al*. Suface quality after implantoplasty. Swiss. *Dent J.*, v. 122, p. 714-724, 2011.

MISCH, CE. Implant design considerations for the posterior regions of the mouth. *Imp Dent*. 8, p.376-85, 1999.

MOMBELLI, A.; LANG, N. The diagnosis and treatment of peri-implantitis. *Periodontol*, v. 17, p. 63-76, 1998.

MOMBELLI, A; LANG, NP. The diagnosis and treatment of peri-implantitis. *Periodontol*.1998;17, p.63-76, 2000.

MOMBELLI, A.; LANG, N.P. Antimicrobial treatment of periimplant infections. *Clin Oral Implants Res***,** v. 3, p. 162-168, 1992.

MULLER, E.; GONZALEZ, Y. M.; ANDREANA, S. Tratamento da peri-implantite: Conslusões clínicas e microbiologias- relato de um caso. *Implant Dentistry***,** v. 7, p. 28-34, 2000.

NOVAES JUNIOR, AB., et al. New strategiesanddevelopments for peri-implantdisease. *Brazilian oral research*. 33, 2019.

NOVAES, AB., *et al*. A. Influence of implant surfaces on osseointegration. *Braz Dent J*. 2010, 21:471-81.

PAYNE, AGT.; SOLOMONS, YF.; LOWNIE, JF. Padronização de radiografias para overdentures mandibulares implantossuportadas: revisão e inovação. *Pesquisa Clínica de Implantes Orais*. 10, p.307-319, 1999.

POMPA. C. C.; RIBEIRO, E. D. P.;SOUSA, S. B. Periimplante: diagnóstico e tratamento. *Innov. Implant J, BiomaterEsthet,* São Paulo**.** v.4, n.1, p.5257, 2009.

ROMEO, E., *et al*. Therapy of peri-implantitis with resective surgery. A 3-year clinical trial on rough screw-shaped oral implants. Part II: Radiographic outcome. *Clin Oral Implants Res***,** v. 18, n. 2, p. 179-187, 2007.

ROMEO, E., *et al*.Therapy pf peri-implantitis with resective surgery. A 3-year clinical trial on rough screw-shaped oral implants: clinical outcome. *Clin Oral Implants Res*, v. 16, n. 1, p. 9-18, 2005.

ROOS-JANSAKER, A. M.; RENVERT, S.; EGELBERG, J. Treatment of peri-implant infections: a literature review. *Journal of Clinical Periodontology***,** v. 30, p. 367-485, 2003.

SCHLIEPHAKE, H., *et al*. (2018). Drogas e doenças: Resumo e declarações de consenso do grupo 1. A 5ª conferência de consenso da EAO 2018. *Pesquisa Clínica de Implantes Orais,* 29 (Suppl 18), 93-99. https://doi.org/10.1111/clr.13270.

SCHOU, S.; BERGLUNDH, T.; LANG, N. P. Surgical treatment of peri-implantitis. *The International Journal of Oral & Maxilofacial Implants***,** v. 19, p. 140-149, 2004.

SCHWARZ, F. *et al*. Healing of intrabony periimplantitis defects following application of a nanocrystalline hydroxyapatite (Ostim) or a bovine derived xenograft (BioOss) in combination with a collagen membrane (BioGide): a case series. *J Clin Periodontol.* v.33, n.7, p.4919, 2006.

SCHWARZ, F. *et al*. Periimplantitis. *Journal of Clinical Periodontology*, v. 45, n. June 2016, p. S246–S266, 2018.

SCHWARZ, F., *et al.* Combined surgical therapy of peri-implantitis evaluating two methods of surface debridement and decontamination: a two-year clinical follow up report. 41, p. 789–797, 2012.

SCHWARZ, F., *et al*. Combined surgical therapy of peri-implantitis evaluating two methods of surface debridement and decontamination. A two-year clinical follow up report. *J Clin Periodontol*. 39(8), p.789-97, 2012.

SCHWARZ, F.; JOHN, G.; BECKER, J. The influence of implantoplasty on the diameter chemical surface composition and biocompatibility of titanium implants. *Clinical Oral Investigations*. p. 2355–2361, 2017.

SILVA, M. P. L.; LOPES, I. F. *Periimplantite: diagnóstico e tratamento*. Trabalho de conclusão de curso apresentado ao Curso de Bacharelado em Odontologia, como requisito final para obtenção de título de Odontólogo. Recife. 2017.

SIRINIRUND, B*., et al.* Efeitos da instrumentação mecânica com instrumentos comercialmente disponíveis usados na terapia peri-implantar de suporte: Um estudo in vitro. *Int. J. Oral Maxillofac. Implantar*.

SORIANOLERMA, A. *et al*. Short term effects of hyaluronic acid on the subgingival microbiome in periimplantitis: a randomized controlled clinical trial. *Journal of Periodontology*. v.91, n.6, p.734-745, 2019.

STANFORD, C. M.; OATES, T. W.; FRCDC, C. Implantoplasty: A Valuable Method for the Management of Peri-implantitis?. *The International Journal of Oral and Maxillofacial Implants*. 32(4), p.711-714, 2017.

SUH, JJ., *et al*. The use of implantoplasty and guided bone regeneration in the treatment of peri-implantitis: two case reports. *Implant Dent*. 12(4), p.277-82, 2003.

TAGLIARI, D.; TAKEMOTO, M.; DE ANDRADE, M. R. Tratamento da periimplantite: revisão de literatura. *Revista Tecnológica.* v.3, n.2, p.68-77, 2015.

VALDERRAMA, P.; WILSON, TG. Detoxification of implant surfaces affected by peri-implant disease: an overview of surgical methods. *Int J Dent*. 2013.

ZANATTA, F. B., *et al.* Tratamento da periimpalntite: uma revisão sistemática. *R. Periodontia,* v. 19, n. 4, p.111-120, 2009.

ZITZMANN, N., BERGLUNDH, T. Definition and prevalence of periimplant diseases. *Journal of Clinical Periodontology*. 35(8), p. 286-291, 2008.