FACULDADE DE SETE LAGOAS – FACSETE

RACHEL BARBOSA DE OLIVEIRA

INTERCORRÊNCIAS COM O USO DA TOXINA BOTULÍNICA NA HARMONIZAÇÃO OROFACIAL

BELO HORIZONTE

2025

RACHEL BARBOSA DE OLIVEIRA

INTERCORRÊNCIAS COM O USO DA TOXINA BOTULÍNICA NA HARMONIZAÇÃO OROFACIAL

Monografia apresentada ao curso de Especialização Lato Sensu da Faculdade Facsete, como requisito parcial para conclusão do Curso de Harmonização Orofacial

Área de concentração: Harmonização Orofacial

ORIENTADOR: Allyson Henrique de Andrade Fonseca

BELO HORIZONTE

2025

FICHA CATALOGRÁFICA

Oliveira, Rachel Barbosa

INTERCORRÊNCIAS COM O USO DA TOXINA BOTULÍNICA

NA HARMONIZAÇÃO OROFACIAL

/ Rachel Barbosa de Oliveira, 2025

29 folhas.

Belo Horizonte, Minas Gerais, 2025.

Orientador: Prof.

1.Toxina botulínica. 2.Harmonizaçao facial. 3.Efeitos adversos.

I - Título II –.

Monografia intitulada **“INTERCORRÊNCIAS COM O USO DA TOXINA BOTULÍNICA NA HARMONIZAÇÃO OROFACIAL”** de autoria da aluna

RACHEL BARBOSA DE OLIVEIRA aprovada pela banca examinadora constituída pelos seguintes professores:

Orientador Prof. Allyson Henrique de Andrade Fonseca

BELO HORIZONTE

2025

RESUMO

Na atualidade existe uma crescente preocupação e busca na área estética, principalmente pelo rejuvenescimento facial. As técnicas mais utilizadas são os procedimentos de aplicação de toxina botulínica tipo A. Este estudo se justifica por se tratar de uma área de frequente inovação tecnológica, portanto, uma revisão é uma ferramenta útil para informar o profissional sobre as inovações deste tópico. O objetivo principal deste trabalho é estudar as aplicações clínicas faciais da toxina, bem como a importância dos procedimentos, trazendo aos profissionais as informações científicas recentemente publicadas sobre o uso da técnica, bem como as informações sobre a determinação de uso e riscos. Foi executada uma revisão integrativa nas bases de dados PubMed/Scielo/Lilacs/Medline, com os descritores toxina botulínica, estética, rejuvenescimento facial e filtrando as buscas por dados (2000-2021), por meio de um tema em constante atualização.

Palavras-chave: Toxina botulínica; Harmonizaçao facial; Efeitos adversos.

.

ABSTRACT

Currently, there is a growing concern and search in the aesthetic area, mainly for facial rejuvenation. The most used techniques are the application procedures of botulinum toxin type A. This study is justified because it is an area of frequent technological innovation, therefore, a review is a useful tool to inform the professional about the innovations in this topic. The main objective of this work is to study the facial clinical applications of the toxin, as well as the importance of the procedures, bringing to professionals the scientific information recently published on the use of the technique, as well as information on the determination of use and risks. An integrative review was carried out in the PubMed/Scielo/Lilacs/Medline databases, using the descriptors botulinum toxin, aesthetics, facial rejuvenation and filtering the searches by data (2000-2021), through a constantly updated theme.

Keywords: Botulinum toxin; Facial harmonization; Adverse effects.

LISTA DE FIGURAS

Figura 1 – Ptose palpebral.....15

Figura 2 – Elevação excessiva da cauda do supercílio após aplicação da TB.....16

Figura 3 – Hematoma grande na área periorbital em paciente usando ácido acetilsalicílico.....17

SUMÁRIO

1 - INTRODUÇÃO.....08

2 - PROPOSIÇÃO ……..……..10

3 - REVISÃO DE LITERATURA……11

3.1 Ação da toxina botulínica.....11

3.2 Estudos clínicos.....15

4 - DISCUSSÃO.....22

5 - CONCLUSÃO.....25

REFERÊNCIAS 26

1 INTRODUÇÃO

O cirurgião-dentista que demonstra empatia durante o atendimento odontológico, mostrando respeito às queixas e aos sentimentos do paciente, que elabora com clareza a explicação de cada procedimento, poderá com certeza diminuir e até suprir a ansiedade de seus pacientes, já que os sentimentos de segurança, confiança e serenidade são estimulados durante as consultas (REZENDE et al., 2016). Ainda que, a humanização já esteja inserida em todas as áreas da saúde, a prática ainda é um assunto recente com relação às áreas que abrangem mais fortemente a estética, como é o caso da Harmonização Orofacial. Pois, as alterações estéticas faciais e a insatisfação da autoimagem possuem repercussões negativas sobre a vida do indivíduo. Para algumas dessas pessoas, cirurgias e procedimentos estéticos são o caminho ideal para melhorar a imagem social e aumentar a autoestima (BORBA; THIVES, 2018).

Desta forma, a Harmonização Orofacial destaca-se como competência clínica, muito procurada por pessoas de todas as idades por estar relacionada com a saúde mental, afetando a autoestima e a autoimagem. Conhecer as várias opções terapêuticas, o seu potencial, os seus mecanismos de ação e estabelecer uma análise comparativa de vantagens e desvantagens na utilização dos vários procedimentos, permite ao profissional estar em uma posição estratégica para um excelente diagnóstico e aconselhamento. Sendo assim, o sucesso terapêutico depende desse conhecimento e da atualização nesta pauta que está com uma evolução muito rápida (AGUIAR; CAMARGO; BOUSFIELD, 2018).

Os procedimentos minimamente invasivos estão se tornando cada vez mais populares e o número deste tipo de tratamento vem crescendo exponencialmente nos últimos anos, por proporcionar essa melhora de maneira exponencial e segura (CRIVELLARO et al., 2021).

Uma dessas intervenções pode ser o uso da toxina botulínica Tipo A (TXB-A) na área odontológica, que já é bastante expressivo, ainda que, até pouco tempo atrás era uma especialidade exclusivamente médica. Sendo assim, hoje existe um crescente número de profissionais cirurgiões-dentistas procurando se especializar para atuar na estética e reabilitação, utilizando substâncias como a toxina botulínica (MOREIRA JÚNIOR et al*.,* 2018).

A TXB-A trata-se de uma proteína neurotóxica natural, produzida pela bactéria *Clostridium botulinum*, que atua diretamente na diminuição da contração muscular ao inibir a exocitose da acetilcolina na junção neuromuscular da terminação do nervo motor pré-sináptico. Sendo assim, é após a injeção que a neurotoxina pode reduzir a intensidade muscular do local aplicado, com tempo de duração entre 3 a 6 meses antes de formar uma nova reinervação muscular e retornar à sua função completa sem efeitos colaterais significativos (PAPAZIAN et al*.,* 2018).

Na atualidade, a TBX-A pode ser utilizada para uma variedade de distúrbios. Na Odontologia algumas de suas indicações incluem nevralgia do trigêmeo, espasmos mandibulares, desordens temporomandibulares, no melhoramento da estética facial e bruxismo (CEZAR, 2018).

Ocorre, porém, que quando não são observadas características essenciais como: conhecimento anatômico do paciente e o mecanismo de ação da droga, podem ocasionar riscos ao paciente, principalmente pelo uso indiscriminado e incorreto da TXB-A (REIS, 2020).

Apesar da alta margem de segurança de utilização da toxina botulínica, “o uso incorreto, a inobservância a protocolos de segurança e a imperícia do profissional podem causar complicações para o paciente, gerando resultados negativos e adversos”. Os efeitos negativos poderão estar ou não associados à denervação química que, em geral, ocorre de forma moderada e transitória. Pontuou-se que os principais erros são: ptose palpebral (maior incidência), olho seco, edema local, boca seca, parestesia local, equimose local, eritema local, ptose de supercílio, diplopia, sensação de peso local, desvio de rima bucal (linha que caracteriza o encontro do lábio superior e inferior), alteração facial, entre outras (SERRA, 2021).

2 PROPOSIÇÃO

O objetivo deste estudo é pontuar e descrever as intercorrências advindas do uso incorreto da TXB-A.

3 REVISÃO DE LITERATURA

3.1 Ação da toxina botulínica

Em 1978, Food and Drugs Administration (FDA) aprovou a injeção da toxina tipo A em pacientes com estrabismo que se voluntariavam para o tratamento. Devido a melhoria no rejuvenescimento facial a TXB-A passou a ser utilizada na cosmética e liberada, em 1992, para uso nos EUA (MIRA, 2010). E apenas no ano 2000 a TB foi aprovada no Brasil pela ANVISA para uso em rugas dinâmicas (FISZBAUM, 2008). A partir desse momento, o uso dessa toxina só tem aumentado, estimulando a criação de uma variedade de processos não invasivos para uso estético (SANTOS, 2013).

A toxina botulínica é uma proteína catalisadora derivada de uma bactéria anaeróbica Gram positivo, o *Clostridium botulinum.* Age nas terminações nervosas, bloqueando os canais de cálcio, o que diminui a liberação de acetilcolina. Existem oito tipos diferentes de toxina botulínica, mas apenas a do tipo A é utilizada na prática. Ela foi introduzida como método terapêutico para disfunção temporomandibular por ser um relaxante muscular específico para os músculos mastigatórios, sem causar muitos efeitos colaterais (FREUND et al., 1999).

Os estudos sobre a utilização da toxina botulínica como método terapêutico começaram a ser realizados por Scott (1973) onde verificou que esta droga agia efetivamente nos músculos extra-oculares de macacos, corrigindo o estrabismo. Mais tarde, Scott (1980) iniciou os estudos em humanos. A partir de então, o interesse pela toxina botulínica cresceu e sua aplicação como método terapêutico foi ampliada. Hoje a droga é utilizada em casos de blefaroespasmo, movimentos involuntários dos músculos perioculares, contração persistente dos músculos mastigatórios, espasmo hemifacial, síndrome da dor miofascial, além de outras disfunções neuromusculares. Em 1998, um estudo piloto usou a toxina botulínica para tratamento das Desordens Temporomandibulares (FREUND, SCHWARTZ, 1998). Pacientes que sofrem de bruxismo (FREUND et al., 1999; LINDERN, 2001), dores nos músculos mastigatórios e luxação de articulação temporomandibular (ATM) possuem hoje mais uma alternativa de tratamento. Atualmente, há maior interesse nesta toxina, assim como estudos têm sido realizados para avaliar a eficiência desta nova droga.

Como já foi mencionado, a toxina botulínica tem sido indicada como método terapêutico para pacientes com a síndrome dolorosa da articulação temporomandibular (ATM). Dores de origem muscular que repercutem na ATM estão

sendo tratadas com injeção de toxina botulínica nos músculos mastigatórios, promovendo a melhora da dor. Pacientes que sofrem de deslocamento recorrente da ATM e bruxismo também podem ser tratados com injeções de toxina botulínica tipo A nos músculos correspondentes (FREUND, SCHWARTZ, 1998;

A terapêutica com toxina botulínica é contra-indicada para pacientes que sofrem de doenças neuromusculares, como: miastenia gravis, distúrbio de transmissão neuromuscular associado com fraqueza e fadiga anormais ao exercício; síndrome de Lambert Eaton, doença autoimune adquirida, muitas vezes associada ao adenocarcinoma de pulmão. Ambas as doenças irão diminuir a liberação de acetilcolina no sítio pré-sináptico da placa neural. Mulheres grávidas e/ou em período de lactação, pacientes que usam aminoglicosídeos e que possuem reações alérgicas à toxina também não podem utilizar a droga (FREUND, SCHWARTZ, 1998; FREUND et al., 1999).

Esta droga é injetada nos músculos mastigatórios responsáveis pelas alterações temporomandibulares. São selecionadas as áreas musculares que apresentarem maior volume à palpação e as de maior hiperatividade em repouso, analisadas através de controle eletromiográfico (LINDERN, 2001), não necessariamente correspondendo às áreas de ponto de gatilho miofascial. O período de ação da toxina é de, em média, 6 semanas. As aplicações podem ser extra-orais ou intra-orais. O efeito local da toxina botulínica injetada no músculo é o bloqueio da inervação da musculatura esquelética. Isto irá enfraquecer o músculo alvo, diminuindo a contratilidade e os movimentos distônicos. Este efeito é permanente na placa neural, no entanto, com o passar do tempo (média de 3 a 6 semanas), poderá ocorrer uma recuperação da função neuromuscular, devido ao brotamento de novas fibras nervosas a partir do nervo original, que irão contornar a região neuromuscular bloqueada (DUTTON, 1996; LINDERN, 2001).

Com o relaxamento muscular, poderá ocorrer a diminuição da dor e então a função mandibular será restabelecida. Ainda não está claro se a melhora na abertura da boca é devida ao relaxamento muscular ou à diminuição da dor. Deve-se, no entanto, ter cuidado com o número de aplicações, pois se sabe que a eficácia da toxina botulínica diminui à medida que se aumenta a quantidade de injeções (DUTTON, 1996; FREUND, SCHWARTZ, 1998; FREUND et al., 1999).

Os efeitos colaterais da injeção intramuscular da toxina botulínica são raros, no entanto, podem estar presentes em alguns casos. Mesmo ocorrendo, tais efeitos são transitórios, desaparecendo algumas semanas após as aplicações. Os efeitos da toxina botulínica no organismo estão relacionados com a freqüência e quantidade da dose. Pode-se observar hipotensão, náusea, vômitos, disfagia, diminuição do controle do esfíncter, prurido e uma síndrome semelhante à gripe. Outros efeitos relatados foram a dificuldade na articulação das palavras e falta de controle da salivação (AMANTÉA et al., 2003).

Efeitos colaterais à distância também podem ocorrer. O mais significativo é uma fraqueza generalizada dos músculos distantes do local da injeção. Isto pode ser explicado devido à disseminação hematogênica da toxina botulínica ou devido a um rápido transporte retrógrado da droga para as células do corno anterior da espinha após 4 dias da injeção intramuscular. Para Chaudhary *et al.* (2016), os efeitos colaterais relatados foram: náusea; dor localizada, infecção, inflamação, vermelhidão e petéquias.

A toxina botulínica tipo A é a droga ideal para promover a melhora da dor. Por ser um potente e específico miorrelaxante, tal fármaco irá relaxar a musculatura, melhorando a dor e equilibrando as funções mandibulares. Apesar de sua eficácia ter sido mostrada em muitos trabalhos (FREUND, SCHWARTZ, 1998; FREUND et al., 1999; LINDERN, 2001), há autores que não acreditam na relação entre a toxina botulínica e a melhora do quadro álgico (WHEELER et al., 1998; CLARK, 1999).

Em um estudo da eficiência da toxina para tratamento da dor miofascial, não foi encontrado um resultado satisfatório. Ao comparar as ações da toxina botulínica tipo A e da solução salina, injetadas nos músculos esqueléticos, não se observou diferença significativa nos resultados quanto à melhora da dor (WHEELER et al., 1998). Esses resultados podem ser questionados, já que um número pequeno de pacientes foi acompanhado para a realização deste trabalho e o próprio autor refere-se à necessidade de maiores estudos. A teoria da síndrome dolorosa miofascial, proposta por Travell (1942), ainda é questionada por alguns autores da atualidade. A ação da toxina botulínica então não seria conhecida e, conseqüentemente, a melhora da dor muscular com a injeção da droga não estaria confirmada cientificamente. No entanto, à observação clínica e à análise dos trabalhos, tal teoria é confirmada. Na maioria dos pacientes com Disfunção Temporomandibular houve considerável

melhora do quadro de disfunção o que nos leva a crer na eficácia da toxina botulínica tipo A utilizada nestas doenças da articulação (LINDERN, 2001).

Como as reações adversas referentes ao uso da toxina botulínica pode-se destacar as complicações frequentes como hematomas; blefaroespasmo; espasmo facial, síndrome de Meige (edema palpebral, ptose, disfagia, fraqueza da boca e pneumonia aspirativa), distonia cervical e distonia da mão; diplopia, cefaleia, reação local e infecção (SANTOS, 2013; SORENSEN, URMAN, 2015; SILVA et al., 2019; BRITO, BARBOSA, 2020).

3.2 Estudos clínicos

Sposito (2004) relatou que o eritema é a vermelhidão da pele, devido à vasodilatação dos capilares cutâneos e o edema é o acumulo de líquido no tecido. Esses estão associados ao trauma da própria injeção e ao volume de líquido do injetado. Quando as diluições de TXB-A são maiores, o edema tende a ser proporcionalmente maior. Essas complicações regridem de forma espontânea na primeira hora, não havendo necessidade de qualquer tratamento. Em pacientes com flacidez associada, um edema vespertino pode ocorrer, cedendo com o decorrer do dia. Ressaltou ainda sobre a ptose superciliar e a diminuição significativa da expressividade do terço superior da face que decorrem da aplicação da TXB-A na região frontal e superciliar. A movimentação e altura dos supercílios dependem de músculos depressores e levantadores localizados, respectivamente, na glabela e na região frontal. Em pacientes idosos, deve-se ter cautela no tratamento de rugas frontais pelo fato de que apresentam queda fisiológica da pálpebra superior e supercílio. A ptose lateral do supercílio também deve ser mencionada como efeito indesejável, sendo mais visível, quando o paciente aciona a musculatura frontal para tentar levantá-lo. Para que esse efeito não aconteça, é importante aplicar a TXB-A somente na região frontal de pacientes que tenham supercílio alto, também se sugere respeitar a área limite de 1cm acima do supercílio ou da ruga frontal mais inferior para as injeções.

Segundo Maio (2011), a assimetria pode surgir após a aplicação da TXB-A em quantidades ou pontos assimétricos na face. A assimetria fisiológica discreta é normal em todas as pessoas, quando esta é muito evidente a TXB-A age corrigindo-a, no

entanto, a TXB-A deve ser aplicada de maneira simétrica. Para corrigir as assimetrias decorrentes da aplicação da TXB-A pode ser feito um retoque nos músculos responsáveis pela alteração depois de 30 dias. Salientou ainda as cefaleia e náuseas podem ser relatadas após a aplicação, mas tendem ser muito leves. Além do trauma da injeção, está relacionado ao estado de ansiedade antes e/ou durante o procedimento. Tem regressão espontânea, mas podem ser tratadas caso tragam muito desconforto. Em casos raros são intensas e duram dias. Salientou ainda que, a ptose palpebral é a complicação mais temida e mais importante, caracterizada pela queda de 1 a 2 mm na pálpebra, obscurecendo o arco superior da íris (Figura 1). Ocorre em consequência de injeção na glabela e fronte, pela difusão da TXB-A ou pela injeção no septo orbital, paralisando o músculo levantador da pálpebra superior. Diluições muito altas, injeções muito próximas da borda orbital, massagens ou intensa manipulação da área depois da aplicação e maior difusão das preparações de TXB-A são fatores que aumentam a possibilidade de ocorrência dessa complicação. Os sintomas aparecem após 7 a 10 dias da aplicação e tendem a ser leves. Além da queda da pálpebra os pacientes referem dificuldade para movimentá-las e sensação de peso quando os olhos estão abertos. Essa complicação resolve-se espontaneamente em 2 a 4 semanas.



Figura 1 – Ptose palpebral.

Fonte: Sadick (2001).

Conforme Santos (2013), apesar das intercorrências relativas ao uso da toxina botulínica, na literatura médica e órgãos de registros, poucos são relativos às reações adversas. Porém, dentre as notificações registradas e consideradas como severas, foram apontadas a distonia cervical e paralisia cerebral, tendo como reações graves, “óbitos por doenças respiratórias, embolia pulmonar, infarto do miocárdio, acidente vascular cerebral e pneumonia”. No entanto, há de se verificar que não são apenas

estas as reações adversas referentes ao uso da toxina botulínica, podendo ainda ocorrer complicações frequentes como “blefaroespasmo (ptose palpebral, diminuição da força palpebral, edema palpebral e ardor ocular), espasmo facial, síndrome de Meige (edema palpebral, ptose, disfagia, fraqueza da boca e pneumonia aspirativa), distonia cervical e distonia da mão (fraqueza nos dedos)”. Salientou que, a dificuldade de oclusão das pálpebras (lagoftalmo), em tratamentos de rugas periorbitárias, é causada quando se aplica doses muito altas sobre o músculo orbicular do olho, levando a uma difusão da TXB-A. Outras alterações oculares também são relatadas como a diplopia, que se deve à paralisia dos músculos retos laterais caracterizando-se por visão dupla, síndrome do olho seco como consequente lagoftalmo e ação direta da TXB-A na glândula lacrimal. Essas complicações poderiam ser evitadas com a aplicação da TXB-A concentrada nos pontos marcados, respeitando a distância de segurança de 1cm da borda orbital durante a aplicação. A elevação excessiva da cauda do supercílio ocorre principalmente em pessoas com musculatura frontal potente e supercílios naturalmente altos (Figura 2). Trata-se de um efeito indesejável e esteticamente desagradável principalmente em homens, pois atribui uma expressão afeminada. Ocorre por uma ação compensatória da porção lateral do músculo frontal quando toda a região central da testa e glabela estiver paralisada. A utilização da técnica adequadamente evita tal reação.

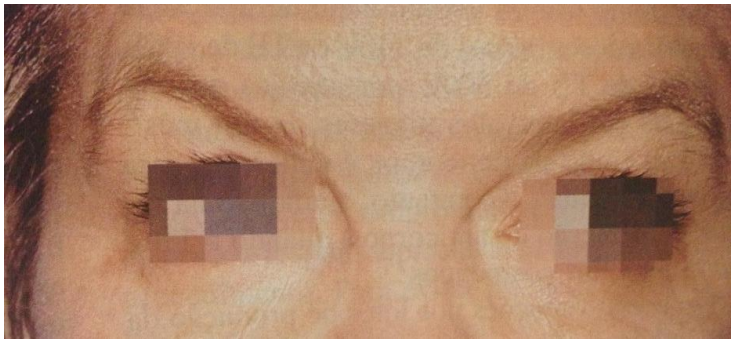

Figura 2 – Elevação excessiva da cauda do supercílio após aplicação da TB.

Fonte: Maio (2011).

Para Bicalho et al. (2015), após a aplicação da toxina botulínica é importante que algumas recomendações sejam seguidas, a fim de evitar migração da toxina botulínica: 1) Não fazer repouso deitado nas 4 horas seguintes à aplicação; 2) Não manipular a área tratada; 3) Evitar ingestão de álcool; 4) Evitar prática de atividade física; 5) Exposição ao sol; 6) Uma compressa de gelo pode ser feita sobre o local afetado, por 10 a 15 minutos a cada 1-2 horas em caso de edemas.

Sorensen e Urman (2015) reportaram que as equimoses decorrem de lesão a vasos sanguíneos por ocasião da injeção que por sua vez provoca hematomas (Figura 3). Algumas áreas da face são ricamente vascularizadas favorecendo esse tipo de complicação. São mais comuns em pacientes com distúrbio de coagulação ou que ingeriram anti-inflamatórios derivados de ácido acetilsalicílico ou vitamina E. Ao ocorrer a lesão vascular, a compressão da área por alguns minutos, sem maquiagem, é recomendada para auxiliar a hemostasia. A área com maior risco de ocorrer equimose é a região periorbitária, pois a pele é fina e os vasos sanguíneos são calibrosos e superficiais.



Figura 3 – Hematoma grande na área periorbital em paciente usando ácido acetilsalicílico.
Fonte: Maio (2011).

Mosconi e Oliveira (2018) afirmaram que a anamnese realizada no início do tratamento, logo na primeira consulta o paciente deve relatar suas queixas e a existência prévia de algum comprometimento sistêmico, bem como a utilização de algum tipo de medicamento e qual a finalidade do mesmo. A dose que será aplicada é mensurada de acordo com a necessidade que o paciente apresentar, de acordo com a avaliação profissional. Durante a aplicação o ideal é que a toxina administrada fique estabilizada somente no músculo o qual precisa ser tratado, ou seja, no músculo que está envolvido na função do paciente. Para que não haja nenhum efeito colateral após a sua aplicação, o profissional sempre informa o que o paciente não deve fazer ou deve evitar: a mímica facial, não manipular a face, não se deitar e evitar abaixar a cabeça, bem como evitar exercícios físicos no dia da aplicação.

Oliveira (2019) afirmou que na região periorbitária as rugas não se devem apenas pela contração muscular excessiva, mas também pela flacidez cutânea e

fotoenvelhecimento. Por essa razão, abolir totalmente a função muscular pode determinar apenas melhora parcial das rugas nessa região, além do risco de evidenciar ou agravar o aspecto flácido da pele da pálpebra inferior, especialmente em pessoas com grau acentuado de flacidez cutânea. Esses pacientes referem edema na pálpebra inferior ao amanhecer, que cedem espontaneamente durante o dia. O agravamento das linhas zigomáticas acontece quando a aplicação na região periorbitária ultrapassa seus limites e atinge a musculatura zigomática, principalmente em pacientes com flacidez cutânea. Já o agravamento das linhas nasais é observado após aplicação na glabela e/ou região periorbitária sendo conhecido como “sinal da toxina botulínica”. Pode ser facilmente corrigido com uma nova aplicação de TXB-A exatamente no ponto de maior concentração das rugas, nas faces laterais da região nasal. Não se deve superdosar a TXB-A pelo risco de paresia do músculo levantador do lábio superior que se insere nesse nível. A ptose do lábio superior é decorrência da aplicação da TXB-A na região infraorbitária ou malar para correção das rugas da pálpebra inferior, das rugas zigomáticas, da hipertrofia do músculo orbicular e também na região nasal para correção do “sinal da toxina botulínica”. Essa complicação é consequência de paresia ou paralisia do músculo levantador do lábio superior e/ou zigomático maior, principalmente quando se injeta grandes doses de TXB-A nas áreas citadas. A superdosagem no mento e nos depressores do ângulo da boca também pode ocasionar dificuldade na movimentação do lábio inferior, além das alterações labiais inestéticas durante o sorriso. Essa complicação também pode causar prejuízo das funções da boca como mordedura involuntária da língua e a fala, além de parestesia dos lábios, perda do desenho do filtro, dificuldade de movimentação da saliva na boca e perda de saliva durante a oratória.

Na sua maioria, as complicações ocorrem por erro na dosagem e podem ser evitadas pela aplicação correta e pelo conhecimento minucioso da anatomia muscular da face. Os locais da injeção e doses devem ser cuidadosamente monitorados e as indicações precisam ser analisadas cautelosamente.

Algumas orientações são úteis para prevenir a ocorrência das complicações:

 Exame físico completo, observando toda a disposição das estruturas da face em repouso e durante o movimento;

 Fotografias prévias;

 Marcação da região a ser tratada para evitar aplicações assimétricas;

 Técnica precisa de diluição e conservação correta;

 Injeção de volumes pequenos e concentrados;

 Aplicação com margem de 1cm da borda orbitária no tratamento das rugas próximas a essa região;

 Respeito às doses recomendadas para cada área e músculo;

 Técnica minuciosa de aplicação;

 Orientação do paciente para que permaneça em posição ortostática e não manipule a área tratada até 4h após a aplicação;

 Explicação detalhada e clara do procedimento e seus efeitos esperados (OLIVEIRA, 2019).

Silva et al. (2019) realizaram uma busca na literatura na base de dados LILACS e SCIELO sobre as complicações referentes à aplicação da toxina botulínica, selecionando os trabalhos publicados dentre os anos de 2009 e 2019 na língua portuguesa e disponível na íntegra. Sendo selecionados oito artigos para o desenvolvimento da revisão de literatura. Em um aspecto geral, foi observado que a maioria das complicações ocorre por erro de dosagem, ou ainda pela aplicação incorreta da toxina botulínica. Procedimentos utilizando toxina botulínica com finalidade terapêutica e/ou estética devem ser baseados na observância das condições estruturais da anatomia facial, das relações químicas e biológicas da toxina no corpo humano, assim como devem ser observadas e respeitadas as contraindicações referentes à administração deste produto em indivíduos gestantes, idosos acima de 75 anos e pacientes com comprometimentos de saúde**.** A aplicação da toxina botulínica assume um risco e exige cautela e cuidados especiais na sua realização e domínio por parte do profissional da técnica, sendo as complicações mais variadas e na sua maioria de forma passageira, derivam de erros ligados ao produto ou/e técnica de injeção errônea e desconhecimento sobre a anatomia. As falhas como os efeitos adversos de ordem local e/ou sistêmico como ptose palpebral, edema, dor, diplopia e cefaleia podem ser evitadas diante de uma boa avaliação clínica de cada

caso individualmente, habilidade do profissional e correto manuseio do produto. É indispensável o conhecimento do cirurgião-dentista desde a anatomia até a capacitação adequada para que se possam evitar complicações futuras, bem como o conhecimento aplicado das técnicas de administração, riscos associados ao uso, domínio na execução dos protocolos e quantidades ideais de aplicação da toxina botulínica

De La Torre Canales et al. (2019) realizaram uma revisão sistemática com 16 estudos, avaliando os efeitos adversos após injeção de TXB-A na área orofacial. Concluíram que os efeitos adversos que mais são relatados são aqueles mais brandos (edema, prurido e dor no local da injeção). Outros efeitos adversos como, fraqueza muscular regional, assimetria facial de curto prazo, dificuldade em engolir, alterações na fala, sorriso assimétrico e pequeno desvio oral foram encontrados em menor proporção, e apenas dois estudos relataram efeitos colaterais graves, como parestesia transitória do ramo bucal do nervo facial e redução do tamanho dos músculos mastigatórios. A maioria dos estudos relatou uma resolução espontânea de efeitos adversos leves, suportando a ideia de que o tratamento com TXB-A é bem tolerado e relativamente seguro. Vale ressaltar também que clinicamente, as injeções terapêuticas de TXB-A são geralmente administradas em intervalos de 3 a 6 meses. Os efeitos colaterais graves relatados na nesta revisão sistemática vieram principalmente de estudos que executaram uma ou múltiplas sessões de injeção de TXB-A na região orofacial. Portanto, é importante analisar a eficácia do TBX-A para a finalidade desejada, uma vez que dependendo do objetivo, seus efeitos não são muito diferentes que de outras técnicas. Também afirmaram que isso ocorre principalmente devido à falta de padronização dos protocolos terapêuticos.

Brito e Barbosa (2020) realizaram um estudo para compreender a atuação da toxina botulínica A aplicada à estética facial. Verificaram que a toxina TXB-A é utilizada para diversos procedimentos estéticos e apresentaram resultados satisfatórios. Essa toxina pode ser utilizada para benefícios na atenuação das rugas assim como tratamento do sorriso gengival e na redução da paralisia facial. Essa toxina deve ser utilizada com cautela, pois também apresenta efeitos adversos como edema, eritema, ptose palpebral, a sensação de pálpebras pesadas, cefaléia, reação local e infecção. Isso faz necessária a capacitação dos profissionais da área da estética para realizarem procedimentos com segurança e minimizando os possíveis efeitos adversos que são indesejáveis.

Segundo os estudos de Cardoso et al. (2025), o principal procedimento estético realizado em todo o mundo é a aplicação de toxina botulínica tipo A (TBA), sendo que em 2020 mais de 6,2 milhões de injeções com esta substância foram realizadas. Um efeito colateral importante é a ptose palpebral, que é caracterizada como a queda da pálpebra superior, cobrindo a córnea e afetando a visão. O presente estudo objetivou realizar uma revisão da literatura sobre a intercorrência de ptose palpebral após realização de procedimentos estéticos utilizando toxina botulínica tipo A. Trata-se de uma revisão narrativa da literatura, sendo que os estudos incluídos nesta pesquisa evidenciaram que a ocorrência de ptose palpebral em decorrência da utilização da TBA são eventos de baixa frequência, porém merecem atenção, uma vez que se trata de uma situação desconfortável para o paciente e que necessita de um manejo adequado, seja com aplicação de colírios ou outras alternativas resolutivas como segunda aplicação de TBA e/ou até mesmo indicação de acupuntura. É fundamental que os profissionais de saúde busquem treinamento contínuo sobre metodologias ideais e as descobertas científicas mais recentes para garantir a segurança e a eficácia das execuções estéticas em relação a aplicação da TBA. Embora a ptose palpebral seja um problema inerente ao procedimento, os riscos podem ser minimizados e suas vantagens maximizadas com uma abordagem personalizada e cautelosa.

4 DISCUSSÃO

A toxina botulínica é uma neurotoxina produzida por bactéria anaeróbia denominada *Clostridium botulinum* que está sendo estudada como método terapêutico para pacientes que sofrem desta patologia. Essa toxina causa o botulismo, doença grave caracterizada por paralisia dos músculos da face, membros e em casos

mais agressivos paralisia dos músculos respiratórios, levando à morte (PAPAZIAN et al*.,* 2018).

O mecanismo de ação da toxina é inibir a liberação de acetilcolina na junção neuromuscular pré-sináptica, causando paralisia flácida. A diferença entre o remédio e o veneno está apenas na dosagem. Dessa forma, apesar da toxina botulínica ser considerada uma das substâncias mais tóxicas da natureza, ao longo dos anos tem-se explorado seu potencial terapêutico. Sendo que, é contra-indicada para pacientes que sofrem de doenças neuromusculares, como: miastenia gravis, distúrbio de transmissão neuromuscular associado com fraqueza e fadiga anormais ao exercício; síndrome de Lambert Eaton, doença autoimune adquirida, muitas vezes associada ao adenocarcinoma de pulmão (FREUND, SCHWARTZ, 1998; FREUND et al*.*, 1999; LINDERN, 2001).

A aplicação inicial da toxina botulínica na medicina foi realizada por Scott, em 1970, com a finalidade de tratar o estrabismo. Desde então, vem sendo utilizada para o tratamento de enfermidades neurológicas, oftálmicas e também com finalidade cosmética. A toxina botulínica pode ser diferenciada em oito sorotipos nomeados A, B, Cb, C2, D, E, F e G. Estão comercialmente disponíveis as toxinas tipo A e tipo B (AMANTÉA et al., 2003).

É possível observar que o uso da toxina botulínica vem comprovando a segurança de seu uso tanto para fins estéticos, quanto para outras enfermidades que acometem o ser humano como nevralgia do trigêmeo, espasmos mandibulares, desordens temporomandibulares e bruxismo (CEZAR, 2018).

Entretanto, apesar dos benefícios decorrentes da utilização da toxina botulínica, sabe-se que todo medicamento e/ou produto farmacológico é passível de reações adversas e contraindicações, cuja observância é obrigatória pelo profissional o qual deverá respeitar o estado fisiológico do paciente. No entanto, é possível observar ainda que as reações adversas em grande parte decorrem da imperícia e desconhecimento anatômico dos profissionais, que a utilizam sem qualquer critério (REIS, 2020).

Assim, é importante que sejam conhecidas as potenciais reações adversas e complicações decorrentes do uso do fármaco como forma de realizar diagnóstico e tratamento necessário. Outro fato que assegura o profissional é o termo de

consentimento, que deve ser assinado pelo paciente, antes da administração da TXB-A, e detalhes fotográficos prévios à aplicação feitos de maneira criteriosa (REIS, 2020).

Em geral, as reações adversas estão relacionadas diretamente a três fatores, I) a finalidade do uso, II) a frequência das aplicações e III) à dosagem. Os principais efeitos pós-aplicação são: vômitos, hipotensão, prurido, disfagia, sintomatologia muito semelhante à gripe, fraqueza de músculos podendo ter relação com a disseminação sistêmica da toxina (MAIO, 2011).

Em regra, as complicações decorrentes do uso da toxina botulínica são raras e quando ocorrem, podem ser contornadas, enquanto as complicações de maior expressão se devem a erros técnicos, de avaliação clínica e funcional do paciente. Tem-se ainda como reação adversa o trauma, que decorre do excesso de líquido injetado, que pode vir a provocar no paciente rugor da pele e edema. Já as equimoses são pequenas lesões nos vasos sanguíneos que através da injeção provocam hematomas, em locais da face, bem vascularizados, levando a esse tipo de complicação (SPOSITO, 2004; BRITO, BARBOSA, 2020; SERRA, 2021).

Entretanto, há de se considerar que não são somente estas as reações adversas referentes ao uso da toxina botulínica, podendo ainda ocorrer complicações frequentes como hematomas (SORENSEN, URMAN, 2015); blefaroespasmo (ptose palpebral, diminuição da força palpebral, edema palpebral e ardor ocular) (SPOSITO, 2004; MAIO, 2011); espasmo facial, síndrome de Meige (edema palpebral, ptose, disfagia, fraqueza da boca e pneumonia aspirativa), distonia cervical e distonia da mão (fraqueza nos dedos) (SANTOS, 2013); diplopia, cefaleia, reação local e infecção (SILVA et al., 2019; BRITO, BARBOSA, 2020).

Outros efeitos adversos como, fraqueza muscular regional, assimetria facial de curto prazo, dificuldade em engolir, alterações na fala, sorriso assimétrico e pequeno desvio oral foram encontrados em menor proporção, e apenas dois estudos relataram efeitos colaterais graves, como parestesia transitória do ramo bucal do nervo facial e redução do tamanho dos músculos mastigatórios (DE LA TORRE CANALES et al., 2019).

Desta forma, a Toxina Botulínica tipo A possui utilidade no tratamento de rugas dinâmicas ou funcionais resultantes de expressões faciais repetitivas e padrões

musculares, que contribui para o rejuvenescimento facial, atuando de forma invasiva, porém não cirúrgica.

O uso da Toxina Botulínica tipo A sempre apresenta riscos, porém são, de certa forma, leves e passageiros. As reações adversas podem ser evitadas quando os protocolos são seguidos, as normas e indicações respeitadas, as doses cumpridas com rigor e quando o profissional possui a experiência e conhecimento da anatomia facial.

5 CONCLUSÃO

Por meio deste estudo foi possível concluir que a TB apesar de poder causar diversos efeitos adversos, pode ser considerada segura, pois na maioria das vezes estes são transitórios e passageiros, estando altamente relacionados com a aplicação.

Alguns efeitos graves podem ocorrer, mas em menor escala, sendo mais comum nos pacientes que a utilizam para fins terapêuticos.

Apesar da realização da técnica ser relativamente simples é de extrema importância conhecer e avaliar as estruturas anatômicas, seguir os protocolos, as normas e as indicações, respeitando a correta diluição e quantidade aplicada por região e quando o profissional possui a experiência e conhecimento para avaliar os aspectos individuais dos pacientes e que o profissional tenha uma correta capacitação, para que o sucesso do procedimento seja efetivo evitando-se, assim, os efeitos adversos indesejáveis.

REFERÊNCIAS

AMANTEA, D. et al. **A utilização da toxina botulinica tipo A na dor e disfunção temporomandibular.** J Bras de Dor Orofacial, São Paulo, v.3, n.10, p.170-173, abr./jun. 2003.

CAMARGO, B.V.; BOUSFIELD, A.B.S. **Envelhecimento e prática de rejuvenescimento: estudo de representações sociais.** Psicologia: Ciência e Profissão. v. 38, n.3, p. 494 – 506, jul. / set. 2018.

BICALHO, M.B.; DELGADO, F.P.; BORINI, C.B. **Toxina botulínica no tratamento da disfunção temporomandibular.** Rev Políticas e Saúde Coletiva, v. 1, n. 2, p.153-161, set. 2015.

BORBA, T. J.; THIVES, F. M. **Uma reflexão sobre a influência da estética na autoestima, automotivação e bem estar do ser humano.** Trabalho de Conclusão de Curso (graduação) Curso de Cosmetologia e Estética, Universidade do Vale do Itajaí Balneário Camboriú. 2018. p. 38.

BRITO, A.S.; BARBOSA, D.B.M**. A utilização da toxina botulínica tipo a para alcançar a estética facial.** Rev Terra, Cult, v. 36, n. 70, p. 75-86, jan./jun. 2020.

CESAR, B. T. de. **O uso da toxina botulínica no tratamento do bruxismo: revisão de literatura**. Trabalho de Conclusão de Curso (Graduação em Odontologia) - Faculdade de Odontologia, Universidade Federal do Rio Grande do Sul, Rio Grande do Sul. 2018. 57p.

CARDOSO, A.G.; NEGREIRO, A.P.C.; CARDOSO, A.M. ***I***ntercorrência de ptose palpebral após aplicação de toxina botulínica em procedimentos estéticos faciais**.**

Rev Bras Militar de Ciências, v. 11, n. 25, e186, 2025.7.23

CHAUDHARY, G.; JARAITH, R.; CHAUDHARY, N. et al**. Rejuvenated Smile with Botox: Opening a new Frontier Girish.** Annais of Prosthod Rest Dent, v.2, n. 2, p.37-41, April–June 2016.

CLARK, G.T. The use of botulinum toxin for the treatment of temporomandibular disorders: preliminary findings. Discussion. **J Oral Maxillofac Surg**, v.57, n.8, p.920-921, Aug. 1999.

CRIVELLARO, V.R. et al**. Preenchimento facial com uso de material autólogo plasma gel – relato de caso.** Simmetria Orofac Harm Science; v.2, n. 6, p. 28-35, 2021.

DE LA TORRE CANALES, G. et al. **Botulinum toxin type A applications for masticatory myofascial pain and trigeminal neuralgia: what is the evidence regarding adverse effects?** Clin Oral Investigations, v. 23, n. 9, p. 3411–3421, 2019.

DUTTON, J.J. **Botulinum-A toxin in the treatment of craniocervical muscle spasms: short and long-term, local and systemic effects.** Surv Ophthalmol, Brookline, v.41, n.1, p.51-65, Jul./Aug.1996.

FISZBAUM, G.A. **A toxina botulínica tipo A no tratamento das rugas dinâmicas da face**. 2008. Disponível em: http://www.pgcsiamspe.org/Gabriel%20A.Fiszbaum.pdf Acesso em: 15 março, 2023.

FREUND, B.; SCHWARTZ, M. **The use of botulinum toxin for the treatment of temporomandibular disorder.** Oral Health, Canada, v.88, n.2, p.32-37, Feb. 1998.

FREUND, B. *et al.* **The use of botulinum toxin for the treatment of temporomandibular disordens: preliminary findings.** J Oral Maxillofac Surg, Philadelphia, v.57, n.8, p.916-920, Aug. 1999.

LINDERN, J.J. Type A botulinum toxin in the treatment of chronic facial pain associated with temporomandibular dysfunction**. Acta Neurol Belg**, Bruxelles, v.101, n.1, p.39-41, Mar. 2001.

MAIO, M. **Tratado de Medicina Estética.** 2.ed, v.2, São Paulo: Roca, 2011.

MIRA, R.L.G.T. **Estudos de caso: Toxina botulínica tipo A em rugas glabelar.** 2010, 9 p. Trabalho de obtenção de título de pós-graduação em medicina estética – Faculdade Tuiuti do Paraná, Curitiba, 2010.

MOREIRA JÚNIOR, R. et al. **Fundamentos da análise facial para harmonização estética na odontologia brasileira.** Clipe Odonto, v. 9, n. 1, p.59-65, 2018.

MOSCONI, P.M.; DE OLIVEIRA, R.C.G. **Estudo da toxina botulínica e sua diluição.** Rev Uningá, Maringá, v. 55, n. s3, p. 84-95, out/dez. 2018.

OLIVEIRA, G. **Toxina botulínica e as suas complicações: Uma revisão de literatura.** Trabalho de Conclusão de Curso (Graduação em Odontologia) Universidade Federal de Santa Catarina, 2019. 41 p.

PAPAZIAN, M.F. et al. **Principais aspectos dos preenchedores faciais.** Rev FAIPE**,** v. 8, n. 1, p. 101-116, set. 2018.

REIS, L. C. dos; LUZ, D. U.; SILVA, A. B. A. da; FERNANDES, F. R.; ASSIS, I. B.de. **Desvendando o uso da toxina botulínica na estética e em enfermidades.** Rev Saúde em Foco, Edição n. 12, p. 413-437, 2020.

REZENDE, M. C. R. A.; FAJARDO, R. S. **Abordagem estética na Odontologia.** *A*rch Health Invest, v. *5*, n. 1, p. 50-55, 2016.

SANTOS, T. J. **Aplicação da toxina Botulínica em Dermatologia e estética e suas complicações**: **Revisão da Literatura.** Trabalho de obtenção de título de pós-graduação em Dermatologia – Núcleo Alfenas, 2013. p.36.

SCOTT, A.B. A. Pharmacologic weakening of extraocular muscles. Invest **Ophthalmol**,v.12,n.12,p.924-927,Dec.1973.

SCOTT, A.B. Botulinum toxin injection into extraocular muscles as an alternative tostrabismussurgery. **Ophthalmol**, v.87, n.10, p.1004-1049, Oct. 1980.

SERRA, A. S. **Erros na aplicação da toxina botulínica e suas complicações:** um olhar diferenciado do profissional farmacêutico. 2021. 40 f. Trabalho de Conclusão de Curso (Graduação em Farmácia) Faculdade Maria Milza, Bahia, 2021.

SILVA, E.S.L. et al. **A aplicação da toxina botulínica na odontologia e suas complicações** SEMPESQ. p.1-2, 2019.

SORENSEN, E. P.; URMAN, C. **Cosmetic complications: rare and serious events following botulinum toxin and soft tissue filler administration.** J Drugs in Dermatol: JDD, v. 14, n. 5, p. 486-491, 2015.

SPOSITO, M.M.M. **Toxina botulínica tipo A: propriedades farmacológicas e uso clínico.** Acta Fisiátrica, v. 11, p. S7-S44, 2004.

WHEELER, A.H. *et al*. **A randomized, double-blind, prospective pilot study of botulinum toxin injection for refractory, unilateral, cervicothoracic, paraspinal, myofascial pain syndrome.** Spine, v.23, n.15, p.1662-1667, Aug. 1998.