FACULDADE SETE LAGOAS - FACSETE

NATÁLIA DAMASCENO CAETANO

PRÓTESE PARAFUSADA SOBRE IMPLANTE NA REGIÃO ANTERIOR DA MAXILA: RELATO DE CASO CLÍNICO

SETE LAGOAS/MG
2019

PRÓTESE PARAFUSADA SOBRE IMPLANTE NA REGIÃO ANTERIOR DA MAXILA: RELATO DE CASO CLÍNICO

Natália Damasceno Caetano[1]
João de Paula Martins Júnior[2]

RESUMO

A utilização de parafusos para fixação de próteses é um dos conceitos novos introduzidos com os implantes osseointegrados. Os encaixes usados até então eram do tipo presilha, grampos ou as próteses cimentadas definitivamente. Por um lado, as próteses não tinham muita estabilidade e, por outro, não tinham como ser removidas para a avaliação, em vista da cimentação. Com o advento dos parafusos, as próteses odontológicas passaram a contar com alguns recursos novos, como principal a vantagem de se poder remover as próteses de tempos em tempos ou quando necessário, para se proceder a uma avaliação de comportamento da gengiva e do próprio osso que circunda os implantes. Essa remoção das próteses parafusadas, através da retirada dos parafusos, pode ser feita também para avaliar melhor a higienização do paciente e para limpeza da própria prótese. A opção por um sistema ou outro deve levar em consideração, principalmente, a necessidade da reversibilidade e também a facilidade de manutenção dessas próteses diante de possíveis intercorrências. Assim, o perfil do paciente e a extensão da prótese devem sempre ser levados em conta na hora da escolha do sistema de fixação da prótese sobre implante. Esse trabalho objetivou relatar um caso clínico de prótese parafusada na região anterior da maxila.

Palavras-chave: Prótese fixa. Prótese parafusada. Prótese sobre implante.

ABSTRACT

The use of prosthesis fixation screws is one of the new concepts introduced with osseointegrated implants. The fittings used hitherto were of the clamp type, clamps or the permanently cemented prostheses. On the one hand, the prostheses were not very stable and, on the other, they could not be removed for evaluation due to cementation. With the advent of screws, dental prostheses have come to have some new features, mainly the advantage of being able to remove the prostheses from time to time or when necessary, to make an assessment of the behavior of the gum and bone itself that surrounds the implants. This removal of the screwed prostheses by removing the screws can also be done to better evaluate the patient's hygiene and to clean the prosthesis itself. The choice of one system or another should take into account, especially, the need for reversibility and also the ease of maintenance of these prostheses in the event of possible complications. Thus, the patient profile and the length of the prosthesis should always be taken into account when choosing the implant fixation system. This study aimed to report a clinical case of screwed prosthesis in the anterior region of the maxilla.

Keywords: Fixed prothesis. Screwed prosthesis. Implant prosthesis.

---

[1]Especializanda em Prótese Dentária pela Faculdade Sete Lagoas (FACSETE); graduada em Odontologia pelo Centro Universitário Newton Paiva, 2007.

[2]Mestre pela Universidade Federal de São Paulo - UNIFESP do Programa de Pós-Graduação em Medicina Interna e Terapêutica; Especialista em Implantodontia pela Clínica Integrada de Odontologia (CIODONTO); graduado em Odontologia pela UNOESTE. Orientador.

INTRODUÇÃO

Em uma sociedade competitiva, desenvolvida economicamente e socialmente, a boa aparência é uma necessidade. Como a face é a parte mais exposta do corpo, e a boca seu detalhe dominante, os dentes podem ser considerados peças fundamentais na criação de um sorriso agradável. Tais fatos trouxeram à Implantodontia desafios que envolvem o desenvolvimento de técnicas e procedimentos, visando devolver ao espaço edêntulo, contornos naturais e condições para a recuperação do sorriso (Silveira, 2008).

A osseointegração em si, de acordo com Oliveira et al. (2007) é a primeira preocupação dos profissionais que desejam oferecer aos seus pacientes uma alternativa de tratamento reabilitador para os dentes perdidos. Com a consolidação desta técnica, com altos índices de sucesso, as atenções começaram a se voltar para a melhoria dos aspectos estéticos relacionados às próteses implanto-suportadas que, de início, na década de 80, não apresentaram esta característica.

O sistema de fixação da futura prótese dentária pode ser feito por cimento ou parafusos e deve ser projetado antes da cirurgia (Mantilla, 1985). Pois, segundo Misch (2000), é importante se levar em consideração os princípios biomecânicos e cuidado para não interferir na estética. É o caso, por exemplo, de implantes anteriores, que necessitam de uma posição mais lingual de inserção, quando, no planejamento protético pré-cirúrgico, se decide pela confecção de uma coroa parafusada, porque o orifício de acesso para o parafuso é inserido no cíngulo da coroa. Implantes anteriores colocados em um plano excessivamente vestibularizado tornam a obtenção de uma estética favorável provavelmente comprometida.

Para qualificação de uma prótese quanto a sucesso ou insucesso, diversos fatores devem ser levados em consideração, desde a escolha do tipo da prótese a ser instalada até as condições fisiológicas e funcionais que o paciente apresentaria ao final do tratamento, averiguando se houve melhora ou não quando comparado com a condição inicial do mesmo.

Esse trabalho fará o relato de um caso clínico da FACSETE sobre prótese parcial parafusada na região anterior da maxila.

DESENVOLVIMENTO

Relato de caso clínico

A paciente T.B.S.S., sexo feminino, 52 anos, insatisfeita com a prótese removível superior, procurou a FACSETE para reabilitação oral na região anterior da maxila. Sua queixa principal era que “os dentes da frente soltavam e ela sempre colava com super bonder”.



Figura 1: Foto intrabucal inicial.

A paciente foi encaminhada para a clínica de Implantodontia para instalação de 4 implantes (dentes incisivos centrais e laterais superiores direitos e esquerdos). E após 6 meses retornou para confecção da prótese parafusada dos elementos dentários 11-21-12-22.



Figura 2: Prótese provisória sobre implantes.

Para optarmos pela prótese parafusada, é importante que o implante esteja instalado em ótimas condições, permitindo a construção da coroa

protética com acesso ao parafuso, sem comprometimento da estética ou da função mastigatória. Fica claro que, com o uso das conexões internas, sob o aspecto do afrouxamento do parafuso, está minimizada essa intercorrência e as próteses pafusadas podem ser utilizadas com maior previsibilidade, notadamente nas unitárias e parciais fixas pequenas. Nesse caso optamos pelas coroas individualizadas, porque os comprimentos dos implantes instalados eram maiores do que a coroa de um incisivo central e lateral, por isso não foram ferulizadas.



Figura 3: Colocação dos cicatrizadores.

Cicatrizadores são peças metálicas cilíndricas que têm a função de servir como barreira para a gengiva durante o período de cicatrização. Após a cicatrização e a sua retirada, temos acesso à plataforma do implante dentário para a instalação do pilar protético (peça sobre a qual será cimentada ou parafusada a prótese).

Feito a colocação dos transferentes, estes ficam acoplados aos implantes no momento da transferência e tem uma fiel relação ao posicionamento dos implantes.

Os transferentes foram amarrados com fio dental e unidos com duralay para evitar que se movimentassem durante a moldagem.

Foi utilizada moldeira aberta, previamente testada para o parafuso.

Após a presa do material, os parafusos guias foram desparafusados para permitir o desencaixe de cada um dos transferentes dos respectivos implantes.

Os análagos foram vaselinados e parafusados nos transferentes por meio de parafusos guias para posterior obtenção do modelo de gesso.

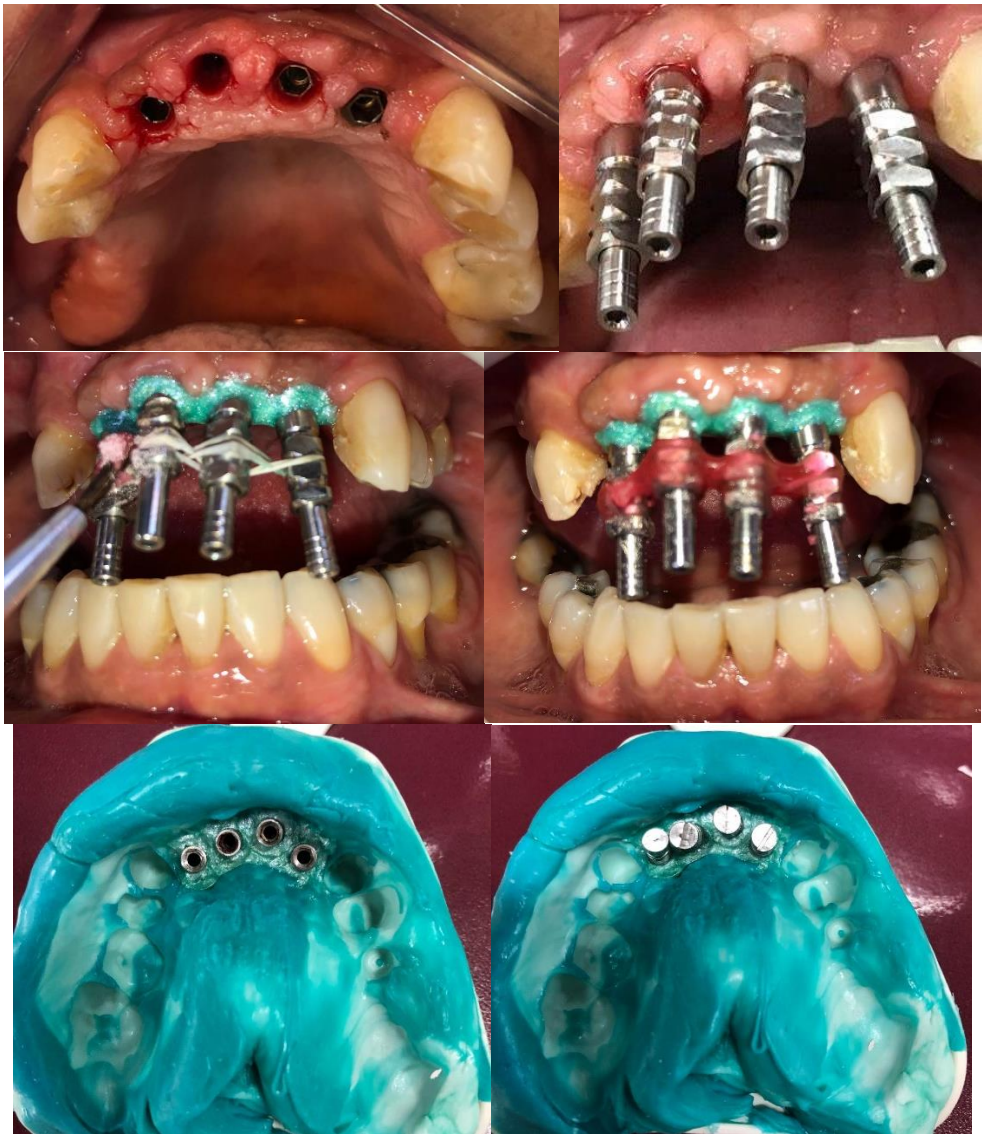

Figura 4: Moldagem de transferência para confecção do enceramento dos dentes.

A moldagem de implantes para instalação da prótese fixa correta garante a integridade do tecido ósseo e a estrutura ao redor de onde o implante será fixado. Isso porque é feito um ajuste perfeito para colocação dos transferentes (peças que ficarão acopladas aos implantes no momento da transferência fiel em relação ao posicionamento dos implantes). Existem vários tipos de componentes protéticos utilizados para instalação da próteses sobre implantes: podendo ser longos, curtos, estéticos. A opção por um ou outro vai depender do tipo de tratamento escolhido.

As moldeiras abertas podem possuir uma janela ou serem perfuradas no local dos parafusos-guia. No entanto, a janela permite maior facilidade de posicionamento na boca no momento de inserção da moldeira. A moldeira deve ser sempre previamente testada para assegurar que os parafusos-guia ultrapassem completamente sua abertura, sem qualquer interferência. A moldagem é então realizada, e, após a presa do material, os parafusos-guia são desparafusados para permitir o desencaixe de cada um dos transferentes dos seus respectivos implantes. Em seguida, o molde é removido da boca de modo que os transferentes sejam juntamente “sacados”. Os análogos são então parafusados nos transferentes, por meio dos parafusos-guia, para posterior obtenção do modelo de gesso. A moldagem de implantes osseointegrados tem por finalidade registrar, transferir e reproduzir de forma precisa o relacionamento entre os implantes. Assim, são utilizados componentes específicos para essa finalidade, denominados transferentes. A moldagem dos implantes é uma etapa de fundamental importância em um tratamento reabilitador, uma vez que os modelos obtidos devem representar precisamente o relacionamento intrabucal dos implantes. Dessa forma, é possível a obtenção de próteses com ajuste passivo, sem a ocorrência de tensões nos componentes do implante, na interface osso-implante e no tecido ósseo circunvizinho. Para uma moldagem precisa, deve-se, ainda, evitar a recolocação dos transferentes no molde (Silva et al., 2008).



Figura 5: Prova do enceramento dos dentes.

Uma oclusão implanto protetora promove um ambiente de reduzidas complicações biomecânicas e melhora a longevidade clínica, tanto do implante quanto da prótese. Com o enceramento pronto, iniciaram-se os procedimentos de inclusão e fundição.

Um adequado esquema oclusal é um requisito primário para a sobrevivência a longo prazo de uma reabilitação implanto–suportada. Um mal esquema oclusal aumenta a magnitude das cargas e intensifica as tensões mecânicas para o implante. O conceito de uma oclusão implanto–protetora promove um ambiente de reduzidas complicações biomecânicas e melhora a longevidade clínica tanto do implante como da prótese (Misch, 2015).

Provou-se o metal e selecionou-se a cor escala Vita A2. Enviou para o laboratório e pediu-se um desgaste na face palatina para um melhor espaço para aplicação da porcelana.



Figura 6: Prova do metal.

A cor foi selecionada e o trabalho voltou para o laboratório para aplicação da porcelana. Com as próteses instaladas, foi dado um torque de 32N, Checou-se a oclusão. Colocou-se guta percha e após um mês, colocou-se das resinas na entrada dos orifícios. Finalizando assim o caso onde a paciente ficou muito satisfeita com o resultado.



Figura 7: Adaptação da prótese definitiva.

Sendo assim, em um planejamento das próteses unitárias, parciais e/ou múltiplas, deve-se primeiramente optar pelo sistema de retenção ideal

(cimentada ou parafusada) que melhor se adapte àquela situação clínica sobre as diferentes plataformas de assentamento dos implantes de hexágono externo, hexágono interno ou cone morse, devido aos diferentes comportamentos biomecânicos destes implantes. Por sua vez, faz-se necessário o conhecimento dos componentes protéticos variados disponíveis no mercado de acordo com cada empresa, a fim de se definir o tipo de prótese a ser confeccionada ou, até mesmo, valer-se de técnicas alternativas como a dos encaixes tubo-parafuso, com a grande vantagem de manter a reversibilidade como fator decisivo de sucesso a longo prazo de uma prótese fixa implanto retida (Freitas et al., 2011).

A retenção das próteses parafusadas é influenciada por: torque do parafuso, assentamento do parafuso, sobrecargas biomecânicas, forças não direcionadas para o longo eixo do implante, desajuste dos componentes do implante e da prótese, diferenças no material e no desenho dos parafusos, e finalmente da altura e diâmetro do implante (Shadid, Sadaqa, 2012).

A seleção do sistema de retenção entre prótese parafusada ou cimentada requer alguns apontamentos, sendo o tipo de conexão protética possivelmente o mais relevante deles (Wittneben et al., 2014). Nas conexões hexagonais tipo Hexágono Externo (HE) ou Hexágono Interno (HI), as tensões promovidas pela carga oclusal são transferidas diretamente aos parafusos de fixação, enquanto que nas conexões internas tipo Cone Morse (CM) estas tensões são distribuídas ao longo do implante, fato este que promove maior estabilidade e menor risco de problemas mecânicos como o afrouxamento de parafusos ou fraturas na junção entre implante e pilar intermediário (Zavanelli et al., 2015). Quando ocorre, tais complicações podem acarretar em inflamação dos tecidos circundantes aos implantes, hiperplasia gengival, formação de fístula ou até mesmo prejudicar a osseointegração (Shin et al., 2014). Neste sentido, quando as conexões protéticas forem do tipo HE ou HI, comprovadamente com menor estabilidade mecânica quando comparada às conexões do tipo CM, sugere-se que o sistema de retenção deveria ter como característica a reversibilidade, uma vez que o afrouxamento do componente protético é certamente previsível, ou seja, deve-se dar preferência ao uso da fixação por parafusamento (Zavanelli et al., 2015).

Normalmente, quando as próteses são parafusadas, a restauração assenta passivamente nos pilares e os parafusos protéticos fixam ambos componentes. Os parafusos colocam forças compressivas e de tração nos

pilares, mas que não são transmitidas ao implante. No entanto, se as próteses aparafusadas não assentarem passivamente nos pilares as forças dos parafusos protéticos são transmitidas aos corpos dos implantes. Quando as próteses parafusadas são conectadas ao pilar, não existe espaço entre a coroa e o pilar protético. Por sua vez é criado um sistema de ligação metal–metal com tolerância zero para qualquer erro. Restaurações aparafusadas sem ajuste passivo podem criar permanentes condições de tensão no sistema do implante que pode ser muitas vezes mais que aquelas criadas pelas restaurações cimentadas. As tensões aplicadas no osso podem tornar–se patológicas sendo causadoras de remodelações ósseas com perda de crista óssea e por vezes perda dos implantes (Misch, 2015).

CONCLUSÃO

Considerando que o objetivo da reabilitação oral é sempre tentar oferecer tratamentos que melhor cumpram os requisitos estéticos e funcionais, seria importante avaliar como esses vários tipos de próteses vêm se comportando ao longo do tempo, uma vez que a escolha do tipo de fixação se por parafuso ou cimento também pode ser baseada nos níveis de sucesso, complicações e capacidade de solução das mesmas sem necessariamente levar à necessidade de substituição. Já existem dados suficientes que permitem considerar que não há superioridade de um tipo de prótese em relação a outro. As condições clínicas parecem ser os maiores indicativos do tipo de prótese que deve ser eleito. Seguindo o preceito de que a reabilitação ideal é aquela que deixa o paciente satisfeito e garante as condições de preservação da saúde dos elementos, os critérios clínicos serão sempre os melhores norteadores. No caso relatado a paciente ficou satisfeita com o resultado.

REFERÊNCIAS

FREITAS R. et al. Limitações clínicas nas próteses implantorretidas com conexões tipo cone morse (sem indexador). Innov Implant J. 2011;6(1):72-9.

MANTILLA, F. Implantologi oral: atlas color. Bogotá: Catálogo Cirntífica, 1985.

MISCH, C. E. Implantes dentários contemporâneos. São Paulo: Santos, p. 414-471, 2000.

MISCH, C.E. (2015). Dental implant prosthetics. 2ª ed., St. Louis, Elsevier.

OLIVEIRA, C. A.; et al. Prótese parafusada versus prótese cimentada. Revista Implantes. Caderno científico. v. 4, n. 2, p. 193 -197, mar./abr. 2007.

SHADID, R., SADAQA, N. (2012). A comparison between screw– and cement–retained implant prostheses. A literature review, Journal of Oral Implantology, 38(3), pp. 298–307.

SHIN HM, HUH JB, YUN MJ, JEON YC, CHANG BM, JEONG CM. Influence of the implant-abutment connection design and diameter on the screw joint stability. J Adv Prosthodont. 2014; 6(2):126-32.

SILVA MM, MIMA EGO, DEL'ACQUA MA, SEGALLA JCM, SILVA RHBT, PINELLI LAP. Técnicas de moldagem em prótese sobre implantes. Revista de Odontologia da UNESP. 2008; 37(4): 301-308.

SILVEIRA AQ. Implantes unitários em áreas estéticas. Só técnicas estéticas, 2008; 5(1):5-15.

WITTNEBEN JG, MILLEN C, BRÄGGER U. Clinical performance of screw-versus cement-retained fixed implant-supported reconstructions a systematic review. Int J Oral Maxillofac Implants. 2014; 29 (Suppl):84-98.

ZAVANELLI RA, MAGALHAES JB, PAULA WN, ZAVANELLI AC. Critérios e orientações para a seleção de pilares intermediários em implantodontia. Artmed Panamericana: Porto Alegre; 2015.

FACULDADE SETE LAGOAS - FACSETE

Monografia intitulada ***"Prótese parafusada sobre implante na região anterior da maxila: relato de caso clínico"*** de autoria da aluna Natália Damasceno Caetano aprovada pela banca examinadora constituída pelos seguintes professores:

Prof. João de Paula Martins Jr - FACSETE – Coordenador e Orientador

Prof. (ª) Isadora França Vieira da Silva - FACSETE – Examinador(a)

Prof. (ª) Patrícia Moura Campos - FACSETE – Examinador(a)

Sete Lagoas, 20 de Novembro de 2019.