FACSETE
Faculdade Sete Lagoas
Recredenciamento Portaria MEC 278/2016 - D.O.U 19/04/2016

ESPECIALIZAÇÃO EM ORTODONTIA

KATIA REGINA PINHEIRO

CANINO IMPACTADO: tracionar ou extrair

IMPACTED CANINE: draw or draw

SALVADOR-BA
2018.2

KATIA REGINA PINHEIRO

CANINO IMPACTADO: tracionar ou extrair

IMPACTED CANINE: draw or draw

Trabalho de Conclusão de Curso apresentado ao Curso de Especialização *Latu Sensu* do CENO, como requisito parcial para conclusão do Curso de Especialização em Ortodontia.

Orientadora: Profª. Carolina Matias Gurgel

SALVADOR-BA
2018.2

PINHEIRO, Kátia Regina
Canino impactado: tracionar ou extrair
Salvador, 2018

Orientador: Profª. Carolina Matias Gurgel
Trabalho de Conclusão de Curso apresentado ao Curso de Especialização *Latu Sensu* do CENO, como requisito parcial para conclusão do Curso de Especialização em Ortodontia

1. Dente impactado; 2. extração dentária; 3. oclusão dentária; 4. ortodontia corretiva.

Ficha catalográfica

KATIA REGINA PINHEIRO

CANINO IMPACTADO: tracionar ou extrair

IMPACTED CANINE: draw or draw

Monografia intitulada **Canino impactado: tracionar ou extrair** de autoria da aluna Katia Regina Pinheiro, aprovada pela banca examinadora constituída pelos seguintes professores:

_____

Prof. Dra. Carolina Matias Gurgel
Professora e Mestre

_____

Prof Dr. Antonio Carlos França
Professora e Mestre

_____

Prof. Dra. Annie Duque
Professora e Mestre

RESUMO

A terapêutica ortodôntica contempla a abordagem das alterações da oclusão desde a dentadura decídua até a permanente. Durante o período transicional da dentadura mista para a permanente poderão ocorrer alguns problemas, entre eles as impactações dentárias. Quando não diagnosticadas, ou tratadas inadequadamente podem resultar no desenvolvimento de problemas, tais como: más oclusões, reabsorções radicular externa, reabsorções de dentes adjacentes, anquilose alvéolo dentária e formações císticas. Para elaboração do diagnóstico e do plano de tratamento faz-se necessário anamnese, exame clínico, com palpação da região, e exames imaginológicos, sendo os mais utilizados as radiografias periapicais, oclusais, panorâmicas e tomografias computadorizadas. Serão considerados fatores como localização, grau de formação radicular, existência de espaços para o dente impactado. O sucesso do tratamento depende da idade do paciente e da posição dos caninos. A técnica utilizada dependerá da habilidade e escolha de cada profissional para cada caso. O ideal é que o profissional proponha as opções de tratamento para o paciente e o mesmo deve escolher de acordo com suas perspectivas e condições financeiras. A decisão final deve agradar a ambos os envolvidos.

Descritores: Dente impactado, extração dentária, oclusão dentária, ortodontia corretiva.

ABSTRACT

The therapeutic approach of changes includes Orthodontic occlusion from the deciduous to the permanent teeth. During the transitional period for the Joint Permanent denture may occur some problems, among them the impactações institution. When not diagnosed or treated inappropriately can result in the development of problems such as: malocclusions, outer root resorption, resorption of adjacent teeth, dental alveolus ankylosis and cystic formations. To draw up the diagnosis and the treatment plan it is necessary to anamnesis, clinical examination, with palpation of the area, and imaginológicos tests, being the most used Periapical x-rays, panoramic, occlusal and CT scans. Will be considered factors such as location, degree of root formation, existence of spaces for the impacted tooth. Successful treatment depends on the patient's age and the position of the canines. The technique used will depend on the ability and choice of every professional to each case. Ideally, the professional proposes the treatment options for the patient and the same should choose according to your prospects and financial conditions. The final decision should please both involved.

Descriptors: impacted tooth, tooth extraction, dental occlusion, corrective orthodontics.

LISTA DE FIGURAS

FIGURA 1 – Fotografias Iniciais 13

FIGURA 2 – Fotografias iniciais intra orais 14

FIGURA 3 - Fotos oclusais iniciais 15

FIGURA 4 -. Radiografia Panorâmica 16

FIGURA 5 – Telerradiografia Computadorizada Inicial 16

FIGURA 6 – Acompanhamento do tratamento nov. 2016 18

FIGURA 7 - Acompanhamento do tratamento dez. 2016 18

FIGURA 8 - Acompanhamento do tratamento jan. 2017 18

FIGURA 9 - Acompanhamento do tratamento fev. 2017 18

FIGURA 10 - Acompanhamento do tratamento mar. 2017 19

FIGURA 11 - Acompanhamento do tratamento abr. 2017 19

FIGURA 12 - Acompanhamento do tratamento maio 2017 19

FIGURA 13 - Acompanhamento do tratamento jun. 2017 20

FIGURA 14 - Acompanhamento do tratamento ago. 2017 20

FIGURA 15 - Acompanhamento do tratamento set. 2017 20

FIGURA 16 - Acompanhamento do tratamento nov. 2017 21

FIGURA 17 – Fotografias comparativas 03/06/2015 e 19/07/2017 21

FIGURA 18 – Fotografias comparativas intraorais 03/06/2015 e 19/07/2017 22

FIGURA 19 – Fotografias oclusais comparativas 03/06/2015 e 19/07/2017 22

FIGURA 20 – Radiografia Panorâmica comparativa 03/06/2015 19/07/2017 23

FIGURA 21 – Telerradiografia comparativa 03/06/2015 e 19/07/2017 24

LISTA DE TABELAS

TABELA 1 – Cefalometria inicial 17

TABELA 2 – Cefalometria comparativa 03/06/2015 e 19/07/2017 24

SUMÁRIO

RESUMO.....05

ABSTRACT.....05

1 INTRODUÇÃO 09

2 RELATO DE CASO 16

3 DISCUSSÃO 26

4 CONCLUSÃO. 29

REFERÊNCIAS.....30

INTRODUÇÃO

Na atualidade, as oclusopatias constituem o terceiro motivo em uma escala de prio ridades que fazem com que os pacientes busquem tratamento odontológico. Essas oclusopatias podem ser: anomalias do crescimento e desenvolvimento dos músculos e ossos maxilares no período da infância e adolescência, que podem produzir alterações tanto do ponto de vista estético, quanto do funcional da oclusão, mastigação, fonação, respiração e deglutição, além de contribuir na postura corporal[1].

A oclusão é considerada satisfatória quando o dente entra em chave de oclusão com seu antagonista. As más oclusões podem ocorrer, dentre outros motivos, por dentes inclusos, impactados ou retidos, e erupção ectópica. O dente é denominado incluso quando não está posicionado na arcada, permanecendo parcialmente ou totalmente no interior do osso alveolar, após o período normal de erupção ou de formação radicular[2].

São considerados dentes impactados aqueles que não erupcionaram na cavidade oral devido a uma barreira. As causas mais comuns que motivam o surgimento dos dentes impactados são normalmente o crescimento da caixa craniana em detrimento dos maxilares, a dieta, a falta de espaço no arco dentário por perda prematura dos decíduos, a posição anormal do germe dentário, os obstáculos encontrados na trajetória eruptiva do dente como: cistos, tumores, dentes supranumerários, estruturas ósseas mais densas, a perda da força eruptiva além das anatomias próprias da cavidade bucal[2,3.]

Erupção ectópica é um conceito utilizado para designar os dentes que apresentam algum desvio em seu padrão normal de erupção, ou seja, erupcionam numa posição atípica[3, 4,5].

Os caninos superiores permanentes tem fundamental importância na manutenção da forma e função da dentição, sendo sua presença essencial para o estabelecimento de uma oclusão balanceada, além da estética e harmonia facial, posto que determinam o contorno da boca e promovem a anatomia ideal da face quanto ao nariz, controlam os movimentos de lateralidade e a carga mastigatória. Dada sua importância no arco dentário, no caso de uma impactação ou erupção

ectópica, esforços deverão ser empregados para manter o dente, evitando sua extração[6, 7, 8]

Vários são os fatores etiológicos para a má oclusão do canino, porém, os de importância maior são: hereditariedade, deficiências endócrinas doenças febris, interferência mecânica na erupção (espontânea ou como resultado de trauma), falha na reabsorção do canino decíduo ou sua retenção prolongada, o seu trajeto longo para a erupção, perímetro do arco diminuído (muitas vezes devido à perda precoce de dentes decíduos), fechamento prematuro dos ápices radiculares, deficiência transversal da maxila, as lesões patológicas localizadas, agenesia do incisivo lateral, posição anormal do germe dentário, presença de fenda alveolar[6, 7, 8].

Os caninos impactados comumente são assintomáticos. Os profissionais generalistas ou especialistas descobrem a maioria destes dentes em radiografias iniciais. O paciente, na maioria das vezes, não tem consciência de que é portador desta oclusopatia. Os dentes inclusos ou impactados podem produzir complicações de natureza mecânica, inflamatória; infecciosa, cística e neoplásica. Assim podem ser relacionados a falhas na erupção de outros dentes, transtornos oclusais, cáries e reabsorções em dentes vizinhos, pericoronarite, trismo, celulites e abscessos, bem como cistos e tumores de origem odontogênica.

A presença de dentes inclusos pode, portanto, promover lesões como odontoma, cisto dentígero, tumor odontogênico ceratocístico (TOC) e ameloblastoma ou apresentar-se associado a eles. Embora a incidência geral dos cistos e tumores odontogênicos ao redor de dentes inclusos não seja considerada alta, a detecção precoce de cistos, reabsorções, impacções (ou impactações) e dentes supranumerários, entre outros problemas, facilita a intervenção do profissional da área, evitando, muitas vezes, maiores complicações.

Para o diagnóstico de um canino superior impactado faz-se necessário uma equipe multidisciplinar (dentista generalista, odontopediatra, cirurgião bucomaxilofacial, periodontista, radiologista, entre outros) e, preferencialmente uma intervenção precoce devido à severidade dos problemas decorrentes da retenção deste dente[6, 8].

Os dentes impactados por vestibular ou palatina provocam a migração dos dentes vizinhos e a perda no comprimento da arcada. A não erupção dos caninos pode levar o paciente a desenvolver uma lesão/infecção cística e a reabsorção da raiz dos incisivos laterais próximos, comprometendo a longevidade dos mesmos. Os

incisivos laterais adjacentes a caninos que erupcionaram ectopicamente têm uma incidência de reabsorção radicular próximo a 0,7% e, mesmo com o desenvolvimento contínuo da raiz, uma erupção ectópica do canino pode lesar o incisivo lateral vizinho[10, 11,12].

A localização precisa do canino é fundamental para a elaboração do diagnóstico e elaboração do plano de tratamento. Para tanto, é preciso exame clínico minucioso, avaliações radiográficas periapical e panorâmica, bem como tomográficas computadorizada[6, 12].

Os sinais clínicos que indicam impactação incluem atraso prolongado na erupção do canino permanente, retenção do canino decíduo, ausência da saliência vestibular do canino, presença de protuberância palatina, inclinação distal ou migração do incisivo lateral superior com ou sem desvio da linha média. Pacientes entre 10 e 12 anos de idade devem ter uma avaliação clínica apurada. Diferenças no estágio de desenvolvimento dos caninos superiores, a falta de possibilidade de palpação do canino permanente, incisivo lateral angulado para distal, agenesia do incisivo lateral e histórico familiar de retenção dentária indicam a necessidade de avaliações radiográficas[6, 10, 11,12].

As radiografias de uso odontológico podem ser intra bucais (periapicais e oclusais) ou extra bucais (panorâmicas e telerradiografias). Radiografias periapicais são tomadas para regiões específicas da arcada dentária, é a primeira e principal técnica ministrada na prática odontológica, associa a facilidade de acesso e execução deste exame à sua vasta aplicação clínicas, oferecendo imagens com detalhe e definição, sem utilizar altas doses de radiação. Permite a visualização da estrutura dentária solicitada e suas adjacências, porém essa técnica permite apenas uma avaliação bidimensional. As radiografias oclusais tem como finalidade à localização de dentes supranumerários e inclusos, avaliação de lesões nas maxilas ou mandíbula, utilização para cálculos de implante, entre outros. Existe, entretanto, a desvantagem da sobreposição de imagem das raízes[12,13,14].

A radiografia panorâmica oferece uma visão geral de todos os dentes e das regiões anatômicas de maxila, mandíbula e ATMs em uma única tomada, expondo o paciente a uma radiação muito menor que as demais técnicas. Possibilita identificar possíveis lesões, dentes supranumerários ou impactados, erupções ectópicas e extrações sendo assim de fundamental importância para elaboração do planejamento ortodôntico[12, 13, 14]. Comparando-se com as radiografias intrabucais,

apresenta como desvantagem a técnica mais minunciosa e a sensibilidade aos movimentos do paciente[13]. As telerradiografias são exames radiográficos de crânio e face executadas no ortopantomógrafo. Podem ser obtidas imagens em norma lateral, frontal e em 45º. São utilizadas principalmente para elaboração de traçados cefalométricos[12].

A tomografia *Cone Beam* oferece detalhes na localização de dentes impactados e sua relação com as estruturas adjacentes, auxiliando no planejamento da direção do tratamento pelas informações sobretudo do estado radicular do dente em questão e das unidades vizinhas. Aparelhos modernos disponibilizam imagens em 3D, cortes sagitais, axiais e ventrais, assegurando a escolha da opção de tratamento[14].

No entanto, sua solicitação deve ter a mais alta relevância, dado que a dose de radiação emitida pela tomografia computadorizada *Cone Beam* é quatro vezes ou mais excessiva do que a necessária para a tomada panorâmica[16.] A posição dos dentes, sua morfologia e/ou sua proximidade com estruturas anatômicas importantes devem ser verificadas no momento de escolher a melhor técnica cirúrgica para o tratamento. Nestes casos, os exames periapical e panorâmico, juntamente com a tomografia computadorizada, são os mais indicados. .

O diagnóstico preciso relacionado com a posição vestíbulo-lingual do canino e sua proximidade com as raízes dos dentes vizinhos, possíveis reabsorções radiculares, anquilose alvéolo dentária, bem como o posicionamento da coroa dos caninos em relação à sutura palatina mediana, vai determinar o plano de tratamento a ser executado.

O paciente deve ser orientado quanto aos riscos, que entre outros, podem ser: descoloração e/ou desvitalização da unidade dentária, recessão gengival e deficiência da gengiva inserida. Deve-se, ainda, avaliar e promover o espaço adequado para o canino na arcada dentária; avaliar se a unidade dentária está impactada em uma área óssea mais densa, impedido por uma curvatura radicular mais acentuada, interceptado pela raiz de um dente vizinho ou, então, simplesmente não revela força eruptiva[16, 17].

O tratamento para a correção da impactação do canino, seja para tracioná-lo ou para removê-lo, requer um envolvimento cirúrgico-ortodôntico. Seu tracionamento é lento e potencialmente difícil, requer muita habilidade. Entre as causas mais comuns para os profissionais restringirem a indicação do tracionamento ortodôntico

estão: proximidade das raízes adjacentes, podendo causar reabsorção radicular lateral nos incisivos laterais e nos pré-molares, reabsorção cervical externa nos caninos tracionados, anquilose alveolodentária do canino envolvido, metamorfose cálcica da polpa e necrose pulpar asséptica[16, 18, 19].

Do ponto de vista radiográfico, o dente não erupcionado em proximidade com a raiz de outro dente, e com trajetória ativa em função da erupção e de vetores de crescimento, geralmente induz a reabsorção dentária. Comumente observado na região dos caninos em relação aos incisivos laterais superiores e nos terceiros molares com a face distal do segundo molar inferior. A remoção do dente não irrompido promove a regressão do processo e o recobrimento da área reabsorvida por novos cementoblastos, com deposição de nova camada de cemento e reinseção das fibras periodontais[16, 19].

O prognóstico para tracionamento de um canino impactado é mais favorável em pacientes com faixa etária entre 13 e 19 anos, posto que em pacientes mais velhos há um risco mais alto de anquilose. A opção pelo tracionamento do canino impactado depende da posição do mesmo em relação aos dentes vizinhos e da sua altura no processo alveolar, da idade do paciente, da angulação da unidade impactada, da presença de anquilose, de recessão gengival, falta de gengiva inserida e dilaceração radicular[20].

O prognóstico de erupção não é favorável quando, na radiografia panorâmica, o ângulo formado entre o longo eixo do canino e a linha média dentária é superior a 31º [21].

Quando a opção de tratamento for orto cirúrgica, coloca-se um dispositivo de tracionamento ortodôntico nos caninos superiores não erupcionados, inadvertidamente, pode-se: remover todo o folículo pericoronário ou abrir grandes janelas para expor o esmalte e facilitar os procedimentos de colagem. Esses procedimentos podem expor a junção amelocementária e suas janelas de dentina ao tecido conjuntivo e aos componentes do sistema imunológico.

Quando se manipula cirurgicamente a região cervical do canino superior impactado, pode-se provocar, ao longo do tempo, a Reabsorção Cervical Externa - RCE. Isso pode ocorrer durante o tracionamento ortodôntico ou depois do dente chegar ao plano oclusal. A Reabsorção Cervical Externa caracteriza-se por ser um processo lento, indolor, insidioso e que não compromete os tecidos pulpares. Por

contaminação bacteriana secundária, em casos mais avançados, pode ocorrer inflamação gengival e pulpite[16, 22].

A Reabsorção Cervical Externa também pode ser provocada pela aplicação excessiva de ácido ou outros produtos para facilitar a colagem dos dispositivos necessários para a fixação dos fios de tracionamento, levando por escoamento, até a região cervical onde ocorre a fixação do folículo pericoronário na junção amelocementária, afetando quimicamente as células e tecidos, expondo e até ampliando os “gaps” de dentina e enfraquecendo os antígenos sequestrados para o tecido conjuntivo adjacente após o fechamento da ferida cirúrgica[16, 22]

O tracionamento cirúrgico do canino pode provocar, entre outros, o rompimento do ligamento periodontal, o comprometimento dos feixes vásculo-nervosos da polpa e a necessidade de se preparar parcial ou totalmente um alvéolo para recebê-lo. A luxação cirurgicamente induzida representa um risco que deve ser muito estudado.

Entre os riscos de uma luxação induzida há a anquilose alveolodentária, se ainda não existir, a consequente reabsorção dentária por substituição, a metamorfose cálcica da polpa e a necrose pulpar asséptica. O procedimento da luxação cirurgicamente induzida consiste em obter, por meio de instrumentos cirúrgicos, uma mobilidade dentária aumentada no alvéolo.

Essa mobilidade obtida é maior do que a observada em função do ligamento periodontal. Nos dentes anquilosados, a mobilidade dentária, mesmo aquela decorrente da presença do ligamento periodontal, não é observada. Os movimentos de alavanca com os instrumentos cirúrgicos podem obter a luxação que é percebida com discretas forças aplicadas ao dente com suas pontas ativas. No entanto, se o profissional não for suficientemente prudente durante a luxação, pode provocar grandes movimentos no alvéolo.[16, 17]

A perfuração do esmalte do canino para seu tracionamento proporciona menor risco de um procedimento cirúrgico adicional, menor manipulação dos tecidos adjacentes, menor tempo cirúrgico e aplicação da força no longo eixo do dente e com magnitude melhor estabelecida. No entanto, há um maior risco de fratura do esmalte, possibilidade de dano pulpar, estética e a exigência de maior habilidade profissional. As forças induzidas devem ser direcionadas ao longo eixo do dente, predominantemente de forma extrusiva. Na atualidade, uma das técnicas mais

utilizadas é a colagem direta no dente retido, dada a sua praticidade. Pode se dá através de telas, botões ou bráquetes ortodônticos [23, 24].

Este relato de caso tem o propósito de analisar a importância de um diagnóstico precoce, levantar as possibilidades de tratamento da má oclusão envolvendo a impactação de um canino, além de ressaltar a importância do fator tempo e da decisão do paciente na escolha do tratamento.

2 RELATO DE CASO

Paciente R. S. S. sexo feminino, melanoderma, 20 anos e 9 meses de idade (Fig.1), chegou ao ambulatório do CENO – Centro de Estudos Odontológicos, em Salvador – BA, com a seguinte queixa principal: “quero arrumar meus dentes”.

a. Exame Extraoral

Na análise facial em norma frontal, verificou-se que a paciente apresenta formato do rosto arredondado, terços faciais desproporcionais (tendo o terço superior e médio 55mm e o terço inferior da face 64mm), comprimento do lábio superior 25mm e inferior 45mm, distância interlabial 0mm, apresenta selamento labial passivo.

Ao sorriso verificou-se 50mm exposição da coroa. Em norma lateral observou-se perfil facial reto. Observou-se 65mm de distância mento-pescoço (Fig. 1.A, 1.B, 1.C).

Figura 1 – Fotografias iniciais



b. Exame Intraoral

O exame intraoral indicou estágio de dentição permanente, com 27 dentes em oclusão, exceto o 1.3 incluso e terceiros molares não erupcionados. A linha média

superior encontra-se desviada para a direita em relação à linha média facial, e a inferior apresenta-se centralizada. Foi observado também a presença de mordida cruzada anterior direita. O formato dos arcos foi arredondado para o superior e trapezoidal o inferior. No anteroposterior verificou-se relação molar de Classe I de Angle do lado direito e esquerdo. (Figuras 2 e 3).

Figura 2 – Fotografias intra-orais iniciais



Figura 3 – Fotos Oclusais



c. Exame Funcional

Ao realizar o exame funcional verificou-se a presença de respiração nasal referida pelo paciente, sem participação da musculatura peribucal, tamanho da língua dentro da normalidade e presença de deglutição com pressionamento lingual dentro da normalidade.

d. Exames Radiográficos

Baseada na avaliação da radiografia panorâmica (Figura 4), foi possível observar que a paciente apresenta dentição permanente completa, sendo que os

terceiros molares encontram-se intra ósseos (1.8, 2.8, 3.8, 4.8) e o canino 1.3 intra ósseo, mésio-vestibulo angulado, com coroa em relação de proximidade com as raízes dos dentes 1.1 e 1.2, e raiz em relação de proximidade com a cortical do seio maxilar e cavidade nasal.

Figura 4 – Radiografia Panorâmica

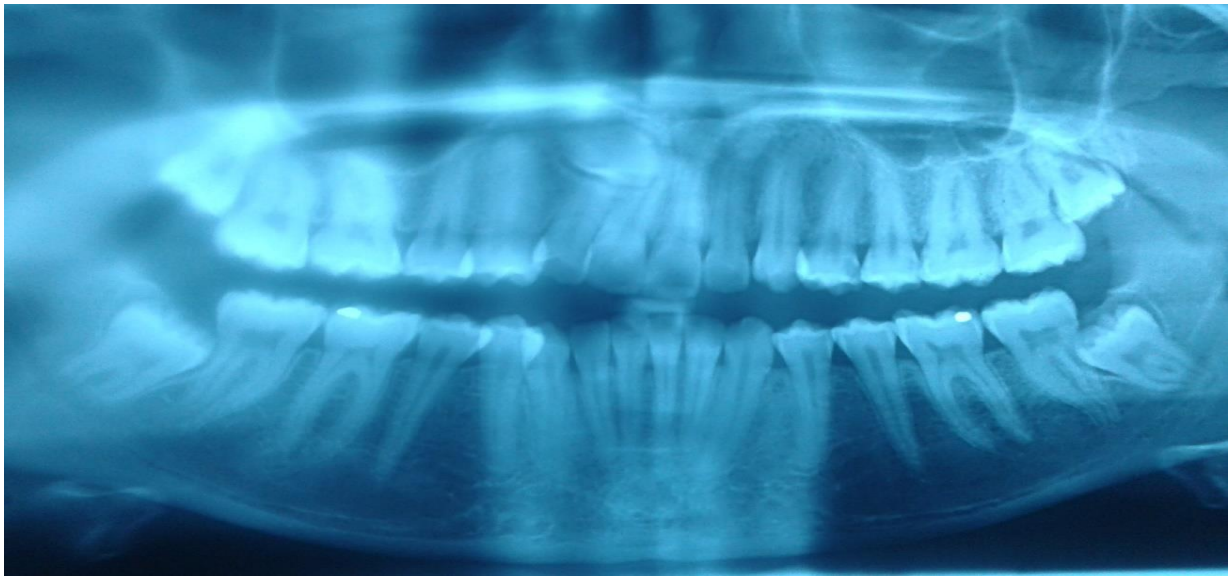

Figura 5 –Telerradiografia Computadorizada



Com a avaliação da análise cefalométrica padrão CENO, inicial do paciente, foi possível observar (vide Tabela 1) na análise esqueletal: N-A. Pog 3,90gr (norma

0,00 +- 2,00); Wits 0,09mm; Prn.(Sn-Ls) 87,42; Distância da incisal do incisivo superior ao lábio superior 10,30mm.

Na análise de crescimento a soma total de Jarabak foi de 386,67 o que significa que a paciente é braquifacial.

A partir da análise dentária observou-se que os incisivos estão mal relacionados entre si e lingualizados (1/-NA 21,41gr e /1-NB 2,54mm).

Tabela 1 - Cefalometria

ESQUELETAL		
FATORES	**VALOR OBTIDO**	**NORMA**
N-A.Pog	3,90gr	0,00+-2,00
Wits	0,90mm	-0,10+-2,00
Prn.(Sn-Ls)	87,42gr	109,20+-9,20
Distância da incisal do IS ao lábio superior	10,30mm	0,00
CRESCIMENTO		
Soma total de Jarabak	386,67	396,00+-6,00
DENTÁRIA		
1/-NA	2,01mm	4,00
/1-NB	2,54mm	4,00

e. Diagnóstico

Com base na análise facial, exame intra e extra oral e avaliação cefalométrica temos as bases ósseas bem relacionadas entre si. Há uma tendência de crescimento no sentido horário. Em relação as bases ósseas os incisivos superiores estão protruídos e os inferiores bem posicionados.

f. Plano de tratamento e evolução

Após avaliação criteriosa da radiografia panorâmica, o plano de tratamento consistiu na exodontia das unidades 1.3, 2.4 e 3,4; instalação de aparelho *straight*

wire, com barra transpalatina e arco lingual para servir de ancoragem; alinhamento e nivelamento; fechamento de espaços com correção de linha média e finalização (Figuras 6 – 17).

Figura 6 - Acompanhamento do Tratamento - Nov. 2016: arco superior 17x25 aço; conjugado 23-26; conjugado 33-36; elástico corrente 22-23; torque lingual 12. Arco inferior 16 NiTi



Figura 7 - Acompanhamento do Tratamento - Dez 2016: arco superior 17x25 aço; conjugado 23-26; tracionamento do lateral 22 com elástico corrente por baixo do fio. Arco inferior 16 aço, conjugado 33-43.



Figura 8: Acompanhamento do Tratamento - Jan. 2017: arco superior 17x25 aço; conjugado 25-26; elástico corrente 23-25. Arco inferior 14 NiTi; recolagem 32 e 41.



Figura 9: Acompanhamento do Tratamento - Fev. 2017: arco superior 17x25 aço; conjugado 23-26; elástico corrente 11-23. Arco inferior 18 NiTi.



Figura 10: Acompanhamento do Tratamento - Mar. 2017: arco superior 17x25 aço; conjugado 23-26; elástico corrente 21-23; gurim entre 14 e 15, encostado no bráquete do 14; mola aberta 12-14. Arco inferior 18 aço; amarrilho no 33.



Figura 11: Acompanhamento do Tratamento - Abr. 2017: manutenção do planejamento superior (houve um intervalo de apenas 15 dias)



Figura 12: Acompanhamento do Tratamento - Maio 2017: arco superior 17x25 aço; conjugado 11-26; elástico corrente 11-12; mola aberta 12-14 – para girar a linha média para esquerda. Arco inferior 16x25 aço



Figura 13: Acompanhamento do Tratamento - Jun. 2017: arco superior 17x25 aço; conjugado 11-26; elástico corrente 11-12; mola aberta 12-14 – para girar a linha média para esquerda. Arco inferior 16x25 aço. Remoção do arco lingual e barra transpalatina. Solicitação de nova documentação.



Figura 14: Acompanhamento do Tratamento - Ago. 2017: arco superior 17x25 aço; conjugado 23-26; elástico corrente 12-23; mola aberta 12-14 – para girar a linha média para esquerda. Arco inferior 17x25 aço



Figura 15: Acompanhamento do Tratamento - Set. 2017: manutenção do planejamento anterior



Figura 16: Acompanhamento do Tratamento - Nov. 2017: arco superior 17x25 aço; conjugado 23-26; elástico corrente 11-23; mola aberta 12-14 – para girar a linha média para esquerda. Arco inferior 17x25 aço



Figura 17 – Fotografias comparativas 03/06/2015 e 19/07/2017





Figura 18 – Fotografias comparativas intra-orais iniciais 03/06/2015 e 19/07/2017.



Figura 19 – Fotos Oclusais comparativas 03/06/2015 e 19/07/2017.





Figura 21 – Radiografia Panorâmica Comparativa 03/06/2015 e 19/07/2017

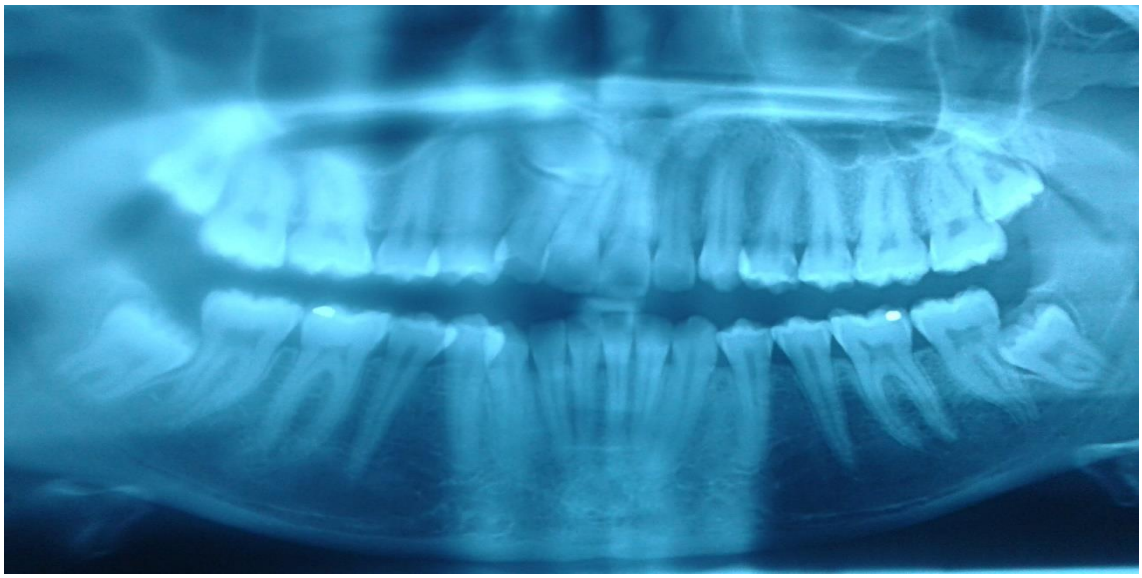

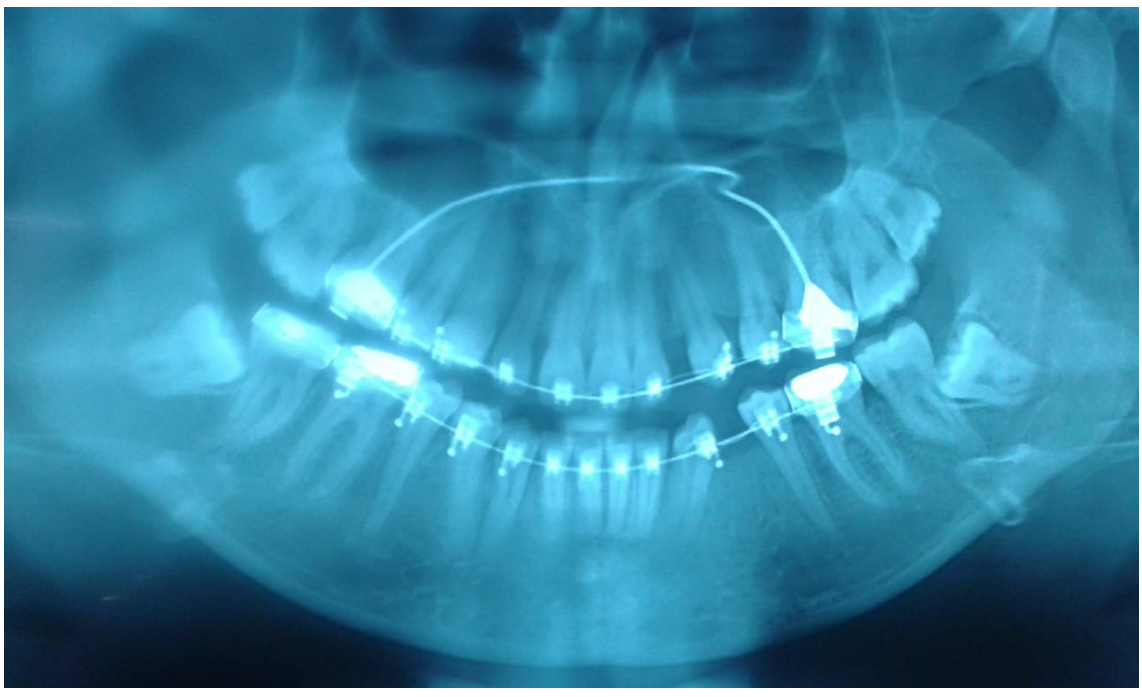

Figura 21 –Telerradiografia Computadorizada comparativa 03/06/2015 e 19/07/2017

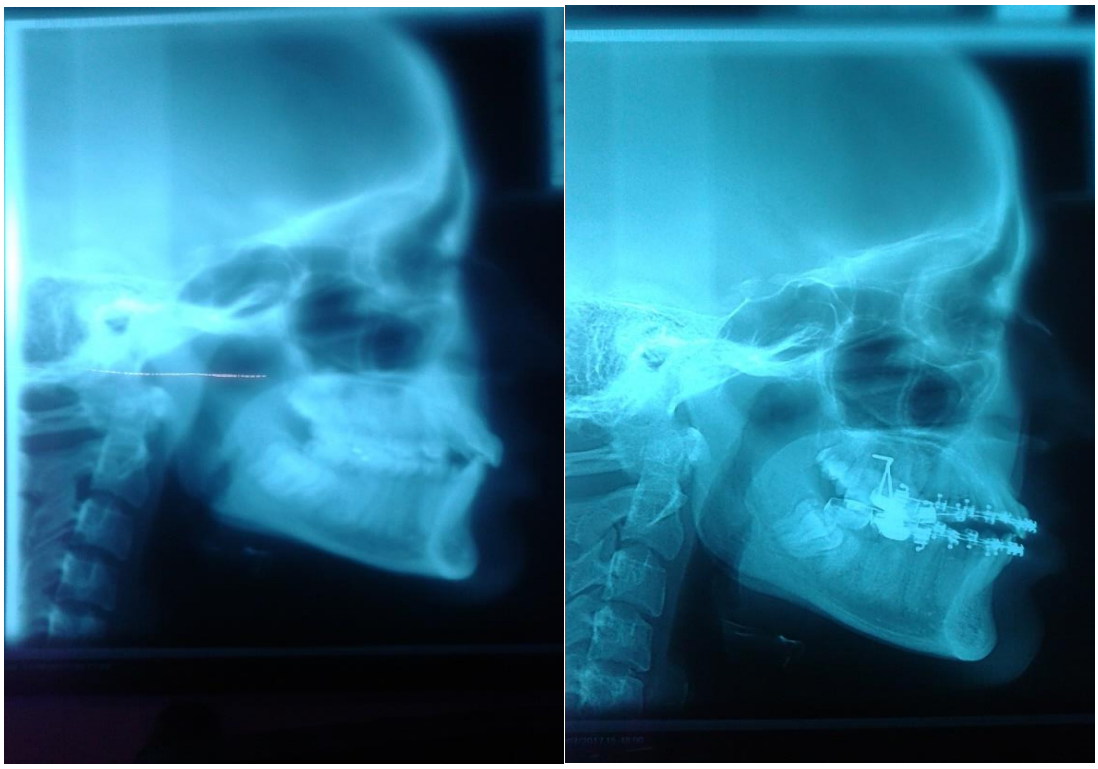

Tabela 2 - Cefalometria comparativa 03/06/2015 e 19/07/2017

		ESQUELETAL	
FATORES	**VALOR OBTIDO 03/06/2015**	**VALOR OBTIDO 19/07/2017**	**NORMA**
N-A.Pog	3,90gr	1,69gr	0,00+-2,00
Wits	0,90mm	-1,31mm	-0,10+-2,00
Prn.(Sn-Ls)	87,42gr	99.73gr	109,20+-9,20
Distância da incisal do IS ao lábio superior	10,30mm	9,00mm	0,00
		CRESCIMENTO	
Soma total de Jarabak	386,67	389,73	396,00+-6,00
		DENTÁRIA	
1/-NA	2,01mm	4,01mm	4,00
/1-NB	2,54mm	4,71mm	4,00

DISCUSSÃO

De acordo com as definições pesquisadas na literatura, o dente é considerado incluso quando não está posicionado na arcada após o período normal de erupção ou de formação radicular.[2] Os sinais clínicos que indicam impactação incluem atraso prolongado na erupção do canino permanente, retenção do canino decíduo, ausência da saliência vestibular do canino, presença de protuberância palatina, inclinação distal ou migração do incisivo lateral superior com ou sem desvio da linha média. Pacientes entre 10 e 12 anos de idade devem ter uma avaliação clínica apurada.[6,10,11,12]

A paciente do presente relato de caso, aos 20 anos de idade, ao exame clínico, apresentava um grande desvio da linha média superior e ausência da unidade 1.3 no arco dentário, dessa forma pelo fato da paciente já ter passado pelo período normal de erupção da dita unidade, considerou-se a unidade possivelmente impactada.

Outro detalhe importante nesse aspecto é que, ainda segundo a literatura, sendo os caninos impactados, comumente assintomáticos, na maioria das vezes, essas impactações são identificadas em radiografias iniciais. O paciente, na maioria das vexes, não tem consciência que é portador dessa oclusopatia,[6,7,8] assim como ocorreu no presente relato de caso.

Segundo grande parte da literatura os caninos superiores permanentes têm fundamental importância na manutenção da forma e função da dentição devendo-se, portanto, evitar ao máximo sua extração.[6,7,8] Outros autores afirmam que a presença de dentes inclusos podem promover lesões como odontoma, cisto dentígero, tumor odontogênico e ameloblastoma.[6,8]

Embora a incidência geral dessas patologias não seja considerada alta, a detecção de impactações podem facilitar a intervenção do profissional, evitando maiores complicações.[6,8] A não erupção dos caninos pode levar o paciente a desenvolver uma lesão/infecção cística e a reabsorção da raiz dos incisivos laterais próximos, comprometendo a longevidade dos mesmos.[10,11,12] Dessa forma, a fim de evitar maiores complicações, o tratamento proposto para a paciente do presente relato de caso envolveu a remoção da unidade[1.3.]

A localização precisa do canino é fundamental para a elaboração do diagnóstico e elaboração do plano de tratamento. Para tanto, é preciso exame

clínico minucioso, avaliações radiográficas periapical e panorâmica, bem como tomográfias computadorizadas.[6, 12]

A radiografia panorâmica oferece uma visão geral de todos os dentes e das regiões anatômicas de maxila, mandíbula e ATMs em uma única tomada, expondo o paciente a uma radiação muito menor que as demais técnicas. Possibilita identificar possíveis lesões, dentes supranumerários ou impactados, erupções ectópicas e extrações sendo assim de fundamental importância para elaboração do planejamento ortodôntico.[12,13,14]

No ano 2000 foi regulamentado no Reino Unido que “Nenhum paciente deve ser submetido a uma exposição médica, a menos que o procedimento ofereça benefício real e justificável”[15].

A radiografia panorâmica foi o exame complementar de escolha para o fechamento de diagnóstico de impactação dentária no presente relato de caso, embora a literatura considere que a tomografia *Cone Beam* seja o exame complementar de excelência, posto que oferece detalhes na localização de dentes impactados e sua relação com as estruturas adjacentes, auxiliando no planejamento da direção do tratamento pelas informações sobretudo do estado radicular do dente em questão e das suas unidades vizinhas,[14] a radiação por ela exigida é quatro vezes maior que a necessária para a tomada panorâmica.[16]

O tratamento para a correção da impactação do canino, seja para tracioná-lo ou para removê-lo, requer um envolvimento cirúrgico-ortodôntico. Seu tracionamento é lento e potencialmente difícil, requer muita habilidade. Entre as causas mais comuns para os profissionais restringirem a indicação do tracionamento ortodôntico estão: proximidade das raízes adjacentes, podendo causar reabsorção radicular lateral nos incisivos laterais e nos pré-molares, reabsorção cervical externa nos caninos tracionados, anquilose alveolodentária do canino envolvido, metamorfose cálcica da polpa e necrose pulpar asséptica[16,18,19].

De acordo com a literatura, o dente não erupcionado em proximidade com a raiz de outro dente, e com trajetória ativa em função da erupção e de vetores de crescimento, geralmente induz a reabsorção dentária. A remoção do dente não irrompido promove a regressão do processo e o recobrimento da área reabsorvida. [6, 19].No presente relato de caso , a proximidade da raiz do canino com as raízes adjacentes podendo causar uma reabsorção radicular nos incisivos laterais e nos

pré-molares foi o fator restritivo do tracionamento e indicativo para a remoção da unidade 1.3.

Levando em consideração que o prognóstico deve ser definido antes de iniciar o tratamento, analisou-se os riscos existentes, tais como: idade da paciente, desvitalização da unidade tracionada, reabsorções radiculares, a anquilose alvéolo-dentária, a proximidade das coroas dos caninos em relação à sutura palatina mediana , bem como das raízes adjacentes[16,17,19,20,21], e o tempo / custo do tratamento.

Diante dessas análises, e em concordância com a paciente , decidiu-se pela remocçao da unidade[1.3]. Os fatores preponderantes nesse caso, foram a proximidade do canino com as raízes adjacentes e o tempo de tratamento mais curto ,no caso da opção pela remoção da unidade.

.

CONCLUSÃO

No presente caso clínico, a paciente optou pela exodontia do canino impactado, por ser esta a conduta terapêutica mais indicada e mais rápida. Essa alternativa para o tratamento da má oclusão apresentada, mostrou-se eficiente para resolução do mesmo, levando a resultados satisfatórios para a harmonização da face e para a correção das características oclusais decorrentes da mordida cruzada anterior direita e desvio da linha média superior.

Se faz importante ressaltar que os bons resultados obtidos estão associados à utilização de princípios biomecânicos adequados e à colaboração da paciente no curso do tratamento.

REFERÊNCIAS

1. Guzzo SC et al.Ortodontia preventiva e interceptativa na rede de atenção básica do SUS: perspectiva dos cirurgiões-dentistas da Prefeitura Municipal de Florianópolis, Brasil. Ciência& Saúde Coletiva, 19(2): 449-460, 2014.

2. TakeshitaWM, Utumi JRM. Avaliação quanto à posição e prevalência de dentes impactados nas radiografias panorâmicas da Clínica Odontológica da Faculdade Ingá-PRHealth Sci Inst. 2012;30(3):222-6.

3. Gonçalves RA. Clinical management of the ectopic eruption of a maxillary first permanent molar – Case report. Stomatos vol.18 no.35 Canoas Jul/Dez 2012.

4. Coelho AM. Ectopic eruption of lower lateral incisors: initial treatment with removable appliance – case report. Odontol. Clín.-Cient. (Online) vol.12 no.1 Recife Jan/Mar 2013.

5. Nascimento LRXC et al. Severa impactação de canino superior: relato de caso. Revista Odontológica de Araçatuba, v.37, n.3, p. 15-19, Setembro/Dezembro, 2016.

6. Vieira FM, Sobreiro MA, Araujo EX, Molina OF Caninos impactados por palatal: correção com cantilever. Revista Amazônia Science & Health. 2014; 2(2): 09-14.

7. Becker A, Smith P, Behar R. The incidence of anomalous maxillary lateral incisors in relation to palatally displaced cuspids. Angle Orthod 1981; 51(1):24-9.

8. Bedoya MM, Park JH. Revisão do diagnóstico e formas de intervenção em caninos maxilares inclusos. JADA, vol 11 – nº3, maio/junho 2011.

9. Ericson S, Kurol J. Early treatment of palatally erupting maxillary canines by extraction of the primary canines. Eur J Orthod 1988;10(4):283-295.

10. Ericson S, Kurol J. Resorption of maxillary lateral incisors caused by ectopic eruption of the canines: a clinical and radiographic analysis of predisposing factors. Am J Orthod Dentofacial Orthop 1988;94(6):503-513.

11. Tormena Júnior R. et al. Caninos superiores retidos: uma reabilitação estética e funcional. J Bras Ortodon Ortop Facial. 2004; 9(49): 77-86.

12. Altamirano JLL, Purecko MLV. Hallazgos incidentales en radiografías panorámicas previas al tratamiento de ortodoncia. Acta Odontológica Venezolana. Volumen 49, No. 3, Año 2011. Julio-Septiembre

13. Moura LB , Blasco MAP , Damian MF. Exames radiográficos solicitados no atendimento inicial de pacientes em uma Faculdade de Odontologia brasileira. Rev Odontol UNESP. 2014 July-Aug; 43(4): 252-257

14. Accorsi MAO, Velasco LG. Diagnóstico 3D e m Ortodontia – A Tomografia cone-beam. Nova Odessa: Napoleão; 2010; p.364

15. Isaacson K, Thom AR. Letters to the editor – Ortodontic radiography guidelines. Am J Orthod Dentofacial Orthop, St. Louis: 2015 March; 147(3): 295-7.

16. Consolaro A, Consolaro RB, Francischone LA. Tracionamento ortodôntico possíveis consequências nos caninos superiores e dentes adjacentes. Dent Press J. Orthod. Maringá: 2010 nov/dez; 15(6).

17. Consolaro A, Consolaro RB, Francischone LA. Tracionamento ortodôntico: possíveis consequências nos caninos superiores e dentes adjacentes Parte 3: anquilose alveolodentária, reabsorção dentária por substituição, metamorfose cálcica da polpa e necrose pulpar asséptica. Dental Press J Orthod: 2010 Nov-Dec;15(6):18-24.

18. Baptista JM, Valieri MM, valieri S. Caninos superiores impactados por palatino – considerações clínicas e apresentação de caso. Orthod. Sci. Pract. 2016; 9(35): 48-56.

19. Consolaro A . Tracionamento ortodôntico possíveis consequências nos caninos superiores e dentes adjacentes.Parte 1: reabsorção radicular nos incisivos laterais e pré-molares. Dental Press J Orthod: 2010 July-Aug;15(4):15-23.

20. Silva Filho OG, Fugio N, Capelozza FL, Cavassan AO. Irrupção ectópica dos caninos permanentes superiores: soluções terapêuticas. Ortodontia. 1994 Sept – Dec; 27(3): 50 – 66.

21. Power SM, Short MB. Na investigation into the response of palatally displaced canines to the removal of decíduos canines and em assesment of factors contributing of favorable eruption. Br J Orthod. 1993 Aug; 20(3): 215-223.

22. Consolaro A . Tracionamento ortodôntico possíveis consequências nos caninos superiores e dentes adjacentes. Parte 2: reabsorção cervical externa nos caninos tracionados. Dental Press J Orthod: 2010 Sept-Oct;15(5):23-30.

23. Capelozza Filho, Consolaro A, Cardoso MA, Siqueira DF. Perfuração do esmalte para tracionamento de caninos: vantagens, desvantagens, descrição da técnica cirúrgica e biomecânica. Dent Press J. Orthod, Maringá: 2011 Sept-Ocb; 16(5): 172-205.

24. Moura WL, Moreira TCA, Telles JBM. Avaliação da resistência à tração de artifícios ortodônticos – braquete, botão e tela – colados em pré-molares com resina autopolimerizável. Estudo “in vitro”. Rev Dent Press ortod Ortop Facial, Maringá: 2004 May/June; 9(3).