FACULDADE DE TECNOLOGIA DE SETE LAGOAS – FACSETE

ESPECIALIZAÇÃO EM ENDODONTIA

DEISIANE NUNES ALVES BRINGEL

CIRURGIA PARAENDODÔNTICA EM INCISIVO CENTRAL SUPERIOR COM EXTENSA LESÃO PERIAPICAL PERSISTENTE: Relato de caso

SALVADOR – BAHIA
2025

DEISIANE NUNES ALVES BRINGEL

CIRURGIA PARAENDODÔNTICA EM INCISIVO CENTRAL SUPERIOR COM EXTENSA LESÃO PERIAPICAL PERSISTENTE: Relato de caso

Trabalho de conclusão de curso apresentado á Facsete, como parte dos requisitos para obtenção de título de especialista em endodontia.

Orientador: Profª. Meª Liliana Machado Ruivo.

Área de Concentração: Endodontia.

SALVADOR – BAHIA
2025

D631

Bringel, Deisiane
Cirurgia paraendodôntica em incisivo central superior com extensa lesão periapical persistente: relato de caso / Deisiane Bringel - 2025

27 f.;il.;color

Orientador: Profª. Meª Liliana Machado Ruivo
Artigo (especialização em Endodontia)- Faculdade Sete Lagoas, Salvador, 2025

1. Cirurgia paraendodôntica; 2. Apicectomia; 3. Periodontite apical; 4. Endodontia.

I. Título. II. Profª. Meª Liliana Machado Ruivo.

CDD: 610.631

FACULDADE DE TECNOLOGIA DE SETE LAGOAS – FACSETE

Artigo intitulado “**Cirurgia paraendodôntica em incisivo central superior com extensa lesão periapical persistente**.” Um relato de caso clínico de autoria da aluna *Deisiane Nunes Alves Bringel* aprovado pela banca examinadora coordenada:

Profª. Meª Liliana Machado Ruivo- FACSETE-Salvador-BA

Prof. Dr. Alexandre Mascarenhas Villela- FACSETE-Salvador-BA

Profª. Meª Joana Tereza Rocha Canto- FACSETE-Salvador-BA

SALVADOR – BAHIA, 22 de agosto de 2025.

RESUMO

O objetivo deste estudo é relatar um caso clínico de insucesso endodôntico na unidade 21, tratado por meio de cirurgia paraendodôntica com obturação retrógrada utilizando MTA e membrana de colágeno como biomaterial auxiliar na regeneração tecidual. O paciente E.M.S., 58 anos, sexo masculino, compareceu ao ambulatório do Centro de Estudos Odontológicos (CENO), com queixa de desconforto na região anterior da maxila e histórico de retratamento endodôntico prévio sem sucesso. Ao exame clínico e radiográfico, observou-se resposta negativa ao teste de sensibilidade e presença de extensa lesão periapical bem delimitada, com diagnóstico de periodontite apical crônica. A tomografia computadorizada evidenciou perfuração da cortical palatina. Diante do quadro, foi indicada cirurgia paraendodôntica, seguindo protocolo clínico que incluiu anestesia, incisão tipo Neumann, retalho total, osteotomia, curetagem da lesão, apicectomia de 3 mm, preparo retrógrado com ultrassom e obturação com MTA branco. Após estimulação do sangramento, foi posicionada uma membrana de colágeno sobre a cavidade óssea para favorecer a regeneração tecidual. O retalho foi suturado com nylon 5.0, e o paciente recebeu orientações pós operatórias e prescrição medicamentosa. O acompanhamento clínico e radiográfico evidenciou cicatrização adequada, ausência de sintomatologia e imagens sugestivas de neoformação óssea O acompanhamento clínico e radiográfico demonstrou boa resposta cicatricial inicial, ausência de sintomatologia e evolução favorável. Nesse relato de caso foi possível observar após acompanhamento radiográfico imagens sugestivas de neoformação óssea. Portanto, conclui-se que a cirurgia paraendodôntica com uso de biomateriais foi uma alternativa eficaz para o caso clínico relatado.

Palavras-chave: cirurgia paraendodôntica; apicectomia; periodontite apical; endodontia.

ABSTRACT

The objective of this study is to report a clinical case of endodontic failure in Unit 21, treated by paraendodontic surgery with retrograde filling using MTA and a collagen membrane as an auxiliary biomaterial for tissue regeneration. Patient E.M.S., a 58-year-old male, presented to the outpatient clinic of the Center for Dental Studies (CENO) complaining of discomfort in the anterior maxilla and a history of previous unsuccessful endodontic retreatment. Clinical and radiographic examination revealed a negative response to sensitivity testing and the presence of an extensive, well-defined periapical lesion, with a diagnosis of chronic apical periodontitis. Computed tomography revealed perforation of the palatine cortex. Given the clinical situation, paraendodontic surgery was indicated, following a clinical protocol that included anesthesia, Neumann-type incision, full flap, osteotomy, curettage of the lesion, 3-mm apicoectomy, retrograde preparation with ultrasound, and obturation with white MTA. After stimulating bleeding, a collagen membrane was positioned over the bone cavity to promote tissue regeneration. The flap was sutured with 5.0 nylon, and the patient received postoperative instructions and a medication prescription. Clinical and radiographic follow-up demonstrated adequate healing, absence of symptoms, and images suggestive of new bone formation. Clinical and radiographic follow-up demonstrated good initial healing response, absence of symptoms, and favorable evolution. In this case report, radiographic images suggestive of new bone formation were observed after radiographic follow-up. Therefore, we conclude that paraendodontic surgery using biomaterials was an effective alternative for the clinical case reported.

Key words: paraendodontic surgery; apicoectomy; apical periodontitis; endodontics.

SUMÁRIO DE IMAGENS

1. **FIGURA 01** (EXAME RADIOGRÁFICO INICIAL).....**11**
2. **FIGURA 02** (EXAME TOMOGRÁFICO).....**12**
3. **FIGURA 03 (**ANESTESIA, INCISÃO E RETALHO).....**13**
4. **FIGURA 04** (OSTEOTOMIA)..... .. ..**14**
5. **FIGURA 05** (CURETAGEM DA LESÃO).....**14**
6. **FIGURA 06** (APICECTOMIA).....**15**
7. **FIGURA 07**(RETROBTURAÇÃO).....**16**
8. **FIGURA 08** (ESTÍMULO DE COÁGULO E MEMBRANA).....**16**
9. **FIGURA 09** (REPOSICIONAMENTO RETALHO E SUTURA) **17**
10. **FIGURA 10** (RADIOGRAFIA FINAL PÓS IMEDIATO).....**18**

SUMÁRIO

RESUMO

ABSTRACT

1. **INTRODUÇÃO**.....**9**
2. **RELATO DE CASO**.....**11**
3. **RESULTADOS**.....**19**
4. **DISCUSSÃO**.....**22**
5. **CONSIDERAÇÕES FINAIS**..... **25**

REFERÊNCIAS BIBLIOGRÁFICAS

1. INTRODUÇÃO

A endodontia contemporânea tem buscado não apenas tratar, mas também preservar dentes que antes seriam considerados com prognóstico desfavorável. Esse avanço tornou-se possível graças ao desenvolvimento de recursos como a microscopia operatória, o uso do ultrassom, a tomografia computadorizada de feixe cônico e a introdução de novos biomateriais, que elevaram significativamente os índices de sucesso dos tratamentos endodônticos convencionais. Ainda assim, nos casos de insucesso, a reintervenção ou a cirurgia paraendodôntica permanecem como estratégias terapêuticas necessárias (HUANG et al. 2020).

A cirurgia apical constitui o procedimento mais invasivo no tratamento endodôntico, sendo indicada quando a etiologia da falha não pode ser identificada ou removida por técnicas convencionais, resultando na persistência da infecção endodôntica. Essa intervenção envolve a criação de uma janela óssea para acesso direto à região periapical, permitindo a remoção do tecido patológico e a adequada selagem do sistema de canais radiculares, prevenindo a reinfecção e favorecendo a reparação óssea e tecidual (VON ARX et al., 2014).

Quando o tratamento endodôntico não obtém o sucesso desejado, a conduta mais assertiva é a reintervenção por meio do retratamento endodôntico. No entanto, quando essa reintervenção não se torna eficaz, a cirurgia parendodôntica pode ser recomendada, especialmente quando todas as outras alternativas clínicas da endodontia convencional se tornam inviáveis (MURGEL; CAMARGO, 2015).

A periodontite apical é uma condição inflamatória comum de origem microbiana, causada principalmente por bactérias organizadas em biofilmes dentro do sistema de canais radiculares. A infecção ocorre, em geral, após a necrose pulpar ou tratamentos endodônticos prévios, podendo se estender aos tecidos perirradiculares. Embora outras classes de microrganismos possam estar presentes, as bactérias são os principais agentes patogênicos associados à sua etiologia (SIQUEIRA; RÔÇAS, 2022). Em muitos casos, mesmo após o tratamento endodôntico convencional, a inflamação periapical pode persistir, exigindo procedimentos complementares como o retratamento ou a cirurgia parendodôntica para remoção do tecido infectado e resolução da lesão (BUCCHI et al., 2022).

A cirurgia parendodôntica moderna compreende várias etapas fundamentais para o sucesso do tratamento, incluindo a curetagem apical para remoção do tecido inflamatório,

apicectomia com ressecção da ponta radicular (aproximadamente 3 mm), preparo retrógrado utilizando instrumentos ultrassônicos e obturação retrograda com materiais biocerâmicos. O uso de magnificação óptica é essencial para garantir a precisão e a eficácia do procedimento (VON ARX; MARWIK; BORNSTEIN, 2019; PRATI et al., 2018).

Além dos avanços nas técnicas cirúrgicas e nos materiais utilizados, a evolução dos métodos de imagem, como a tomografia computadorizada de feixe cônico (TCFC) de campo de visão limitado (LFOV), tem sido fundamental na avaliação tridimensional das áreas cirúrgicas endodônticas. Essa tecnologia possibilita imagens de alta resolução, facilitando a detecção de fenestrações da cortical óssea, lesões apicais, canais radiculares não localizados previamente, fraturas radiculares e a relação com estruturas anatômicas adjacentes. Além disso, é essencial para a identificação de complicações decorrentes de procedimentos prévios, como fragmentos instrumentais e perfurações radiculares, oferecendo informações valiosas para o planejamento e execução de microcirurgias endodônticas (KOPACZ et al., 2021).

A endodontia moderna busca aprimorar os resultados clínicos por meio de avanços nos materiais e técnicas de tratamento. Em casos de periodontite apical crônica persistente, a escolha do material de retrobturação é determinante para o sucesso do procedimento, garantindo selamento eficaz e prevenindo reinfecções. Historicamente, diversos materiais foram utilizados para promover a vedação apical após a cirurgia periapical. Mais recentemente, os biocerâmicos, dentre os quais o MTA se destaca, têm sido amplamente adotados devido à sua biocompatibilidade, capacidade de selamento, indução de formação de dentina terciária e consolidação clínica comprovada, sendo considerado o padrão-ouro entre os cimentos biocerâmicos para obturação retrógrada (ABUSREWIL et al., 2018).

Diante do exposto, o objetivo deste estudo é relatar um caso clínico de insucesso endodôntico na unidade 21, tratado por meio de cirurgia paraendodôntica com obturação retrógrada utilizando MTA e membrana de colágeno como biomaterial auxiliar na regeneração tecidual.

2. RELATO DE CASO

O paciente E.M.S, 58 anos, sexo masculino, melanoderma, brasileiro, compareceu no ambulatório do Centro de Estudos Odontológicos – CENO (Salvador – BA), encaminhado por um cirurgião-dentista para avaliação endodôntica, com histórico de retratamento endodôntico da unidade sem sucesso e persistência da lesão periapical. O paciente se queixava de um leve desconforto na região e relatava já ter sido realizado uma reintervenção há 2 anos na unidade, porém sem redução da lesão presente.

Paciente relatava sentir um incômodo na região da referida unidade. Informou não ser portador de nenhuma alteração sistêmica, classificando-se como paciente ASA I, segundo a Sociedade Americana de Anestesiologia. O paciente assinou um termo de Consentimento Livre e Esclarecido (TCLE), estando ciente quanto a divulgação do seu caso no âmbito científico.

Realizada a anamnese, o paciente apresentava saúde geral satisfatória. Após o exame físico, foi realizado o exame clínico, a unidade 2.1 apresentou sintomatologia dolorosa a palpação e percussão. O teste de sensibilidade ao estímulo frio Endo Ice® (Maquira PR, Brasil) foi negativo.

Ao exame radiográfico, observou-se uma extensa área radiolúcida periapical bem circunscrita na região anterior envolvendo a unidade 2.1, sugestiva de lesão periapical. (Figura 01). Após anamnese, exame clínico e radiográfico chegou-se à suspeita diagnóstica de lesão periapical na unidade 2.1. Para uma avaliação mais aprofundada, foi solicitado ao paciente que realizasse uma tomografia computadorizada em feixe cônico da região anterior da maxila.



Figura 01: Exame radiográfico, evidenciando extensa lesão periapical na unidade 21.

Com o resultado da tomografia em mãos, foi realizado um estudo criterioso das imagens através da plataforma CS 3D Imaging. Através da tomografia (Figura 02) foi possível identificar uma extensa lesão periapical, caracterizada por área hipodensa, associada à perfuração na cortical óssea palatina. Com os achados clínicos e radiográficos, conclui-se o diagnóstico como periodontite apical crônica. O paciente relatou que havia sido realizado o retratamento endodôntico da unidade 2.1, de acordo com os achados radiográficos, persistência e extensão da lesão periapical, tratamento endodôntico radiograficamente satisfatório optou-se por realizar a cirurgia parendodôntica, por meio da apicectomia, curetagem da lesão e obturação retrógrada.

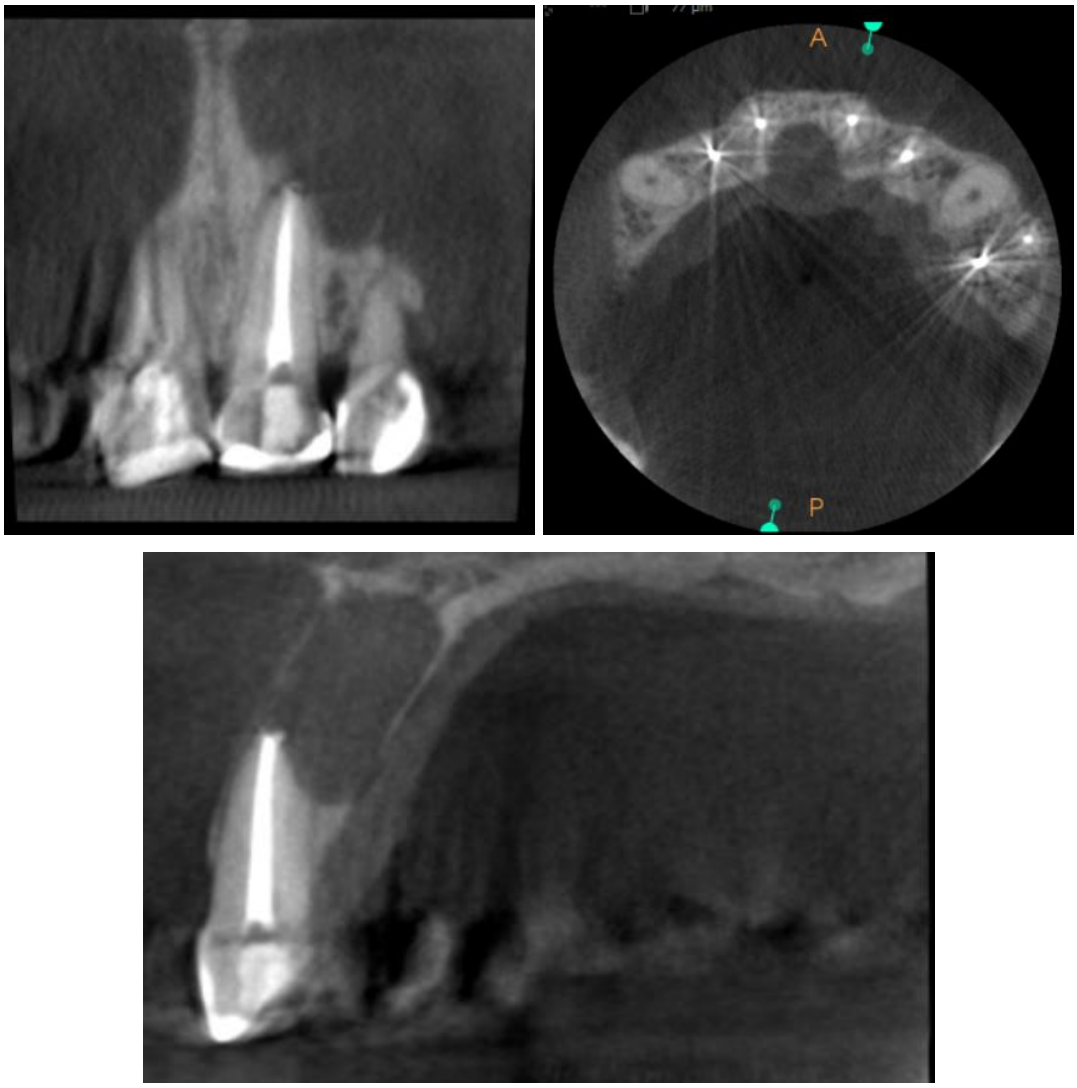

Figura 02: Exame tomográfico da unidade 21, evidenciando extensa lesão periapical, caracterizada por área hipodensa, associada à perfuração da cortical óssea palatina.

Com base nas informações obtidas o tratamento proposto para o caso referido caso foi a cirurgia parendodôntica e obturação retrógrada, realizada no dia 07 de

novembro de 2022, seguindo o protocolo descrito a seguir: Como medicação pré-operatória foram prescritas Dexametasona 4mg – analgesia preemptiva (01 comprimido 1 hora antes) + Amoxicilina 500mg – Profilaxia antibiótica (04 cápsulas, 1 hora antes do procedimento cirúrgico). Foi realizado o condicionamento do meio bucal e campo cirúrgico por meio de bochecho com Periogard® 0,12% (Colgate-Palmolive Company, New York, New York, EUA) e Iodopovidona solução tópica extra-oral Povidine® (Johnson & Johnson, New Brunswick, New Jersey, EUA).

A anestesia foi realizada com a técnica de bloqueio do nervo infraorbital esquerdo, anestesia infiltrativa no nervo nasopalatino e complemento infiltrativa interpapilar, em todas as técnicas, utilizou-se o os anestésicos articaina 4% e epinefrina 1:100.000 (DFL, Jacarepaguá, Rio de Janeiro, Brasil). O acesso cirúrgico foi realizado através de uma incisão de Neumman intrasucular com lâmina de bisturi 15C SwannMorton®, (Sheffield, South Yorkshire, 40 Inglaterra), iniciando na vestibular da unidade 2.1 e relaxante na distal da unidade 2.3, tendo cuidado com a manutenção da integridade das papilas e gengiva inserida. Para ter acesso ao plano ósseo foi realizado o deslocamento mucoperiostial utilizando o descolador de Molt Hu-Friedy® (Chicago, Illinois, USA), com sua face maior arredondada, obtendo dessa forma o retalho total, com precisão evitando a dilaceração do tecido, e expondo o campo operatório (Figura 03 – A, B, C).

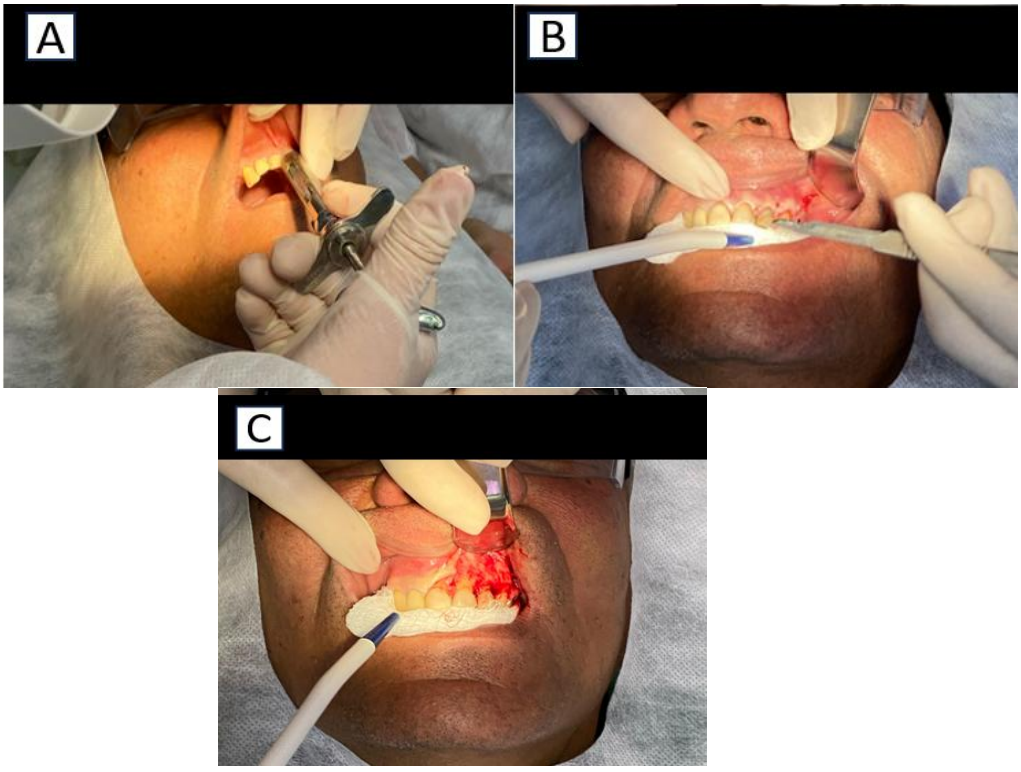

Figura 03 (A, B, C): A) Anestesia sendo realizada **B)** Incisão sendo realizada **C)** Aspecto após o levantamento do retalho total preservando os tecidos.

Logo após, foi realizada a osteotomia (Figura 04 – A, B) com o auxílio de uma broca carbide cirúrgica de baixa rotação nº8 (KG Sorensen® Barueri, São Paulo, Brasil) sob abundante irrigação com solução fisiológica (Laboratório Farmacêutico Arboreto Ltda®. – Brasil), e então foi realizada um desgaste compensatório na cortical óssea vestibular na região acima da unidade 2.1 criando uma loja óssea para acesso à região periapical e visualização da lesão periapical que envolvia a unidade 2.1.

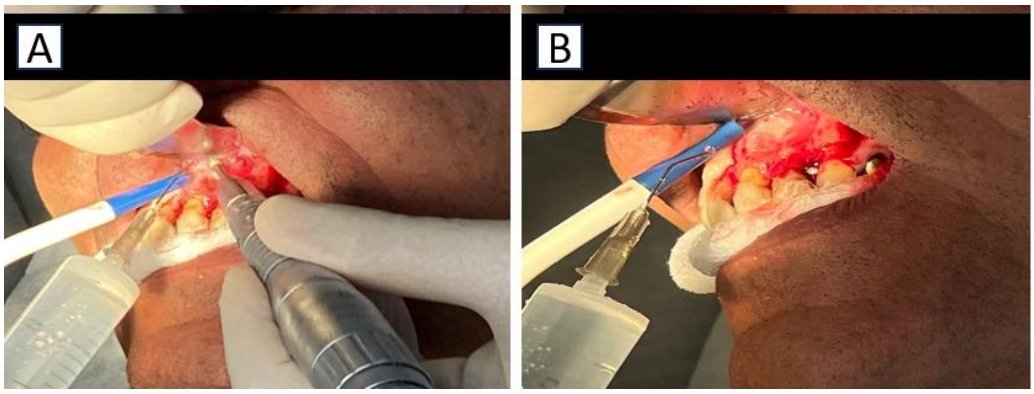

Figura 04 (A, B): A-B Osteotomia sendo realizada acima da unidade 21, para acesso da região periapical.

Com auxílio da cureta alveolar de Lucas 85 (FAVA, Parque Paulista, Franco da Rocha, SP – Brasil), e sob irrigação com solução fisiológica 0,9% foi realizada a curetagem perirradicular, buscando de forma cautelosa remover os tecidos patológicos que circundavam a raiz da unidade 2.1 (Figura 05 – A, B, C).

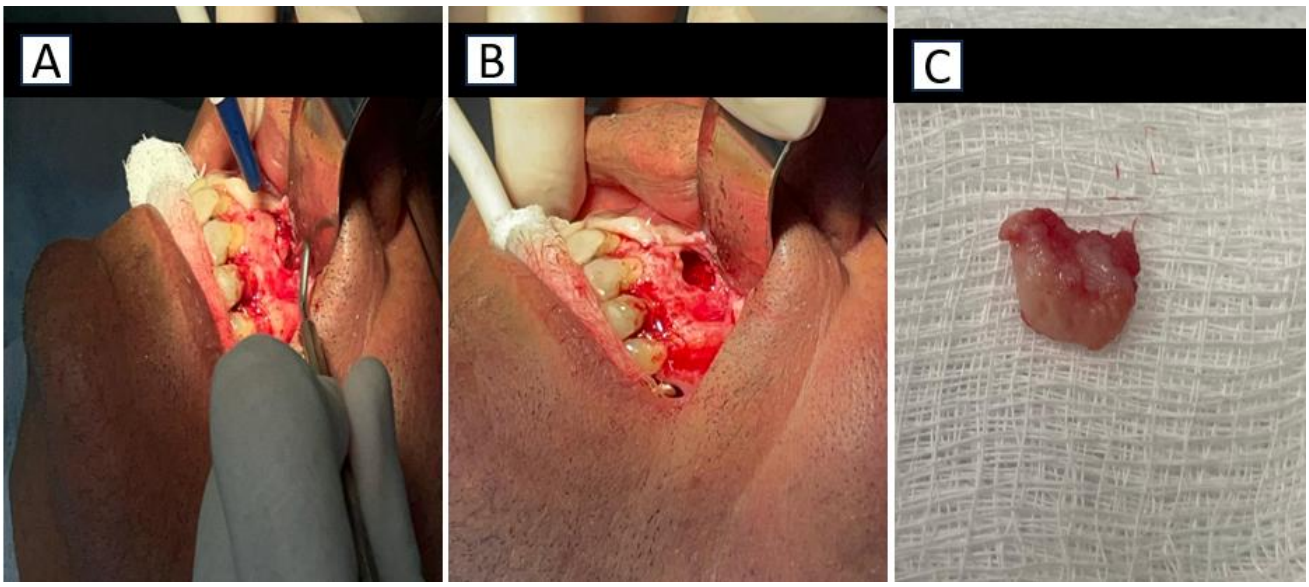

Figura 05 (A, B, C): A) Exposição total da lesão periapical e curetagem. **B)** Aspecto ósseo após remoção de toda lesão. **C)** Aspecto da lesão periapical.

Seguiu-se para realização da apicectomia da unidade 2.1, com auxílio de uma broca tronco cônica em alta rotação 1038 (KG Sorensen®, Barueri, São Paulo, Brasil), realizando um corte horizontal e perpendicular ao longo eixo do dente para melhor visualização e removendo com margem de segurança 3mm do ápice pois é a porção onde há a probabilidade maior de bactérias, devido a presença da lesão periapical (Figura 06 – A, B).

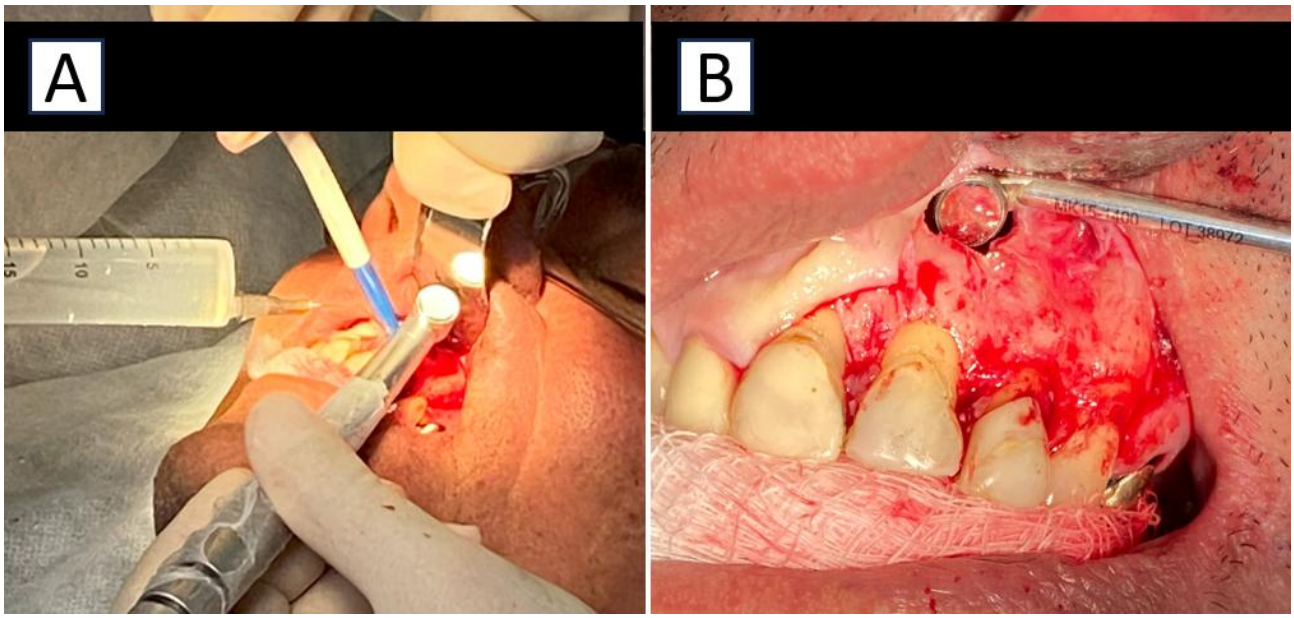

Figura 06 (A, B): A) Apicectomia sendo realizada na unidade 21 **B)** Visão indireta, do aspecto do terço apical após apicectomia.

O preparo da cavidade retrógrada foi realizado com auxílio de pontas diamantadas para ultrassom do tipo P1® (HELSE®, Santa Rosa de Viterbo, São Paulo, Brasil) + ultrassom Microdont Advance SE® (Microdont, Socorro, São Paulo, Brasil), na potência 40%, sob abundante irrigação com solução fisiológica, desobstruindo 3mm do material obturador. Como referência para desobstrução dos 3mm da cavidade, a ponta ativa utilizada tem 3mm de comprimento, evitando dessa forma, que fosse desobstruído além dos 3mm. Posteriormente, foi realizado a secagem do retropreparo com pontas de papel esterilizadas (Dentsply/Maillefer, Ballaigues, Vaud/Grandson, Suiça) e retroobturado com MTA branco (Angelus®, Londrina, Paraná – Brasil), inserido com auxílio de condensadores cirúrgicos e brunidores de amálgama, (Hu-Friedy®, Chicago, Illinois, USA) preenchendo os 3 milímetros que foram desobstruídos (Figura 07 – A, B, C).

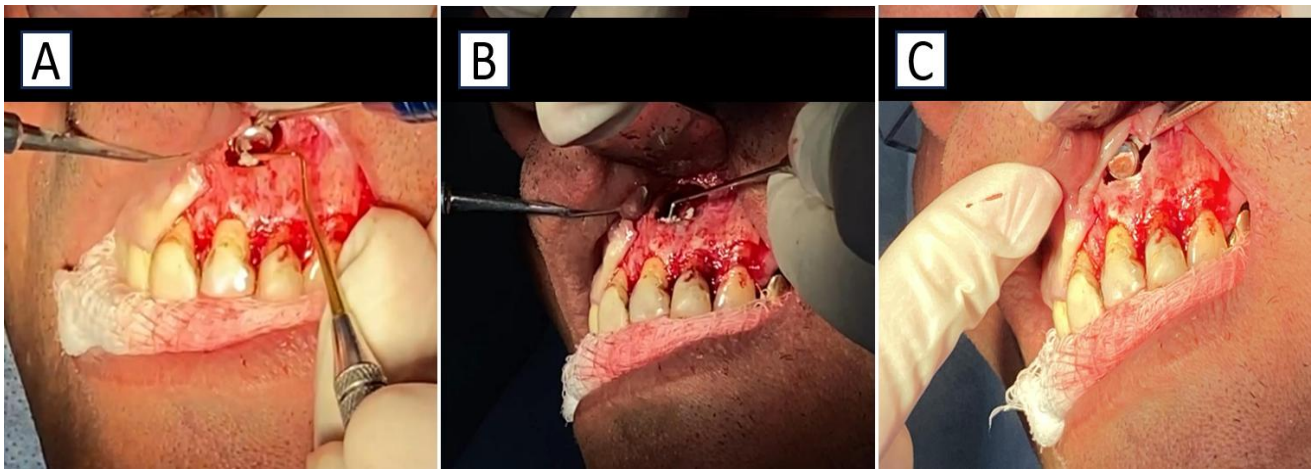

Figura 07 (A, B, C): A e B Inserção do material retrobturador (MTA - Branco). **C)** Visão indireta após retrobturação da unidade 21.

Foi realizada uma irrigação abundante com Soro Fisiológico Estéril 0,9% Eurofarma® (Itapevi, São Paulo, Brasil), secagem da cavidade óssea com gaze estéril e com auxílio de uma cureta foi então realizada a curetagem da região com o intuito de estimular o sangramento no interior da cavidade. Posteriormente, foi realizada a colocação da membrana biológica de colágeno Lumina-Coat® (Criteria, São Paulo, Brasil) visando um bom reparo naquela região (Figura 08 – A, B).

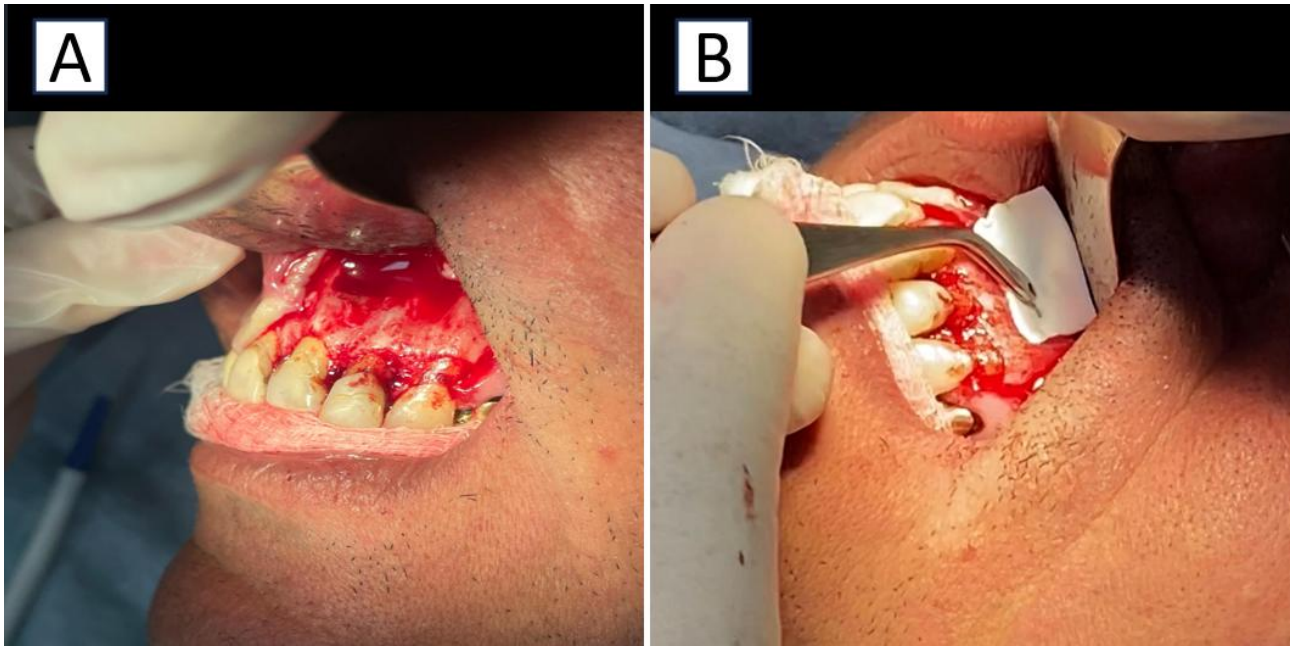

Figura 08 (A, B): A) Cavidade óssea preenchida por coágulo sanguíneo após curetagem, evidenciando o estímulo inicial ao processo reparador. **B)** Colocação da membrana biológica de colágeno.

O retalho foi reposicionado, realinhando as bordas e realizando as suturas simples utilizando fio de nylon 5.0, (Shalon Suturas®, São Luis de Montes Belos, Goiás, Brasil), em conformidade com o tipo de retalho realizado, iniciando pela incisão relaxante e posteriormente restabelecendo as papilas interdentais (Figura 09 – A, B, C).

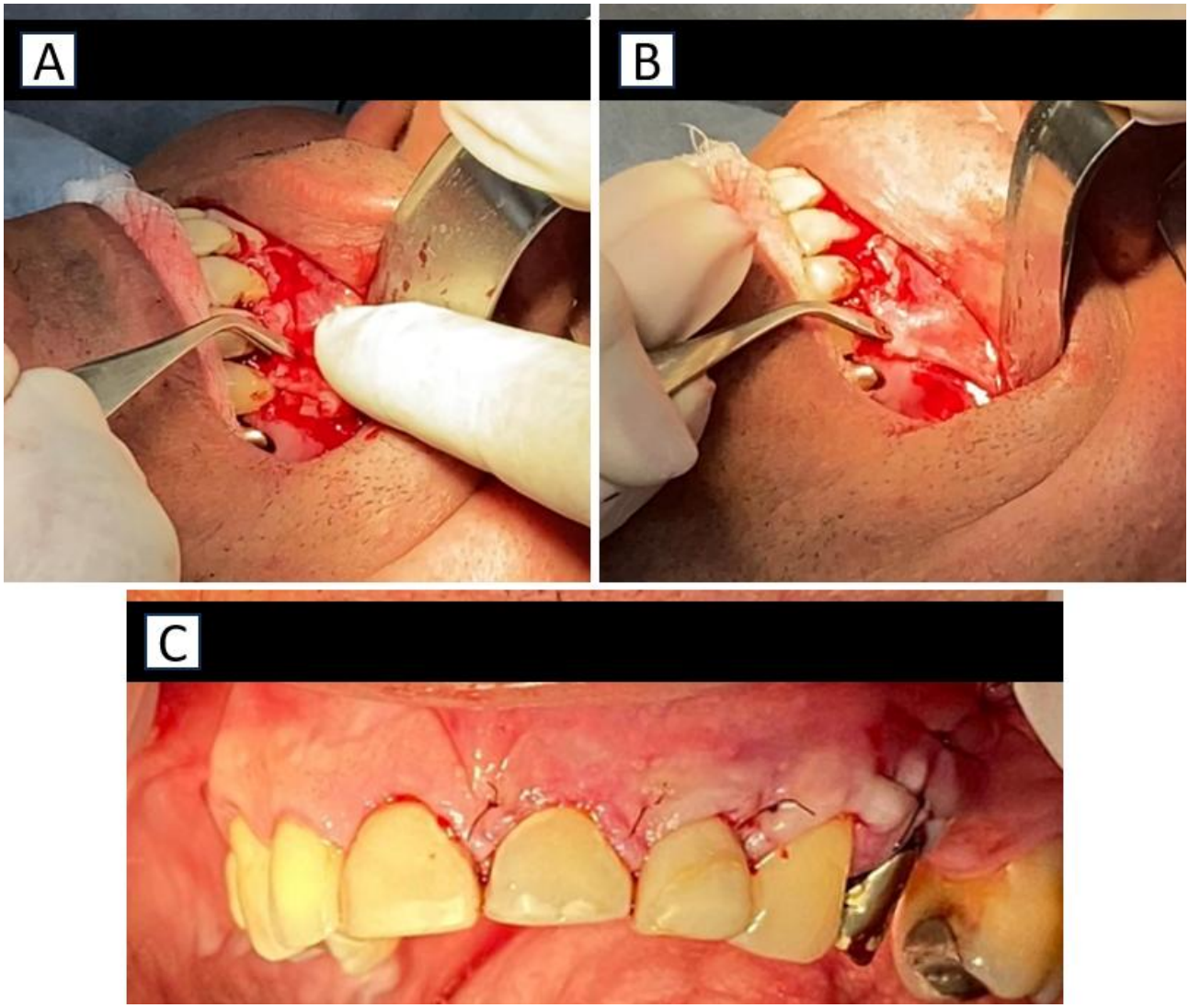

Figura 09: A e B - Reposicionamento do retalho cirúrgico, mantendo a integridade das papilas interdentais. **C)** Aspecto pós-operatório imediato evidenciando retalho reposicionado e suturado.

O paciente foi então orientado quanto aos cuidados pós operatórios e prescrição medicamentosa com Dexametasona 4mg, 01 comprimido ao dia, durante 3 dias. Amoxicilina 500mg, 01 comprimido a cada 8 horas, durante 07 dias. Compressa de gelo durante 20 minutos, com intervalo de 40 minutos. O paciente foi orientado quanto ao retorno para remoção da sutura, após 15 dias, bem como preservação a cada 3 meses,

afim de avaliar de forma precisa a regeneração e cicatrização da região. Foi então realizado, uma radiografia final pós operatória (Figura 10).



Figura 10: Exame radiográfico pós-cirúrgico imediato.

3. RESULTADOS

No presente caso clínico, a cirurgia paraendodôntica mostrou-se eficaz, com ausência de sintomas pós-operatórios nas primeiras 72 horas. Durante a primeira avaliação, realizada três meses após o procedimento, observou-se que os tecidos estavam bem posicionados e aderidos, sem sinais de inflamação ou dor.

As avaliações radiográficas desse momento evidenciaram ausência de progressão da lesão periapical. Após esse período de acompanhamento, a comparação entre a radiografia inicial e a imagem de preservação demonstrou regressão da área radiolúcida apical, indicando neoformação óssea e reparo satisfatório da lesão.

A unidade dentária permaneceu funcional e estável, e o paciente foi orientado a realizar acompanhamento clínico e radiográfico periódico, visando garantir a manutenção do reparo tecidual a longo prazo.

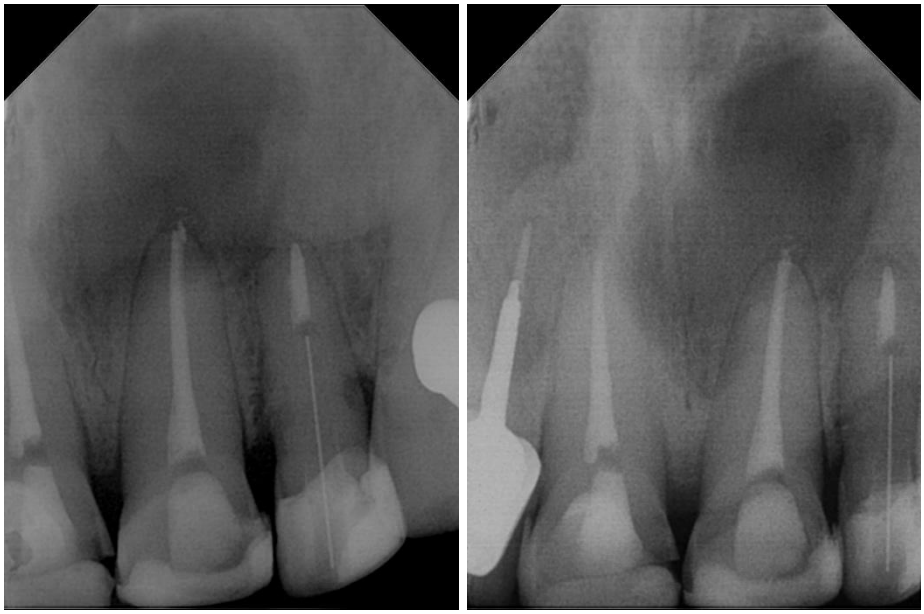

FIGURA 01: Radiografia Inicial



FIGURA 02: Radiografia final, após procedimento cirúrgico imediato



FIGURA 03: Radiografia final, após 1 mês de proservação

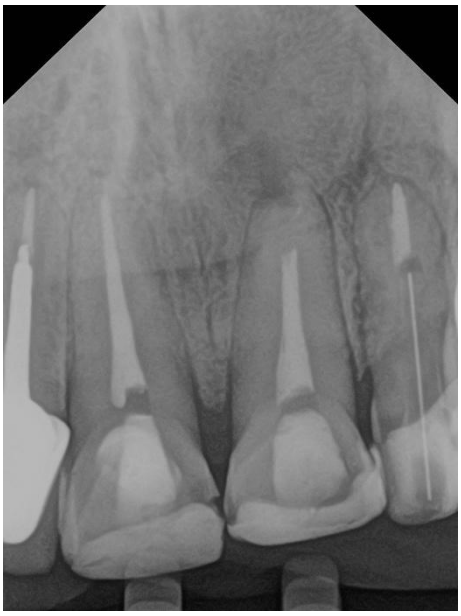

FIGURA 04: Radiografia final após 3 meses de proservação

4. DISCUSSÃO

A endodontia tem apresentado avanços significativos ao longo dos anos, com aumento da confiabilidade e eficácia dos procedimentos, consolidando-se como a primeira escolha no tratamento de lesões com comprometimento pulpar. No entanto, fatores como variações anatômicas, limitações dos instrumentos e soluções irrigadoras, além de possíveis falhas técnicas, podem resultar em insucesso endodôntico, exigindo abordagens complementares.

Nessas situações, a cirurgia paraendodôntica configura-se como uma alternativa terapêutica eficaz, especialmente em casos de periodontite apical crônica persistente, quando o tratamento ou retratamento convencional não é suficiente para eliminar o agente etiológico. O procedimento cirúrgico visa garantir a remoção de tecido patológico, vedação adequada do sistema de canais radiculares e prevenção da reinfecção.

No caso relatado, a cirurgia paraendodôntica foi indicada devido à persistência da lesão periapical na unidade 2.1, mesmo após retratamento endodôntico prévio sem sucesso, demonstrando a relevância dessa abordagem em contextos clínicos desafiadores.

A utilização de exames complementares, como a tomografia computadorizada em feixe cônico (CBCT), tem se mostrado fundamental para avaliação detalhada das alterações periapicais e da anatomia radicular. Estudos demonstram que a CBCT permite identificar alterações no comprimento radicular, presença de perfurações e extensão das lesões, fornecendo informações valiosas para planejamento cirúrgico e decisão terapêutica (VON ARX; JENSEN; BORNSTEIN, 2015). No paciente E.M.S., a realização do exame CBCT possibilitou identificar uma perfuração na cortical palatina, avaliar a extensão da lesão periapical e confirmar a complexidade anatômica da unidade 2.1, fornecendo dados essenciais para definir a abordagem cirúrgica adequada, incluindo acesso, retalho e osteotomia.

O planejamento do retalho cirúrgico e da osteotomia é essencial para garantir acesso adequado à lesão periapical, preservando a integridade dos tecidos adjacentes e permitindo visualização completa do ápice radicular. A literatura enfatiza que incisões precisas e a exposição adequada da região periapical são fatores determinantes para o sucesso do procedimento (VON ARX; JENSEN; BORNSTEIN, 2015). No presente caso, o retalho total foi cuidadosamente planejado e executado com incisão intrasulcular de Neumann, evitando dilaceração da gengiva inserida e preservando as papilas

interdentais. A osteotomia foi realizada com broca cirúrgica de baixa rotação, permitindo a criação de uma loja óssea que possibilitou a visualização completa da lesão e acesso ao ápice para curetagem e apicectomia.

A curetagem periapical constitui uma etapa essencial da cirurgia paraendodôntica, tendo como objetivo a remoção completa do tecido patológico que circunda a porção apical da raiz, criando condições adequadas para a cicatrização óssea e para a inserção do material retrobturador (VON ARX; ALSAEED, 2011). Estudos e relatos de casos demonstram que a curetagem cuidadosa, realizada com instrumentos específicos como curetas alveolares, permite desbridar tecidos inflamados e granulomatosos sem comprometer as estruturas adjacentes, favorecendo a reparação tecidual e a estabilidade da área operada (FLORATOS; MOLONIS, 2022). No paciente E.M.S., a curetagem foi realizada com cureta alveolar de Lucas, removendo cuidadosamente o tecido periapical e estimulando o sangramento no interior da cavidade, criando um coágulo que serviu como matriz biológica para o reparo ósseo.

O preparo retrógrado com ultrassom permite cavidades precisas, minimiza bisel e preserva a integridade do ápice radicular, favorecendo a adaptação do material retrobturador (ARTZI et al., 2012). No caso do paciente, o retropreparo com pontas ultrassônicas desobstruiu 3 mm do ápice da unidade 2.1, garantindo contato íntimo do MTA branco com os tecidos periapicais. A inserção do material foi feita cuidadosamente com condensadores e brunidores, proporcionando vedamento adequado e suporte à cicatrização periapical. Estudos demonstram que o MTA apresenta propriedades físico-químicas e biológicas que favorecem a vedação marginal e a indução de processos regenerativos, promovendo reparo tecidual e deposição mineral (ABOUT, 2016; ABUSREWIL; MCLEAN; SCOTT, 2018; SANZ et al., 2022).

O sucesso da cirurgia endodôntica geralmente está associado à ausência de sintomas e à evidência radiográfica de cicatrização óssea. No entanto, em alguns casos, mesmo com a persistência de uma imagem periapical, o paciente pode permanecer assintomático, o que pode indicar a presença de tecido cicatricial e não necessariamente falha no tratamento. Essas avaliações são consideradas indicadores indiretos do processo de reparo tecidual, e não uma confirmação definitiva de cura (MONAGHAN et al., 2019). Além disso, embora a imagem radiográfica sugira uma boa cicatrização, não se pode garantir que não exista inflamação residual sem uma análise histopatológica. Por isso, o monitoramento clínico e radiográfico regular é essencial para confirmar o sucesso a longo prazo (MONAGHAN et al., 2019). No caso mencionado, o acompanhamento

incluiu remoção de sutura, avaliações periódicas da cicatrização óssea por radiografias e monitoramento clínico, garantindo preservação funcional da unidade dentária e acompanhamento seguro do reparo tecidual pós-operatório.

Além disso, para que se tenha resultados satisfatórios em procedimentos cirúrgicos na região periapical faz-se necessário diversos fatores, entre eles a escolha do material retrobturador, cuja função é promover o selamento adequado da cavidade apical e favorecer a reparação dos tecidos perirradiculares. Nas últimas décadas, os biocerâmicos passaram a ocupar posição de destaque nesse contexto, pois apresentam propriedades físico-químicas e biológicas que os tornam superiores a outros materiais previamente utilizados. O Biodentine, por exemplo, possui características bioativas que permitem não apenas a vedação marginal, mas também a indução de processos regenerativos, favorecendo o reparo tecidual e a deposição mineral (ABOUT, 2016). Da mesma forma, a literatura evidencia que os biocerâmicos empregados como materiais retrobturadores em cirurgias perirradiculares, como o MTA, oferecem vantagens relevantes, entre elas a biocompatibilidade, a capacidade de estimular a formação de novo tecido ósseo e a estabilidade dimensional (ABUSREWIL et al., 2018). Nesse caso relatado, o retropreparo da unidade 2.1 foi realizado com pontas ultrassônicas, desobstruindo 3 mm do ápice radicular, e o MTA branco foi cuidadosamente inserido utilizando condensadores e brunidores. Essa escolha material garantiu contato íntimo com os tecidos periapicais, promovendo vedamento adequado e oferecendo suporte biológico para o reparo tecidual, evidenciando a aplicabilidade clínica das propriedades favoráveis dos biocerâmicos descritas na literatura.

Essas propriedades também foram confirmadas em estudos in vitro, os quais demonstraram que cimentos biocerâmicos apresentam adequada biocompatibilidade e potencial bioativo, características essenciais para um material que estará em íntimo contato com os tecidos periapicais (SANZ et al., 2022). Além disso, revisões sistemáticas recentes ressaltam que a seleção do material retrobturador influencia diretamente os índices de cicatrização periapical, podendo impactar significativamente o prognóstico clínico dos casos tratados (KHANDELWAL et al., 2022). Dessa forma, a literatura atual reforça que a correta indicação e utilização de biomateriais com propriedades favoráveis é um dos pilares para alcançar resultados previsíveis e duradouros em procedimentos cirúrgicos endodônticos.

4. CONSIDERAÇÕES FINAIS

A cirurgia paraendodôntica mostrou-se uma abordagem eficaz e previsível no tratamento de lesões periapicais persistentes, especialmente em casos em que o tratamento convencional ou retratamento endodôntico não foi suficiente. O planejamento detalhado, incluindo a utilização de exames complementares como a tomografia computadorizada em feixe cônico, permitiu avaliar a anatomia radicular e a extensão da lesão, subsidiando decisões sobre acesso cirúrgico, retalho e osteotomia.

O procedimento realizado, com curetagem periapical, estímulo do coágulo como matriz biológica e preparo retrógrado com ultrassom, aliado à inserção cuidadosa de MTA branco, demonstrou a aplicabilidade clínica das propriedades bioativas dos biocerâmicos, favorecendo o reparo tecidual e a cicatrização óssea. O acompanhamento clínico e radiográfico evidenciou a preservação funcional da unidade dentária e a evolução satisfatória sugestiva de reparo tecidual.

Portanto, o relato reforça que a correta indicação da cirurgia paraendodôntica, o planejamento preciso e a escolha adequada de materiais retrobturadores são determinantes para alcançar resultados clínicos previsíveis e duradouros, destacando a relevância dessa abordagem em contextos clínicos desafiadores.

REFERÊNCIAS

ABOUT, Imad. Biodentine: from biochemical and bioactive properties to clinical applications. **Giornale Italiano di Endodonzia**, [S.L.], v. 30, n. 2, p. 81-88, nov. 2016. PAGEPress Publications. http://dx.doi.org/10.1016/j.gien.2016.09.002.

ABUSREWIL, Sumaya M.; MCLEAN, William; SCOTT, J. Alun. The use of Bioceramics as root-end filling materials in periradicular surgery: a literature review. **The Saudi Dental Journal**, [S.L.], v. 30, n. 4, p. 273-282, out. 2018. Springer Science and Business Media LLC. http://dx.doi.org/10.1016/j.sdentj.2018.07.004.

ARTZI, Zvi *et al*. Effect of Guided Tissue Regeneration on Newly Formed Bone and Cementum in Periapical Tissue Healing after Endodontic Surgery: an in vivo study in the cat. **Journal Of Endodontics**, [S.L.], v. 38, n. 2, p. 163-169, fev. 2012. Elsevier BV. http://dx.doi.org/10.1016/j.joen.2011.10.002.

BUCCHI, Cristina; ROSEN, Eyal; TASCHIERI, Silvio. Non-surgical root canal treatment and retreatment versus apical surgery in treating apical periodontitis: a systematic review. **International Endodontic Journal**, [S.L.], v. 56, n. 3, p. 475-486, 9 jul. 2022. Wiley. http://dx.doi.org/10.1111/iej.13793.

FLORATOS, Spyros; MOLONIS, Vasileios; TSOLAKIS, Apostolos; KYKALOS, Stylianos; KONTZOGLOU, Konstantinos. Bone Window Technique in Endodontic Microsurgery – Report of Two Cases. **Journal Of Endodontic Microsurgery**, [S.L.], v. 2, p. 24-33, 10 dez. 2022. OMF Publishing. http://dx.doi.org/10.23999/jem.2023.2.3.

HUANG, Shuyan; CHEN, Nah-Nah; YU, Victoria S.H.; LIM, Haikel A.; LUI, Jeen-Nee. Long-term Success and Survival of Endodontic Microsurgery. **Journal Of Endodontics**, [S.L.], v. 46, n. 2, p. 149-157, fev. 2020. Elsevier BV. http://dx.doi.org/10.1016/j.joen.2019.10.022.

KHANDELWAL, Akshay *et al*. Periapical Healing following Root Canal Treatment Using Different Endodontic Sealers: a systematic review. **Biomed Research International**, [S.L.], v. 2022, n. 1, p. 0-0, jan. 2022. Wiley. http://dx.doi.org/10.1155/2022/3569281.

KOPACZ, Molly; NEAL, John J.; SUFFRIDGE, Calvin; WEBB, Terry D.; MATHYS, Jason; BROOKS, Daniel; RINGLER, Gregory. A Clinical Evaluation of Cone-beam Computed Tomography: implications for endodontic microsurgery. **Journal Of Endodontics**, [S.L.], v. 47, n. 6, p. 895-901, jun. 2021. Elsevier BV. http://dx.doi.org/10.1016/j.joen.2021.03.014.

MONAGHAN, Liam *et al*. Endodontic microsurgery. Part one: diagnosis, patient selection and prognoses. **British Dental Journal**, [S.L.], v. 226, n. 12, p. 940-948, jun. 2019. Springer Science and Business Media LLC. http://dx.doi.org/10.1038/s41415-019-0415-3.

MURGEL, C.A.F; CAMARGO, J.M. Cirurgia Perirradicular. In: LOPES, H.P; SIQUEIRA Jr, J.F. **Endodontia: biologia e técnica**. Rio de Janeiro: Elsevier, ed. 4, p. 625-660, 2015.

PRATI, Carlo; et al. Apical surgery vs apical surgery with simultaneous orthograde retreatment: a prospective cohort clinical study of teeth affected by persistent periapical

lesion. **Giornale Italiano di Endodonzia**, [S.L.], v. 32, n. 1, p. 2-8, jun. 2018. PAGEPress Publications. http://dx.doi.org/10.1016/j.gien.2018.03.001.

SANZ, José Luis *et al*. Cytocompatibility and bioactive potential of AH Plus Bioceramic Sealer: an in∵vitro study. **International Endodontic Journal**, [S.L.], v. 55, n. 10, p. 1066-1080, 11 ago. 2022. Wiley. http://dx.doi.org/10.1111/iej.13805.

SIQUEIRA, José F.; RÔÇAS, Isabela N.. Present status and future directions: microbiology of endodontic infections. **International Endodontic Journal**, [S.L.], v. 55, n. 3, p. 512-530, 13 jan. 2022. Wiley. http://dx.doi.org/10.1111/iej.13677.

VON ARX, T.; MARWIK, E.; BORNSTEIN, M. M. Apical surgery: effects of dimensions of root end fillings and peripheral root dentine on the healing outcome. ***European Endodontic Journal***, v. 4, p. 49-56, jul. 2019.

VON ARX, Thomas; ALSAEED, Mohammed. The use of regenerative techniques in apical surgery: a literature review. **The Saudi Dental Journal**, [S.L.], v. 23, n. 3, p. 113-127, jul. 2011. Springer Science and Business Media LLC. http://dx.doi.org/10.1016/j.sdentj.2011.02.004.

VON ARX, Thomas; JENSEN, Simon S.; BORNSTEIN, Michael M.. Changes of Root Length and Root-to-Crown Ratio after Apical Surgery: an analysis by using cone-beam computed tomography. **Journal Of Endodontics**, [S.L.], v. 41, n. 9, p. 1424-1429, set. 2015. Elsevier BV. http://dx.doi.org/10.1016/j.joen.2015.04.001.

VON ARX, Thomas; ROUX, Eliane; BÜRGIN, Walter. Treatment Decisions in 330 Cases Referred for Apical Surgery. **Journal Of Endodontics**, [S.L.], v. 40, n. 2, p. 187-191, fev. 2014. Elsevier BV. http://dx.doi.org/10.1016/j.joen.2013.10.024.