FACULDADE SETE LAGOAS – FACSETE

THIFANY SAYNARA CASTELO BRANCO SOUSA

ACESSO ENDODÔNTICO GUIADO PARA REMOÇÃO DE PINOS DE FIBRA: RELATO DE CASO CLÍNICO.

São Luís

2024

THIFANY SAYNARA CASTELO BRANCO SOUSA

ACESSO ENDODÔNTICO GUIADO PARA REMOÇÃO DE PINOS DE FIBRA: RELATO DE CASO CLINICO.

Artigo científico apresentado ao Curso de Especialização *lato sensu* da Faculdade Sete Lagoas – FACSETE como requisito parcial para a conclusão do curso de Endodontia.

Orientador: Tarcísio Jorge Leitão de Oliveira

SÃO LUÍS

2024

FACULDADE SETE LAGOAS – FACSETE

Monografia intitulada “**ACESSO ENDODÔNTICO GUIADO PARA REMOÇÃO DE PINOS DE FIBRA: RELATO DE CASO CLÍNICO**” de autoria da aluna Thifany Saynara Castelo Branco Sousa, aprovada pela banca examinadora constituída pelos seguintes professores:

_____

Tarcísio Jorge Leitão de Oliveira

_____

Avaliador 1

_____

Avaliador 2

São Luís, _____ de _____ de 2024

AGRADECIMENTOS

Gostaria de agradecer primeiramente à Deus, pelo dom da vida e por me fortalecer o coração na fé, na perseverança, fazendo acreditar que seria possível chegar ao fim dessa jornada.

Agradeço também aos professores e demais profissionais envolvidos no programa de pós-graduação, que proporcionaram um ambiente propício para o aprendizado e o crescimento intelectual. Suas contribuições enriqueceram minha experiência e me ajudaram a expandir meus horizontes acadêmicos.

Além disso, sou grata aos meus colegas de turma, que se tornaram verdadeiros parceiros nessa jornada. Compartilhar casos, ideias, conceitos e trocar experiências com vocês foi enriquecedor e incentivador. Agradeço pela amizade e pelo apoio ao longo do curso.

Meu sincero agradecimento a minha dupla da especialização, Rayza, pelo companheirismo, palavras de apoio, paciência e amizade que levarei para a vida.

Por fim, minha gratidão se estende à minha família e amigos, que me apoiaram incondicionalmente ao longo desta jornada e por serem meus incentivadores e grande fonte de inspiração.

ARTIGO ORIGINAL

ACESSO ENDODÔNTICO GUIADO PARA REMOÇÃO DE PINOS DE FIBRA: RELATO DE CASO CLINICO

Guided endodontic access for fiber posts removal: clinical case report

Thifany Saynara Castelo Branco Sousa[1]

Tarcísio Jorge Leitão de Oliveira[2]

[1] Curso de Odontologia, Faculdade Florence, São Luís, MA, Brasil

[2] Curso de Odontologia, UFMA, São Luís, MA, Brasil

Autor correspondente: Thifany Saynara Castelo Branco Sousa

Endereço: Travessa Nelson Carvalho

CEP: 65520-000

E-mail: thifanysaynara18@hotmail.com

Tel: (98)98595-5028

Especialidade do artigo: Endodontia

RESUMO

A endodontia guiada é uma técnica minimamente invasiva, indicada para retomada da trajetória original do canal, tratamento de canais calcificados, em casos de perfuração e/ou desvio, remoção de pino de fibra de vidro e até mesmo, cirurgia parendodôntica. O acesso endodôntico guiado apresenta boa previsibilidade, rapidez e segurança no tratamento de casos complexos. O objetivo desse trabalho foi relatar um caso clínico de transpasse de pino de fibra no dente 37, devido a um insucesso no tratamento prévio, utilizando uma guia endodôntica (endoguide), com o emprego de uma broca diamantada esférica e auxílio de ultrassom, dessa forma possibilitando o retratamento endodôntico adequado. O acesso endodôntico guiado para remoção do pino proporcionou segurança para o paciente, limitando qualquer risco de comprometimento ou perfuração, assegurando resultados satisfatórios.

Palavras-chave: Remoção de Pino de Fibra, Endodontia Guiada, Técnica de Remoção, Tratamento de Canal Radicular

ABSTRACT

Guided endodontics is a minimally invasive technique, indicated for resuming the original trajectory of the canal, treating calcified canals, in cases of perforation and/or deviation, removing fiberglass posts and even endodontic surgery. Guided endodontic access presents good predictability, speed and safety in the treatment of complex cases. The objective of this work was to report a clinical case of fiber post translocation in tooth 37, due to unsuccessful previous treatment, using an endodontic guide (endoguide), with the use of a spherical diamond drill and ultrasound assistance, thus enabling adequate endodontic retreatment. Guided endodontic access to remove the post provided safety for the patient, limiting any risk of compromise or perforation, ensuring satisfactory results.

Keywords: Fibre Post Removal, Guided Endodontics, Removal Technique, Root Canal Treatment

SUMÁRIO

1 Introdução..... 09
2 Relato de caso..... 11
3 Discussão..... 17
4 Conclusão..... 20
Referências 21
Anexo..... 24

1 INTRODUÇÃO

Os dentes submetidos a tratamento endodôntico que apresentam consideráveis perdas estruturais frequentemente necessitam da aplicação de pinos intrarradiculares para proporcionar uma retenção mais eficaz durante a fase de restauração. Com o progresso das tecnologias em materiais de restauração e adesão à dentina, observa-se que os pinos metálicos vêm sendo substituídos por materiais como fibra de vidro, carbono, zircônia e outros pinos cerâmicos (Doshi *et al.*, 2019; Martins *et al.*, 2021; Purger *et al.*, 2021).

O desenvolvimento de materiais dentários alterou fundamentalmente o conceito dos sistemas, permitindo uma mudança de restaurações retidas mecanicamente para restaurações retidas adesivamente. As vantagens dos pinos de fibra em relação aos pinos de aço inoxidável foram demonstradas em numerosos estudos que demonstraram o sucesso clínico dos sistemas de pinos de fibra implantados por técnicas adesivas (Corazza *et al.*, 2022; Doshi *et al.*, 2019; Martins *et al.*, 2021). Esse sucesso se deve ao fato de apresentarem boas propriedades de retenção sob esforços mecânicos devido ao seu baixo módulo de elasticidade, semelhante ao da dentina. Além disso, têm sido amplamente adotados devido aos seus benefícios adicionais, que incluem alta resistência à tração, resistência à degradação bioquímica e solubilidade, e baixa condutividade elétrica (Corazza *et al.*, 2022).

Contudo, em determinadas situações, pode ser preciso realizar um retratamento endodôntico, o que implica na necessidade de remoção do retentor radicular (Purger *et al.*, 2021). A retirada do pino pode resultar em perfuração da raiz, desalinhamento do eixo radicular, propagação de fissuras e, se não for conduzida de maneira apropriada, até mesmo levar à fratura, dessa forma podendo comprometer de forma irreversível a integridade dental. Deve-se levar em consideração que o fator mais crucial para a durabilidade de um dente reside na quantidade de estrutura radicular remanescente, a qual pode ser diminuída durante o processo de remoção do pino intrarradicular.

Entre as abordagens propostas para a remoção de retentores intrarradiculares, destacam-se a tração, o uso de ultrassom, o desgaste por meio de instrumentos rotatórios e suas combinações. Devido à crescente adoção dos

pinos de fibra de vidro como retentores, tem havido uma busca por novos métodos de remoção. O uso do guia endodôntico tem ganhado destaque por possibilitar um preparo cavitário bem definido que minimiza as taxas de desvio, e pode ser executado com uma experiência mínima (Maia *et al.*, 2019, 2022a)

Esses guias são elaborados levando em consideração a anatomia radicular, sendo derivados de imagens de tomografia computadorizada de feixe cônico (TCFC). Eles têm a função de direcionar a cavidade de acesso durante a remoção do pino adesivo endodôntico, simplificando o procedimento, aumentando a segurança e contribuindo para a preservação da estrutura radicular (PEREZ; FINELLE; COUVRECHEL, 2020; MAIA et al., 2022b).

Para aplicação, é necessária uma tomografia computadorizada de feixe cônico (TCFC) com o menor “campo de visão” possível e, idealmente, alta resolução. Isto é complementado por uma digitalização da superfície, que pode ser criada diretamente através de um scanner intraoral ou pela digitalização de um molde de gesso usando um scanner de laboratório. Para o planejamento virtual é necessário um software que sobreponha os dados da TCFC com os do exame de superfície. Essas informações são inseridas em um software de planejamento, possibilitando o alinhamento das estruturas capturadas no escaneamento com aquelas visíveis na tomografia. Após a conclusão do planejamento virtual, um arquivo no formato STL é gerado para ser empregado em uma impressora 3D. Por último, é produzido um guia em resina acrílica para orientar a perfuração no interior do canal radicular. O guia é ajustado na cavidade bucal do paciente. O acesso é realizado comumente com fresas multilaminadas do kit cirúrgico da implantodontia (Lara-Mendes *et al.*, 2018), que invariavelmente desgastam mais tecido dental e não são de fácil acesso ao endodontista.

Assim, este trabalho tem por objetivo descrever um caso clínico onde foi realizado um guia endodôntico para transpassar um pino de fibra em um dente com fragilidade na região de furca utilizando uma broca diamantada esférica 1011 HL.

2 RELATO DE CASO

O relato deste estudo foi autorizado mediante assinatura do Termo de Consentimento Livre e Esclarecido pelo paciente.

Paciente do sexo feminino, 24 anos de idade, procurou atendimento na Clínica do curso de Especialização em Endodontia do Instituto Pós-Saúde, São Luís – MA, sendo encaminhada por outro profissional para avaliação da qualidade do tratamento endodôntico realizado no segundo molar inferior esquerdo (37) que posteriormente seria reabilitado.

Durante anamnese a paciente não relatou histórico de dor e ao exame clínico foi possível observar que o elemento dentário apresentava reabilitação restauradora insatisfatória com ausência de dor à percussão. Na avaliação radiográfica inicial (FIGURA 1) notou-se tratamento endodôntico com insucesso devido lesão periapical extensa e presença de pino de fibra de vidro em um dos condutos radiculares com necessidade de remoção e retratamento endodôntico do elemento dentário. Paciente foi encaminhado para centro de radiologia para realização do exame tomográfico para, posteriormente, iniciar o procedimento de retratamento de canal.

Figura 1: Radiografia inicial do elemento dentário 37.



Fonte: Autoria própria

Na primeira sessão do procedimento, a paciente foi submetida a anestesia local, isolamento absoluto e iniciou-se a remoção de guta percha dos condutos mesiais vestibular e lingual com lima manual H-File tipo Hedstroem – (Dentsply Sirona, Ballaigues, Suíça) #25 #30 #35 de 25 mm e auxílio do solvente eucaliptol

até o limite de guta percha alcançado no interior do conduto. Após a remoção parcial da guta percha nos canais mesiais, foi realizado radiografia periapical com lima manual H-File tipo K – (Dentsply Sirona, Ballaigues, Suíça) #15 de 25 mm no interior dos condutos para verificação da desobturação (FIGURA 2).

Figura 2: Verificação da desobturação dos canais mesiais



Fonte: Autoria própria

No canal distal havia a presença de pino de fibra e optou-se em remover o pino com auxílio do ultrassom com inserto ultrassônico E3D – esférica diamantada (Helse, Ind. E Com., Santa Rosa de Viterbo/SP, Brasil). Diante da complexidade do caso, não foi possível remover o pino devido um desvio do canal e elevado risco de perfuração e desgaste excessivo de dentina observado na imagem radiográfica (FIGURA 3). O elemento em questão foi restaurado provisoriamente com cimento de ionômero de vidro restaurador e a paciente foi então encaminhada para a realização do escaneamento intra-oral, uma vez que, devido os riscos estruturais a integridade radicular, optou-se em realizar a remoção do pino de fibra com auxílio da Endodontia Guiada. (FIGURA 4 A, 4 B).

Figura 3: Desvio da entrada do conduto e elevado risco de perfuração



Fonte: Autoria própria

Figura 4: Escaneamento e planejamento intra-oral para confecção do EndoGuide

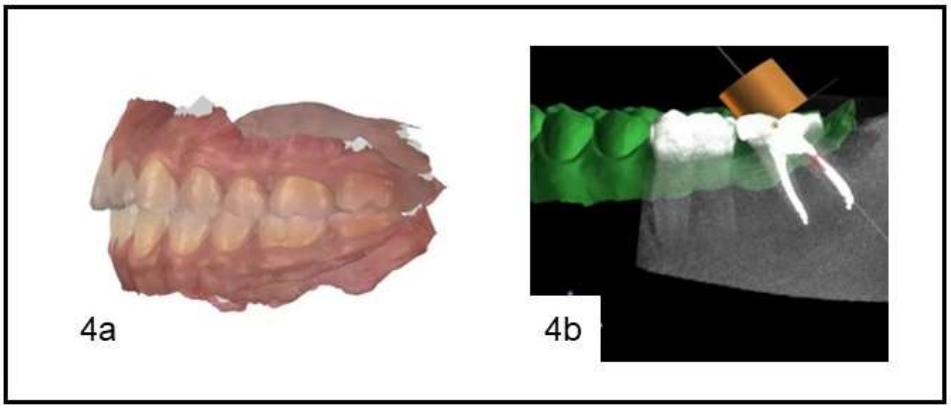

Fonte: Autoria própria

As seguintes etapas foram realizadas para a fabricação do guia: uma impressão intraoral foi feita e depois digitalizada usando o iTero intraoral scanner (Align Technologies, San Jose, Calif) e carregada no software virtual de planejamento Blue Sky Plan (Blue Sky Bio, USA) e Autodesk Meshmixer.

Após o upload adicional das imagens de TCFC, tanto a tomografia computadorizada quanto a varredura de superfície foram combinadas com base em estruturas radiograficamente visíveis.

O eixo da broca foi angulado de tal forma que a ponta da broca estendida alcançasse a área de interesse. Após o planejamento da posição da broca, foi desenhado um template virtual, aplicando a ferramenta de design (Figura 5). O guia foi impresso em resina 3D biocompatível.

Figura 5: Planejamento da posição da broca

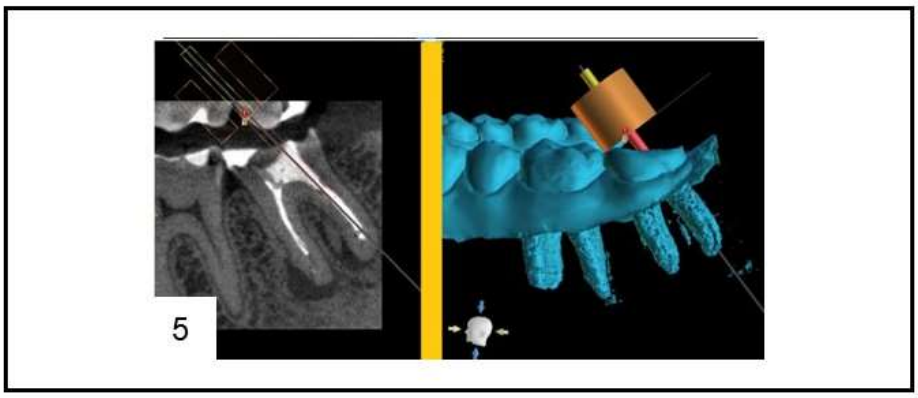

Fonte: Autoria própria

Na segunda sessão, a adaptação e estabilidade da guia foram verificadas antes do início do procedimento e então, a paciente foi submetida a anestesia local e a guia foi adaptada à mandíbula (FIGURA 6A e 6B).

Figura 6A: Guia posicionado fora da boca da paciente. **Figura 6B**: Guia adaptada à mandíbula

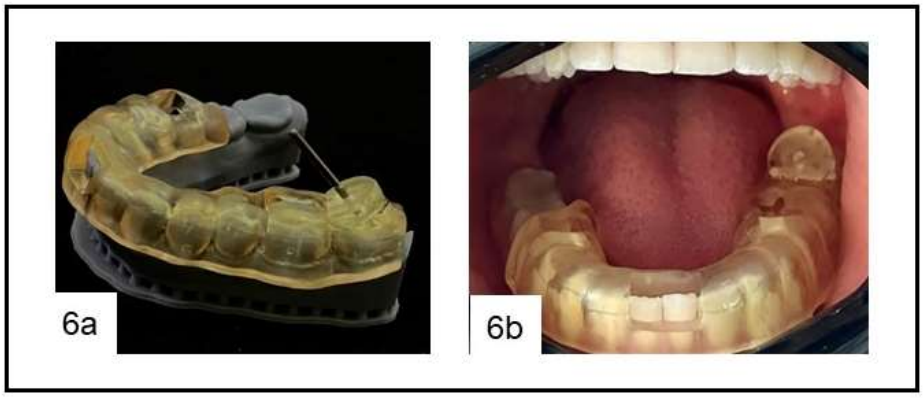

Fonte: Autoria própria

Utilizou-se broca 1011 HL KG com motor endodôntico (XSmart Plus, Dentsply Sirona, Ballaigues, Suíça) (FIGURA 7) em 4N/cm e 1.200 rpm, com movimentos de pequenos avanços. Em um segundo momento, realizou-se a remoção do stop para que se alcançasse o comprimento total de 14 mm e o pino foi transpassado (FIGURA 8A, 8B e 8C).

Figura 7: Broca 1011HL em motor endodôntico



Fonte: Autoria própria

Figura 8: Trespasse do pino



Fonte: Autoria própria

Diante da situação clínica optou-se por utilizar microscópio (Alliancee Microscopia, São Carlos, São Paulo, Brasil) e ultrassom com inserto ultrassônico R1 – Clearsonic (Helse, Ind. E Com., Santa Rosa de Viterbo/SP, Brasil), para iniciar a desobturação no canal distal.

Para remoção da guta-percha remanescente do canal distal foi utilizado a lima Reciproc R40 (VDW, Munchen, Alemanha). Em seguida, foi utilizada a lima Tipo K #15 (Dentsply Sirona, Ballaigues, Suíça) para alcançar a patência nos canais mesiais e distal. Na instrumentação dos canais mesio-lingual e mesio-vestibular, foi utilizado o movimento reciprocante em motor endodôntico (XSmart Plus, Dentsply Sirona, Ballaigues, Suíça) com lima Reciproc R25 e R40 (VDW, Munchen, Alemanha), o canal distal foi instrumentado com lima Reciproc R40 e R50 (VDW, Munchen, Alemanha) sob irrigação constante de hipoclorito de sódio em todos os condutos. Logo após a instrumentação, foi realizado a secagem

com cones de papel absorvente. Devido a presença de lesão perirradicular, optou-se por inserir a medicação intracal à base de pasta de hidróxido de cálcio (Calen) e paramonoclorofenol canforado (PMCC) por 28 dias no interior no conduto.

Na terceira sessão, foi realizada a remoção da medicação intracanal com auxílio de lima e de solução irrigante. A obturação final (FIGURA 09) foi concluída com cones de guta percha e cimento endodôntico Sealer Plus (MK Life, Porto Alegre, Brasil) com a realização da técnica de condensação lateral. Posteriormente, foi realizado o preenchimento da coroa com restaurador provisório e encaminhada para reabilitação restauradora.

Figura 09: Radiografia final

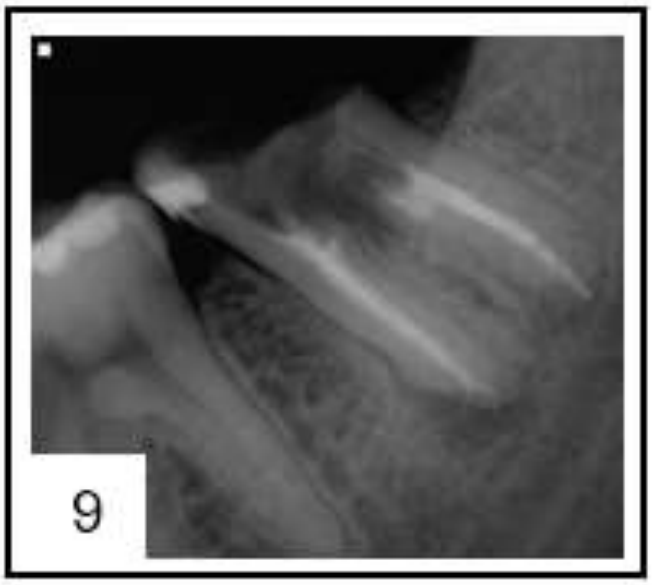

Fonte: Autoria própria

3 DISCUSSÃO

A remoção de pinos ainda é tarefa árdua e desafiadora, visto que pode levar à remoção excessiva de dentina radicular, levando a um sério comprometimento da integridade do remanescente dentário. A obtenção de êxito na tarefa está relacionada à experiência do profissional e pode necessitar de utilização de recursos adicionais, como o microscópio cirúrgico. Mesmo com tais estratégias, existe a possibilidades de desvios, perfurações e fraturas(Alshabib *et al.*, 2023; Purger *et al.*, 2021).

Além disso, a utilização de microscópio ainda é recurso limitado em decorrência do seu alto custo(Kulinkovych-Levchuk *et al.*, 2022). Uma alternativa mais acessível seria a utilização da endodontia guiada, que envolve a aplicação de tomografia computadorizada em associação com a parte de laboratório odontológico. Felizmente, no caso clínico relatado neste artigo pode-se unir ambos os mecanismos.

A técnica de prototipagem tem sido aplicada na odontologia para a confecção de estruturas de próteses parciais removíveis, próteses totais, inserção de implantes e reconstrução de extensos defeitos mandibulares. Para a endodontia guiada é utilizado um modelo 3D combinado com dados tomográficos. O design digital e os protótipos de guias endodônticas oferecem uma localização confiável e previsível da anatomia radicular, contribuindo para melhores prognósticos a longo prazo(Buchgreitz, Buchgreitz e Bjørndal, 2019).

A técnica de acesso endodôntico guiado é inspirada no procedimento de implante guiado e consiste em localizar e acessar canais radiculares com por meio de gabaritos-guia criados por planejamento tomográfico. Os gabaritos-guia direcionam a posição de acesso, gerando maior precisão de perfuração(Lara-Mendes *et al.*, 2018). Trabalhos relatam a utilização de brocas cirúrgicas de implantes de calibre reduzido, porém esse tipo apresenta limitações como a possibilidade de alterações na forma original do canal devido ao tamanho das brocas, gerando perdas muito maiores de estrutura dentária, mesmo quando o procedimento é realizado com microscópio cirúrgico (Connert *et al.*, 2017; Connert, Weiger e Krastl, 2022)

Além disso, a maioria dos dentistas não está equipada com recursos ópticos adequados para garantir a remoção segura dos pinos de fibra. O uso exclusivo do ultrassom também pode resultar na diminuição da resistência mecânica do dente, possivelmente devido ao calor gerado ou à formação de pequenas fissuras radiculares. Esta última desvantagem parece ser menos comum quando se empregam métodos de perfuração (Perez, Finelle e Couvrechel, 2020).

O caso clínico presente se diferencia pelo pequeno diâmetro da broca, pelo tipo de guia utilizado e pela sua aplicação em um molar. Um diâmetro menor certamente tende a diminuir a geração de calor na superfície da raiz e formação de fissuras no dente. No caso relatado neste artigo, a utilização do acesso endodôntico guiado proporcionou a possibilidade de utilização de uma broca diamantada esférica (1011HL) para transpassar um pino de fibra em um dente com fragilidade na região de furca. As brocas diamantadas possuem diversas vantagens em relação às brocas convencionais e escolha por esse tipo de broca proporciona como maior velocidade de perfuração, menor geração de calor, além é claro, de mais precisão durante a realização do procedimento. Desta forma, se caracterizando um procedimento mais conservador possível para um dente que já se encontrava enfraquecido.

Além disso, o caso aqui descrito, mostrou que foi possível realizar o procedimento de acesso endodôntico guiado na região posterior do arco, em dente molar, mesmo com limitação de espaço para encaixe do guia mais a broca de acesso. Deve-se considerar que pacientes com abertura bucal limitada podem ter essa técnica como contra-indicação.

Essa abordagem minimiza a probabilidade de falhas, uma vez que a técnica de endodontia guiada oferece direcionamento, prevenindo intercorrências. O planejamento digital mapeia a anatomia radicular, permitindo prever alterações e, assim, contribuindo para um prognóstico favorável a longo prazo(Celikten *et al.*, 2021; Kostunov *et al.*, 2021).

O tratamento endodôntico guiado se torna mais seguro e previsível em situações complexas, proporcionando uma redução significativa no tempo do procedimento quando comparado ao método tradicional. Mesmo com os

benefícios citados, algumas limitações ainda estão presentes, como a exigência de um planejamento digital para a produção de guias de acrílico destinados à execução do tratamento, implicando em mais uma etapa operatória(Dioguardi *et al.*, 2022; Loureiro *et al.*, 2021).

O avanço rápido dos fluxos de trabalho digitais em ambientes clínicos e laboratoriais certamente resultará em melhorias altamente promissoras em termos de precisão e custo de produção. Esses progressos, por sua vez, impulsionarão a adoção generalizada desse tipo de protocolo assistido digitalmente.

4 CONCLUSÃO

A técnica de endodontia guiada tem se mostrado uma excelente opção para o auxílio na remoção de pinos com segurança. O emprego de um guia prototipado, elaborado por meio de um planejamento virtual, para a remoção do pino resultou em benefícios significativos. Isso incluiu diminuição do tempo de tratamento, aumento da segurança do paciente, redução do estresse profissional. Além disso, essa abordagem não exige treinamento especializado ou uma ampla experiência clínica para alcançar resultados previsíveis.

Demonstrando grande eficácia, precisão, rapidez e simplicidade de aplicação clínica, essa abordagem revela-se mais conservadora, proporcionando assim um prognóstico mais favorável para esses casos e justificando os custos adicionais. Contudo, é necessário realizar mais estudos clínicos com elevado nível de evidência, bem como desenvolver instrumentos e softwares específicos para essa modalidade terapêutica.

REFERÊNCIAS

ALSHABIB, A. *et al.* Dental Fiber-Post Systems: An In-Depth Review of Their Evolution, Current Practice and Future Directions. **Bioengineering**, v. 10, n. 5, p. 551, 4 maio 2023.

BUCHGREITZ, J.; BUCHGREITZ, M.; BJØRNDAL, L. Guided Endodontics Modified for Treating Molars by Using an Intracoronal Guide Technique. **Journal of Endodontics**, v. 45, n. 6, p. 818–823, jun. 2019.

CELIKTEN, B. *et al.* A new perspective on minimally invasive endodontics: a systematic review. **Biotechnology & Biotechnological Equipment**, v. 35, n. 1, p. 1758–1767, 1 jan. 2021.

CONNERT, T. *et al.* Microguided Endodontics: Accuracy of a Miniaturized Technique for Apically Extended Access Cavity Preparation in Anterior Teeth. **Journal of Endodontics**, v. 43, n. 5, p. 787–790, maio 2017.

CONNERT, T.; WEIGER, R.; KRASTL, G. Present status and future directions – Guided endodontics. **International Endodontic Journal**, v. 55, n. S4, p. 995–1002, 4 out. 2022.

CORAZZA, P. H. *et al.* Fiberglass versus cast metal posts: a practical review based on mechanical properties. **Brazilian Dental Science**, v. 25, n. 4, p. e3442, 2022.

DIOGUARDI, M. *et al.* Comparison of Endodontic Failures between Nonsurgical Retreatment and Endodontic Surgery: Systematic Review and Meta-Analysis with Trial Sequential Analysis. **Medicina**, v. 58, n. 7, p. 894, 4 jul. 2022.

DOSHI, P. *et al.* A Comparative Analysis of Fracture Resistance and Mode of Failure of Endodontically Treated Teeth Restored Using Different Fiber Posts: An In Vitro Study. **The journal of contemporary dental practice**, v. 20, n. 10, p. 1195–1199, 1 out. 2019.

HAUPT, F. *et al.* Effectiveness of different fiber post removal techniques and their influence on dentinal microcrack formation. **Clinical Oral Investigations**, v. 26, n. 4, p. 3679–3685, 10 abr. 2022.

KOSTUNOV, J. *et al.* Minimization of Tooth Substance Removal in Normally Calcified Teeth Using Guided Endodontics: An In Vitro Pilot Study. **Journal of Endodontics**, v. 47, n. 2, p. 286–290, fev. 2021.

KULINKOVYCH-LEVCHUK, K. *et al.* Guided Endodontics: A Literature Review. **International Journal of Environmental Research and Public Health**, v. 19, n. 21, p. 13900, 26 out. 2022.

LARA-MENDES, S. T. DE O. *et al.* Guided Endodontic Access in Maxillary Molars Using Cone-beam Computed Tomography and Computer-aided Design/Computer-aided Manufacturing System: A Case Report. **Journal of Endodontics**, v. 44, n. 5, p. 875–879, maio 2018.

LOUREIRO, M. A. Z. *et al.* Guided endodontics: The impact of new technologies on complex case solution. **Australian Endodontic Journal**, v. 47, n. 3, p. 664–671, 3 dez. 2021.

MAIA, L. M. *et al.* Three-dimensional endodontic guide for adhesive fiber post removal: A dental technique. **The Journal of Prosthetic Dentistry**, v. 121, n. 3, p. 387–390, mar. 2019.

___. Endodontic guide for the conservative removal of a fiber-reinforced composite resin post. **The Journal of Prosthetic Dentistry**, v. 128, n. 1, p. 4–7, jul. 2022a.

___. Endodontic guide for the conservative removal of a fiber-reinforced composite resin post. **The Journal of Prosthetic Dentistry**, v. 128, n. 1, p. 4–7, jul. 2022b.

MARTINS, M. D. *et al.* Is a fiber post better than a metal post for the restoration of endodontically treated teeth? A systematic review and meta-analysis. **Journal of Dentistry**, v. 112, p. 103750, set. 2021.

PEREZ, C.; FINELLE, G.; COUVRECHEL, C. Optimisation of a guided endodontics protocol for removal of fibre-reinforced posts. **Australian Endodontic Journal**, v. 46, n. 1, p. 107–114, 11 abr. 2020.

PURGER, L. O. *et al.* Comparing Techniques for Removing Fiber Endodontic Posts: A Systematic Review. **The journal of contemporary dental practice**, v. 22, n. 5, p. 587–595, 1 maio 2021.

ANEXO A – Termo de Consentimento Livre e Esclarecido – TCLE

TERMO DE CONSENTIMENTO LIVRE E ESCLARECIDO PARA OBTENÇÃO E UTILIZAÇÃO DE IMAGENS DE PACIENTES

Eu, Vanessa Assunção Ferreira, RG nº 03696665200 9 0, residente à Av/Rua Primatéria Cesare, nº 104 complemento _____, Bairro Monte Castelo na cidade de São Luís - Estado de Ma, responsável pelo menor _____, por meio deste termo de consentimento Livre e Esclarecido, consinto que o Dr(a). [illegible] CRO-MA 8070 faça fotografias e outros tipos de imagens e registros meus e sobre meu caso clínico. Consinto que estas imagens, bem como, as informações relacionadas ao meu caso clínico sejam utilizadas para finalidade Didática (aulas, painéis científicos, trabalho de conclusão de curso -TCC, palestras, conferências, cursos e congressos), resguardando a minha identidade e qualquer imagem que possa fazer com que eu seja reconhecido.

Consinto, também, que as imagens de meus exames, como radiografias, tomografias computadorizada, ressonâncias magnéticas, ultrassonografias, eletromiografias, histopatológicos (exames no microscópio da peça cirúrgica retirada – biópsia) e outros sejam utilizados e divulgados.

Fui esclarecido que este consentimento pode ser revogado, sem qualquer ônus ou prejuízo à minha pessoa, a meu pedido ou solicitação, desde que a revogação ocorra antes da publicação. Este consentimento é instituído por prazo indeterminado.

Fui esclarecido de que não receberei nenhum ressarcimento ou pagamento pelo uso das minhas imagens e também compreendi que o profissional/equipe que me atende e atenderá durante todo o tratamento proposto, não terá qualquer tipo de ganhos financeiros/comerciais com a exposição da minha imagem nas referidas publicações. Também fui esclarecido de que a minha participação ou não nestas publicações não implicará em alterações do direito a mim conferido em continuar o tratamento odontológico adequado proposto e aceito incialmente.

São Luís, 25 de novembro de 2023.

[signature]	[signature]
Assinatura do Paciente	Assinatura do Profissional Responsável
CPF: 08045162350	CPF: 608638503-32
RG: 03696665200 9-0	RG: 031843882006-3

C.F. art. 5º, X – são invioláveis, a vida privada, a honra e a imagem das pessoas, assegurando o direito a indenização pelo dano material ou moral decorrente de sua violação,"(Constituição da República Federativa do Brasil, 1988)

C.C., art. 20. Salvo se autorizas, ou se necessárias à administração da justiça ou à manutenção da ordem pública, a divulgação de escritos, a transmissão da palavra, ou a publicação, a exposição ou a utilização da imagem de uma pessoa poderão ser proibidas, a seu requerimento e sem prejuízo da indenização que couber, se lhe atingirem a honra, a boa fama ou a responsabilidade, ou se destinarem a fins comerciais. Parágrafo único. Em se tratando de morte ou de ausente, são partes legítimas para requerer essa proteção o cônjuge, os ascendentes ou os descendentes." (Código Civil. Lei nº 10.406, de Janeiro de 2002)