FACULDADE SETE LAGOAS – FACSETE

Marcelo Borone Almeida Nascimento

OS DESAFIOS DA HARMONIZAÇÃO OROFACIAL NO PACIENTE BARIÁTRICO: UM RELATO DE CASO

SETE LAGOAS 2025

FACULDADE SETE LAGOAS – FACSETE

Marcelo Borone Almeida Nascimento

OS DESAFIOS DA HARMONIZAÇÃO OROFACIAL NO PACIENTE BARIÁTRICO: UM RELATO DE CASO

Artigo Científico apresentado ao Curso de Especialização Lato Sensu da Faculdade Sete Lagoas. Como requisito parcial para a conclusão do Curso de Especialização em Harmonização Orofacial.

Orientador: Prof. Dr. Allyson Fonseca

SETE LAGOAS 2025

FACULDADE SETE LAGOAS – FACSETE

Marcelo Borone Almeida Nascimento

DEDICATÓRIA

Este trabalho é dedicado a Deus, à minha família, aos meus amigos e mestres que foram imprescindiveis em toda essa jornada.

FACULDADE SETE LAGOAS – FACSETE

Marcelo Borone Almeida Nascimento

AGRADECIMENTOS

Este trabalho é dedicado a Deus, à minha família, aos meus amigos e mestres que foram imprescindiveis em toda essa jornada.

FACULDADE SETE LAGOAS – FACSETE

Marcelo Borone Almeida Nascimento

EPÍGRAFE

“A simplicidade é o último grau de sofisticação” LEONARDO DA VINCI

FACULDADE SETE LAGOAS – FACSETE

Marcelo Borone Almeida Nascimento

RESUMO

A harmonização orofacial é uma especialidade odontológica que possui ampla procura nos dias atuais, desde o procedimento estético mais executado no mundo, a aplicação de toxina botulínica, até intervenções mais complexas e invasivas. Com a crescente das tecnologias para emagrecimento nos últimos anos, como canetas emagrecedoras e cirurgias, tornou-se cada vez mais comum a realização de intervenções estéticas em pacientes submetidos a emagrecimento severo.

Após a cirugia bariátrica, a perda de peso severa pode gerar flacidez e queda da face, o que atinge diretamente simetria e contornos faciais. Esse quadro pode exigir intervenções específicas para restaurar o volume perdido e melhorar o contorno facial. O emagrecimento além de afetar a musculatura facial, afeta também a estrutura óssea, especialmente a maxila e mandíbula. A redução de gordura facial, nesses casos, gera um aspecto envelhecido ou até deformado, exigindo uma anamnese profunda e tratamentos personalizados e assertivos.

Esse trabalho aborda os desafios específicos que o profissional da Harmonização orofacial enfrenta ao realizar os procedimentos em pacientes bariátricos, uma vez que as alterações físicas e metabólicas decorrentes da perda de peso rápida e significativa impactam diretamente na estética facial. Para a confecção do mesmo, foram revisados 21 artigos e literaturas tendo como base de pequisa o site PubMed.

Palavras-chaves: Harmonização Orofacial, Procedimentos estéticos, Toxina botulínica, emagrecimento severo, cirurgia bariátrica, flacidez facial, contornos faciais, estrutura óssea, gordura facial, aspecto envelhecido, anamnese detalhada, alterações físicas e metabólicas, estética facial.

FACULDADE SETE LAGOAS – FACSETE

Marcelo Borone Almeida Nascimento

ABSTRACT

Orofacial harmonization is a dental specialty in high demand today, ranging from the most widely performed cosmetic procedure in the world, botulinum toxin injections, to more complex and invasive interventions. With the rise of weight-loss technologies in recent years, such as slimming pens and surgeries, cosmetic interventions have become increasingly common in patients undergoing severe weight loss.

After bariatric surgery, severe weight loss can cause sagging and drooping of the face, which directly affects facial symmetry and contours. This condition may require specific interventions to restore lost volume and improve facial contours. Weight loss not only affects facial muscles but also bone structure, especially the maxilla and mandible. Facial fat reduction, in these cases, creates an aged or even deformed appearance, requiring a thorough medical history and personalized, assertive treatments.

This study addresses the specific challenges faced by orofacial harmonization professionals when performing procedures on bariatric patients, given that the physical and metabolic changes resulting from rapid and significant weight loss directly impact facial aesthetics. To prepare it, 21 articles and literature were reviewed using the PubMed website as a research base.reviewed using the PubMed website as a research base.

Keywords: Orofacial Harmonization, Aesthetic Procedures, Botulinum Toxin, Severe Weight Loss, Bariatric Surgery, Facial Sagging, Facial Contours, Bone Structure, Facial Fat, Aged Appearance, Detailed Anamnesis, Physical and Metabolic Changes, Facial Aesthetics.

FACULDADE SETE LAGOAS – FACSETE

Marcelo Borone Almeida Nascimento

LISTA DE FIGURAS

- Figura 01: Comparativo entre Cirurgia Bariátrica Bypass Gástrico e Gastrectomia vertiical (Pág. 13)

- Figura 02: Imagem da paciente antes da Perda de peso (Pág. 15)

- Figura 03: Aspecto da paciente após emagrecimento e antes de toxina botulínica (Pág. 16)

- Figura 04: Antes X depois de toxina botulínica (Pág 17.)

- Figura 05: Antes X depois da primeira sessão do Preenchimento labial (Pág. 18.)

- Figura 06: Antes x depois segunda sessão do preenchimento labial (Pág. 19)

- Figura 07: Antes x depois Scupltra (Pág. 21)

- Figura 08: Antes x depois Preenchimento de Pré Maxila e olheiras (Pág. 22)

- Figura 09: Antes da Aplicação de HarmonyCa (Pág. 23)

- Figura 10: Desenho da técnica escolhida para a aplicação de HarmonyCa (Pág. 24)

- Figura 11: Antes x depois dos preenchimentos de fossa canina, pré-maxila, olheira, sulco nasogeniano, eminência malar e pré jowls (Pág. 25)

FACULDADE SETE LAGOAS – FACSETE

Marcelo Borone Almeida Nascimento

SUMÁRIO

1- Introdução **11**
2- Discussão **12**
3- Conclusão **26**

FACULDADE SETE LAGOAS – FACSETE

Marcelo Borone Almeida Nascimento

1- INTRODUÇÃO

No mundo e no Brasil, o avanço do sobrepeso é um fato que ronda a população. O Instituto Datafolha, em pesquisa, mostra que 59% dos brasileiros estão acima do peso ideal, porém 11% possui o diagnóstico de sobrepeso. Para contornar esse quadro, há um grande avanço nas técnicas de emagrecimento, dentre elas o uso de dietas, exercícios físicos, canetas emagrecedoras e cirurgias bariátricas.

A cirurgia bariátrica, ou gastroplastia, tornou-se mais reconhecida e organizada a partir de 1990, surgindo como uma forte alternativa de tratamento da obesidade, inicialmente sendo indicada para pacientes que atingiram a obesidade mórbida grau II e grau III. Segundo o SBCBM, de 2011 a 2018, o número de cirurgias bariátricas no Brasil cresceu 84,7%, a grande maioria sendo realizada por meio dos planos de saúde.

O processo de emagrecimento severo, independente da via, afeta diretamente todas as camadas do corpo humano, desde o remodelamento ósseo a reposicionamento tecidual, até mesmo enfraquecimento e afinamento da pele.

Mediante a esses dados, torna-se cada vez mais comum à presença de pacientes com perda peso expressiva buscando procedimentos de Harmonização Orofacial para solucionar uma consequência do emagrecimento severo, principalmente a questão do derretimento facial, tornando-se necessárias intervenções que abordem desde as camadas mais superficiais até camadas profundas, visando reestabelecer a estética desejada pelo paciente.

Este trabalho visa evidenciar os desafios nos procedimentos estéticos em pacientes submetidos à cirurgia bariátrica.

2- DISCUSSÃO

Segundo a Organização Mundial da Saúde (OMS), saúde é um estado completo de bem-estar físico, mental e social - não apenas a ausência de doenças. No Brasil, 59% da população está acima do peso ideal, o que afeta diretamente a qualidade de vida de muitos brasileiros. Entre os diversos impactos do excesso de peso, destaca-se também a influência negativa sobre a estética facial.

O ganho de peso altera diretamente as proporções e simetrias do rosto, que estão associados à sensação de bem-estar e juventude. Com o aumento da massa corporal, há um acúmulo visível de gordura na face nas regiões da bochecha, papada e mandíbula, suavizando os contornos e deixando o rosto com uma aparência mais arredondada e menos definida. Essas mudanças impactam a harmonia facial, frequentemente comprometendo a percepção da autoimagem.

Além da perda de definição nos contornos do rosto, o excesso de peso pode contribuir para o surgimento de pequenas bolsas sob os olhos, olheiras e flacidez. Esses sinais ocorrem devido à perda de elasticidade da pele, causada pelo estiramento decorrente do acúmulo de gordura. O resultado é um aspecto cansado, envelhecido e sem definição. Ao passar do tempo, essas alterações tornam-se perceptivas mesmo com uso de maquiagem ou tratamentos estéticos superficiais.

Outro fator relevante é o impacto piscológico dessas. Muitos pacientes com sobrepeso ou obesidade relatam desconforto com a própria imagem, especialmente no que diz respeito ao rosto, o que pode comprometer sua autoestima e suas relações sociais e profissionais. Essa insatisfação leva à busca por soluções que vão desde dietas e atividades físicas até procedimentos estéticos, uso de medicamentos injetáveis e, em casos mais avançados, cirurgias bariátricas. (Law S et al, 2023)

FACULDADE SETE LAGOAS – FACSETE

Marcelo Borone Almeida Nascimento

A cirurgia bariátrica, ou gastroplastia, teve seus primeiros registros na década de 1950, com o procedimento de gastroplastia bypass intestinal – técnica que visava reduzir a absorção de nutrientes, mas que apresentava complicações significativas. Já na década de 1960, os médicos Mason e Ito desenvolveram o bypass gástrico, que trouxe resultados mais promissores na perda de peso em pacientes submetidos à gastrectomia parcial para a úlcera.

Na década de 1990, o NIH (National Institutes Of Health) definiu critérios e padronizou a cirurgia bariátrica como tratamento para casos de obesidade com riscos à saúde, exigindo avaliação prévia por equipe interdisciplinar, incluindo profisisonais de nutrição, clínica médica, psiquatria e exames laboratoriais. A partir dos anos 2000, com a popularização da videolaparoscopia, o procedimento tornou-se menos invasivo, proporcionando maior conforto, segurança e recuperação mais rápida ao paciente.

Atualmente, a gastroplastia intestinal pode ser realizada principalmente de duas formas:

- **Bypass Gástrico**: reduz o tamanho do estômago e altera o trajeto dos alimentos no intestino delgado, diminuindo a absorção calórica. Cria-se um novo reservatório estomacal, conectado diretamente a uma parte mais distante do intestino.

- **Gastrectomia Vertical**: consiste na remoção de parte do estômago, reduzindo sua capacidade sem alterar o caminho natural dos alimentos. Essa técnica limita o volume alimentar, promovendo saciedade com porções menores.

FACULDADE SETE LAGOAS – FACSETE

Marcelo Borone Almeida Nascimento

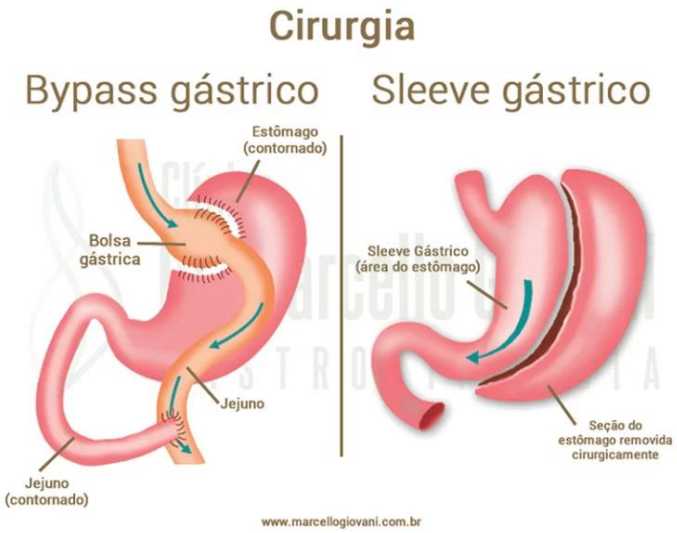

Figura 1 Comparativo entre Bypass gástrico e Gastrectomia vertical

Fonte: Dr Marcello Giovani (Sociedade Brasileira de Cirurgia Bariatrica e Metabolica)

A perda de peso após a cirurgia bariátrica é rápida nos primeiros meses, o que traz benefícios para a saúde geral, melhorando a pressão arterial, controle do diabetes tipo II e redução de dores articulares. Entretanto, esse emagrecimento abrupto também gera impactos visíveis na estética corporal e facial. Após a redução do volume de gordura na face, os contornos que antes eram suavizados pelo tecido adiposo tornam-se mais evidentes, revelando traços antes encobertos, como a linha de mandíbula e o contorno do mento (Mechanick JI et al, 2019).

Apesar de esse aspecto definido ser desejado por muitos pacientes, a realidade do processo de emagrecimento pela Cirurgia Bariátrica na maioria dos casos é bem distinta desse cenário. O resultado final pode gerar excesso de pele e flacidez residual, especialmente em pessoas que tiveram grande acúmulo de gordura ao longo dos anos. Especificamente na região da face, é comum perceber a

perda de firmeza na região das bochechas, surgimento de sulcos profundos, ambos devidos à perda de sustentação da face, aumento da flacidez na região da papada. Esses efeitos variam de acordo com a idade, genética, qualidade da pele e velocidade do emagrecimento (Papoian V et al, 2015).

Para amenizar os impactos estéticos na face, muitos pacientes buscam tratamentos complementares após a cirurgia, como procedimentos dermatológicos, preenchimentos faciais, bioestimuladores de colágeno, uso associado de tecnologias e em casos mais severos, cirurgia de lifting facial. A atuação assertiva e multidisciplinar do Cirurgião dentista em conjunto com nutricionistas e endocrinologistas é essencial, para garantir bem mais que a perda de peso segura e sim promover saúde física, bem-estar emocional e também o resgate da autoestima e harmonia facial (Li ZJ et al, 2018).

RELATO DE CASO

A paciente, Carla Daniele Almeida Nascimento, 49 anos. Paciente que descobriu Câncer de mama em 2018, realizando todo o processo de tratamento durante o período de 2018 a 2025, sendo submetida a nove cirurgias distintas. Em meio ao período de tratamento, como efeito colateral de Letrozol e Zoladex (quimioterápicos), houve grande ganho de peso e retenção líquida.

Tendo em vista os efeitos adversos da medicação, a paciente buscou melhorar sua alimentação e adicionar a sua rotina a prática de atividades físicas, porém não surtiu o resultado esperado. Visando solucionar o incômodo com o ganho de peso, a paciente buscou como alternativa a Cirurgia Bariátrica, método Bypass Gástrico, em junho de 2021. A evolução clínica foi marcada por uma perda de peso significativa, totalizando 51kg em 15 meses.

FACULDADE SETE LAGOAS – FACSETE

Marcelo Borone Almeida Nascimento

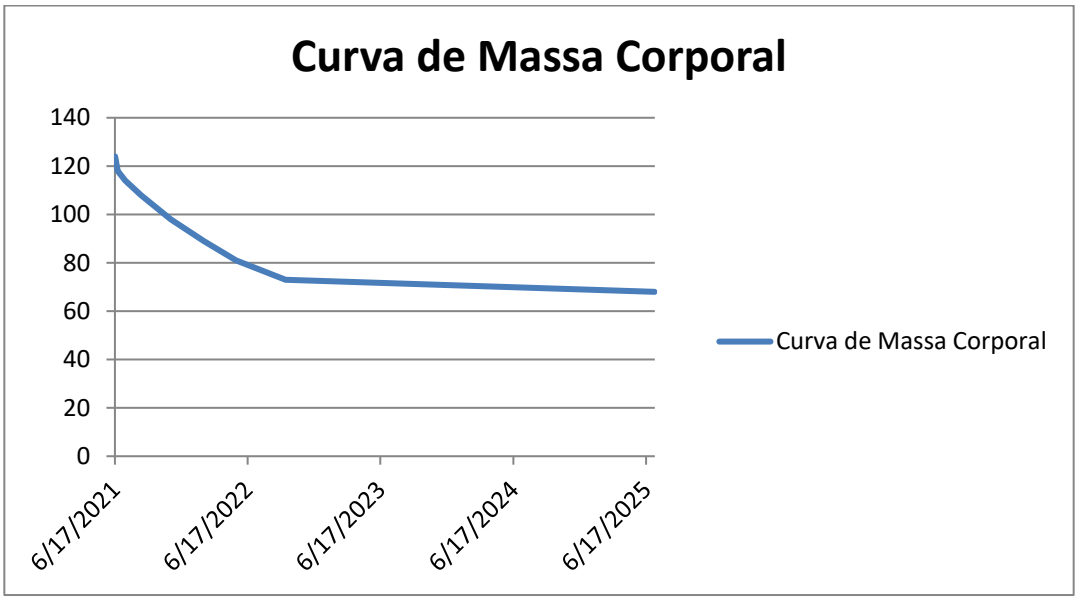



Figura 2 - imagem da paciente antes da perda de peso (acervo pessoal)

FACULDADE SETE LAGOAS – FACSETE

Marcelo Borone Almeida Nascimento

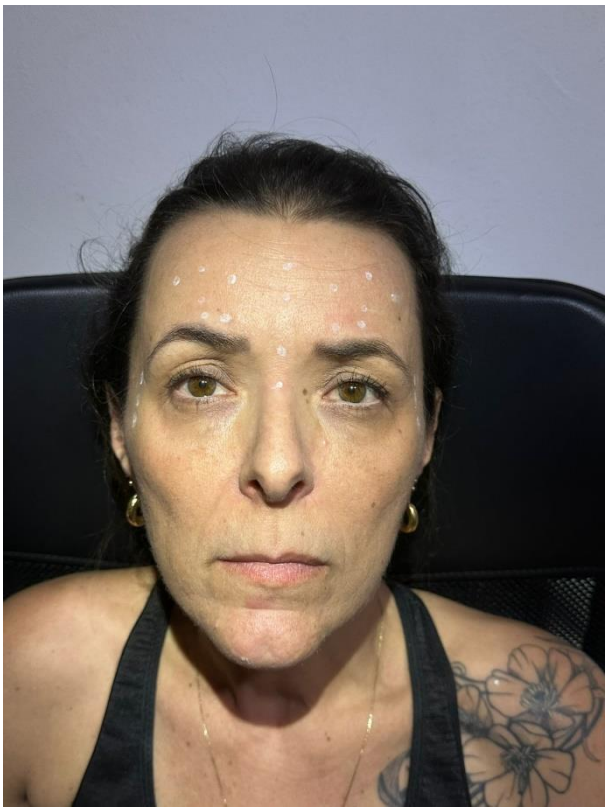

Figura 3 - aspecto da paciente após emagrecimento e antes de toxina botulínica (acervo pessoal)

Como primeiro procedimento, a paciente optou pela aplicação de toxina botulínica, com o objetivo de proporcionar um aspecto mais descansado e rejuvenescido à face. Sua queixa inicial incluía lábios finos e linhas de expressão, tanto estáticas quanto dinâmicas. Para a aplicação da toxina botulínica, foi utilizado o produto Dysport, visando suavizar as marcas de expressão e melhorar a harmonia facial de forma natural.



Figura 4- Antes X Depois Tox. Botulínica (acervo pessoal)

A toxina botulínica apresentou um resultado satisfatório, embora com uma durabilidade ligeiramente inferior ao esperado. Em continuidade ao plano de tratamento, a paciente manifestou o desejo de realizar o preenchimento labial — sua principal queixa desde o início, descrita como “falta de boca” e o desejo de “poder usar batom”.

Para atender às expectativas da paciente de forma gradual e segura, planejamos duas sessões. A primeira teve como objetivo estruturar o lábio com o uso do preenchedor Rennova DeepLine. Na segunda sessão, utilizamos o Rennova

Lift, visando a hidratação e uma sutil projeção labial, respeitando a harmonia facial e o desejo de naturalidade da paciente.



Figura 5 - Antes X depois primeira sessão do Preenchimento labial (acervo pessoal)

Nesta primeira sessão, foi utilizada técnica mista, combinando agulha e cânula. A agulha foi empregada para a estruturação do arco do cupido, filtro labial e contorno do lábio inferior, promovendo eversão labial. Já o volume dos lábios foi trabalhado com o uso da cânula, proporcionando maior segurança e uniformidade na aplicação do preenchedor.



Figura 6 - Antes x Depois segunda sessão de preenchimento labial (acervo pessoal)

A segunda sessão foi realizada com o preenchedor Rennova Lift, um produto com excelente capacidade de promover hidratação profunda e uma sutil projeção labial, ideal para complementar a estrutura previamente trabalhada.

Optamos por utilizar exclusivamente a técnica com agulha, o que favoreceu um edema controlado no pós-imediato, contribuindo para uma maior eversão labial e definição do contorno, respeitando os limites anatômicos e mantendo a naturalidade.

Após o procedimento de preenchimento labial, a paciente foi submetida a cirurgias previamente programadas, o que resultou em um intervalo maior entre as sessões estéticas subsequentes.

O próximo procedimento executado foi a aplicação de Bioestimulador de

colágeno, procedimento fundamental nesse caso, tendo em vista os fatores da idade, efeitos colaterais de medicamentos que a paciente usava e o emagrecimento severo proveniente da cirurgia bariátrica. Para este procedimento foi escolhido o Bioestimulador de colágeno Sculptra, tendo sua composição a base de Ácido Poli-L-Lático. (Munia C et al, 2022)

Diante das características anatômicas e do desejo da paciente por um resultado natural e progressivo, foi indicado o uso de ácido poli-L-láctico (Sculptra) como abordagem de escolha para a bioestimulação de colágeno, com o objetivo de melhorar a qualidade da pele, promover firmeza e proporcionar um discreto efeito tensor. (Fabi S et al, 2024)

A aplicação seguiu protocolo de técnica diluída, em plano subdérmico profundo, distribuída em regiões estratégicas (malar, linha mandibular e submentoniana), com cuidado redobrado devido à ausência de gordura de sustentação, característica comum em faces magras.

A paciente relatou satisfação com o resultado obtido, destacando a naturalidade e sutileza do efeito estético. Optou-se por acompanhamento sem novas aplicações por um período de 6 meses, para avaliar a durabilidade e necessidade de manutenção.



Figura 7 -Antes X depois Sculptra

Buscando o refinamento, a paciente desejava realizar preenchimento na região da olheira. Ao examinar, percebeu-se a necessidade de volumizar a pré-maxila. Para realizar esse procedimento, o preenchedor Restylane gel.

Na região da pré-máxila, seu uso é eficaz para reposicionar tecidos e melhorar o contorno facial inferior, especialmente em casos de reabsorção óssea ou perda de volume anterior. A aplicação cuidadosa nessa área promove um efeito lifting sutil, contribuindo para a harmonia do terço médio e inferior da face, sem exageros.

Já na região das olheiras (sulco nasojugal), o uso do Restylane Gel deve ser criterioso. Apesar de sua eficácia na correção dos espaços vazios e da melhora da sombra periorbital, trata-se de uma área delicada, com pele fina e baixa espessura

de tecido subcutâneo.



Figura 8 - Antes X Depois preenchimento de pré maxila e olheiras

FACULDADE SETE LAGOAS – FACSETE

Marcelo Borone Almeida Nascimento

Após a sequência de procedimentos realizados e passados aproximadamente seis meses da última aplicação do bioestimulador de colágeno Sculptra, optamos por dar continuidade ao plano terapêutico com a aplicação do bioestimulador híbrido HarmonyCa. Esse produto associa hidroxiapatita de cálcio com ácido hialurônico, promovendo ao mesmo tempo volumização imediata e estimulação de colágeno à longo prazo.

A técnica escolhida para a aplicação foi a de depósito subcutâneo em formato de “C” ao longo da linha da mandíbula, visando promover um efeito lifting sutil, com definição de contorno mandibular e melhora progressiva da qualidade da pele, por meio do estímulo neocolagênico contínuo. A escolha do HarmonyCa nesta etapa foi estratégica para manter os resultados alcançados com o Sculptra e intensificar os efeitos rejuvenescedores com um produto de ação dupla.



Figura 9 antes da aplicação de HarmonyCa

FACULDADE SETE LAGOAS – FACSETE

Marcelo Borone Almeida Nascimento



Figura 10 desenho da técnica escolhida para a aplicação de HarmonyCa

O último procedimento realizado nessa paciente foi mais um refinamento na região de pré-maxila, fossa canina, sulco nasogeniano, pré jowls, eminência malar e suporte na região de marionete. Foram usados 5ml, repetindo o processo com o Restylane Gel e associando o preenchedor Perfectha Subskin, devido sua alta coesividade e capacidade de estruturação.

Foram distribuídos 1ml na fossa canina (subskin), 1ml no pré jowls (subskin), eminência malar 1ml (subskin), 1ml na pré-maxila e 1 ml na região de marionete. A paciente ficou satisfeita com o resultado dos procedimentos realizados.



Figura 11 antes x depois dos preenchimentos de fossa canina, pré-maxila, olheira, sulco nasogeniano, eminência malar e pré jowls

Para os próximos passos no tratamento dessa paciente, além das manutenções dos procedimentos já realizados – preenchimentos faciais, aplicação de toxina botulínica e uso de bioestimuladores de colágeno- serão realizadas blefaroplastia, lip-lift, preenchimento de mandíbula e fios de ancoragem no temporal. Essas etapas visam otimizar os resultados estéticos, promovendo um rejuvenescimento mais duradouro e harmônico.

3- CONCLUSÃO

Diante dos argumentos e do caso supracitados, pode-se concluir que a Harmonização Orofacial, por si só já bastante desafiadora, torna-se ainda mais complexa em pacientes bariátricos. Em grande parte dos casos, o tratamento exige uma abordagem extremamente cautelosa e paciente, considerando que o meio biológico no qual os materiais serão aplicados nem sempre oferece condições ideais para que eles ajam com sua plena eficácia.

Cada paciente é único, com características específicas e diferentes áreas prioritárias para investimento terapêutico. Por esse motivo, a realização de uma anamnese minuciosa e investigativa é essencial para o sucesso do planejamento e da execução dos procedimentos, garantindo segurança, previsibilidade e resultados condizentes com a realidade de cada organismo.

REFERÊNCIAS BIBLIOGRÁFICAS

Schlessinger J, Gilbert E, Cohen JL, Kaufman J. New Uses of AbobotulinumtoxinA in Aesthetics. Aesthet Surg J. 2017 May 1;37(suppl_1):S45-S58. doi: 10.1093/asj/sjx005. PMID: 28388720; PMCID: PMC5434494.

Chang CS, Wallace CG, Hsiao YC, Chang CJ, Chen PK. Botulinum toxin to improve results in cleft lip repair: a double-blinded, randomized, vehicle-controlled clinical trial. PLoS One. 2014 Dec 26;9(12):e115690. doi: 10.1371/journal.pone.0115690. PMID: 25541942; PMCID: PMC4277415.

Jaspers GW, Pijpe J, Jansma J. The use of botulinum toxin type A in cosmetic facial procedures. Int J Oral Maxillofac Surg. 2011 Feb;40(2):127-33. doi: 10.1016/j.ijom.2010.09.014. Epub 2010 Oct 20. PMID: 20965695.

Munia C, Parada M, de Alvarenga Morais MH. Changes in Facial Morphology Using Poly-L-lactic Acid Application According to Vector Technique: A Case Series. J Clin Aesthet Dermatol. 2022 Jul;15(7):38-42. PMID: 35942018; PMCID: PMC9345188.

Urdiales-Gálvez F, Braz A, Cavallini M. Facial rejuvenation with the new hybrid filler HArmonyCa™: Clinical and aesthetic outcomes assessed by 2D and 3D photographs, ultrasound, and elastography. J Cosmet Dermatol. 2023 Aug;22(8):2186-2197. doi: 10.1111/jocd.15706. Epub 2023 Apr 18. PMID: 37073433.

Barone M, Salzillo R, Persichetti P. Minimally Invasive Facial Rejuvenation with the Hybrid Filler HArmonyCa™. Aesthetic Plast Surg. 2024 Dec;48(23):5251-5253. doi: 10.1007/s00266-023-03649-9. Epub 2023 Oct 9. PMID: 37814039.

Proietti I, Spagnoli A, Favaroni A, Gritti A, Dal Canton M, Quartucci S, Sciuto C, Bertossi D, Patalano M, Cavallini M, Saliani MT, Kefalas N, Angelone E, Mogavero S. HArmonyCa™ hybrid filler to restore connective tissue: An Italian real-life retrospective study. J Cosmet Dermatol. 2024 Dec;23(12):3883-3892. doi: 10.1111/jocd.16503. Epub 2024 Oct 3. PMID: 39360597; PMCID: PMC11626326.

Kus S, Sarigul Guduk S. Combined Use of HArmonyCa and Hyaluronic Acid Fillers: A Holistic Approach to Facial Rejuvenation. Plast Reconstr Surg Glob Open. 2024 Dec 24;12(12):e6360. doi: 10.1097/GOX.0000000000006360. PMID: 39726818; PMCID: PMC11671074.

Safran T, Swift A, Cotofana S, Nikolis A. Evaluating safety in hyaluronic acid lip injections. Expert Opin Drug Saf. 2021 Dec;20(12):1473-1486. doi: 10.1080/14740338.2021.1962283. Epub 2021 Aug 19. PMID: 34328377.

Fagien S, Bertucci V, von Grote E, Mashburn JH. Rheologic and Physicochemical Properties Used to Differentiate Injectable Hyaluronic Acid Filler Products. Plast Reconstr Surg. 2019 Apr;143(4):707e-720e. doi: 10.1097/PRS.0000000000005429. PMID: 30921116; PMCID: PMC7597953.

de Maio M, DeBoulle K, Braz A, Rohrich RJ; Alliance for the Future of Aesthetics Consensus Committee. Facial Assessment and Injection Guide for Botulinum Toxin and Injectable Hyaluronic Acid Fillers: Focus on the Midface. Plast Reconstr Surg. 2017 Oct;140(4):540e-550e. doi: 10.1097/PRS.0000000000003716. PMID: 28953721.

Mendelson B, Wong CH. Changes in the facial skeleton with aging:

implications and clinical applications in facial rejuvenation. Aesthetic Plast Surg. 2012 Aug;36(4):753-60. doi: 10.1007/s00266-012-9904-3. Epub 2012 May 12. PMID: 22580543; PMCID: PMC3404279.

Cotofana S, Gotkin RH, Morozov SP, Kim SY, Gombolevskiy VA, Laipan AS, Pyatnitskiy IA, Movsisyan TV, Frank K. The Relationship between Bone Remodeling and the Clockwise Rotation of the Facial Skeleton: A Computed Tomographic Imaging-Based Evaluation. Plast Reconstr Surg. 2018 Dec;142(6):1447-1454. doi: 10.1097/PRS.0000000000004976. PMID: 30204679.

Coimbra D, Uribe N, Oliveira B. Facial squaring" in the aging process. Surg Cosmet Dermatol. Vol 6. 2013.

Galanin I, Nicu C, Tower JI. Facial Fat Fitness: A New Paradigm to Understand Facial Aging and Aesthetics. Aesthetic Plast Surg. 2021 Feb;45(1):151-163. doi: 10.1007/s00266-020-01933-6. Epub 2020 Sep 10. PMID: 32914326.

Swift A, Liew S, Weinkle S, Garcia JK, Silberberg MB. The Facial Aging Process From the "Inside Out". Aesthet Surg J. 2021 Sep 14;41(10):1107-1119. doi: 10.1093/asj/sjaa339. PMID: 33325497; PMCID: PMC8438644.

Shah MG, Maibach HI. Estrogen and skin. An overview. Am J Clin Dermatol. 2001;2(3):143-50. doi: 10.2165/00128071-200102030-00003. PMID: 11705091.

Mechanick JI, Apovian C, Brethauer S, Garvey WT, Joffe AM, Kim J, Kushner RF, Lindquist R, Pessah-Pollack R, Seger J, Urman RD, Adams S, Cleek JB, Correa R, Figaro MK, Flanders K, Grams J, Hurley DL, Kothari S, Seger MV, Still CD.

CLINICAL PRACTICE GUIDELINES FOR THE PERIOPERATIVE NUTRITION, METABOLIC, AND NONSURGICAL SUPPORT OF PATIENTS UNDERGOING BARIATRIC PROCEDURES - 2019 UPDATE: COSPONSORED BY AMERICAN ASSOCIATION OF CLINICAL ENDOCRINOLOGISTS/AMERICAN COLLEGE OF ENDOCRINOLOGY, THE OBESITY SOCIETY, AMERICAN SOCIETY FOR METABOLIC & BARIATRIC SURGERY, OBESITY MEDICINE ASSOCIATION, AND AMERICAN SOCIETY OF ANESTHESIOLOGISTS - *EXECUTIVE SUMMARY*. Endocr Pract. 2019 Dec;25(12):1346-1359. doi: 10.4158/GL-2019-0406. Epub 2019 Nov 4. PMID: 31682518.

Papoian V, Mardirossian V, Hess DT, Spiegel JH. Effects of Bariatric Surgery on Facial Features. Arch Plast Surg. 2015 Sep;42(5):567-71. doi: 10.5999/aps.2015.42.5.567. Epub 2015 Sep 15. PMID: 26430627; PMCID: PMC4579167.

Law S, Dong S, Zhou F, Zheng D, Wang C, Dong Z. Bariatric surgery and mental health outcomes: an umbrella review. Front Endocrinol (Lausanne). 2023 Nov 2;14:1283621. doi: 10.3389/fendo.2023.1283621. PMID: 38027159; PMCID: PMC10653334.

Swift A, Green JB, Hernandez CA, Aguilera SB, Fagien S, Gold MH, Casabona G, Frank K, Nikolis A, Cotofana S. Tips and Tricks for Facial Toxin Injections with Illustrated Anatomy. Plast Reconstr Surg. 2022 Feb 1;149(2):303e-312e. doi: 10.1097/PRS.0000000000008708. PMID: 35077430.

FACULDADE SETE LAGOAS – FACSETE

Marcelo Borone Almeida Nascimento

TERMO DE CONSENTIMENTO LIVRE ESCLARECIDO

OS DESAFIOS DA HARMONIZAÇÃO OROFACIAL NO PACIENTE BARIÁTRICO
Nome dos Responsáveis: Marcela Marçal Thebit

Nós estamos convidando você para participar como voluntário da série de relatos de caso intitulada: **OS DESAFIOS DA HARMONIZAÇÃO OROFACIAL NO PACIENTE BARIÁTRICO .**

O (A) Senhor (a) está sendo convidado (a) a participar de um RELATO DE CASO. Esse tipo de pesquisa é importante porque destaca alguma situação incomum e/ou fato inusitado do comportamento de uma doença e/ou outra condição clínica. Por favor, leia este documento com bastante atenção antes de assiná-lo. Caso haja alguma palavra ou frase que o (a) senhor (a) não consiga entender, converse com o pesquisador responsável pelo estudo ou com um membro da equipe desta pesquisa para esclarecê-los. Se preferir, pode levar este Termo para casa e consultar seus familiares, amigos ou outras pessoas antes de decidir participar do Relato de Caso.

A proposta deste termo de consentimento livre e esclarecido (TCLE) é explicar tudo sobre o relato de caso e solicitar a sua permissão para que o mesmo seja publicado em meios científicos como revistas, congressos e/ou reuniões científicas de profissionais da saúde ou afins.

Primeiro nós queremos que você saiba que sua participação nesta pesquisa é opcional. Você pode decidir não participar da pesquisa ou, caso decida participar, você pode sair dela a qualquer momento, sem penalização ou prejuízo para você. Você pode fazer perguntas a qualquer momento.

Depois que você entender a pesquisa e concordar em participar, nós iremos te pedir para assinar ou colocar a sua impressão digital neste documento. Este documento será elaborado em duas vias, uma será dada para você guardar e outra via será arquivada pelo pesquisador. As duas vias serão assinadas por você e pelo responsável da pesquisa.

JUSTIFICATIVA E OBJETIVOS

Por que estamos fazendo este relato de caso?

O motivo que nos leva realizar este relato de caso é a escassez de publicações que abordem o acompanhamento clínico de paciente que foram submetidos à cirurgia bariátrica seguidos de procedimentos como toxina botulínica, preenchimentos faciais e bioestimuladores de colágeno. O acompanhamento à longo prazo do paciente poderá nos auxiliar quanto a previsibilidade de resultados trazendo benefícios clínicos a outros pacientes que porventura realizarão o mesmo tratamento.

PROCEDIMENTOS

Se o(a) Sr.(a) aceitar participar deste relato de caso, os procedimentos envolvidos em sua participação são:

O seu prontuário deverá ser consultado incluindo dados como sua idade, sexo, gênero, doenças pré existentes e as medicações que você utiliza. Dados relativos ao procedimento realizado como, volume de produto, técnica e dispositivos utilizados. Serão utilizadas as imagens fotográficas: relativas ao seu planejamento com as referidas medidas antropométricas (medidas das distâncias da face) e marcações para execução dos procedimentos. Também serão utilizadas fotografias anteriores, imediatamente após os procedimentos e após um período de acompanhamento. Este intervalo é necessário para que possamos observar o resultado final sem interferência do inchaço causado pela manipulação no dia do procedimento.

A descrição do relato de caso envolve o risco de quebra de confidencialidade (algum dado que possa identificar o(a) Sr.(a) ser exposto publicamente). Para minimizar esse risco, NENHUM DADO QUE POSSA IDENTIFICAR O(A) SR(A) COMO NOME, CODINOME, REGISTROS INDIVIDUAIS, INFORMAÇÕES

Rubrica do pesquisador:_____ Rubrica do participante:_____ Página **1** de **3**

FACULDADE SETE LAGOAS – FACSETE

Marcelo Borone Almeida Nascimento

POSTAIS, NÚMEROS DE TELEFONES, ENDEREÇOS ELETRÔNICOS, entre outros serão utilizadas sem sua autorização. Reiteramos que, como este relato trata de um procedimento, mediante sua autorização, FOTOS E MEDIDAS MORFOLÓGICAS DA SUA FACE SERÃO PUBLICADAS.

DESCONFORTOS, RISCOS E BENEFÍCIOS

Existe algum desconforto ou risco para você por participar desta pesquisa?

Durante a publicação deste caso é indispensável a exposição de imagens que irão te identificar, portanto destacamos que você poderá se sentir desconfortável ou mesmo psicologicamente afetado. Suas imagens estarão disponíveis em publicação científica (como revistas eletrônicas da área) e poderá ser apresentada em congressos e palestras podendo assim lhe causar algum desconforto referente a esta exposição.

Existe algum benefício para você por participar desta pesquisa?

Você não terá nenhum benefício direto com a publicação do referido relato de caso. Porém, observada a escassez de publicações acerca do assunto, o presente relato poderá beneficiar outros pacientes que também serão submetidos ao mesmo tipo de procedimento sob mesma condição.

RESSARCIMENTO E INDENIZAÇÃO

Você receberá pagamento por participar desta pesquisa?

Você não receberá nenhum pagamento, em dinheiro ou em outra forma, por participar desta pesquisa.

Você terá algum custo participando desta pesquisa?

Não está previsto nenhum tipo de pagamento pela sua participação neste relato de caso e o(a) Sr.(a) não terá nenhum custo com respeito aos procedimentos envolvidos, porém, poderá receber por despesas decorrentes de sua partição como transporte e alimentação. Essas despesas serão pagas pelo orçamento da pesquisa.

O que acontece se eu tiver algum dano por causa desta pesquisa?

Caso ocorra algum problema ou dano com o(a) Sr.(a), resultante deste relato de caso, o(a) Sr.(a) receberá todo o atendimento necessário, sem nenhum custo pessoal e pelo tempo que for necessário. Garantimos indenização diante de eventuais fatos comprovados, com nexo causal com o relato de caso, conforme especifica a Carta Circular no 166/2018 da CONEP.

CONTATO

Quem você poderá contatar se tiver perguntas?

Você pode fazer perguntas ou solicitar novas informações em qualquer momento da pesquisa.

PARA ESCLARECER DÚVIDAS SOBRE A PESQUISA você deve entrar em contato com o pesquisador e sua equipe.

Pesquisador Principal: Marcela Marçal Thebit. Telefone: (27) 981527133. Email: marcela.thebit@gmail.com Endereço: Desembargador Sampaio 40 sala 405. Praia do Canto. Vitória- ES. CEP: 29055-722

Outro membro da equipe: Marcelo Borone Almeida Nascimento. Telefone : (31) 991640670. Email: marceloborone@hotmail.com Endereço: Rua Itaúna 388. Colégio Batista. Belo Horizonte – MG. CEP: 31110-070

Rubrica do pesquisador:_____ Rubrica do participante:_____ Página **2** de **3**

FACULDADE SETE LAGOAS – FACSETE

Marcelo Borone Almeida Nascimento

PARA ESCLARECER DÚVIDAS SOBRE OS SEUS DIREITOS COMO PARTICIPANTE DA PESQUISA você deve entrar em contato com o **Comitê de Ética em Pesquisa a ser designado durante a submissão deste trabalho na plataforma Brasil.** A ser infirmado a você, pelos pesquisadores responsáveis, assim que o trabalho for distribuído para apreciação. O Comitê de Ética em Pesquisa (CEP) é um colegiado composto por pessoas voluntárias, com o objetivo de defender os interesses dos participantes da pesquisa em sua integridade e dignidade e para contribuir no desenvolvimento da pesquisa dentro de padrões éticos. Através dele, você também pode fazer denúncias ou reclamações sobre sua participação e sobre questões éticas do estudo.

Você também pode entrar em contato com a **Comissão Nacional de Ética em Pesquisa (CONEP)**

Comissão Nacional de Ética em Pesquisa (CONEP)
Ministério da Saúde - Esplanada dos Ministérios Edifício Anexo Bl. G Ala B Sl. 13-B
Brasília/DF, 70.058-900 Telefone:
(61) 3315-2951
e-mail: conep@saude.gov.br

CONSENTIMENTO LIVRE E ESCLARECIDO

Após ter lido, discutido e entendido este Termo de Consentimento; após ter recebido esclarecimentos sobre o motivo da pesquisa, seus objetivos, procedimentos, benefício, potenciais riscos e incômodos que esta possa acarretar a você; após todas as suas dúvidas serem esclarecidas, se aceitar participar da pesquisa, por gentileza, preencha os campos abaixo.

Será fornecido a você uma via original deste documento assinada pelo pesquisador e por você, tendo todas as folhas por nós rubricadas.

Nome Legível do participante: Carla Daniele Almeida Nascimento

Contato telefônico: 31 993513354

E-mail (opcional): carla.danielle.am@hotmail.com

_____ Data: 29/07/25.
Assinatura do participante ou Responsável legal

RESPONSABILIDADE DO PESQUISADOR

Asseguro ter cumprido as exigências da resolução 466/2012 do CNS/MS e complementares na elaboração do protocolo e na obtenção deste Termo de Consentimento Livre e Esclarecido. Asseguro ter sanado todas as dúvidas do participante da pesquisa. Declaro ter fornecido uma via original deste documento assinada pelo participante e por mim, tendo todas as folhas por nós rubricadas. Informo que o estudo foi aprovado pelo CEPCM-MG. Comprometo-me a utilizar o material e os dados obtidos nesta pesquisa exclusivamente para as finalidades previstas neste documento ou conforme o consentimento dado pelo participante.

_____ Data: ____/____/_____.
Assinatura do pesquisador
Marcela Marçal Thebit

Rubrica do pesquisador:_____ Rubrica do participante:_____