MESIALIZAÇÃO DE MOLAR SUPERIOR COM MINI-IMPLANTE – RELATO DE CASO CLÍNICO

Corrêa CA*, Bedin MR*.

SOEP Sistema Odontológico de Estudos e Pesquisa- Porto Velho - RO



Camilanega_@hotmail.com

INTRODUÇÃO

O tratamento ortodôntico em pacientes adultos é amplamente realizado nos consultórios, com o objetivo de corrigir alterações estéticas e funcionais decorrentes de extrações dentárias. O planejamento ortodôntico para adultos deve ser cuidadosamente elaborado, utilizando mecânicas eficientes, a fim de evitar a prolongação do tratamento e a perda de tecidos de suporte dentário. O objetivo final é alcançar uma função adequada e proporcionar um sorriso esteticamente agradável.

OBJETIVO

O objetivo desse trabalho é apresentar um caso clínico de um paciente adulto com uma Má oclusão de Classe III ¼ bilateral com espaço de extração do dente 26.

CASO CLÍNICO

Paciente A.E.S.M, 43 anos, gênero masculino, compareceu a clínica com interesse no tratamento ortodôntico, relatando as queixas principais de espaços nos dentes superiores e uma perda do elemento dentário 26. No exame extrabucal observou-se a presença de assimetria subclínica frontal, boa harmonia dos terços faciais, perfil reto e com selamento labial passivo. Na análise intrabucal foi diagnosticada uma má oclusão de Classe III ¼ bilateral, com trespasse horizontal e vertical de 2,5 mm, linha média dentária superior desviada para esquerda em relação ao plano sagital mediano, linha média dentária inferior coincidente com o plano sagital mediano, curva de Spee plana, diastema entre os incisivos laterais superiores, ausência do dente 26 (primeiro molar superior esquerdo) e destruição coronária do dente 48. A radiografia panorâmica inicial apresenta características de normalidades das estruturas dentoalveolares, presença da contenção fixa inferior 3x3.



Dois planos de tratamento foram propostos: o primeiro consistia na reabilitação com implante dentário e o segundo na mesialização dos elementos dentários 27 e 28, utilizando mini-implantes como ancoragem absoluta. Optou-se pela mesialização devido a questões financeiras do paciente. Foi realizada a instalação do aparelho fixo com bráquetes pré-ajustados Roth, slot .022”x.028” e arcos contínuos. A sequência de fios utilizados para alinhamento e nivelamento foi composta pelos fios .012”, .014”, .016”, .018” Niti, e .018” de aço, com acentuação e reversão da curva de Spee. No fio .019”x.025” de aço, foi utilizado elástico corrente de força média, juntamente com o uso contínuo de elásticos de Classe III com força média 3/16 bilateral.



No fio de aço .019”x.025”, foi instalado o mini-implante interradicular de 6 mm de comprimento, na região entre os dentes 24 e 25, com o objetivo de realizar a mesialização dos dentes 27 e 28, além do fechamento do espaço do dente 26. Também foi utilizado o elástico de Classe III, de forma contínua, no lado esquerdo, para auxiliar na retração.



Concluída a mesialização dos molares (27 e 28), foi realizada a remoção do mini-implante e a ntercuspidação com elásticos intermaxilares $^{1}/_{8}$ força médio, uso continuo bilateral.



Remoção do aparelho fixo e instalação das contenções superior (Placa de Hawley) e inferior (fixa 3X3).

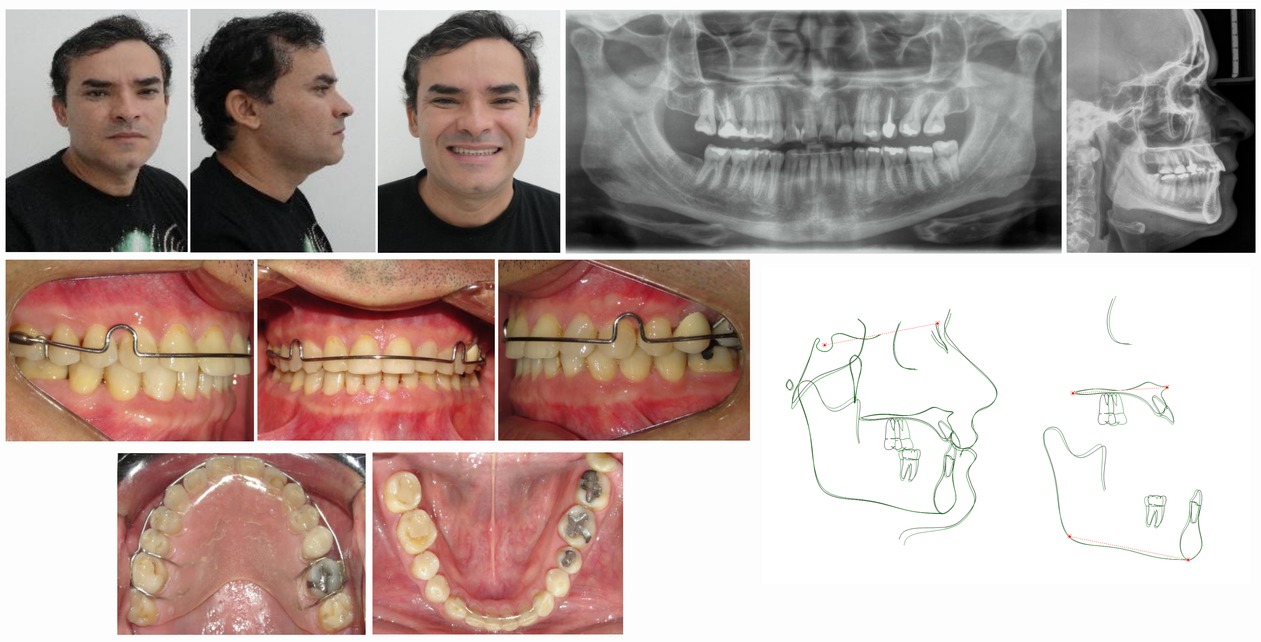

RESULTADOS

Finalizado o tratamento ortodôntico, com a correção da má oclusão de Classe III para Classe I bilateral, fechamento dos diastemas e o fechamento do espaço de extração por meio da mesialização dos dentes posteriores com mini-implante interradicular, o resultado final evidenciou uma oclusão funcional adequada, boa harmonia facial e as expectativas do paciente foram integralmente atendidas.

CONCLUSÃO

Conclui-se que o fechamento dos espaços de dentes ausentes é viável em pacientes adultos. Contudo, a movimentação dentária requer um tempo de tratamento mais prolongado, e fatores relacionados à qualidade do rebordo atrófico devem ser cuidadosamente considerados para evitar efeitos indesejados. A mecânica utilizada deve ser eficaz para reduzir ou até mesmo anular esses efeitos colaterais. Nesse contexto, a mecânica com mini-implantes é a mais indicada, pois proporciona uma mecânica mais eficiente e em um tempo adequado.