Pós-graduação em Odontologia

Juliana Lima de Miranda

CALCIFICAÇÃO PULPAR EM MOLAR INFERIOR: um relato de caso

Recife

2025

Juliana Lima de Miranda

CALCIFICAÇÃO PULPAR EM MOLAR INFERIOR: um relato de caso

Monografia apresentada ao curso de especialização Lato Sensu da Faculdade Sete Lagoas – FACSETE, como requisito parcial para obtenção do título de Especialista em Endodontia.

Orientador(a): Prof.º Leonardo Moura De Lima e Silva

Recife

2025

Juliana Lima de Miranda

CALCIFICAÇÃO PULPAR EM MOLAR INFERIOR: um relato de caso

Monografia apresentada ao curso de especialização Lato Sensu da Faculdade Sete Lagoas – FACSETE, como requisito parcial para obtenção do título de Especialista em Endodontia.

Orientador(a): Prof.º Leonardo Moura De Lima e Silva

Aprovada em 01/02/2025 pela banca constituída dos seguintes professores:

Documento assinado digitalmente
gov.br LEONARDO MOURA DE LIMA E SILVA
Data: 02/06/2025 19:24:10-0300
Verifique em https://validar.iti.gov.br

Profº. Leonardo Moura de Lima e Silva

Documento assinado digitalmente
gov.br KAMYLLA YOLANDA DE SOUZA E SILVA
Data: 03/06/2025 21:32:00-0300
Verifique em https://validar.iti.gov.br

Prof. Msc. Sinara Cunha Lima

Documento assinado digitalmente
gov.br KAMYLLA YOLANDA DE SOUZA E SILVA
Data: 03/06/2025 21:32:00-0300
Verifique em https://validar.iti.gov.br

Prof. Msc. Kamylla Yolanda de Souza e Silva

Recife, 01 de Fevereiro de 2025

AGRADECIMENTOS

Agradeço primeiramente a Deus pois sem Ele nada seria possível.

Aos meus pais, agradeço por todo o suporte e incentivo dado para que eu pudesse estudar.

Ao meu orientador professor Leonardo Moura. Obrigada pela orientação e por acreditar no meu potencial como futura especialista em endodontia. Agradeço pela confiança depositada em mim e pelo suporte concedido para realização deste relato de caso.

À todos os professores do grupo EndoPE. Obrigada por todos os ensinamentos e pelo acolhimento. Vocês foram fundamentais para a construção do aprendizado.

À todos os amigos da Turma de Especialização 26 que nesses dois anos de curso foram companheiros e não mediram esforços para me ajudar quando eu precisei.

Minha eterna gratidão a todos que não foram mencionados, mas que participaram direta ou indiretamente para a construção deste trabalho.

Muito obrigada!

RESUMO

Calcificação pulpar e periodontite apical aguda estão inter-relacionadas, pois ambas envolvem a saúde da polpa dental e o tecido periodontal. A periodontite apical aguda pode levar a dor intensa e inchaço. Por outro lado, a calcificação é um processo em que há aumento na deposição de dentina dentro da câmara pulpar. Quando a polpa está inflamada ou danificada, como na periodontite apical aguda, pode haver uma resposta de calcificação como um mecanismo de defesa. O objetivo do presente relato de caso foi descrever o tratamento endodôntico de um paciente com Calcificação Pulpar, onde o mesmo foi encaminhado para o atendimento na clínica do Centro de Pós-graduação em Odontologia (CPGO), Recife-PE, para localização dos canais Mesio-lingual (ML) e Distal (D) do dente 36 que apresentaram calcificação. Ao exame físico, o dente 36 apresentou dor localizada, espontânea, longa e contínua, a dor cessava no período da medicação e retornava ao fim do ciclo medicamentoso. No exame radiográfico, observou-se que a câmara pulpar estava atresiada, calcificada e com erosão/abrasão, também foi observado espessamento periodontal na raiz mesial e imagem com discreta radioluscência apical. O tratamento foi realizado em duas sessões uitlizando o sistema de limas pro flexi chameleon, também foi feito o protocolo para remover a smear layer com a Irrigação Ultrassônica Passiva (PUI) com o inserto Irrisonic E1 agitando o hipoclorito de sódio e EDTA 17% durante 3 ciclos de 20s cada, renovando a solução irrigadora a cada ciclo e irrigando o canal com soro fisiológico estéril 0,9% na troca entre as soluções. A obturação foi realizada com a Técnica de Compressão Vertical Hidráulica, utilizando cones de guta-percha calibrados, FREEL para condutos mesiais e FMEL para o canal distal e o cimento Sealer Plus. A selagem da cavidade foi concluída com ionômero de vidro. O paciente foi devolvido ao indicador para reabilitação, ciente da proservação do caso a cada 6 meses.

Palavras-chave: Calcificação; Periodontite apical aguda; Tratamento endodôntico.

ABSTRACT

Pulp calcification and acute apical periodontitis are interrelated, as both involve the health of the dental pulp and periodontal tissue. Acute apical periodontitis can lead to severe pain and swelling. On the other hand, calcification is a process in which there is an increase in dentin deposition within the pulp chamber. When the pulp is inflamed or damaged, as in acute apical periodontitis, there may be a calcification response as a defense mechanism. The objective of this case report was to describe the endodontic treatment of a patient with Pulp Calcification, where he was referred for care at the clinic of the Postgraduate Center in Dentistry (CPGO), Recife-PE, to locate the Mesiolingual (ML) and Distal (D) canals of tooth 36 that presented calcification. On physical examination, tooth 36 presented localized, spontaneous, long and continuous pain, the pain ceased during the medication period and returned at the end of the medication cycle. The radiographic examination revealed that the pulp chamber was atresiated, calcified, and eroded/abraded. Periodontal thickening was also observed in the mesial root and the image showed slight apical radiolucency. The treatment was performed in two sessions using the Pro Flexi Chameleon file system. The smear layer was also removed using Passive Ultrasonic Irrigation (PUI) with the Irrisonic E1 insert, stirring sodium hypochlorite and 17% EDTA for 3 cycles of 20 seconds each, renewing the irrigating solution at each cycle and irrigating the canal with sterile 0.9% saline solution between solutions. The filling was performed using the Hydraulic Vertical Compression Technique, using calibrated gutta-percha cones, FREEL for mesial canals and FMEL for the distal canal, and Sealer Plus cement. Cavity sealing was completed with glass ionomer. The patient was returned to the index for rehabilitation, aware of the follow-up of the case every 6 months

Key words: Calcification; Acute apical periodontitis; Endodontic treatment.

LISTA DE FIGURAS

Figura 1: Aspecto clínico inicial após abertura coronária 11
Figura 2: Radiografia inicial 12
Figura 3: Radiografia com lima c-pilot dentro do canal 13
Figura 4: Radiografia final 14

SUMÁRIO

1 INTRODUÇÃO 9

2 RELATO DE CASO 11

3 DISCUSSÃO 15

4 CONCLUSÃO 18

REFERÊNCIAS. 19

ANEXO A – TERMO DE CONSENTIMENTO LIVRE E ESCLARECIDO 21

1. NTRODUÇÃO

Os cálculos pulpares são massas calcificadas na câmara pulpar comumente existentes na polpa coronal e ocasionalmente na radicular, aderidas ou embutidas na dentina em dentes que sofreram trauma ou lesão. Os cálculos pulpares podem cobrir parte ou toda a câmara pulpar podendo até mesmo impossibilitar o acesso ao canal radicular (SOUSA, *et al,.* 2022).

Os fatores etiológicos implicados na formação de cálculos incluem degeneração pulpar, interações indutivas entre epitélio e tecido pulpar, idade, distúrbios circulatórios, movimentação dentária ortodôntica, fatores idiopáticos e predisposição genética. A maioria das calcificações pulpares são assintomáticas e classificadas de acordo com a localização e morfologia (DIAS, *et al,.* 2024).

As calcificações pulpares foram agrupadas em categorias conforme os seguintes tipos: Tipo I (cálculo único na câmara pulpar), Tipo IA (vários cálculos na câmara pulpar), Tipo II (cálculo único no canal radicular), Tipo IIA (vários cálculos no canal radicular), Tipo IIB (cálculos presentes tanto na câmara pulpar quanto no canal radicular) e Tipo III (cálculo que se estende de forma contínua da câmara pulpar ao canal radicular). Esses cálculos são mais frequentes em molares, mas podem aparecer em qualquer tipo de dente (MEDEIROS, 2017).

A periodontite apical sintomática é uma inflamação que ocorre no periodonto apical em consequência de irritações traumáticas, as quais determinam reações inflamatórias e imunológicas. Essa inflamação, localizada no ligamento periodontal apical, caracteriza-se por reação exsudativa aguda, composta de células polimorfonucleares, leucócitos e algumas células mononucleares dispersas (CUNHA, *et al,.* 2024).

Além do edema, nessas situações traumáticas ocorrem focos de hemorragia. A dor está presente e é patognomônica, pois a inflamação periapical caracteriza o quadro sintomático até que o osso sofra reabsorção e possa acomodar o edema. Nos casos de infecção com agressão severa, o resultado final pode ser a formação de abscesso periapical (TRAVASSOS, *et al.,* 2025).

A tomografia computadorizada é uma imagem confiável, não-invasiva, que representa o dente em todos os planos espaciais, para explorar a anatomia do canal radicular e auxilia na avaliação, sendo um exame de superfície intraoral, utilizado e combinado com um software (VALDIVIA *et al.,* 2015).

Com o advento da tomografia e sua evolução, houve também o advento do

planejamento de tratamento para canais calcificados (LIMA *et al.,* 2024). Para um paciente que necessita de tratamento endodôntico, o acesso, remoção da calcificação e a recuperação do cálculo pulpar é de suma importância e sucesso da terapia, e nesse quesito têm-se ressaltado a instrumentação ultrassônica na endodontia (LEITE *et al,.* 2021).

O uso de insertos ultrassônicos são imprescindíveis, a ultrassom na Endodontia tem melhorado a qualidade dos tratamentos e representa um adjunto importante para a resolução de casos difíceis. Desde a sua introdução, o ultrassom têm se mostrado cada vez mais útil em aplicações como: localização dos orifícios dos canais radiculares, limpeza, modelagem, obturação, remoção de materiais e obstruções do interior de canais radiculares, e em cirurgias parendodônticas (LEGATTI *et al.,* 2023).

Diante do exposto, o objetivo do presente relato de caso foi descrever o tratamento endodôntico de um paciente com Calcificação Pulpar, onde o paciente foi encaminhado para o atendimento da clínica de especialização, para localização dos canais Mesio-lingual (ML) e Distal (D) do dente 36.

2. RELATO DE CASO

Paciente D. S. L. F., 54 anos, sexo masculino, sem alterações sistêmicas, foi atendido no Curso de Especialização em Endodontia do Centro de Pós-graduação em Odontologia (CPGO). Paciente leu e assinou o Termo de Consentimento Livre e Esclarecido (TCLE). Durante a anamnese, o mesmo relatou alergia ao medicamento dipirona. O paciente foi encaminhado para o atendimento da clínica de especialização, para localização dos canais Mesio-lingual (ML) e Distal (D) do dente 36 (figura1). A queixa inicial do paciente foi dor na região do dente 36, o mesmo sendo medicado com Dexametasona 4 mg e Toragesic 10 mg.

Figura 1: aspecto clinico inicial após abertura coronária



Fonte: elaborada pela autora (2024)

Ao exame físico, o dente 36 apresentou dor localizada, espontânea, longa e contínua, a dor cessava no período da medicação e retornava ao fim do ciclo medicamentoso. Edema e fístula estavam ausentes. Percussão vertical sintomática e horizontal assintomática. Mobilidade ausente e a cor do dente normal. Teste de sensibilidade pulpar ao frio positivo. No exame radiográfico, observou-se que a câmara pulpar estava atresiada, calcificada e com erosão/abrasão, também foi observado espessamento periodontal na raiz mesial e imagem com discreta radioluscência apical.

Figura 2: radiografia inicial

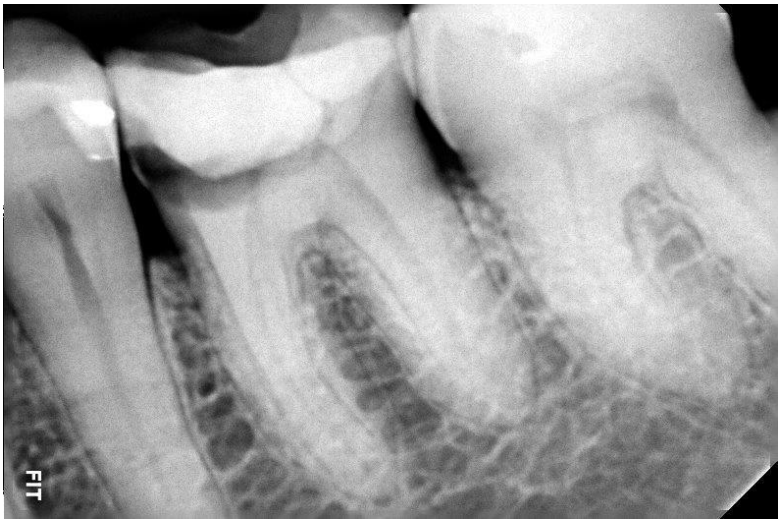

Fonte: elaborada pela autora (2024)

O diagnóstico foi fechado em Periodontite Apical Aguda e proposto o tratamento endodôntico. Foi verificado um comprimento aparente do dente (CAD) de 20 mm, com referência na cúspide mesial e distal do dente. Para o tratamento (novembro/2024), o paciente recebeu anestesia local através da técnica do bloqueio do nervo alveolar inferior com Cloroidrato de mepivacaína 2%+ epinefrina 1:100000 (Nova DFL, Taquara, RJ, BR). Posteriormente, foi realizado o isolamento absoluto com lençol de borracha (MK LIFE) e grampos W8A (Golgran, São Caetano do Sul, SP, BR), abertura coronária com broca esférica 1014 (KG Sorensen, Cotia, SP, BR) em alta rotação sob refrigeração.

Após a remoção do curativo de demora, não foi possível visualizar todos os canais radiculares, só o canal Mesial (M) estava aparente . Então foi ultilizado o inserto ultrassônico E6D bala diamantada (Helse Ultrasonic, Santa Rosa de Viterbo, SP, BR) em potência 20% do Ultrassom Microdont Advance View 1 (Socorro, SP, BR), utilizando um protocolo de 20s de ativação com movimentos de entrada e tração leve na calcificação intercalados por irrigação com hipoclorito de sódio 2,5% (Asfer, São Caetano do Sul, SP, BR), até a completa localização dos condutos ML e D. Devido ao tempo extenso de consulta e a pouca colaboração do paciente uma segunda sessão foi marcada. O dente foi medicado com curativo de demora, pelota de gaze estéril acrescido de Tricresol Formalina e selado com ionômero de vidro - Ionofast (Biodinâmica, Paraná, Brasil).

Na segunda sessão, com um intervalo de 8 dias foi realizada a exploração dos

3 canais radiculares com lima manual C-pilot #10 e #15 (VDW GmbH, Bayerwaldstraße, MUC, DE) em CAD -2 e realizado o preparo cervical com alargador de orificio #20.09 Pro flexi chameleon (Denco, Longgang, China) em CAD -4 sob irrigação copiosa com Hipoclorito de sódio a 2,5% (Asfer, São Caetano do Sul, SP, BR). A odontometria foi realizada com localizador Periodontal Root ZX Mini (J. MORITA, Kyoto, Japão). Seguido de Preparo quimico mecânico (PQM) completo em ambos os condutos com a lima Pro Flexi Chameleon #25.04, #30.04 e #35.04 (Denco, Longgang, China).

Figura 3: radiografia com lima c-pilot dentro do canal

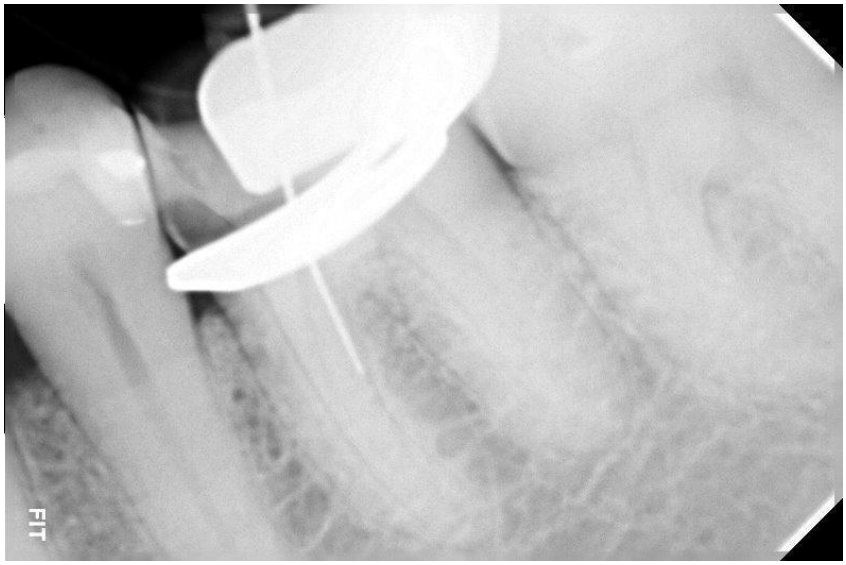

Fonte: elaborada pela autora (2024)

Para remover a smear layer oriunda do PQM, foi feita a Irrigação Ultrassônica Passiva (PUI) com o inserto Irrisonic E1 (Helse Ultrasonic, Santa Rosa de Viterbo, SP, BR) agitando o hipoclorito de sódio 2,5% (Asfer, São Caetano do Sul, SP, BR) e EDTA-T 17% (Lysanda, São Paulo, SP, BR) durante 3 ciclos de 20s cada, renovando a solução irrigadora a cada ciclo e irrigando o canal com soro fisiológico estéril 0,9% (JP Farma, Campina Grande, PB, BR) na troca entre as soluções.

Após a conclusão da etapa de irrigação e desinfecção, procedeu-se a secagem meticulosa dos canais radiculares com cones de papeis estéreis 35.04 (Tanari, Manaus, Brasil). Os cones de guta-percha foram desinfectados previamente em solução de hipoclorito de sódio 2,5% seguidos pela prova do cone. A obturação foi feita realizada com a Técnica de Compressão Vertical Hidráulica, utilizando cones de guta-percha calibrados (Odus de Deus, Belo Horizonte, Brasil), FREEL para condutos

mesiais e FMEL para o canal distal e o cimento Sealer Plus (MK Life, Porto Alegre, Brasil). Para o corte da guta-percha utilizou-se o equipamento Fast Pack (MK Life, Porto Alegre, Brasil), garantido um selamento eficaz. A selagem da cavidade foi concluída com ionômero de vidro Ionofast (Biodinâmica, Paraná, Brasil). O paciente foi devolvido ao indicador para reabilitação, ciente da proservação do caso a cada 6 meses.

Figura 4: radiografia final

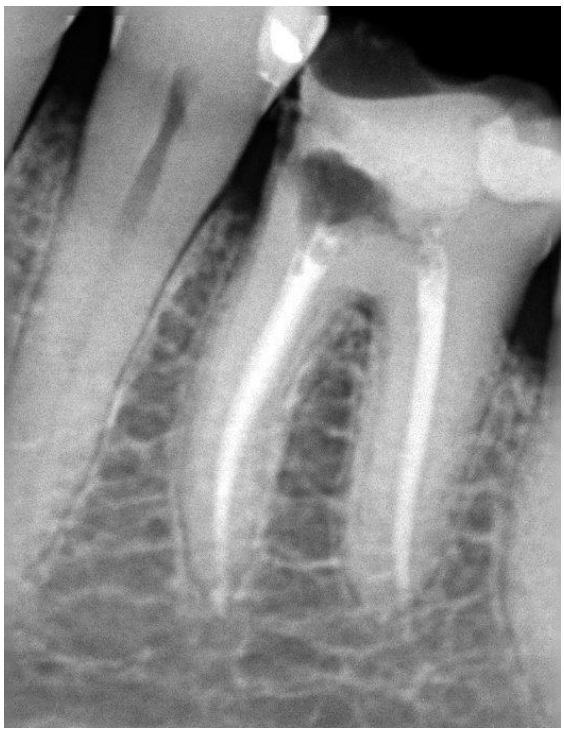

Fonte: elaborada pela autora (2024)

3. DISCUSSÃO

Calcificação é caracterizada pela deposição de tecido calcificado ao longo da parede do canal e decorre principalmente de causas idiopáticas, alterações oclusais, cáries, traumatismos dentários, envelhecimento fisiológico. Os tratamentos endodônticos em dentes com canais radiculares calcificados são classificados no nível de dificuldade mais elevado pela Associação Americana de Endodontia, dado a grande variabilidade e imprevisibilidade dessas situações clínicas (RAMALHO, *et al.,* 2021).

O acesso ao canal radicular torna-se difícil, principalmente quando há calcificação grave no terço cervical da raiz do dente. A Associação Americana de Endodontistas (AAE) considera os casos que apresentam calcificação da cavidade pulpar ou canais que não podem ser visualizados por meio de radiografias como os mais desafiadores (RAMALHO, *et al.,* 2021). Nesse sentido o paciente foi encaminhado para clinica de especialização pois o primeiro profissional nao conseguiu acesso a todos os canais do dente 36.

A origem da calcificação pulpar ainda é pouco compreendida. No entanto, lesões no suprimento neurovascular da polpa em resposta a algum tipo de dano parecem estimular a formação de tecido mineralizado, levando à obliteração dos condutos (SOUZA, *et al.,* 2024).

A calcificação começa na câmara pulpar e avança pelas paredes dos canais ao longo do tempo. Estudos analisaram a relação entre a presença de calcificação pulpar e alguns fatores locais. A maior parte das calcificações pulpares não apresenta sintomas e é classificada com base na sua localização e forma (RAMALHO, *et al.,* 2021).

A queixa inicial do paciente foi dor na região do dente 36, o mesmo sendo medicado, junto com outros sinais e sintomas o diagnostico foi fechado em Periodontite apical aguda. A periodontite apical é uma condição odontológica que afeta a região periapical dos dentes, apresentando desafios diagnósticos e classificatórios. Essa patologia, muitas vezes negligenciada, desempenha um papel crucial na saúde bucal, destacando a necessidade de uma abordagem eficaz na rotina clínica (CUNHA, *et al,.* 2024).

A periodontite pode ser subdividida em dois grupos: a periodontite apical sintomática de natureza traumática (em que se presume a ausência de

microrganismos) e a periodontite apical sintomática de natureza infecciosa (em que se presume a presença de microrganismos). A primeira é observada após o tratamento de dente com polpa vital, e a segunda, em casos de polpa infectada. Em decorrência da caracterização dos fatores etiológicos, não é difícil identificá-las de acordo com essa distinção (TRAVASSOS, *et al.,* 2025).

Uma outra classificação categoriza os tipos de calcificações como coronais, radiculares ou ambas, com dois subtipos baseados na extensão: parcial ou completa. A presença de calcificação na polpa pode dificultar o acesso de instrumentos e soluções irrigantes ao longo de todo o canal radicular, comprometendo a desinfecção adequada. Nesses casos, é necessário realizar a remoção mecânica da estrutura calcificada. No entanto, esse procedimento, quando executado de maneira tradicional, pode acarretar riscos, como perfuração ou desvio das paredes do canal radicular (SOUZA, *et al.,* 2024).

A periodontite apical aguda e a calcificação pulpar estão inter-relacionadas, pois ambas envolvem a saude da polpa dental e o tecido periodontal. A periodontite apical aguda pode levar a dor intensa e inchaço. Por outro lado, a calcificação é um processo em que há aumento na deposição de dentina dentro da camara pulpar. Quando a polpa está inflamada ou danificada, como na periodontite apical aguda, pode haver uma resposta de calcificação como um mecanismo de defesa (VAZAO, A. R., 2024).

Normalmente para diagnóstico, realiza-se exames clínicos, radiográficos, e teste pulpar, e para localizar estes canais calcificados, o uso de recursos como insertos ultrassônicos são de total relevância, e que garante segurança no procedimento (LEGATTI, *et al.,* 2023).

Dentes com metamorfose calcificada representam um desafio para o endodontista na obtenção de acesso adequado, identificação e preparo químico mecânico do canal radicular. Com a técnica convencional, as radiografias e a orientação da broca ditaram o preparo cavitário de acesso, o que leva à remoção de uma estrutura dentária sadia e a erros iatrogênicos (SOARES, *et al.,* 2022).

Para superar esses problemas, as recentes técnicas de diagnóstico por imagem, como a tomografia computadorizada de feixe cônico tem sido proposta e utilizada (LEITE *et al,.* 2021). Na Endodontia, a TCCB auxilia no tratamento do canal radicular em várias situações clínicas, sendo utilizada no diagnóstico diferencial entre patologias de origem endodôntica e não-endodôntica, na avaliação da morfologia do

canal radicular e sua localização, assim como em caso de canais calcificados, fraturas alveolares e radiculares, análises de reabsorções interna e externa, perfurações, planejamento endodôntico pré-cirúrgico, avaliação do preparo radicular, obturação, retratamento, detecção de lesões ósseas, posição e tamanho das lesões periapicais e pesquisas endodônticas (LIMA *et al.,* 2024). Baseado no que dizem estes autores, foi solicitada uma tomografia para continuação do tratamento endodôntico no presente caso.

Em 1957, o ultrassom começou a ser utilizado com o aparelho Cavitron na Endodontia, podendo ser usado para o acesso à câmara pulpar, limpeza, desinfecção, modelagem e obturação. Entre os temas mais encontrados para os usos deste mecanismo estão: raspagem e alisamento radicular, refinamento do acesso, localização de calcificações pulpares, irrigação, remoção de hidróxido de cálcio como medicação intracanal, remoção de material obturador, preparações apicais e remoção de retentor intraradicular (VALDIVIA *et al.,* 2015). Corroborando com os autores nesse relato de caso após a remoção do curativo de demora, não foi possível visualizar todos os canais radiculares, só o canal Mesio-vestibular estava aparente . Então foi ultilizado o inserto ultrassônico E6D bala diamantada (Helse Ultrasonic, Santa Rosa de Viterbo, SP, BR) em potência 2 do Ultrassom Microdont Advance View 1 (Socorro, SP, BR) até a completa localização dos condutos ML e D.

Para remoção da smear layer tambem foi feito o uso do inserto Irrisonic E1 (Helse Ultrasonic, Santa Rosa de Viterbo, SP, BR) agitando o hipoclorito de sódio 2,5% (Asfer, São Caetano do Sul, SP, BR) e EDTA- T 17% (Lysanda, São Paulo, SP, BR) na etapa denominada PUI.

Junto a vibração do ultrassom tentando preservar ao máximo remanescente dentário está o uso em conjunto com o microscópio operatório (ALEXANDRE *et al,.* 2023). A magnificação é necessária para auxiliar na localização dos canais radiculares calcificados, detectar microfraturas, identificar istmos, interpretar as complexidades do sistema de canais radiculares, auxiliar na remoção de núcleos intracoronários e de instrumentos fraturados, e no acesso coronário. Uma das causas da persistência da dor após a terapia endodôntica pode ser a não localização e, consequentemente, o não tratamento de um canal adicional (VALDIVIA *et al.,* 2015). Nesse sentido para auxilio do tratamento e sucesso terapêutico, em todos os passos operatórios a magificação foi utlizada.

4. CONCLUSÃO

Diante de todo o exposto, a abordagem endodôntica adotada no caso clinico foi eficaz no tratamento, proporcionando um resultado positivo. A combinação de abordagens modernas e técnicas bem empregadas garantiu o sucesso. Apesar de necessitar tempo de proservação e das limitações que envolvem um estudo de caso este foi conduzido baseando-se em evidências científicas significativas.

REFERÊNCIAS

ALEXANDRE, J. M.C.; COSTA, V. C. S.; CORREIA, M. A. M.; BATISTA, L. H. C. Uso da microscopia aplicada ao diagnóstico odontológico. Brazilian Journal of Health Review,Curitiba, v. 6, n.4,p.8375-8386,jul./aug.,2023.

CUNHA, A. A.; ALENCAR, I. P. Periodontite apical: a importância do diagnóstico e classificação frente à rotina clínica. Ciencias da Saúde, v. 28, n. 131, fev. 2024.

DIAS, L. S. S.; FREIRE, D. C. A. M. Síndrome do envelhecimento precoce bucal relacionado às alterações pulpares. Studies in Health Sciences, Curitiba, v. 5, n. 2, p. 01-18, 2024.

LEITE, A. R.; PAIVA, S. S. M. Manobras para a localização de canais radiculares calcificados. Cadernos de Odontologia do UNIFESO, v. 3, n. 1, p. 63-75, 2021. Teresópolis. ISSN 2674-8223.

LEGATTI, J. O. N.; AGUILAR, M. M. R.; COELHO, V. B.; ALMEIDA, G. C.; GUIMARÃES, L. C. Tecnologias no tratamento endodôntico de canais calcificados: relato de caso. Research, Society and Development, v. 12, n. 8, e10112842596, 2023.

LIMA, A. A.; RODRIGUES, D. E. S.; SENA, L. R.; BRITO, E. H. S.; BRASILEIRO, R. B.; GONCALVES, F. N. R.; LOPES, M. C. M. S.; SILVA, P. B. A.; CÂNDIDO, V. F.; SOUSA, A. G. Endoguide para canais calcificados: uma revisão de literatura. Vol. 16, n. 1, 2024.

MEDEIROS, F. B. G. Calcificações pulpares: características clínicas, imagenológicas e morfológicas. Monografia (Graduação em Odontologia) – Universidade Federal do Rio Grande do Norte, Centro de Ciências da Saúde, Natal, 2017.

RAMALHO, C. L. G.; OLIVEIRA, P. L. C.; VASCONCELOS, E. M. G. M.; LEONARDI, M. F. P.; NOGUEIRA, C. V. T. O uso do endoguide no planejamento e tratamento de dentes permanentes calcificados. Brazilian Journal of Health Review, Curitiba, v. 4, n. 3, p. 12835-12852, maio/jun. 2021.

SOARES, N. S.; SILVA, M. T.; AUGUSTO, T. P.; SILVA, N. R. Endoguide: uma nova abordagem terapêutica para localização e a manipulação dos canais calcificados. Revista Científica do Tocantins ITPAC Porto Nacional, v. 2, n. 2, p. 1, dez. 2022.

SOUSA, A. A.; SANTANA, G. J.; FALCÃO, D. A. C.; AZEVEDO, A. C. S.; NETO, L. O. B. Endoguide: planejamento endodôntico para dentes calcificados. Facere Scientia, v. 1, n. 2, jul. 2022.

SOUZA, F. F.; DAMASCENO, W. W. S.; YAMASHITA, R. K. Endodontia guiada: integração de tecnologias e práticas clínicas: revisão de literatura. JNT Facit Business and Technology Journal, QUALIS B1, ISSN 2526-4281, fluxo contínuo, 2024. Ed. 54, v. 1, p. 359-373, out. 2024.

TRAVASSOS, R. M. C.; MARTINS, W. W. R.; SANTOS, P. G. S. T.; ALMEIDA, G. M.; CHAVES, A. T. D.; LIMA, S. N.; LOPES, D. S.; MILAGRES, C. F.; CARDOSO, M. S. O.; RIBEIRO, F. V.; FERREIRA, G. S. Endodontic treatment of deciduous lower molar due to agenesis of the permanent tooth germ. Derecho y Cambio Social, 2025, v. 22, n. 79, p. 01-10.

VALDIVIA, J. E.; PIRES, M. M. P.; BELTRAN, H. S.; MACHADO, M. E. L. Importância do uso do ultrassom no acesso endodôntico de dentes com calcificação pulpar. Dental Press Endodontics, 2015, maio-ago; v. 5, n. 2, p. 67-73.

VAZÃO, A. R. Avaliação da composição salivar e estado redox das glândulas salivares de ratos Wistar portadores de periodontite apical induzida. 2024. 63 f. Dissertação (Mestrado) – Faculdade de Odontologia de Araçatuba, Universidade Estadual Paulista, Araçatuba, 2024.

ANEXO A - TERMO DE CONSENTIMENTO LIVRE E ESCLARECIDO

CPGO

FACSETE
FACULDADE SETE LAGOAS

TERMO DE CONSENTIMENTO LIVRE E ESCLARECIDO PARA OBTENÇÃO E UTILIZAÇÃO DE IMAGENS

Eu, DIÓGENES SOUZA LEÃO FILHO., por meio deste Termo de Consentimento Livre e Esclarecido, permito que o Dr (a) LEONARDO MOURA DE LIMA E SILVA. faça fotografias e/ou vídeos sobre o meu caso clínico. Autorizo que estas imagens sejam utilizadas para finalidade científica, envolvendo discussão diagnóstica e de conduta, podendo inclusive ser mostrado o meu rosto, o que, dependendo do caso, pode fazer com que eu seja reconhecido.

Consinto também que as imagens de meus exames complementares, como radiografias, tomografias computadorizadas, entre outros, sejam utilizadas.

Este consentimento pode ser revogado, sem qualquer custo ou prejuízo à minha pessoa, a meu pedido ou solicitação. Fui esclarecido de que não receberei nenhum ressarcimento ou pagamento pelo uso das minhas imagens e também compreendi que a equipe de profissionais que me atende e atenderá durante todo o tratamento não terá qualquer tipo de ganhos financeiros com a exposição da minha imagem.

Ademais, este TERMO DE CONSENTIMENTO LIVRE E ESCLARECIDO foi elaborado em consonância com a Lei nº 13.709/2018, Lei Geral de Proteção de Dados Pessoais (LGPD), que em seu artigo 5º, inciso XII, dispõe que este Termo viabiliza a manifestação livre, informada e inequívoca, pela qual o titular/responsável autoriza o tratamento de seus dados pessoais, nesse caso, biométricos.

Portanto, respeitando à minha privacidade, intimidade e liberdade; autorizo, nos moldes do artigo 7°, I, da LGPD, a utilização destas imagens para finalidades científicas, resguardadas as limitações legais e jurídicas.

Recife (PE) 11 / 11 / 24

Assinatura do titular/responsável