FACSETE- FACULDADE SETE LAGOAS

Pós Graduação em odontologia

Jéssica Oliveira Rocha

Rafael dos Santos Rodrigues

UMA ABORDAGEM MULTIDISCIPLINAR NO TRATAMENTO DE AGENESIAS DENTÁRIAS: UM RELATO DE CASO CLÍNICO.

Vitória da Conquista

2021

Jéssica Oliveira Rocha

Rafael dos Santos Rodrigues

UMA ABORDAGEM MULTIDISCIPLINAR NO TRATAMENTO DE AGENESIAS DENTÁRIAS: UM RELATO DE CASO CLÍNICO.

Monografia apresentada ao curso de Especialização Lato Sensu da Faculdade Sete Lagoas - FACSETE, como requisito parcial para obtenção do título de Especialista em Ortodontia.

Área de concentração: Ortodontia

Orientador: Prof. Dr. Sisenando Itabaiana Sobrinho

Vitória da Conquista

2021

FACSETE
Faculdade Sete Lagoas
Portaria MEC 278/2016 - D.O.U. 19/04/2016
Portaria MEC 946/2016 - D.O.U. 19/08/2016

Jéssica Oliveira Rocha

Rafael dos Santos Rodrigues

UMA ABORDAGEM MULTIDISCIPLINAR NO TRATAMENTO DE AGENESIAS DENTÁRIAS: UM RELATO DE CASO CLÍNICO

Monografia apresentada ao curso de Especialização Lato Sensu da Faculdade Sete Lagoas - FACSETE, como requisito parcial para obtenção do título de Especialista em Ortodontia.

Área de concentração: Ortodontia

Aprovada em ___/___/___ pela banca constituída dos seguintes professores:

Prof. Dr. Sisenando Itabaiana Sobrinho - Orientador

Prof. Dr. Geraldo José Correa - Presidente

Prof. Dr. Luciano Ferreira Ladeia Júnior – Professor Convidado

Vitória da Conquista, 16 de dezembro de 2021

RESUMO

A terapia ortodôntica visa dois objetivos preponderantes: a função, associada à estética facial. Ambas, exercem uma forte influência no planejamento e tratamento ortodôntico, principalmente no que se refere à ausência congênita de dentes permanentes, em especial a agenesia de incisivos laterais superiores. Dentre as principais alternativas terapêuticas das agenesias de incisivos laterais superiores, pode-se citar o fechamento ortodôntico dos espaços por meio da mesialização de dentes posteriores, bem como a abertura dos espaços anteriores para uma futura reabilitação protética. Apesar de ambas as opções terapêuticas apresentarem resultados satisfatórios, optou-se neste trabalho por uma alternativa mais conservadora. Nele descreveu-se os resultados clínicos de uma paciente tratada multidisciplinarmente, através da abertura de espaços póstero-anteriores entre os dentes 13 e 11, para uma futura reconstrução protética, via implante dentário, do elemento dentário 12 e a reconstrução estética por meio de resina composta do dente conóide 22. Os resultados estéticos e funcionais obtidos foram satisfatórios. O tratamento ortodôntico executado alcançou os seus objetivos traçados e a paciente encontra-se em fase de preparação para a instalação de um futuro implante do dente ausente, bem como a reconstrução estética do elemento 22 conóide.

Palavras-chave: agenesia, alternativas terapêuticas, tratamento multidisciplinar

ABSTRACT

Orthodontic therapy have two main objectives: function, associated with facial a esthetics. Both have a strong influence on orthodontic planning and treatment, especially with regard to the congenital absence of permanent teeth, especially the agenesis of upper lateral incisors. Among the main therapeutic alternatives for the agenesis of upper lateral incisors, orthodontic closure of the spaces through mesialization of posterior teeth can be mentioned, in addition to opening the anterior spaces, one for future prosthetic rehabilitation. Although both therapeutic options present satisfactory results, this work opted for a more conservative alternative. It described he clinical results of a patient treated multidisciplinary, by opening posterior-anterior spaces between teeth 13 and 11, for future prosthetic reconstruction, via dental implant, of dental element 12 and esthetic reconstruction by meanso resin composed of the conoid tooth 22. The esthetic and functional results obtained were satisfactory. The orthodontic treatment performed, reached its established objectives and the patient is in the preparation phase for the installation of a future implant of the missing tooth, as well as the aesthetic reconstruccion of the conoid tooth (22).

Key Words: agenesis, therapeutic alternatives, multidisciplinary treatment

SUMÁRIO

1 INTRODUÇÃO 07

2 DESENVOLVIMENTO 08

2.1 Revisão da literatura 08

2.2 Objetivo geral 12

2.2.1 Objetivos específicos **..... 13**

2.3 Metodologia 13

2.3.1 Descrição do caso clínico **13**

2.3.2 Plano de tratamento proposto **..... 20**

2.4 Resultados 21

2.4.1 Finalização ortodôntica e a reconstrução protética **..... 24**

2.5 Discussão 30

3 CONCLUSÃO 33

REFERÊNCIAS BIBLIOGRÁFICAS 34

1 INTRODUÇÃO

A agenesia dentária é uma alteração do desenvolvimento caracterizada pela ausência de um ou mais dentes e é considerada uma das anomalias congênitas mais frequentes nos seres humanos, ocorrendo em aproximadamente 25% da população. Ela pode estar presente na dentição decídua (raramente) ou permanente (frequentemente).[21]

A literatura refere que a etiologia da agenesia dentária tem carácter multifatorial. Genética, disfunções endócrinas, problemas dietéticos e virais, além de traumas, e deformidades congênitas são citados como principais causas da agenesia. Os elementos dentários mais acometidos por esta anomalia são os terceiros molares, seguido do segundo pré-molar inferior e do incisivo lateral superior.[17] A ausência bilateral ou unilateral dos incisivos superiores é de grande importância clínica, trazendo prejuízos estéticos e funcionais ao paciente. Geralmente, a procura pelo tratamento ortodôntico ocorre pela insatisfação do paciente com seu sorriso.

O diagnóstico clínico e radiográfico é necessário para o planejamento terapêutico. Muitas vezes o tratamento requer intervenção multidisciplinar, envolvendo não somente procedimentos ortodônticos e restauradores, mas também a periodontia, a prótese e a implantodontia.[31]

Para a escolha da terapia, o ortodontista deve estar preparado para a decisão correta da conduta a ser tomada em cada paciente. Para esta avaliação, o profissional deverá deter profundo conhecimento sobre as opções de tratamento.

Duas opções terapêuticas podem ser tomadas face à ausência de um ou mais incisivos laterais superiores. Uma delas é a manutenção ou abertura do espaço presente para a substituição do elemento ausente. Já a outra, é o fechamento do espaço disponível na arcada dentária, proporcionando o contato do incisivo central com o canino, procedendo-se, posteriormente, à reanatomização do canino transformando-o em um incisivo lateral.[21,31]

O ortodontista deve conhecer as indicações, contraindicações, vantagens, desvantagens e limitações de cada terapia e, analisar o caso clínico em questão de forma individualizada e única. Desta forma, o profissional optará pelo melhor

planejamento, de modo a oferecer ao seu paciente melhores resultados estéticos e funcionais.

Este trabalho relatou um tratamento ortodôntico desenvolvido em uma paciente portadora de agenesia de incisivo lateral superior direito, associado a elemento dentário conóide do lado oposto, através da mecânica de abertura de espaços para uma reabilitação protética.

2 DESENVOLVIMENTO

2.1 Revisão da literatura

A agenesia dentária é uma alteração do desenvolvimento caracterizada pela ausência de um ou mais dentes e é considerada uma das anomalias congênitas mais frequentes nos seres humanos, ocorrendo em aproximadamente 25% da população e, pode estar presente na dentição decídua (raramente) ou permanente (frequentemente).[21]

Sua etiologia pode estar relacionada à hereditariedade, displasia congênita, inflamações localizadas ou infecções, condições sistêmicas como raquitismo, sífilis e outros, além de ser resultado de mudanças evolutivas na dentição.[1] Outros fatores como a rubéola, febre escarlate, distúrbios nutricionais, terapia com drogas e irradiação podem estar associados com anomalias dentárias de número e tamanho. Crianças portadores de fenda palatina, por exemplo, apresentam uma alta incidência de agenesia de incisivos laterais superiores.[6]

Estudos relacionados com a biologia molecular têm demonstrado mutações nos genes MSX1, PAX9, AXIN2, MMPs como possível etiologia das agenesias em pacientes não sindrômicos envolvendo tanto agenesias simples quanto múltiplas (oligodontia), e mutações em Ectodysplasin-A (EDA) estariam relacionadas com agenesia severa em pacientes sindrômicos com manifestação da Displasia ectodérmica Hipoidrótica, síndrome caracterizada pelo desenvolvimento comprometido de cabelo, glândulas sudoríparas e sebáceas.[16,10,1,15]

Em relação ao acometimento, as ausências dentárias estão presentes mais frequentemente na dentição permanente e, quando presentes na dentição decídua ocorrem na região de incisivos e associa-se muitas vezes às agenesias dos seus

sucessores.[8] A maxila é o local de maior ocorrência [3,7,23] e o gênero feminino é o mais afetado.[3,23,25]

A prevalência da agenesia dentária varia de acordo com a população estudada, com a classe do dente e com o grupo étnico. Pode ocorrer uni ou bilateralmente, predominando a ocorrência bilateral[28] o que difere de outros estudos realizados onde encontraram uma maior prevalência de agenesia unilateral.[7,25] Quando a ocorrência é unilateral, o seu homólogo geralmente apresenta anomalia de forma ou de tamanho.[28,18,32, 2]

A prevalência de agenesia de incisivos laterais superiores na população portuguesa foi determinada através da avaliação de 16.771 radiografias panorâmicas obtidas entre 1993 e 2000. Da amostra avaliada, confirmaram-se 219 casos de agenesia correspondendo a 1,3% da população. A prevalência foi maior no sexo feminino (59,8%). Foi encontrada agenesia unilateral em 121 (55,2%) casos e destes, 73 (59,5%) apresentavam microdontia do incisivo lateral do lado oposto.[25]

Há uma associação entre a agenesia de incisivo lateral superior e outras anomalias dentárias congênitas tais como ausência de outros dentes, impacções dentárias, transposições, incisivos laterais conóides e caninos deslocados por palatino.[25]

Confirmou-se esta associação ao observar que 59,5% dos casos de agenesia dentária apresentavam microdontia do incisivo lateral superior do lado oposto. Em 50% dos casos de pacientes com agenesia de incisivos laterais superiores, há ausência de um ou mais 3º molares[32] além de uma incidência aumentada para impacção dentária e presença de caninos ectópicos.[19]

Um estudo foi realizado a fim de determinar a prevalência de agenesia nos diferentes grupos dentários, e para isso analisou-se 400 radiografias panorâmicas de pacientes com idade entre 9 e 18 anos, 144 do gênero masculino e 256 do gênero feminino, sem extrações dentárias prévias. Das 400 radiografias analisadas, identificou-se uma prevalência de 29,5% (118 casos de agenesia) sendo maior no sexo feminino (69,5%). Foram encontrados 336 dentes ausentes de um total de 12.800 presentes nas 400 radiografias analisadas. Em ordem decrescente, os grupos dentários mais acometidos foram: 3º molares superiores, 3º molares

inferiores, 2º pré-molares inferiores, 2º pré-molares superiores, incisivos laterais superiores, 1º pré-molares superiores, incisivo lateral inferior, 1º pré-molar inferior e incisivo central inferior.[30]

A agenesia de incisivos laterais maxilares normalmente resulta em espaçamentos anteriores na arcada dentária superior, criando problemas estéticos e funcionais aos pacientes. Além disso, pode-se somar a estes problemas, danos ao periodonto e problemas fonéticos, além de inclinações indesejáveis dos dentes. Faz-se então necessário a procura pelo tratamento por parte do paciente, no entanto, se faz principalmente por razões estéticas. [6,8,19]

O diagnóstico da agenesia de incisivos laterais maxilares se dá por meios clínicos e radiográficos. Os exames radiográficos são imprescindíveis para a confirmação da agenesia. As radiografias, panorâmica e periapical anterior, além de diagnosticar a agenesia, informam sobre impacções, inclinação dos dentes adjacentes, dentes ectópicos e outras ausências dentárias, sendo essenciais também no planejamento.[19,26]

O diagnóstico precoce da agenesia de incisivos laterais maxilares é muito benéfico para o tratamento do paciente, uma vez que possibilita um tratamento interceptativo, o que simplificaria uma terapia posterior em termos de duração do tratamento e mecânica a ser realizada, além de disponibilizar ao paciente tempo suficiente para análise de todas as opções de tratamento, estando este consciente das vantagens e desvantagens destas opções.[19,27]

Quanto às opções terapêuticas das agenesias de incisivos laterais superiores, as duas grandes principais opções de tratamento são o fechamento ortodôntico dos espaços e, a abertura ortodôntica e manutenção dos espaços com a substituição do dente ausente por próteses ou implantes.[31,28,32,19,29,14,24] Decidir sobre o fechamento ou a reabertura de espaços depende das condições clínicas de cada caso.

O fechamento de espaços é uma opção de tratamento para a agenesia de incisivos maxilares que requer o movimento ortodôntico mesial dos dentes ocupando os espaços dos dentes ausentes e o remodelamento dos caninos realizado através de desgastes e acréscimos em resina a fim de substituirem os incisivos laterais ausentes. [6,19,26,29,4,12,9]

O fechamento de espaços pode resultar em uma oclusão final de classe II ou, caso necessário extrações no arco inferior, de classe I; as extrações podem ser de pré-molares ou incisivos laterais.[4] Quando indicado extrações no arco inferior, os primeiros pré-molares devem ser escolhidos, pois são os que mais se assemelham, no diâmetro mésio-distal, com os incisivos laterais superiores ausentes resultando numa melhor relação de classe I.[32,19]

Realizou-se um trabalho sobre o uso de técnicas alternativas para o fechamento de espaços em pacientes com ausência congênita de dentes. Neste estudo foi utilizado um aparelho funcional lingual com o intuito de promover um movimento de corpo, sem inclinação, na mesialização do molar no fechamento de espaços. Foi possível afirmar que, nos casos de agenesias de incisivos laterais maxilares, o fechamento de espaços combinado com procedimentos restauradores frequentemente provê um resultado mais permanente e estético que a abertura de espaços para a reabilitação protética.[13]

A outra opção de tratamento é a abertura ortodôntica de espaços. Esta oferece ao paciente com agenesia de incisivos laterais maxilares a possibilidade de obtenção de uma oclusão dentária classe I de Angle.[6,29]

Outra vantagem referente a esta técnica é a recuperação da coincidência entre as linhas médias superior e inferior. Ao contrário do fechamento de espaços, a abertura de espaços mantém a ideal inclinação dos incisivos centrais maxilares, além de não alterar o plano oclusal.[5]

A reabilitação protética na agenesia de incisivos laterais maxilares é crítica no que diz respeito a cor do dente e contorno gengival, além de oferecer os inconvenientes comuns a colocação de próteses como: desgaste de estrutura dentária, riscos de infiltração e cáries, necessidade de trocas.[29,12]

Com os avanços nas opções de próteses mais conservadoras e materiais restauradores que minimizam os inconvenientes citados, a abertura de espaços tornou-se a melhor opção para o tratamento da agenesia de incisivos laterais maxilares.[29]

Em um estudo foi descrito um caso clínico de agenesia dos incisivos laterais superiores que foi solucionado através de terapia ortodôntica para recuperação dos

espaços instalando implantes osseointegrados unitários como pilares para coroas individuais. A paciente ML de 12 anos tinha ausência congênita dos elementos 12 e 22, mesialização dos 13 e 23, diastema por distalização dos elementos 11 e 21 e classe I nos molares, bom relacionamento esqueletal e estética dentro dos padrões divinos. O plano de tratamento proposto foi a abertura de espaços pela distalização dos caninos e fechamento de diastema entre os incisivos centrais, obtendo espaço entre as raízes de incisivos centrais e caninos de 4 a 5mm necessários à inserção dos implantes. Os autores afirmam que a opção de fechamento de espaços era preferida à abertura de espaços por não necessitar de substituição protética e consequentes desgastes dentários, porém com o sucesso a longo prazo dos implantes osseointegrados houve uma mudança nestes conceitos.[26]

Em um trabalho sobre a integração da ortodontia e dentística restauradora no tratamento de pacientes com agenesia de incisivos maxilares, alguns autores afirmam que alternativas restaurativas recentes têm favorecido a opção de abertura de espaços, podendo ser este o tratamento de escolha em casos apropriados. O fato destes procedimentos restaurativos não envolverem mais a extensa destruição da coroa dentária sadia na preparação para as pontes protéticas e o aumento da qualidade da resposta do tecido gengival aos novos materiais tem concedido mais influência ao argumento para a abertura de espaços. Os autores citam ainda a dificuldade da alteração de caninos para simularem os incisivos laterais ausentes quando se opta pelo fechamento de espaços, porém esta opção pode ser vantajosa se contribuir para correção de outras más oclusões.[5]

Conforme descritas acima, as opções terapêuticas para o tratamento ortodôntico das agenesias dentárias, oscilam desde o fechamento dos espaços referentes as agenesias com reanatomizações dentárias, até a abertura dos mesmos para a instalação de implantes e reconstruções protéticas posteriores.

2.2 Objetivo geral

Este trabalho teve por objetivo geral o tratamento de uma paciente portadora de uma agenesia associada à uma alteração morfológica dentária, através de uma abordagem multidisciplinar.

2.2.1 Objetivos específicos

2.2.1.1. Obtenção de espaços na arcada dentária superior entre os dentes 13 e 11 para um futuro implante dentário do elemento 12.

2.2.1.2. Reconstrução dentária através de uma reanatomização do elemento dentário 22 com resina composta.

2.3 Metodologia

2.3.1 Descrição do caso clínico

A paciente L. G. C, do sexo feminino, 16 anos e 10 meses de idade, procurou o consultório odontológico com a queixa principal de ausência de elemento dentário causando impacto significante na estética facial. Foi realizada uma avaliação clínica facial que evidenciou uma harmonia dos segmentos superior, médio e inferior, sem látero - desvios estruturais e um perfil reto (Figura 1).

Através da análise clínica intrabucal, foram observados, uma relação molar Classe I de Angle direita e esquerda, caninos bem posicionados também em classe I e boa relação sagital interarcos. Também foram verificados diastemas superiores, ausência do dente 12, desvio da linha mediana superior para a direita, baixo risco de cáries dentárias, boas condições de saúde dos tecidos periodontais e ausência de sorriso gengival (Figura 2 A,B,C,D,E).

Identificou-se um freio labial fibroso e inserido na região palatina anterior. Transversalmente, não foram observados atresias em ambas as arcadas. Detectou-se também a presença de incisivo lateral superior esquerdo permanente (dente 22), de forma conóide. A paciente não relatou nenhuma patologia sistêmica.

Após a avaliação clínica, como de praxe, foi solicitado a paciente uma documentação ortodôntica completa, constando de radiografias periapicais, ortopanorâmica e radiografia cefalométrica com traçado computadorizado de Ricketts. As imagens radiográficas panorâmica e periapicais (Figura 3 A e B) confirmaram a agenesia do dente 12, além das ausências dos dentes 18 e 28.



Figura 1- Aspectos clínicos faciais, frontais e laterais, enfatizando a harmonia facial.



Figura 2 - (A, B) Aspectos clínicos intrabucais anteriores evidenciando a ausência do dente 12, elemento 22 conóide restaurado e desvio da linha mediana superior. (A, C) oclusão de classe I bilateral. (D, E) normalidades transversal e vertical.



Figuras 3 – (A) Radiografia panorâmica (B) radiografias periapicais iniciais.

Através da radiografia cefalométrica em norma lateral (Figura 4), identificou-se um discreto estreitamento das vias aéreas posteriores, sugestivo de resíduo do tecido adenoideano, além de um bom posicionamento das vértebras cervicais.

As medidas cefalométricas de Ricketts chancelaram uma harmonia estrutural triaxial, não obstante apresentaram algumas alterações nas estruturas internas cranianas, tais como, a redução do comprimento craniano anterior, uma anteriorização do ponto pório e uma redução do corpo mandibular, vide dados cefalométricos (Figura 6).

Identificou-se um perfil reto, paralelismo dos 3 eixos (longo eixo dos incisivos superiores, eixo facial e eixo do ramo mandibular) e uma relação dentária de classe I. Constatou-se que o padrão de crescimento facial aferido é mesocefálico (Figura 5).



Figura 4 – Radiografia em norma lateral.

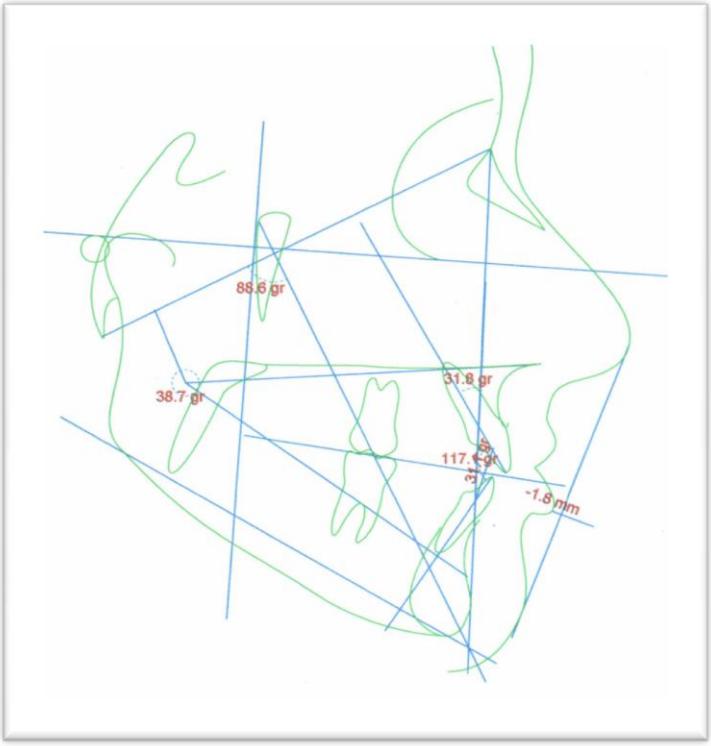

Figura 5 – Traçado cefalométrico de Ricketts.

	Fatores	Valor Obtido	Norma/Classif.	Desvios
	Campo I - Problemas Dentários			
1	Relação Molar	-1.06 mm	-3.00 ± 3.00	
2	Relação Canina	0.57 mm	-2.00 ± 3.00	
3	Trespasse Horizontal	2.41 mm	2.50 ± 2.50	
4	Trespasse Vertical	-0.98 mm	2.50 ± 2.50	-
5	Extrusão Incisiva Inferior	-0.39 mm	1.25 ± 2.00	
6	Ângulo Interincisal	117.09 gr	130.00 ± 6.00	--
	Campo II - Problemas Esqueletais			
7	Convexidade do Ponto A	0.11 mm	0.60 ± 2.00	
8	Altura Facial Inferior	38.70 gr	45.00 ± 3.00	--
	Campo III - Dentadura em Relação ao Esqueleto			
9	Posição Molar Superior	18.87 mm	19.00 ± 3.00	
10	Protrusão Incisivo Inferior	2.88 mm	2.00 ± 2.00	
11	Protrusão Incisivo Superior	5.39 mm	3.50 ± 2.50	
12	Inclinação Incisivo Inferior	31.08 gr	22.00 ± 4.00	++
13	Inclinação Incisivo Sup.	31.83 gr	28.00 ± 4.00	
14	Pl. Oclusal/Ramo Mand.- Xi	-8.08 mm	3.00 ± 3.00	---
15	Inclinação Plano Oclusal	26.24 gr	26.00 ± 4.00	
	Campo IV - Problemas Estéticos			
16	Protrusão Labial Inferior	-1.79 mm	-0.60 ± 2.00	
17	Comprimento Lábio Superior	19.60 mm	24.00 ± 2.00	--
18	Comissura Labial/P.Oclusal	-2.52 mm	-2.80 ± 2.00	
	Campo V - Relação Crânio-Facial			
19	Profundidade Facial	91.64 gr	89.31 ± 3.00	
20	Ângulo do Eixo Facial	88.59 gr	90.00 ± 3.00	
21	Cone Facial	62.06 gr	68.00 ± 3.50	-
22	Profundidade da Maxila	91.79 gr	90.00 ± 3.00	
23	Altura Maxilar	56.39 gr	55.80 ± 3.00	
24	Altura Facial Total	61.03 gr	60.00 ± 3.00	
25	Plano Palatal	4.16 gr	1.00 ± 3.50	
26	Ângulo do Plano Mandibular	26.30 gr	23.69 ± 4.50	

Campo VI - Estruturas Esqueletais Internas

27	Deflexão Craniana	30.88 gr	27.00 ± 3.00	+
28	Comprimento Craniano Ant.	44.69 mm	60.60 ± 2.50	------
29	Altura da Face Posterior	45.84 mm	60.60 ± 3.50	----
30	Posição do Ramo	68.22 gr	76.00 ± 3.00	--
31	Localização do Pório	-29.18 mm	-42.00 ± 2.00	++++++
32	Arco Mandibular	32.11 gr	29.50 ± 4.00	
33	Comprimento do Corpo	63.26 mm	76.20 ± 2.50	-----

Diagnóstico Sumário

Relação Molar: Classe I

Relação Canina: Classe I

Convexidade do Ponto A: Perfil reto

Protrusão Incisivo Superior: Bom posicionamento

Inclinação Incisivo Inferior: Protrusão inc. inf.

Protrusão Labial Inferior: Bom posicionamento

Profundidade Facial: Protrusão mandibular

Profundidade da Maxila: Bom posicionamento

Comprimento Craniano Ant.: Pequeno

Tipo Facial

Ângulo do Eixo Facial	Neutrovertido
Altura Facial Total	Neutrovertido
Altura da Dentição	Provertido

Cálculo do VERT

0.44 => Meso Facial

Figura 6 – Dados cefalométricos de Ricketts.

Através das medidas de discrepâncias de modelos (DM), realizadas nas arcadas superior e inferior, pode-se verificar um discreto apinhamento na arcada inferior do elemento 43 (Figura 7 A).

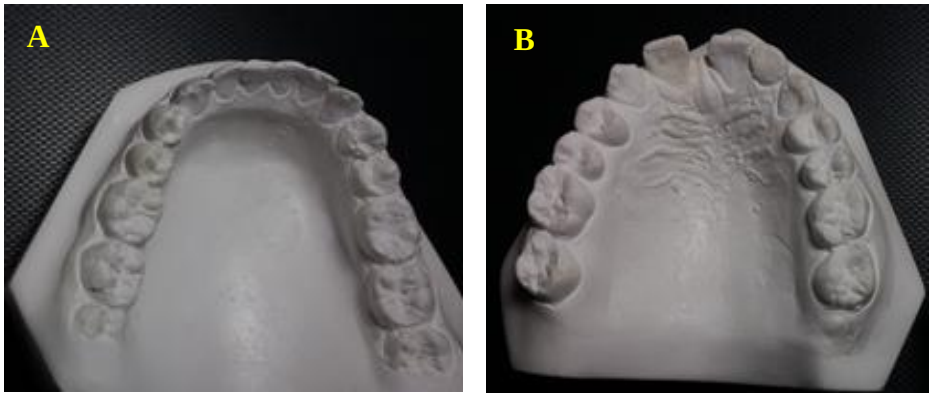

Figura 7 – (A) Modelo de gesso da arcada inferior, apontando um discreto apinhamento (B) presença de diastemas na região anterior na arcada superior.

Entretanto na arcada superior, figura (7 B) aferiu-se um valor da DM positiva, ou seja, presença de espaços disponíveis (diastemas), na região anterior, entre os elementos dentários 14, 13, 11, 21.

A aferição dos espaços disponíveis na arcada superior foi importante para a tomada de decisão terapêutica. Os espaços disponíveis na arcada superior foram medidos por um compasso de ponta seca e conferido em uma régua milimetrada (Figura 8). Os valores verificados e somados, totalizaram 6,00 mm (Figura 8 A,B,C) e foi um fator que norteou a escolha do plano de tratamento.

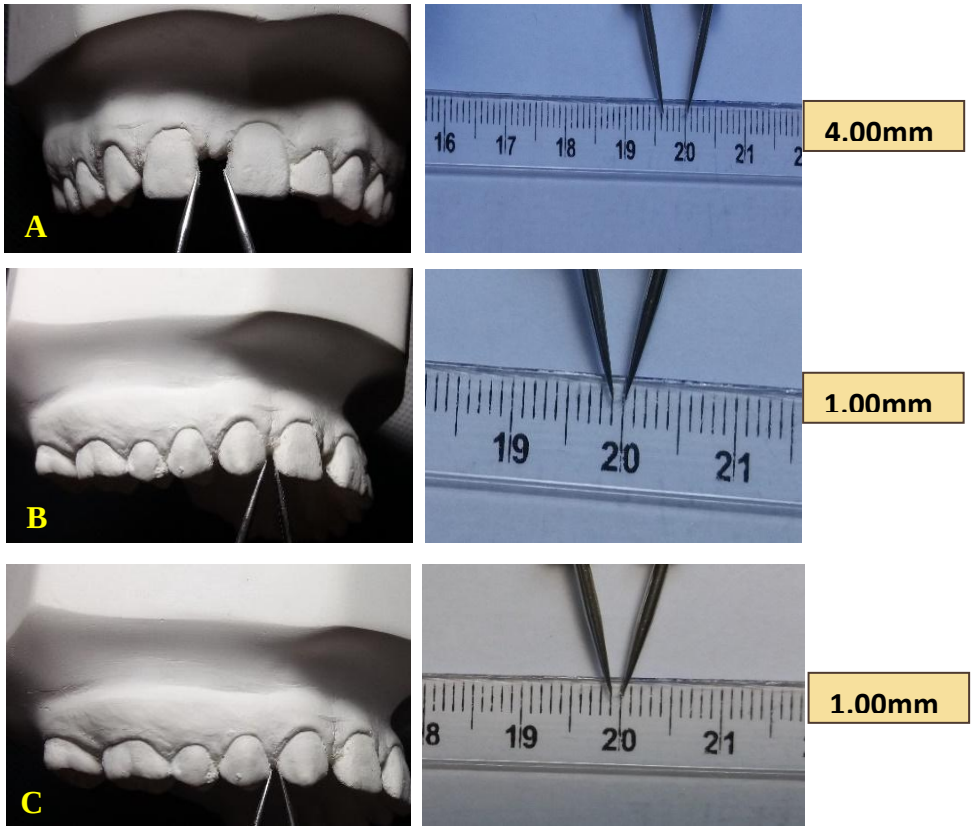

Figura 8 (A,B,C) - Medidas mésio-distais dos diastemas superiores.

Em função da maloclusão identificada no paciente, classe I dentária com agenesia superior, sem alterações estruturais, associada à excessos de espaços dentários (DM= 6,00mm) e em face da agenesia do elemento dentário 12, optou-se pela mecânica mais conservadora, aqui representada pela abertura dos espaços, ou melhor, mesialização do dente 11 associado à distalização do elemento dentário 13, preparando o leito ósseo para uma futura instalação de implante.

2.3.2 Plano de tratamento proposto

Preliminarmente aos procedimentos clínicos, foi redigido um documento “termo de esclarecimento e consentimento”, que foi lido, discutido e assinado pelo responsável da paciente.

Foi proposto o seguinte plano de tratamento, constando das seguintes etapas: inicialmente realizou-se uma cirurgia do freio labial superior para otimizar a mesialização dentária. Em seguida obteve o alinhamento e nivelamento dentário, por

meio de fios ortodônticos superelásticos da liga NiTi, da marca Morelli®, com dimensões (0,012”; 0,014”; 0,016”) e (0.016” x 0.016”; 0.016” x 0.022” e 0.017” x 0.025”).

Posteriormente, foi empregada uma mola aberta NiTi® e elástico em corrente da marca Morelli®, para a mesialização do elemento 11 e, consequente abertura do espaço para a confecção de prótese unitária provisória e futura instalação de implante dentário do elemento 12.

A etapa subsequente constou da realização de uma gengivoplastia, cuja finalidade foi a busca por uma harmonização coronária nos eixos mésio-distal e ocluso cervical dos dentes incisivos superiores.

Em seguida, foi realizado um tratamento estético dentário provisório, para a reanatomização do elemento 22, com emprego de resinas compostas, bem como a instalação de um dente (12) em acrílico. A paciente optará ou não no futuro pela instalação do implante referente ao elemento 12 com sua respectiva prótese sobre implante.

A estabilização dos resultados foi feita com os arcos ideais de aço austenítico, dimensões 0.017” x 0.025” da marca Morelli®, seguido por aparelhos de contenções.

2.4 Resultados

Após o diagnóstico e o planejamento ortodôntico, os procedimentos foram iniciados através da remoção cirúrgica do freio labial superior.

O processo cicatricial durou aproximadamente 20 dias e, em seguida iniciaram-se os procedimentos ortodônticos com as instalações dos aparelhos fixos em ambas as arcadas. Foram utilizados braquetes convencionais de aço com slots 0,018”x 0,030”, prescrição Benvenga, nos incisivos, caninos superiores e inferiores e, Roth Light nos pré-molares superiores e inferiores.

Seguiu-se o nivelamento e alinhamento das arcadas superior e inferior, por meio de uma sequência de fios ortodônticos da liga NiTi, Morelli®, superelásticos, dimensões (0,012”; 0,014”; 0,016”). Esta fase teve a duração de aproximadamente 10 meses.

Posteriormente ao alinhamento dentário com os fios redondos, empregou-se os fios de NiTi quadrados e retangulares com dimensões (0.016” x 0.016”), (0,016’’x 0,022’’) e (0,017” x 0.025”), para o refino do alinhamento dentário e obter também a abertura do espaço entre os dentes 11 e 13, além de realizar uma melhor leitura da prescrição dos slots.

A abertura do espaço interdental foi conduzida através do emprego de uma mola aberta de NiTi, (Figura 9 A e B). Esta etapa, teve a duração de 3 meses com ativações a cada 30 dias por meio de trocas sucessivas da mola. A força inicial aferida por um tensiômetro foi de aproximadamente de 80 g/f e a distância aproximada do ponto de aplicação da força até o centro de resistência (CR) foi de aproximadamente 8,00 mm.

Buscou-se a associação dos fios quadrados e retangulares com a mola de abertura de espaço, para evitar o máximo de inclinação coronária do dente 11, devido a rigidez dos fios.

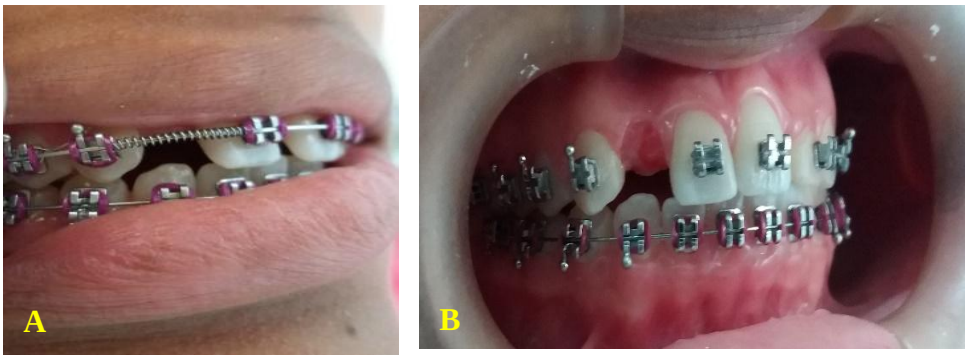

Figura 9 – (A) Emprego de fios ortodônticos 0.016” x 0.022” com mola de NiTi para abertura de espaço entre os dentes 13 e 11 (B).

No transcurso do tratamento, foi solicitado uma radiografia periapical de controle com o objetivo de verificar a verticalização radicular do elemento 11, visando a instalação futura do implante ósseo integrado.

Após a mesialização do elemento 11, radiograficamente foi observado uma ligeira inclinação coronária mesial do mesmo (Figura 10). Este fato é explicado em decorrência do ponto de aplicação da força elástica estar situada na coroa dentária, portanto, distante alguns milímetros do centro de resistência do dente (8,00 mm), gerando um momento de força (M) de inclinação coronária, de 640 g/f, conforme o desenho esquemático da figura(10), onde (CR) é o centro de resistência do dente,

(D) é a distância do ponto de aplicação da força até o CR e (F) é a força plicada (80 g/f) na coroa dentária.

F =80 g/f

D=8,00mm

M =F.D	M =80 g/f x 8,00 mm	M= 640 g/f

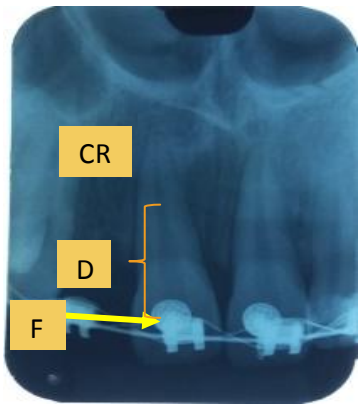

Figura 10 – Radiografia periapical do dente 11. Desenho esquemático do momento de força gerado pela inclinação coronária.

A verticalização da raiz dentária se faz necessária por várias razões: inicialmente para conferir a estabilização final do dente triaxialmente e também para que a confecção do implante dentário posteriormente possa ser feita nesta região de forma correta, com leito ósseo satisfatório, sem riscos para as raízes adjacentes.

Para a obtenção desta verticalização radicular, o braquete do dente 11 foi ligeiramente inclinado mesio-distalmente, e as coroas dos dentes foram estabilizadas por meio de amarrilhos rígidos, provocando uma estabilização coronária e a manutenção do fulcro nas mesmas. Esta ativação é denominada inclinação controlada.

Transitoriamente, por questões estéticas, foi confeccionada uma prótese parcial unitária removível referente ao elemento 12 ausente, conforme a imagem da figura (11).



Figura 11 – Instalação de dente provisório (12) para compor a estética

Por meio de uma radiografia periapical mais atualizada do dente 11, verificou-se um melhor posicionamento radicular, conforme a imagem da figura (12).

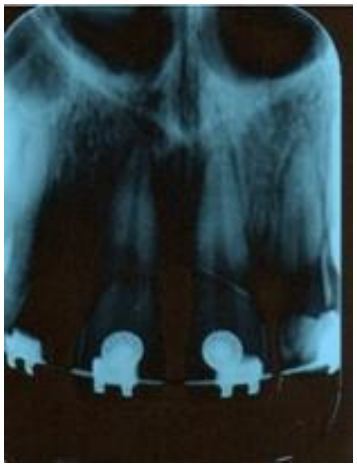

Figura 12 – Radiografia periapical do dente 11, enfatizando a verticalização da sua raiz.

2.4.1 Finalização ortodôntica e a reconstrução protética

Uma vez que os objetivos do presente caso clínico visaram uma reconstrução protética dos dentes 12 (implante dentário) e o aumento da coroa clínica do dente 22, é preponderante buscar uma proporção dentária entre os elementos envolvidos para que não haja discrepâncias de dimensões coronárias entre eles, na fase de reconstrução protética. Foram realizadas as medidas M-D (mésio-distal), O-C (ocluso-cervical) e dos espaços dos dentes 12 e 22, durante o período ativo de tratamento ortodôntico. Para essas aferições foi empregado um compasso de ponta seca com o auxílio de uma régua milimetrada (Figura 13). As medidas aferidas encontram-se descritas na tabela (I).

A relação largura x altura dentária, deve apresentar uma proporção entre elas, ou seja, a largura (M-D) deve corresponder a 70-80% da altura coronária(O-C).[30]

TABELA I – Medidas M-D e O-C coronárias.

Elemento dentário	Medida M-D	Medida O-C
22	7.00 mm	6.00 mm
21	8.00 mm	10.0 mm
11	8.00 mm	9.5 mm
12(prótese provisória unitária	7.00 mm	8.00 mm

O dente conóide 22 apresenta uma medida O-C de 6.00 mm, portanto menor que a sua largura (M-D) 7.00 mm, fora do percentual aceitável. O fato deste elemento dentário apresentar uma dimensão O-C reduzida, justifica a necessidade da realização de uma gengivoplastia do mesmo visando uma melhor harmonia através da reconstrução estética com faceta de resina ao final dos procedimentos ortodônticos.

De acordo com a tabela (I), a medida mésio-distal do elemento 12 (prótese provisória unitária) referente ao espaço requerido para o futuro implante dentário é de 7mm. A diferença entre o espaço presente na DM e o espaço presente em boca, no caso 1 mm, se deve ao uso da mola aberta e ao torque proveniente da leitura dos fios retangulares no slot.

Não obstante a tentativa de buscar um maior centramento das linhas medianas, e em decorrência da morfologia conóide do dente 22, as mesmas não foram posicionadas coincidentes (Figura 14), para que os espaços remanescentes fossem distribuídos proporcionalmente, e houvesse um equilíbrio nas medidas M-D de ambas as coroas dentárias, com uma estética mais aprimorada.



Figura 13 – Aferição dos espaços presentes com compasso de ponta seca, na arcada superior para a reconstrução protética final.



Figura 14 – Vista anterior da oclusão enfatizando o discreto desvio das linhas medianas.

Subsequentemente, foi realizada uma cirurgia plástica gengival na região dos dentes 14,13,11,21,22,23,24, com proteção da ferida cirúrgica feita com cimento cirúrgico Technew ®, conforme a imagem da Figura 15 (A e B), respectivamente.

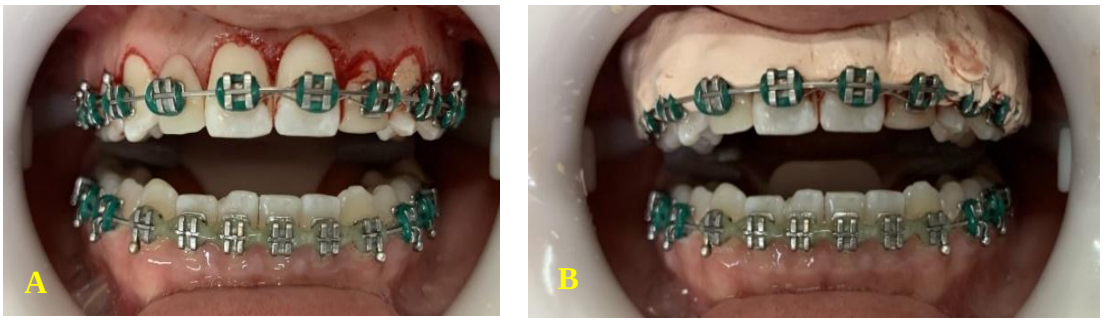

Figura 15 - (A) Procedimento cirúrgico de gengivoplastia nos dentes 14,13,11,21,22,23,24 (B) Aplicação de cimento cirúrgico.

O período de cicatrização foi aproximadamente 20 dias. Clinicamente notou-se um bom contorno no tecido gengival.



Figura 16 – Aspectos clínicos pós-cicatrização gengival, enfatizando um bom contorno gengival e proporcionalidade coronária.

Na tabela (II) ressalta-se os valores finais dos elementos dentários após a gengivoplastia. Vale enfatizar que a medida O-C do dente 22 (7 mm) ficou aquém da proporção preconizada.[30] Este fato foi em decorrência da gengivoplastia ser mais conservadora, remover menos tecido gengival e não invadir a gengiva inserida.

TABELA II – Medidas M-D e O-C coronárias, após a gengivoplastia.

Elemento Dentário	Medida M-D	Medida O-C
22	7.00 mm	7.00 mm
21	8.00 mm	10 mm
11	8.00 mm	10 mm
12 (prótese unitária provisória)	7.00 mm	8 mm
Espaço presente para a prótese unitária do futuro implante	7.00 mm	

Para a conclusão deste tratamento necessitou-se de um melhor nivelamento do dente 42, pois o mesmo encontra-se ligeiramente intruído em relação aos dentes vizinhos. Atribui-se à um processo de colagem de braquete equivocado inicialmente. Não obstante, a correção, foi realizada a restauração com resina composta do elemento 41.

A paciente encontra-se com o tratamento ortodôntico concluído conforme planejado (Figura 17 A, B, C) e em fase de uso de contenções dos resultados obtidos (Figura 18). Verifica-se um discreto desvio das linhas medianas, que conforme descrito anteriormente, o fato se deve a necessidade de manter o espaço disponível para a reconstrução protética do dente 22 (Figura 17 A). Na imagem da figura (17 B e C), nota-se a manutenção da oclusão de classe I dos caninos em ambos os lados.



Figura 17 – (A) Vista anterior enfatizando a discreta descoincidência das linhas medianas. (B) relação canina de classe I direita. (C) relação canina de classe I esquerda.

Do ponto de vista de estabilização dos resultados, optou-se por uma esplintagem dos dentes superiores (21,11,12,13), para uma maior estabilização do dente provisório, associado à uma contenção removível. Na arcada inferior, empregou-se uma contenção fixa higiênica confeccionada com fio 0,016” x 0,016” elgiloy (Figura 18 A e B).

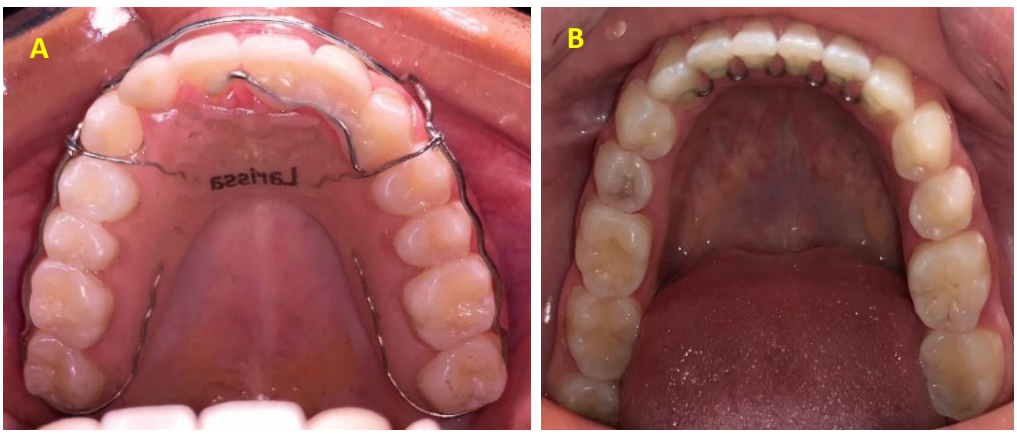

Figura 18 – (A) Aparelho de conteção removível superior. (B) Aparelho de contenção fixa higiênica inferior.

A checagem dos movimentos de desoclusões bilaterais apontam para uma função canina bem preservada, em decorrência da oclusão de classe I ser mantida estável desde o início do tratamento (Figura 19 A e B).

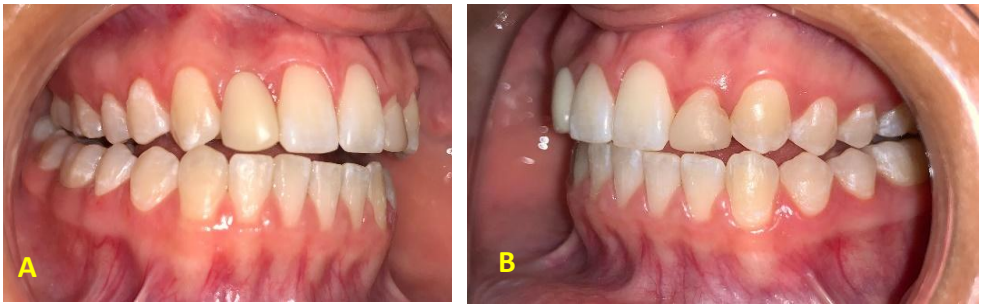

Figura 19 – (A, B) Movimento de lateralidade direita e esquerda evidenciando a desoclusão feita entre os caninos.

A etapa subsequente do tratamento será a reconstrução protética definitiva do implante do dente 12, bem como a realização da estética com resina composta do elemento 22 conoíde. A paciente está ciente e por razões econômicas, buscará o melhor momento para realizá-lo.

2.5 Discussão

De acordo com a bibliografia consultada, a resolução clínica das agenesias dentárias é variada e constitui, na maioria dos casos, um tratamento pluridisciplinar.

Para o planejamento do tratamento o profissional deve fazer algumas considerações, avaliando vantagens e desvantagens, indicações, contraindicações e limitações de cada opção de tratamento; além de esclarecer e avaliar as expectativas do paciente.

No presente caso clínico relatado, verificou-se algumas informações condizentes com a revisão da literatura, tais como: dentes conóides associados à agenesias e agenesias de outros elementos dentários, no caso os terceiros molares superiores, conforme relatado pelos autores.[19,26]

No planejamento ortodôntico deve-se considerar alguns fatores como a necessidade de extrações, a relação sagital dos arcos dentários, a relação oclusal dos dentes posteriores, a posição, a forma e a cor dos caninos, a quantidade de

espaço remanescente, a idade do paciente e a análise do perfil e do padrão facial. Do ponto de vista sagital, a oclusão apresentada pelo paciente era de classe I, o que propiciou um menor deslocamento do setor posterior, ou seja, uma estabilidade posterior.

No caso da abertura do espaço é necessário seguidamente proceder à reabilitação protética da zona edêntula. Várias são as opções terapêuticas, fixas ou removíveis, estando a sua seleção dependente de vários fatores dos quais se destacam: a idade e a capacidade econômica do paciente, a disponibilidade óssea, a integridade e a estética dos dentes adjacentes e a dimensão do espaço desdentado. Os resultados obtidos no presente trabalho estão de acordo com as variáveis descritas acima.

No caso do fechamento de espaço é necessário o movimento ortodôntico mesial dos dentes ocupando os espaços dos dentes ausentes e o remodelamento dos caninos a fim de substituírem os incisivos laterais ausentes. Quando a oclusão e a estética do canino na posição do IL são aceitáveis, o fechamento do espaço, com mesialização do canino pode ser o tratamento alternativo de eleição.

As opiniões dos autores se divergem em relação à eleição do melhor tratamento em pacientes com agenesia de incisivos laterais superiores, sendo necessário levar em consideração alguns quesitos como a estética, saúde periodontal e função.

Alguns autores [8,28,32,9] relatam que o fechamento de espaços com o reposicionamento do canino no lugar do lateral associado a procedimentos restauradores acarreta resultados mais estéticos e permanentes do que a abertura dos espaços com instalação de próteses. No entanto os resultados obtidos neste caso clínico, apontaram o contrário. A abertura de espaço propiciou uma estabilização do canino em classe I, preservando a oclusão do paciente. A associação com um futuro implante posterior, devolverá uma melhor estética.

Vale ressaltar que no presente relato de caso clínico, a abertura de espaços não alterou a inclinação dos incisivos superiores, além de manter estável o plano oclusal. Estes fatos decorrem de uma mecânica ortodôntica mais simplificada, não

necessitando de grandes movimentações póstero-anteriores e nem uma mecânica de expansão dentária anterior.

Os resultados relatados, encontram-se de acordo com alguns autores em que a estética é melhor alcançada pela reabilitação protética do incisivo lateral superior [8,28,19,5].

Os resultados obtidos também são corroborados por outros estudos, que afirmavam que a abertura de espaço para instalação de uma prótese e manutenção dos caninos numa relação de classe I resulta em melhor oclusão e estabelece menor achatamento do perfil.[8]

Outros autores [26,11] também concordam que o fechamento de espaços provoca alteração na estética facial.

Foi realizado um estudo com o objetivo de avaliar a condição periodontal e a função oclusal dos casos tratados com abertura e com fechamento de espaço. Concluíram que, a avaliação periodontal mostrou que os casos tratados com abertura de espaço apresentaram maior comprometimento periodontal com maior acúmulo de placa nos reabilitados com prótese removível e maior aprofundamento de bolsa nos tratados com prótese fixa. Já, a avaliação oclusal mostrou que em todos os casos tratados com fechamento de espaço e em 89% daqueles tratados com abertura de espaço apresentaram desoclusão em grupo nos movimentos de lateralidade.[22]

Autores [6,29] afirmam que a abertura ortodôntica de espaços oferece ao paciente com agenesia de incisivos laterais maxilares a possibilidade de obtenção de uma oclusão dentária classe I de Angle. Já o fechamento de espaços, pode resultar numa oclusão final de classe II ou, caso necessário extrações no arco inferior, de classe I.[4]

Dessa forma, a abordagem desses pontos juntamente com a análise das vantagens, desvantagens, indicações, contraindicações e limitações são parâmetros para a seleção da terapia, onde cada caso é individual e único.

No presente trabalho, a terapia de escolha foi à abertura do espaço presente. Esta escolha foi embasada nas características individuais do caso em questão

como: agenesia unilateral de incisivo lateral superior com lateral conóide do lado oposto, boa relação sagital dos arcos dentários com discretos diastemas superiores, boa relação oclusal dos dentes posteriores - Classe I de Angle, caninos bem posicionados, ausência de sorriso gengival, padrão mesofacial e idade correspondente à finalização de crescimento ósseo.

3 CONCLUSÃO

Mediante o exposto, a opção pela abertura de espaço para uma posterior implantação do dente 12 e reconstrução estética do dente conóide 22, ao fim do tratamento, foi a melhor escolha, visto que a oclusão final seria mantida nos padrões de normalidade em classe I e com menor intervenção ortodôntica e protética possível. O êxito terapêutico foi possível graças a interação das diversas áreas da odontologia como a ortodontia, cirurgia, periodontia e, no futuro, implante e prótese, preservando a estética e a funcionalidade.

REFERÊNCIAS BIBLIOGRÁFICAS

1. ALMEIDA, Carolina Vieira et al. **Transcription al analyses of the human PAX9 promoter**. Rev Journal Appl Oral Sci. V. 18, N. 5, P. 1-6, 2010.

2. ALMEIDA, R.R; ALMEIDA, R.R; GARIB, D.G; PINZAN A; ALMEIDA, M.R. **Etiologia das más-oclusões - Causas hereditárias e congênitas, adquiridas gerais, locais e proximais (hábitos bucais).** Rev Dental Press Ortodon Ortop Facial, 5(6): 87-108, 2000.

3. ANTONIAZZI, M.C.C; CASTILHO, J.C de M. **Estudo da prevalência de anodontia de incisivos laterais e segundos pré-molares em leucodermas brasileiros, pelo método radiográfico**. Rev. Odontol. UNESP, São Paulo, v.28, n.1, p. 177-85, 1999.

4. ARGYROPOULOS, E.; PAYNE, G. **Techniques for improving orthodontic results in treatment of missing maxillary lateral incisors: a case report with literature review**. Am J Orthod Dento facial Orthop. 1988;94(2):150-65.

5. ASHER, C; LEWIS, D.H. **The integration of orthodontic and restorative procedures in cases with missing lateral incisors**. BrDent J. 1986;160(7):241-5

6. CHU, C.S; CHEUNG, S.L; SMALES, R.J. **Management of congenitally missing maxillary lateral incisors**. Gen Dent. 1998;46(3):268-74.

7. FARIAS et al. **Prevalência da agenesia dentária de jovens do gênero feminino**. RGO, v54, n 2, p. 115-118, Abr/Jun, 2006.

8. FREITAS, M.R. et al. **Agenesias dentárias. Relato de um caso clínico**. Ortodontia, v.31, n.1, p.105-111, jan/fev/mar/abr, 1998.

9. FURQUIM, L.Z.; SUGUINO, R.; SÁBIO, S.S. **Integração ortodontia dentística no tratamento da agenesia bilateral dos incisivos superiores: relato de um caso clínico**. Revista Dental Press de Ortodontia e Ortopedia maxilar, v. 2, n. 5, p. 30-32, set/out, 1997.

10. GERITS, Annelies et al. **Exclusion of coding region mutations in MSX1, PAX9 and AXIN2 in eight patients with severe oligodontia phenotype**. Orthod Craniofac Res. V.9, n.3, p.129-136, may 2006.

11. HARZER, W.; REINHARDT, A. **Limiting factors of functional adaptation the orthondontic space closure**. Europ. J. Orthodont., v.12, p. 354-357, 1990.

12. HOCEVAR, R. A. **Face frame anchorage for closing spaces byprotraction - A solution for missing teeth**. Am J Orthod Dento facial Orthop. 1988,94(6) p. 516-24.

13. KOCADERELÍ, I.; CÍGER, S. **Congenitally missing teeth: An alternative approach for space closure**. J. Clin. Pediatr. Dent., 1993, 17(4) p. 213-6.

14. KOKICH, Jr., V.O. **Congenitally missing teeth: orthodontic management in the adolescent patient**. Am J Orthod Dento facial Orthop. V. 121, n.6, p.594-5, 2002.

15. KÜCHLER, EC et al. **MMP1 and MMP20 contribute to tooth agenesis in humans**. Arch oral Biol. V.56, n.5, p.506-11, Oct. 2012

16. LAMMI, L et al. **A mis sense mutation in Pax9 in a Family with distinct phenotype of oligodontia**. Eur J Hum Gen. V.11, n.11,p.866-71, 2003.

17. MACEDO, A. **Tratamento de pacientes com agenesia de incisivos laterais superiores**. Ortodontia SPO. V 41(4) p.418-24, 2008.

18. MCNEILL, R.W.; JOONDEPH, D.R. **Congenitally absent maxillary lateral incisors: treatment planning considerations**. Angle Orthod., v.43, n.1, p. 24-29, Jan, 1973.

19. MILLAR, B.J.; TAYLOR, N.G. **Lateral thinking: the management of missing upper lateral incisors**. Brit. Dent. J., v.5, p. 99-106, Aug., 1995.

20. Mondelli J, Souza Júnior MHS, Mondelli RFL. **Estética e cosmética em dentística restauradora: atualização na clínica odontológica: a prática na clínica geral**. São Paulo: Artes Médicas; 2006.

21. MOYERS, RE. **Ortodontia**. 4. ed. Rio de Janeiro; 1991.

22. NORDQUIST, G.G.; McMEILL, R.W. **Orthodontic vs. Restorative treatment the congenitally absent lateral incisor – long term periodontal and occlusal evaluation**. J. Periodontol, v.46, n.3, p. 139-43, 1975.

23. PAULA, A.; FERRER, K. de J.N. **Prevalência de agenesia em uma clínica ortodôntica em Goiânia**. RGO, v55, n 2, p. 149-153, Abr/Jun, 2007.

24. PEREIRA et al. **Fechamento ortodôntico de espaços na agenesia de incisivos laterais superiores. Relato de caso clínico e revisão de literatura**. Rev. Paul. Odont., v.27, n.1, p.28-30, Jan/Fev/Mar, 2005.

25. PINHO et al. **Development a lab sence of maxillary lateral incisors in the Portuguese population**. Eur. J. Orthod., v.27, n.5, p. 443-49, Aug., 2005.

26. REINCHENBACH, M; KLIPPEL, J.H. **Implantodontia aplicada à ortodontia na solução de casos de agenesia**. RevistaBrás De Cirurgia e Implatodontia, 1995; 2(4).

27. RICHARDSON, G; RUSSEL, K.A. **Congenitally missing maxillary lateral incisors and orthodontic treatment considerations for the single-tooth implant**. J Can Dent Assoc. 2001; 67(1):25-8.

28. ROBERTSSON, S.; MOHLIN, B. **The congenitally missing upper lateral incisor. A retrospective study of orthodontics paceclo sure versus restorative treatment**. Eur. J. Orthod., 22: 697-710, 2000.

29. SABRI, R. **Management of missing maxillary lateral incisors**. J Am Dent Assoc, 1999; 130(1):80-4.

30. SILVA, A.C. da; LUCA, D.N. de; LACERDA, M. de. **Anodontia parcial congênita: Estudo da prevalência em dentes permanentes**. Rev. Odontol. UNICID, v.16, n.1, p.41-5, Jan-Abr, 2004.

31. SUGUINO, R; FURQUIM, L.Z. **Uma abordagem estética e funcional do tratamento ortodôntico em pacientes com agenesias de incisivos laterais superiores**. R Dental Press Ortodon Ortop Facial; 2003; 8(6): 119-157.

32. WOODWORTH, D. A; SINCLAIR, P. M; ALEXANDER, R. G. **Bilateral congenital absence of maxillary lateral incisor: a craniofacial and dental cast analysis**. Am. J. Orthod., v.87, n.4, p. 280-93, Apr., 1985.