ESCOLA SANTA ROSA

Curso De Especialização Em Prótese Dentária

BRUNO CÉSAR PIANEZI

REABILITAÇÃO ORAL EM PACIENTE COM PERDA DE DIMENSÃO VERTICAL SEVERA UTILIZANDO OS MATERIAIS DISSILICATO DE LÍTIO E CERÂMICA HÍBRIDA: RELATO DE CASO

POÇOS DE CALDAS - MG

2024

BRUNO CÉSAR PIANEZI

REABILITAÇÃO ORAL EM PACIENTE COM PERDA DE DIMENSÃO VERTICAL SEVERA UTILIZANDO OS MATERIAIS DISSILICATO DE LÍTIO E CERÂMICA HÍBRIDA: RELATO DE CASO

Monografia apresentada ao Curso de Especialização em Prótese Dentária pela FACSETE.

Prof. Orientador: Ms. Giovanni Antonio Nícoli

Co-orientadora: Dra. Mônica Estefanía Tinajero Aroni

POÇOS DE CALDAS

2024

Dedico este trabalho a Deus, por ter me dado forças e saúde para concluí-lo, à minha esposa por compreender minha ausência durante este período, aos meus familiares pela paciência e apoio todos esses anos de aprendizado e à equipe de professores pela dedicação constante com nossa turma.

AGRADECIMENTOS

Em especial, agradeço a Deus pelo dom da vida, da sabedoria, da perseverança e do amor. Por Ele me oferecer saúde e disponibilidade necessárias para seguir com meus objetivos. Sem Ele nada seria possível.

Aos meus pais, pela base familiar que me proporcionaram ao longo da minha vida, pelo incansável incentivo e confiança depositada para que encarasse essa caminhada.

À minha esposa, Marina, por me apoiar sempre, compreender minha ausência nesse período. Obrigado por me orientar, me incentivar e acreditar nesse sonho. Eu te amo!

Ao meu orientador, professor Giovanni, pelo carinho e por acreditar no meu potencial. Gratidão por estar sempre preparado para ajudar com os casos clínicos e por responder todos os meus questionamentos.

À minha orientadora, professora Monica, que acompanhou este caso clínico, me ajudando pontualmente em todas as etapas do trabalho, fornecendo todo material e conhecimento necessário. Minha gratidão.

À toda equipe de professores, de maneira geral, porque todos foram importantes e contribuíram para o meu crescimento profissional.

Aos funcionários e amigos da Escola Santa Rosa, que sempre nos atenderam com respeito e simpatia, meus sinceros agradecimentos.

Aos pacientes, que de forma direta, contribuíram para a curva de aprendizado. Muito obrigado pela confiança.

E já que gradecer significa reverenciar, nada mais justo do que reverenciar a todos os mestres que passaram por nossa turma, tolerando todas as nossas brincadeiras, mesmo nas horas incertas.

Enfim, gostaria de agradecer a todas aquelas pessoas que me deram força, que estiveram ao meu lado e que me proporcionaram a realização deste sonho. Meu muito obrigado a todos!

“Oh take your time don't live too fast
Troubles will come and they will pass
Go find a woman yeah and you'll find love
And don't forget son there is someone up above

And be a simple kind of man
Oh be something you love and understand
Baby be a simple kind of man
Oh won't you do this for me son if you can”

(Trecho da música Simple Man - Lynyrd Skynyrd)

RESUMO

Este relato de caso teve como objetivo apresentar uma alternativa para à reabilitação de pacientes com lesões não cariosas. Um paciente do sexo masculino, de 32 anos, compareceu à Faculdade de Odontologia de Araraquara (UNESP-FOAr), com queixa de desgaste generalizado dos elementos dentais, apresentando dimensão vertical de oclusão reduzida. Depois de uma anamnese criteriosa e realização dos exames clínicos extraoral e intraoral e exames complementares, chegou-se ao diagnóstico de bruxismo, associado a um quadro de erosão ácida de fontes extrínsecas. Após moldagens de estudo e uma avaliação do caso, foi realizado o planejamento. Inicialmente optou-se por um aumento de coroa clínico, que devido à erupção passiva, junto com o desgaste dentário, deixava uma aparência de coroa clínica curta. Após 45 dias, foram realizadas novas moldagens para confecção do enceramento diagnóstico. Após aprovação do paciente, optou-se por uma reabilitação total com tabletops nos dentes posteriores e facetas nas regiões anteriores. O material de escolha foi dissilicato de lítio no segmento posterior superior, devido a sua alta resistência, e no segmento inferior posterior, optou-se por lava ultimate, pela sua alta força flexural considerando que seria antagonista do dissilicato de lítio em um paciente com parafunção. Já na região superior anterior, foi utilizada cerâmica feldespática com objetivo estético. Após a finalização do caso, os controles posteriores evidenciaram um adequado reestabelecimento funcional da dimensão vertical de oclusão. O paciente foi orientado ao uso de placa estabilizadora de mordida, para a longevidade do tratamento e minimização dos danos.

Palavras-chave: Oclusão Dentária; Porcelana Dentária; Desgaste Dentário, Prótese Dentária.

ABSTRACT

This case report aimed to present an alternative for the rehabilitation of patients with non-carious lesions. A 32-year-old male patient attended the Faculty of Dentistry of Araraquara (UNESP-FOAr), complaining of generalized wear of the dental elements, presenting a reduced vertical dimension. After a careful anamnesis, extraoral and intraoral clinical examinations and complementary exams, a diagnosis of bruxism was stablished, due to bruxism, associated with acid erosion from extrinsic sources. After an study and assessment of the case, treatment plan was carried out. Initially, was opted for a clinical crown lengthening due to passive eruption, which, together with tooth wear, left the appearance of a short clinical crown. After 45 days, new impressions were taken to create a diagnostic wax-up. After approval by the Patient, it was opted for a total rehabilitation with tabletops on the posterior teeth and veneers on the anterior regions. The material of choice was lithium disilicate in the upper posterior segment, due to its high resistance, and in the lower posterior segment, lava ultimate was chosen, due to its high flexural strength, and considering that it would be antagonistic to lithium disilicate in a patient with parafunction. In the upper anterior region, feldespatic ceramics was used for aesthetic purposes. After finalization of the case, subsequent controls showed adequate functional reestablishment of the vertical dimension of occlusion. The patient was instructed regarding his behavior and the use of a mouth guard, to ensure the longevity of the treatment and minimize damage.

Key- Words: Dental Oclusion; Dental Porcelain; Tooth Wear

SUMÁRIO

1. INTRODUÇÃO 8
2. RELATO DE CASO 10
3. DISCUSSÃO 18
4. CONCLUSÃO 22
5. REFERÊNCIAS 23

1. INTRODUÇÃO

Atualmente, a perda de estrutura dentaria por lesões cervicais não cariosas e hábitos parafuncionais é frequentemente observado nas clínicas odontológicas. Pacientes com perda generalizada da estrutura dentaria necessitam de tratamentos reabilitadores que reestabeleçam à anatomia, devolvendo as condições estéticas, biológicas e funcionais.

Na busca de oferecer tratamentos com longevidade, muitos cirurgiões dentistas realizam restaurações que exigem maior destruição do tecido dentário, o que implica danos biológicos e insucesso ao longo prazo. (Albertini, Bechelli, Capusotto, 2021). Todavia, o desenvolvimento de novos materiais dentários, com maior resistência, permite tratamentos mais conservadores.

O tratamento reabilitador é complexo e o cirurgião-dentista possui um papel imprescindível para devolver a estética, e principalmente a saúde e qualidade de vida para esses pacientes. A seleção de materiais restauradores adequados, associados ao correto planejamento e análise de parâmetros funcionais e estéticos, é imprescindível.

Pacientes com hábitos parafuncionais como bruxismo e apartamento, ou desgastes do esmalte dentário por lesões não cariosas, mostram uma qualidade de vida diminuída, não só pelo comprometimento da estética, que afeta a forma de se relacionar socialmente, mas também, pelo comprometimento da função mastigatória. Trazendo assim, dificuldades nas funções do cotidiano destes pacientes. (Chagas et al, Revista Ibero 2022)

Uma das principais causas que pode provocar o desgaste das estruturas dentais são os hábitos parafuncionais. Uma condição que tem apresentado um aumento significativo em sua incidência nos últimos anos (Manfredini et al 2013). Ela é definida como um hábito parafuncional de apertar ou ranger os dentes, denominado como apertamento quando é realizado de forma diurna e bruxismo quando é noturno. Para fins diagnósticos é de suma importância a anamnese criteriosa e a investigação social do paciente junto ao exame clínico intraoral e extraoral. Identificando a natureza e a frequência da parafunção, se ocorre durante o sono ou em vigília, e se é de maneira consciente ou inconsciente, ou ambas as formas.

Por outro lado, a erosão dental é definida como uma perda progressiva e irreversível dos tecidos dentais mineralizados, por um processo químico que não envolve ação bacteriana. Ela pode ocorrer por fontes extrínsecas ou intrínsecas, durante o exame clínico o padrão do desgaste dental junto à anamnese permite o correto diagnóstico pelo clínico. (Branco, C.A. et. al. 2008)

As condições supracitadas, junto com o desgaste da estrutura dental e frequentemente associados com diminuição da dimensão vertical de oclusão (DVO), é uma condição comumente observada nas clínicas odontológicas atualmente. A busca pelo tratamento ocorre

quando o paciente apresenta um nível de desgaste severo nos dentes, podendo apresentar quadros de disfunção temporo-mandibular, dor orofacial, e sensibilidade dentaria associada ao desgaste. (Amoroso et. al 2013).

É cada vez mais comum o cirurgião-dentista defrontar-se com situações em que há uma demanda de resultados altamente estéticos, buscando cada vez mais a naturalidade. Diante desta exigência, a odontologia restauradora vem buscando aperfeiçoamento, técnicas e materiais adequados para conseguir resultados cada vez mais satisfatórios. As restaurações são realizadas por consequência da evolução nos materiais de restauração e técnicas adesivas (WANG et al., 2018.) Em consequência da evolução na odontologia estética, as cerâmicas odontológicas vêm sendo cada vez mais utilizadas nos consultórios e novos sistemas cerâmicos são lançados no mercado odontológico, com diferentes composições e métodos de processamento.

O sucesso de restaurações cerâmicas e o aumento da exigência dos pacientes por soluções estéticas levaram ao desenvolvimento dos sistemas metal free. Em razão disso, os sistemas cerâmicos de alto conteúdo cristalino surgiram como forma de substituir as estruturas metálicas. (Chagas et al, Revista Ibero 2022)

Materiais cerâmicos, como o disilicato de lítio e a zircônia, estão disponíveis hoje no mercado odontológico como uma alternativa restauradora. Todavia, a dureza destes materiais pode causar desgaste no dente natural antagonista em pacientes portadores de hábitos parafuncionais. Assim, deve ser avaliado se o material de escolha será antagonista com dentição natural ou outros materiais dentários, pois a resistência ao desgaste de cada cerâmica varia a depender do antagonista. (BAC Loomans, 2018). Materiais híbridos como o Lava Ultimate (resina nano cerâmica) podem ser uma opção para o tratamento destes pacientes.

Assim, as restaurações em pacientes com desgaste dentário, requerem materiais com dureza adequada para fornecer resistência contra as forças aplicadas durante os hábitos parafuncionais e planejamento prévio para não causar injurias na arcada antagonista (BAC Loomans, 2018)

O objetivo deste relato de caso foi apresentar uma alternativa de tratamento para desgaste dentário generalizado por hábitos parafuncionais com disilicato de lítio e lava ultimate.

2. RELATO DE CASO

Paciente masculino de 32 anos de idade, acudiu à clínica integrada da graduação da faculdade de odontologia de Araraquara (Unesp-FOAr), com queixa de exposição gengival excessiva e dentes curtos e amarelado. Além do desconforto estético, o paciente relatou sensibilidade generalizada.

No exame extraoral, foi observado: sorriso gengival, terço inferior da face com redução vertical e lábio superior hipotônico. No exame intraoral, foi confirmada a presença de sorriso gengival (Figura 1) e foi observado facetas de desgaste generalizados nas superfícies dentarias. Nos dentes anteriores observou-se desgaste na região palatina com características de erosão ácida em conjunto com abfrações na região cervical dos dentes posteriores. Todavia, foi notado também desgastes característicos de hábitos parafuncionais nas superfícies oclusais de molares (Figura 2).

Figura 1: Imagem frontal extraoral

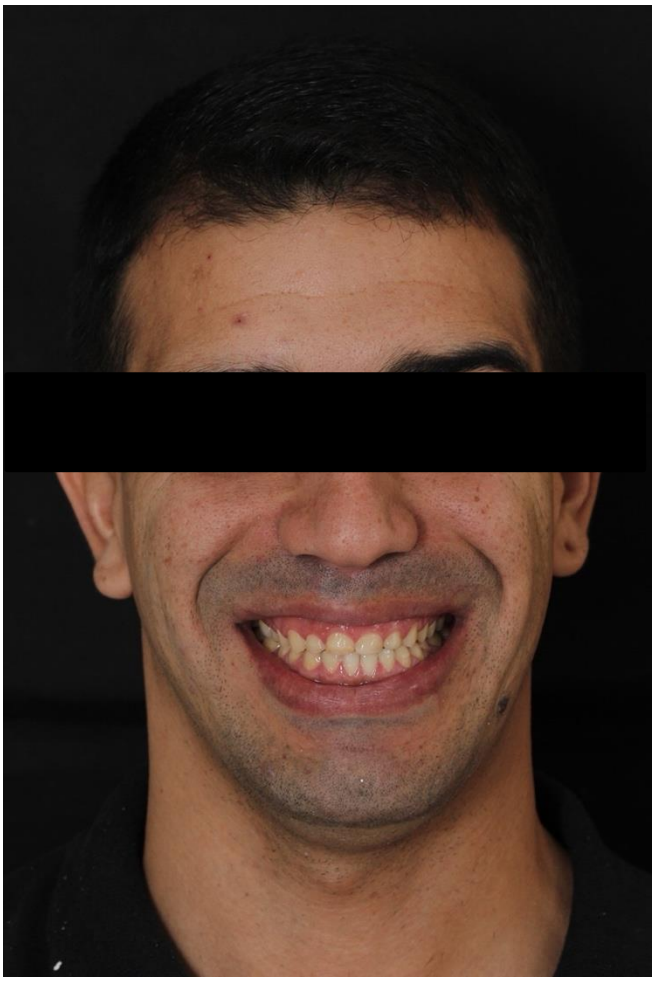

Figura 2: Imagem intraoral evidenciando desgastes nas superfícies dentárias.



Na anamnese não foi constatado uso de medicamentos de uso contínuo, alimentação ácida e o paciente negou a presença de transtornos alimentares, refluxo gástrico e hábitos parafuncionais conscientes. Assim, o diagnóstico foi indefinido com hipótese de associação de hábitos parafuncionais e erosão dentária com causa desconhecida.

Na radiografia panorâmica (Figura 3) não foi observado desgastes atingindo a polpa dentaria. Assim, foi definida a não necessidade de qualquer tratamento endodôntico prévio ao tratamento reabilitador.

Figura 3: Radiografia panorâmica



Na primeira sessão foi realizada uma moldagem com alginato para confecção de modelos de estudo. Após a confecção e análise criteriosa dos modelos, foi realizado um planejamento multidisciplinar. Em seguida foi solicitado um enceramento diagnostico de todos os elementos para confecção de mock-up e aprovação do planejamento por parte do paciente. Um jig em resina duralay foi confeccionado diretamente na boca do paciente para definição do aumento de DVO.

Na sessão seguinte, foi realizada prova do mock-up e planejamento para a gengivoplastia com osteotomia. Após aprovação do paciente foi pedido uma tomografia para definição da quantidade óssea a ser desgastada durante a cirurgia (Figura 4).

Figura 4: Tomografia (TC) com distâncias para osteotomia

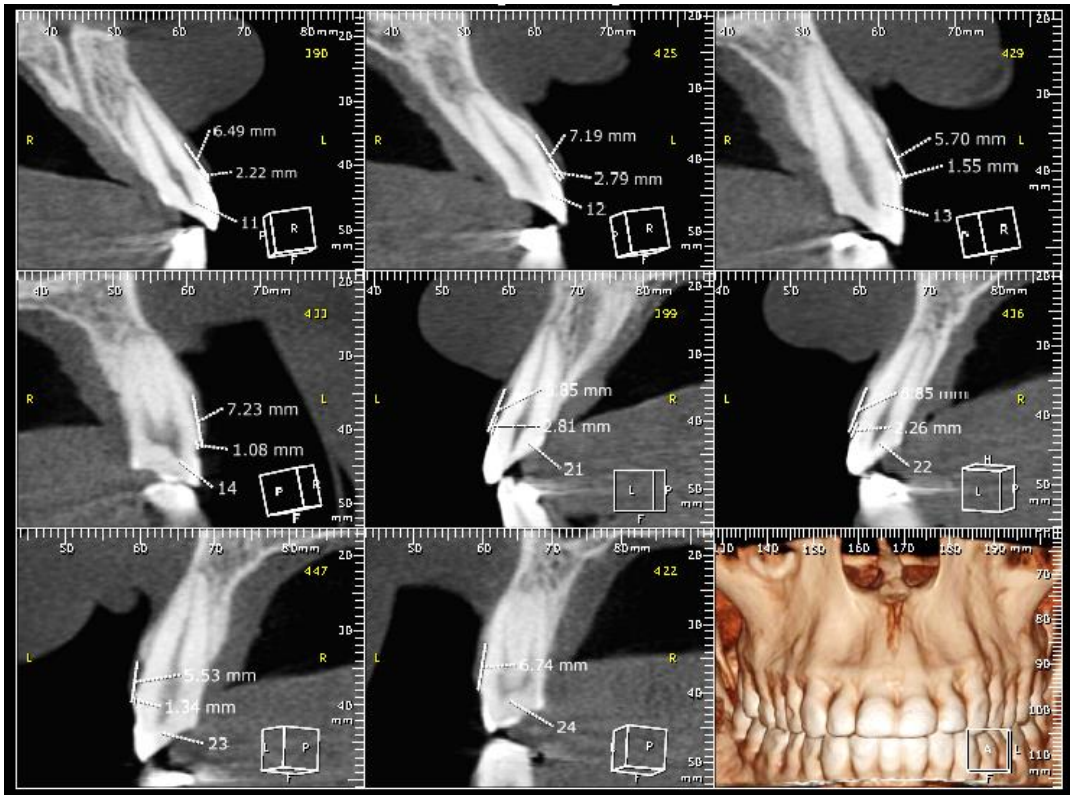

Assim, foi realizado o aumento de coroa clínica de segundo pré-molar até segundo pré-molar do lado contralateral com o auxílio de um guia de acetato para confeccionado a partir do enceramento diagnostico (Figura5). Em seguida, provisórios realizados através de uma muralha de silicona de condensação, foram confeccionados em resina bis- acrílica (3M).

Figura 5: Guia de acetato para aumento de coroa clínica



Após 45 dias de espera para cicatrização da gengiva, foram realizados preparos para coroa total nos elementos 11, 12, 21 e 22, preparos para facetas nos elementos13 e 23 e preparos para table tops nos elementos posteriores superiores e inferiores (Figura 6) seguindo os desgastes já existentes com o objetivo de criar preparos conservadores, eliminando a menor quantidade esmalte possível. Os elementos anteriores inferiores não apresentavam nenhum tipo de desgaste, assim, foram mantidos hígidos.

Figura 6: Preparos dos elementos dentários



Estudos mostram que a silicona de adição (figura 7) é um material de moldagem considerado padrão ouro, pois possui diversas qualidades que superam outros materiais de

moldagem existentes na odontologia, uma vez que ele tem como característica melhor estabilidade dimensional, maior possibilidade de vazamento de gesso, fácil manipulação, alta precisão de detalhes, não possui distorções na remoção do molde, não gera subproduto após sua polimerização, baixo tempo de presa, sabor e odor agradável, possibilidade de tardar o vazamento (podendo ser confeccionado em até uma semana) e de se obter vários vazamentos com o mesmo molde em alta precisão (Silva, DLF; 2022).

Figura 7: Moldagens em silicone de adição

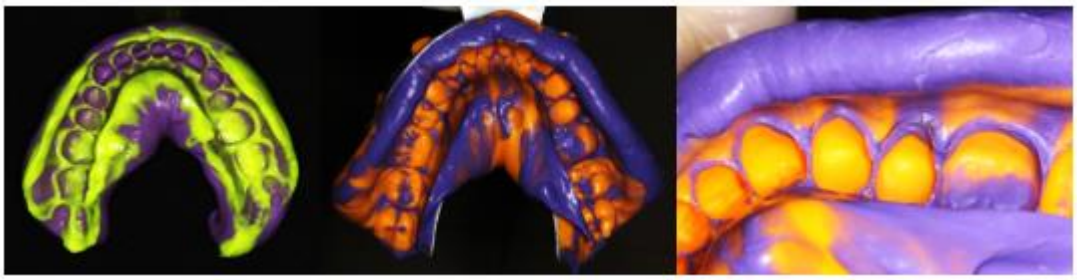

Após discussão e pesquisas em artigos científicos (Yin et al.,2019; Huang et al., 2020) foi definido a utilização de cerâmica feldspática na região anterior devido a suas características estéticas. Na região superior posterior, devido a necessidade de uma maior resistência, foi definido o uso de disilicato de lítio (E-max CAD) caracterizado pela sua estética favorável e alta resistência e na região inferior, optou-se por utilizar Lava Ultimate, uma resina nano cerâmica, devido a seu modulo de elasticidade ser mais semelhante com o dente natural.

A resina composta nanocerâmica (Lava Ultimate) apresenta 80% de carga cerâmica na sua composição. Com isso, confere melhor polimento e resistência ao desgaste. Contribui, ainda, para redução dos espaços intersticiais, aumentando a densidade de partículas, diminuindo a absorção de água e bloqueando a propagação de trincas. (Lima, F.F; 2016)

As restaurações de cerâmicas apresentaram resultados semelhantes às resinas em espessuras médias, com tendência a melhores resultados quando em maior espessura, especialmente coroas. Também se mostrou com boa resistência a flexão e a fraturas. (Frangiotti, M. O.; 2017)

A cerâmica reforçada por dissilicato de lítio é indicada para coroas parciais (inlays ou onlays), para coroas totais, facetas e lâminas. Em contrapartida, as cerâmicas predominantemente vítreas, também chamadas de feldspáticas, apresentam desempenho insatisfatório em coroas totais posteriores, sendo indicadas para região anterior, por suas

características de translucidez, propriedades ópticas e capacidade de mimetizar os aspectos do esmalte dentário. (Lima, F.F; 2016)

Em seguida, Aguiar et al, diz que o sucesso dos trabalhos reabilitadores indiretos está diretamente relacionado a uma cimentação adequada, ou seja, da união micromecânica entre a superfície do dente, a cerâmica e os agentes de cimentação. O objetivo dessa união deveria ser a formação de um complexo restaurador homogêneo, capaz de suportar as tensões geradas pelas cargas mastigatórias.

É importante que ao utilizar diferentes materiais, como no presente trabalho, o profissional conheça as indicações e formas corretas de cimentação de cada técnica. Vale ressaltar, as facetas convencionais em cerâmica reforçadas por dissilicato de lítio foram cimentadas utilizando-se cimento resinoso fotopolimerizável (Acido ultra etch da Ultradent para condicionamento de esmalte /dentina; Sistema adesivo de 3 passos da 3M; cimento resinoso dual RelyX ARC; fotopolimerizador Valo). Esses cimentos são bem indicados para cimentação de restaurações indiretas de cerâmica, pelo seu baixo grau de solubilidade, boa compatibilidade com os tecidos bucais, elevada resistência à compressão e à tração, ligação micromecânica ao esmalte preparado, à dentina e às superfícies de cerâmica, selamento marginal, boa retenção inicial e ainda, por estarem disponíveis em uma ampla gama de cores. A utilização dos cimentos resinosos como materiais de cimentação aumenta a resistência à fratura das cerâmicas, o que juntamente com suas excelentes propriedades, coloca estes materiais como primeira escolha no processo de cimentação adesiva. Contudo, deve-se lembrar que só é possível a união química entre cimentos resinosos e cerâmicas que possuem abundância de SiO2 (dióxido de silício) em sua composição, ou seja, as chamadas cerâmicas reforçadas por silício.

Por fim, após finalização, acabamento e ajuste oclusal do caso, foi realizada uma moldagem para confecção de uma placa de acetato, para proteção das cerâmicas. Como o paciente apresenta lábio superior hipotônico (figura 8), provocando uma exposição exagerada do tecido gengival. Com isso, foi sugerido ao paciente aplicação de toxina botulínica para melhora dessa condição, mas não foi aceita por ele, mostrando-se satisfeito com o resultado alcançado (figuras 9 e 10).

Figura 8: Paciente em repouso, apresentando lábio superior hipotônico.



Figura 9: Foto intrabucal em oclusão.



Figura 10: Caso final



Fonte: (Unesp-FOAr)

3. DISCUSSÃO

Segundo Vaz et al (2015); Tunac (2019); Mak (2019); Lee (2019) e todos seus colaboradores, para pacientes que apresentam desgaste generalizados em sua dentição, são considerados um desafio para o tratamento restaurador. Oudkerka et al, em 2020, observou que nos últimos anos, teve um aumento significativo na prevalência de desgaste dentário, especialmente em pacientes jovens. É unanime, na literatura, a indicação de um planejamento e necessidade de tratamento para esses casos. No entanto, Albertini G., Bechelli D., Capusotto A, em 2021, citaram que ainda há clínicos que optam por não os tratar e permitem que esse tipo de destruição patológica evolua.

Em 2015, Milosevic, A. apresentou um estudo, em Londres, enfatizando quanto o desgaste dentário tornou-se um problema significativo. Relatou que 77% dos 6.469 adultos examinados apresentavam desgaste, com 15% apresentando desgaste moderado e 2% com desgaste dentário severo. O desgaste moderado aumentou de 11% em 1998 para 15% em 2009. O desgaste dentário foi relacionado à idade, de modo que mais de 80% das pessoas com mais de 50 anos no Reino Unido exibiram algum desgaste dentário e os autores concluíram que a proporção crescente de jovens adultos com desgaste moderado provavelmente era clinicamente importante. O desgaste do dente engloba erosão ácida, abrasão e atrito. A apresentação clínica depende do fator etiológico predominante e de fatores do paciente, como relações oclusais, hábitos e estado restaurador. A reabilitação restauradora da dentição desgastada e particularmente a sobrevivência de restaurações recebeu algumas pesquisas limitadas, mas geralmente os estudos têm amostras pequenas e períodos de observação curtos. Um total de 1010 compósitos diretos foram colocados em 164 pacientes e apenas 71 (7%) dos compósitos diretos falharam.

Essa situação é promovida pela mudança de estilo de vida, particularmente a erosão química favorecida por alimentos/bebidas ácidas e refluxo gastresofágico, enquanto o desgaste mecânico está frequentemente relacionado à presença de bruxismo, que gera atrito e abrasão. O desgaste severo do tecido dentário pode gerar dor devido à exposição dos túbulos dentinários e diminuição da função mastigatória. Além disso, o desgaste dentário severo leva a uma aparência inestética na maioria dos pacientes, que relatam uma real desvantagem social, menciona Oudkerka et al.

Com isso, Moura, A.C.; cita Imfeld (1996), uma classificação de erosão foi criada, de acordo com a etiologia: erosão extrínseca, erosão intrínseca e erosão idiopática. Erosão extrínseca é fruto de ácidos exógenos, podendo ser sucos cítricos, refrigerantes e bebidas

alcoólicas. Erosão intrínseca é resultado de ácidos endógenos, que é associado às desordens alimentares, como por exemplo, bulimia e anorexia; refluxo gástrico e doença renal crônica; também podendo ser associada à síndrome de Sjögren. É classificada como erosão idiopática quando a investigação, por meio de exames clínicos e anamnese, não possibilitam um diagnóstico. Os primeiros sinais da erosão química dental são: diminuição do brilho do esmalte, desaparecimento do biofilme visível e polimento das superfícies dentais tocadas pelo ácido, devida a perda da micro anatomia. Lee et al, corroboram e reforçam que, uma vez que o esmalte é desgastado por um hábito para funcional, como o bruxismo, a dentina é exposta e a abrasão prossegue rapidamente. Nesses pacientes, um procedimento de reabilitação de boca inteira é indicado.

Lee et al recomenda uso do enceramento diagnóstico para examinar em todos os aspectos, em três dimensões, para casos de reabilitação de boca inteira ou restauração estética anterior, já que uso de fotos e do DSD (Digital Smile Design) são bidimensionais. Além de poder analisar a oclusão nas posições mandibular cêntrica e excêntrica, tridimensionalmente, com o enceramento diagnóstico posicionado em articulador semi-ajustável.

Atualmente, a chamada técnica “sem preparo” ressurgiu como uma forte tendência sobre a simplificação das restaurações adesivas de cerâmica dos dentes anteriores. Anos atrás, essas abordagens não invasivas foram prejudicadas e substituídas por “preparos mais pronunciados para cerâmicas” como resultado de métodos laboratoriais simples, mas extremamente excessivos. O desenvolvimento de materiais que permitem a confecção de peças cerâmicas muito finas e resistentes, aliado à odontologia adesiva, favorece a difusão da técnica sem preparo. Contudo, para que os objetivos do tratamento restaurador sejam obtidos ainda que pouco ou nenhum preparo seja realizado na superfície dentária, torna-se importante enfatizar o conceito de preparações dentárias guiadas, tendo como auxiliares o enceramento e o mock-up. (VAZ et al.)

Seguindo esse raciocínio, no caso apresentado, a associação de técnicas e materiais diferentes propiciou resultados estéticos e funcionais satisfatórios, respeitando-se os aspectos da oclusão, bem como, devolveu a harmonia do sorriso e a função mastigatória eficiente, considerados como os principais objetivos de uma reabilitação oral. Portanto, Aguiar et al. enfatiza que a seleção dos tipos de técnicas a serem empregadas nas reabilitações orais, bem como a associação entre elas depende de vários fatores, dentre eles, habilidade profissional, o desejo do paciente, sabendo-se das vantagens e desvantagens de cada técnica, custo, grau de exigência estética, dentre outros. É importante que o profissional conheça as propriedades de

diferentes materiais utilizados nas reabilitações orais, para poder indicar com segurança e executá-las respeitando os princípios clínicos corretos.

Embora muitos novos materiais restauradores, como cerâmica de vidro, tenham sido desenvolvidos para uso em odontologia digital, eles têm ductilidade e integridade limitadas em comparação com restaurações convencionais de metal precioso, defende Lee et al. A ductilidade e a maleabilidade desempenham papéis importantes na distribuição uniforme do estresse aplicado à restauração, evitando que força excessiva seja transmitida aos dentes e tecidos periodontais. Contudo, Vaz et al reforça que os sistemas cerâmicos são capazes de oferecer boas propriedades, como biocompatibilidade, boas propriedades mecânicas, estabilidade de cor, resistência ao desgaste e lisura superficial, permitindo a manutenção de boa saúde periodontal, além de excelentes propriedades ópticas, semelhantes às dos tecidos dentários.

Segundo Yin et al, em 2019, os sistemas CAD/CAM foram desenvolvidos rapidamente nos últimos 25 anos com a crescente demanda por estética e conforto em próteses orais. Métodos laboratoriais tradicionais, incluindo moldagem, modelagem, fabricação de padrões de cera, sinterização, incorporação, fundição e polimento necessários para fabricar cerâmicas são demorados, sensíveis à técnica, imprecisos e imprevisíveis devido a vários fatores ambientais e fatores humanos.

Porém, os sistemas CAD/CAM tornaram-se menos caros, mais fáceis de usar e mais precisos, melhorando o desempenho clínico de restaurações de cerâmica pura. Os materiais CAD/CAM modernos podem ser divididos em três categorias: vitroceramica CAD/CAM, alumina policristalina compatível com CAD/CAM e zircônia cerâmica híbrida CAD/CAM ou resina composta.

Assim como no caso apresentado, Tunac e colaboradores, em 2019, também apresentou um ensaio clínico utilizando Lava Ultimate (3M Espe) para restaurações do segmento posterior inferior, por fresamento no sistema CAD/CAM. Contudo, Yin et al relata que a 3M Oral Care está removendo a indicação de coroa para seu produto restaurador Lava™ Ultimate CAD/CAM porque as coroas se descolam a uma taxa mais alta do que o previsto e não atendem consistentemente aos altos padrões da 3M para qualidade e desempenho. No entanto, alguns fabricantes ainda acreditam que esses materiais ainda podem ser utilizados na região posterior.

Estudos de Huang et al, em 2020, que compararam finas restaurações oclusais confeccionadas em três materiais CAD/CAM diferentes com propriedades elásticas. São eles, vitrocerâmica de dissilicato de lítio IPS E.max CAD, rede de cerâmica com infiltrado de polímero Vita Enamic e resina nanocerâmica Lava Ultimate. Em relação à tensão distribuída no sentido oclusal, demonstrou, de acordo com os resultados, que as restaurações de resina

composta apresentaram menor concentração de tensões, comparadas à restauração cerâmica. Considerando a interface faceta-dente sob a força mastigatória, Lava Ultimate não é recomendado para a região posterior oclusal, enquanto o dissilicato de lítio é, clinicamente, o único indicado entre eles, por apresentar menor índice de falhas. Enquanto Yin et al, como resultados, Lava Ultimate teve a menor probabilidade de falha na mesma resistência à flexão biaxial e a maior resistência na mesma probabilidade de falha em comparação com o outro material. Lava Ultimate apresentou o menor desgaste do dente oposto como vantagem.

Por fim, Oudkerka et al, diz que, materiais como Lava Ultimate apresentam boa capacidade de adaptação e fácil ajuste em boca, principalmente nos pontos de contato oclusal. Já que a cerâmica não pode ser facilmente ajustada e realizado novo polimento após cimentação. Ainda defende que as resinas nano-cerâmicas possuem um módulo de elasticidade, que é compreendido entre a dentina e esmalte, enquanto as cerâmicas são muito rígidas, e seria interessante apenas em casos de bruxismo e alto estresse oclusal. Logo que, segundo Loomans, B.A.C. et al, em pacientes com desgaste dentário severo, uma reabilitação completa com dimensão vertical de oclusão aumentada, as restaurações diretas de resina composta mostram um sucesso de 94,8% e uma taxa de sobrevivência de 99,3% após um período de 3,5 anos.

4. CONCLUSÃO

O sucesso e previsibilidade das reabilitações com restaurações indiretas, seja qual for a técnica e material utilizado, dependem de um exame clínico minucioso, diagnóstico preciso e um planejamento correto, levando-se em conta as indicações de cada técnica.

No caso apresentado as associações entre diferentes tipos de restaurações e facetas cerâmicas garantiram ao final do tratamento uma nova dimensão vertical de oclusão (DVO), devolvendo assim estética e função mastigatória, contribuindo para a satisfação e conforto do paciente.

A situação clínica relatada mostra que os avanços no desenvolvimento dos materiais adesivos, principalmente os cerâmicos, aliados à anamnese correta, diagnóstico precoce, planejamento ideal e técnicas de preparo minimamente invasivas, permitem a resolução de situações clínicas com deficiência estética e funcional, como nos casos de erosões ácidas ou mesmo desgaste por bruxismo, possibilitando a conclusão do tratamento em poucas sessões clínicas.

Verificou-se que o uso de guias que orientam o desgaste durante o preparo, através de fotos, enceramento de diagnóstico e recursos tecnológicos, torna o tratamento previsível, garantindo sucesso no resultado planejado.

Portanto, conclui-se que nessas situações clínicas, a combinação de sistema cerâmico IPS E.max, Lava Ultimate e cerâmica feldspática mostraram-se como importantes alternativas na solução estética e funcional de casos que apresentam desgaste dentário, comprometimento de cor, estrutura e/ou forma, restabelecimento nova de dimensão vertical, além de excelente adaptação marginal dessas restaurações confeccionas mediante sistemas CAD/CAM.

5. REFERÊNCIAS

AGUIAR, Emília M. G. *et al*. Diferentes sistemas cerâmicos na reabilitação oral: relato de caso clínico. **Rev Odontol Bras Central**, [*S. l.*], p. 31-36, 2016.

DIONYSOPOULOS, Dimitrios; GERASIMIDOU, Olga. Wear of contemporary dental composite resin restorations: a literature review. **Restorative Dentistry & Endodontics**, v. 46, n. 2, p. e18, 2021.

FOUDA, Ahmed Mahmoud; ATTA, Osama; KASSEM, Amr Shebl; *et al*. Wear behavior and abrasiveness of monolithic CAD/CAM ceramics after simulated mastication. **Clinical Oral Investigations**, v. 26, n. 11, p. 6593–6605, 2022.

FRANGIOTTI, Marlon de Oliveira. **CERÂMICAS x RESINAS INDIRETAS NA CONFECÇÃO DE RESTAURAÇÕES CAD/CAM EM DENTES POSTERIORES: UMA REVISÃO DE LITERATURA**. Trabalho de Conclusão de Curso (Bacharel em Odontologia) - Universidade Federal de Santa Catarina, [*S. l.*], 2017.

GUERRA, Vitor Hugo. **Reabilitação oral em paciente com parafunção e erosão ácida**. Trabalho de Conclusão de Curso (Bacharel em Odontologia) - Universidade Estadual Paulista, [*S. l.*], 2020.

HUANG, Xiao-qiong; HONG, Nan-rui; ZOU, Lei-yan; *et al*. Estimation of stress distribution and risk of failure for maxillary premolar restored by occlusal veneer with different CAD/CAM materials and preparation designs. **Clinical Oral Investigations**, v. 24, n. 9, p. 3157–3167, 2020.

LEE, Jae-Hyun; KIM, Sung-Hun; HAN, Jung-Suk; *et al*. Contemporary full-mouth rehabilitation using a digital smile design in combination with conventional and computer-aided design/manufacturing restorative materials in a patient with bruxism: A case report. **Medicine**, v. 98, n. 48, p. e18164, 2019.

LIMA, Fernanda Ferruzzi. **Avaliação da resistência à fadiga e modalidades de danos de coroas unitárias de dissilicato de lítio e resina nanocerâmica**. Tese (Doutora em Ciências Odontológicas Aplicadas) - Universidade De São Paulo, [*S. l.*], 2016.

LIMA, Milena Alves. **REABILITAÇÃO ORAL EM PACIENTE COM BRUXISMO**. Trabalho de Conclusão de Curso (Especialização em Prótese Dentária.) - Faculdade Sete Lagoas, [*S. l.*], 2017.

LOOMANS, B.A.C.; KREULEN, C.M.; HUIJS-VISSER, H.E.C.E.; *et al*. Clinical performance of full rehabilitations with direct composite in severe tooth wear patients: 3.5 Years results. **Journal of Dentistry**, v. 70, p. 97–103, 2018.

MAK, A; CHIO, A. Minimally invasive rehabilitation of the worn dentition: a case report utilising adhesive additive techniques and digital technologies. **Australian Dental Journal**, v. 64, n. S1, p. S46–S58, 2019.

MILOSEVIC, A.; BURNSIDE, G. The survival of direct composite restorations in the management of severe tooth wear including attrition and erosion: A prospective 8-year study. **Journal of Dentistry**, v. 44, p. 13–19, 2016.

MOURA, Ana Caroline de; CÉZAR, Juliana Resende. **EROSÃO QUÍMICA DENTAL: revisão de casos e protocolos de reabilitação**. Trabalho de Conclusão de Curso (Bacharela em Odontologia) - Universidade de Taubaté, [*S. l.*], 2018.

NEJATIDANESH, Farahnaz; SAVABI, Ghazal; AMJADI, Mehrak; *et al*. Five year clinical outcomes and survival of chairside CAD/CAM ceramic laminate veneers — a retrospective study. **Journal of Prosthodontic Research**, v. 62, n. 4, p. 462–467, 2018.

OLIVEIRA JUNIOR, Jailson Rodrigues; CRUZ, Marlon Eduardo Menezes da; DOVIGO, Lívia Nordi; *et al*. Long-term effects of simulated gastric juice alternated with brushing on hardness, substance loss, flexural strength and reliability of CAD-CAM monolithic materials. **Journal of Applied Oral Science**, v. 30, p. e20210536, 2022.

OUDKERK, J; ELDAFRAWY, M; BEKAERT, S; *et al*. The one-step no-prep approach for full-mouth rehabilitation of worn dentition using PICN CAD-CAM restorations: 2-yr results of a prospective clinical study. **Journal of Dentistry**, v. 92, p. 103245, 2020.

REABILITAÇÃO ORAL ATRAVÉS DE PLANEJAMENTO DIGITAL TRIDIMENSIONAL: REVISÃO DE LITERATURA E RELATO DE CASO CLÍNICO | Revista Ibero-Americana de Humanidades, Ciências e Educação. 2022.

ROSA, Jéssica Silva Ortiz. **Reabilitação Oral em paciente com erosão dental e Síndrome de Ehlers-Danlos: Relato de Caso**. Trabalho de Conclusão de Curso (Bacharela em Odontologia) - Universidade de Brasília, [*S. l.*], 2017.

SILVA, Douglas Luiz Ferreira da. **Prótese sobre implante, materias e técnicas de moldagem**. Trabalho de Conclusão de Curso (Bacharel em Odontologia) - Faculdade Sete Lagoas, [*S. l.*], 2022.

SILVA, Ebele Adaobi; SIMIONATO, Anselmo Agostinho; FARIA, Adriana Cláudia Lapria; *et al*. Mechanical Properties, Wear Resistance, and Reliability of Two CAD-CAM Resin Matrix Ceramics. **Medicina**, v. 59, n. 1, p. 128, 2023.

SILVA, Weider de Oliveira; BASÍLIA, Rames. Reabilitação bucal estética em pacientes bulímicos: relato de caso. **Rev Dental Press Estét.**, [*s. l.*], p. 126-36, 2013.

TUNAC, Ayse T.; CELIK, Esra U.; YASA, Bilal. Two-year performance of CAD/CAM fabricated resin composite inlay restorations: A randomized controlled clinical trial. **Journal of Esthetic and Restorative Dentistry**, v. 31, n. 6, p. 627–638, 2019.

VAZ, Maysa M. *et al*. Utilização do ensaio restaurador como guia de desgaste em reabilitação estética com sistema IPS e.max: caso clínico. **Rev Odontol Bras Central**, [*S. l.*], p. 6-10, 2015.

WANG, P., SUN, F., YU, Q., WU, G. **Three-dimensional analysis of the relationship between the structure of maxillary central incisor and the preparation of dental all-ceramic**. PLoS ONE, v. 13, n.12, 2018.

YIN, Ruizhi; KIM, Yu-Kyoung; JANG, Yong-Seok; *et al*. Comparative evaluation of the mechanical properties of CAD/CAM dental blocks. **Odontology**, v. 107, n. 3, p. 360–367, 2019.