**FACULDADE SETE LAGOAS - FACSETE**

**CURSO DE ESPECIALIZAÇÃO EM HARMONIZAÇÃO OROFACIAL**

Flávia Gomes Cunha

# APLICAÇÃO DA TOXINA BOTULÍNICA NO SORRISO GENGIVAL

SETE LAGOAS

2021

**FACULDADE SETE LAGOAS - FACSETE**

**CURSO DE ESPECIALIZAÇÃO EM HARMONIZAÇÃO OROFACIAL**

Flávia Gomes Cunha

# APLICAÇÃO DA TOXINA BOTULÍNICA NO SORRISO GENGIVAL

Artigo científico apresentado ao Curso de especialização *Lato Sensu* da Faculdade Sete Lagoas - FACSETE, como requisito parcial para obtenção do título de Especialista em Harmonização Orofacial

Área de Concentração: Odontologia

Orientador: Marcela Carvalho Espaladori

SETE LAGOAS

2021

**RESUMO**

**APLICAÇÃO DA TOXINA BOTULÍNICA NO SORRISO GENGIVAL**

A toxina botulínica (TB) é conhecida como uma potente neurotoxina que é produzida por uma bactéria gram positiva, anaeróbia estrita e esporulada, chamada *Clostridium Botulinum*. As aplicações estéticas da TB são variadas, dentre as quais podemos destacar o seu uso no sorriso gengival, que ocorre quando o paciente apresenta mais de 3 mm de exposição gengival durante o sorriso. Desta forma, o objetivo deste estudo foi apresentar as fundamentações científicas do uso da toxina botulínica no sorriso gengival. Para tal, foi feito um levantamento bibliográfico nas bases acadêmicas: BVS (Biblioteca Virtual em Saúde), PubMed e SciELO (*Scientific Eletronic Library Online*). As palavras chaves utilizadas foram: toxina botulínica, estética, sorriso gengival seus respectivos análogos em inglês. Foram selecionados para 30 trabalhos científicos, publicados entre 2015 e 2021. O uso da toxina botulínica para correção do sorriso gengival é indicado quando a hiperfunção do músculo perioral, que é responsável pela exibição gengival, mas pode ser usado para mascarar outras causas do sorriso gengival. Assim, frente aos estudos selecionados na presente revisão podemos afirmar que toxina botulínica tem demonstrado eficiência e segurança no tratamento do sorriso gengival, podendo ser utilizada como um procedimento estético que contribuirá para uma melhor harmonização orofacial.

**Palavras-Chave:** Estética; Toxina Botulínica; Sorriso Gengival

## INTRODUÇÃO

A Toxina Botulínica (TB) é uma potente neurotoxina produzida pela *Clostridium botulinum*, que é bactéria *gram* positiva, anaeróbia, estrita e esporulada. A TB apresenta sorotipos classificados de A à G, classificados de acordo com critérios

genéticos e fenotípicos, ação farmacológica e locais de ação. O sorotipo A é o que tem sido mais utilizado para finalidades estéticas. Além disso, a aplicação de TB é considerada o como o procedimento pioneiro entre as técnicas não invasivas dentre os tratamentos estéticos (PARK & AHN, 2021; SAMIZADEH & De BOULLE, 2018; WITMANOWSKI & BTOCHOWIAK, 2020).

O uso da Toxina Botulínica (TB) apresenta para a Odontologia, Medicina e para a Estética variadas aplicações terapêuticas. Pode-se dizer que a introdução da Toxina Botulínica para fins estéticos ocorreu por um mero acaso, quando o oftalmologista Jean Carruthers, após tratar pacientes com blefaroespasmos com a Toxina Botulínica A, observou que as linhas de expressão foram eliminadas. Nos anos 2000, a ANVISA (Agência Nacional de Vigilância Sanitária) aprovou o uso de algumas marcas comerciais de TB para o uso em rugas dinâmicas (PARK & AHN, 2021; MONHEIT & PICKET, 2017).

Frente às aplicações estéticas da TB é importante destacar que a percepção da beleza está em constante mudança desde a infância até a velhice. De fato, os padrões de beleza mudaram ao longo dos séculos com o aumento da consciência sobre a estética, apesar disso, o rosto continua sendo a principal fonte de informações para identificação, autoestima e até mesmo discriminação (KATTIMANI *et al*., 2019).

Neste sentido, o sorriso é considerado a mais agradável e complexa de todas as expressões faciais, sendo a forma mais eficaz de percepção visual das emoções. Por sua vez, o sorriso de uma pessoa depende de três componentes principais: dentes, gengivas e lábios. Sugere-se que em um sorriso atraente a quantidade perfeita de tecido gengival maxilar mostrado seria de 3 mm. Desta forma, o sorriso gengival, ou exposição gengival excessiva na arcada superior ao sorrir, tem sido reconhecido como a diferença entre a margem inferior do lábio superior e a margem superior dos incisivos e é considerado um dos aspectos cosméticos que mais causa insatisfação estética (AL-FOUZAN *et al*., 2017).

Desta forma, o objetivo deste estudo foi apresentar as fundamentações científicas do uso da toxina botulínica no sorriso gengival. Para tal, foi feito um levantamento bibliográfico nas bases acadêmicas: BVS (Biblioteca Virtual em Saúde), PubMed e SciELO (*Scientific Eletronic Library Online*). As palavras chaves utilizadas foram: toxina botulínica, estética, sorriso gengival seus respectivos análogos em inglês. Foram selecionados para 30 trabalhos científicos, publicados entre 2015 e 2021.

## DESENVOLVIMENTO

Uma exotoxina é uma substância química solúvel, nas quais incluem-se as enzimas citolíticas e as proteínas que se ligam a receptores, que alteram a função da célula acarretando sua morte. Sua liberação ocorre devido ao metabolismo e o crescimento da bactéria, podendo causar desde diarreia até perda neuronal e morte (PARK & AHN, 2021).

Devido a sua toxicidade, sua dose letal não é alta, cerca de 1mg pode matar muitas cobaias. Apesar disso, as exotoxinas são sensíveis à temperatura, apresentando uma maior inatividade entre 60 e 80 ºC. As exotoxinas se dividem em três tipos de acordo com a sua ação: as citotoxinas, que agem nas células hospedeiras destruindo suas funções, as enterotoxinas, que agem sobre as células de revestimentos gastrointestinais e as neurotoxinas que interferem nos impulsos nervosos (PARK & AHN, 2021; SAMIZADEH & De BOULLE, 2018).

Neste sentido, a bactéria *Clostridium Botulinum* é capaz de sintetizar neurotoxinas com uma cadeia polipeptídica simples e única de 150 kDa. Sua estrutura apresenta dois átomos de zinco no sorotipo C enquanto todos os outros sorotipos apenas um. A forma ativa da neurotoxina é formada a partir da sua lise por proteases, formando duas cadeias proteicas: a leve e a pesada. A cadeia leve (L), que é a forma ativa da neurotoxina, pesa 50kDa, sendo responsável pela atividade metaloproteasica zinco dependente, a qual impede a liberação dos neurotransmissores, via bloqueio das vesículas de fusão pré-sinápticas (inibição da exocitose dos sinaptossomos que contém acetilcolina. Por sua vez, a cadeia pesada (H) está dividida em duas porções de 50kDa cada a Hc e Hn que são respectivamente responsáveis pela ligação aos receptores extracelulares e internalização na célula nervosa (PARK & AHN, 2021; SAMIZADEH & De BOULLE, 2018).

Podemos afirmar que a TB (proteína de 150kDa) só estará na forma ativa após a clivagem que origina os três fragmentos polipeptídios (50kDa cada), que são chamados de BONTOXILYSIN. Importante saber que cada fragmento exerce uma função específica: o ancoramento da toxina à membrana, a ligação da toxina aos receptores extracelulares e a internalização na célula nervosa, e na translocação da cadeia leve para o citoplasma do neurônio são funções do fragmento de cadeia pesada; já a cadeia leve, por ser a porção catalítica e proteolítica é responsável pela

atividade metaloproteasica impedindo a liberação dos neurotransmissores (PARK & AHN, 2021; SAMIZADEH & De BOULLE, 2018).

Além disso, devido à presença da proteína SNAP-25 na sua cadeia leve, que tem um papel importante na secreção de acetilcolina, faz com que a TBA seja mais eficaz que a TBB. Apesar de ser considerada tóxica ou venenosa, o uso da TB vem sendo explorado devido ao seu potencial terapêutico (SAMIZADEH & De BOULLE, 2018; KATTIMANI *et al*., 2019).

A TB é considerada a mais letal das substâncias existentes, destacando-se a do tipo A como a forma mais potente dessa neurotoxina, dentre os tipos existentes. A dose letal média é de 10--9g/kg (DL50) que seria a dose de toxina que pode levar à morte em 50% dos casos. Importante salientar que é a dose que vai definir a toxina como veneno. Por exemplo, alguns autores estimam que apenas um grama de toxina (aerossol) poderia levar à morte de cerca de 1,5 milhões de pessoas. Já a dose intravenosa considerada letal é de 0.8 a 0.9 ng/kg de peso corporal e a via oral de 0,2 a 1 µg por kg/peso corporal (PARK & AHN, 2021; SAMIZADEH & De BOULLE, 2018).

É importante destacar que a TB é uma neurotoxina dose dependente, sendo o principal efeito observado é a fraqueza muscular. Basicamente, este efeito ocorre devido ao bloqueio, cálcio dependente, da liberação da acetilcolina nos terminais da placa motora, que impede a transmissão do impulso nervoso até a o músculo. Ocorre uma ligação irreversível da TB à membrana neuronal na terminação nervosa, especificamente na junção neuromuscular. Por sua vez, já no citoplasma do terminal do axônio, a TB vai clivar proteínas fundamentais para a ação da acetilcolina, bloqueando assim a transmissão sináptica excitatória (PARK & AHN, 2021; SAMIZADEH & De BOULLE, 2018; MUÑOZ-LORA, JABBARI & LACKOVIC, 2019).

O seu mecanismo de ação é sobre os receptores colinérgicos impedindo a liberação da acetilcolina, sendo o principal efeito observado, quando administrado em dose terapêutica, é a paralisia do músculo alvo através da diminuição da contração muscular, sendo esta propriedade muito útil em diversas aplicações terapêuticas e estéticas (PARK & AHN, 2021; SAMIZADEH & De BOULLE, 2018; KATTIMANI *et al*., 2019; SCHLESSINGER *et al*., 2017 MUÑOZ-LORA, JABBARI & LACKOVIC, 2019).

A ação sobre os músculos estriados apresenta como mecanismo clássico a inibição da liberação da acetilcolina no terminal nervoso periférico, atuando nos motoneurônios e neurônios sensoriais. Assim, após a injeção, a TB atinge o terminal nervoso colinérgico através de processos associativos de dispersão e difusão, dando

início a processo de três etapas: 1) ligação ao terminal nervoso colinérgico; 2) internalização/translocação; 3) inibição da exocitose do neurotransmissor (cálcio dependente). Importante destacar que para que seu mecanismo ocorra, a molécula de TB deve estar íntegra, isto é, com as suas duas cadeias (leve e pesada) e com a molécula de zinco (PARK & AHN, 2021; SAMIZADEH & De BOULLE, 2018; KATTIMANI *et al*., 2019; SCHLESSINGER *et al*., 2017).

A ligação da TB ocorre em receptores de alta afinidade que são predominantes nos neurônios colinérgicos dos nervos motores, sendo que esta ligação ocorre através do domínio de ligação da cadeia pesada (PARK & AHN, 2021; SAMIZADEH & De BOULLE, 2018; KATTIMANI *et al*., 2019; SCHLESSINGER *et al*., 2017).

Logo após a sua ligação com o neurônio ocorre a internalização/translocação da TB, o qual é intermediado por um receptor de endocitose localizado na porção amielínica da junção neuromuscular nos mamíferos. Esse processo foi descrito em duas fases distintas: na primeira ocorre através de uma entrada rápida que se utiliza de um sistema de vesículas e na segunda etapa seria uma entrada lenta, que ocorreria em horas e tem menos especificidade (PARK & AHN, 2021; SAMIZADEH & De BOULLE, 2018; KATTIMANI *et al*., 2019; SCHLESSINGER *et al*., 2017).

A terceira etapa do mecanismo de ação é a inibição cálcio dependente da liberação ou exocitose do neurotransmissor. Postula-se que a ação de inibitória da TB, após a ligação da toxina às membranas, esteja relacionada a atividade proteolítica zinco dependente da cadeia leve que quebra (lise) seletivamente a proteína SNAP, que tem papel importante na ancoragem e liberação da acetilcolina (processo cálcio dependente) que está armazenada em vesículas dentro das terminações nervosas (PARK & AHN, 2021; SAMIZADEH & De BOULLE, 2018; KATTIMANI *et al*., 2019; SCHLESSINGER *et al*., 2017) (Figura 1 A).

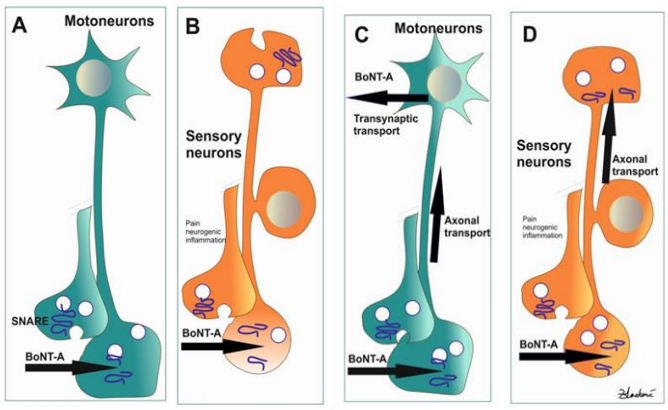

**Figura 01**: **A/B** Mecanismo Clássico de Ação da Toxina Botulínica A. **C/D** Visão Emergente da Ação da Toxina Botulínica A.
**Fonte:** (MUÑOZ-LORA, JABBARI & LACKOVIC, 2019)

Importante destacar que por esse modelo clássico, a ação da toxina botulínica nos neurônios sensoriais ocorre da mesma forma que nos motoneurônios (Figura 1B), prevenindo a liberação de neurotransmissores e mediadores que vão bloquear a dor e possivelmente a inflamação (MUÑOZ-LORA, JABBARI & LACKOVIC, 2019).

Entretanto, uma visão emergente baseada em relatórios de pesquisas recentes tem sido apresentada, a qual sugere a existência de transporte axonal da toxina botulínica A (TBA) em motoneurônios (Figura 1C) e neurônios sensoriais (1D) da periferia para o sistema nervoso central. Em motoneurônios, o efeito dominante é o silenciamento clássico da junção neuromuscular; no entanto, parte da TBA é transportada para o cérebro, onde é transcitose para os neurônios superiores (MUÑOZ-LORA, JABBARI & LACKOVIC, 2019).

O significado fisiológico desse processo ainda não é conhecido. Em neurônios sensoriais, depois que o transporte axonal é bloqueado, o efeito da TBA no comportamento de dor não é encontrado. A hipótese mais simples seria que a TBA cliva o SNAP25 na terminação nervosa central do neurônio sensorial. No momento, não há evidências claras de transporte transináptico de TBA nas sinapses sensoriais do sistema nervoso central (MUÑOZ-LORA, JABBARI & LACKOVIC, 2019).

É importante saber que a proteína SNAP, é umas das proteínas do complexo de proteínas chamados de SNARE (*Soluble N-ethylmaleimide-sensitive factor attachment protein-receptor*), que se liga ao receptor colinérgico do neurônio e esse complexo irá desencadear uma cascata de eventos que levará a liberação da acetilcolina. Quando esta ligação não ocorre (proteólise da SNAP) não ocorre a cascata de eventos e, portanto, não tem a liberação da acetilcolina. O Complexo proteico SNARE possui proteínas específicas para cada sorotipo de toxina botulínica, no caso da TBA a proteína degradada é a SNAP-25 (PARK & AHN, 2021; SAMIZADEH & De BOULLE, 2018; KATTIMANI *et al*., 2019).

Destacamos ainda que o SNARE tem papel central para o mecanismo que media a fusão de vesículas sinápticas com a membrana plasmática pré-sináptica, que leva à liberação do neurotransmissor. Quando ocorre a quebra do SNARE pela TB não há um impedimento dessa fusão, mas resulta em complexo não funcional, onde a acoplagem do influxo de cálcio é interrompida. A inibição do complexo SNARE,

resultará na paralisia flácida (PARK & AHN, 2021; KATTIMANI *et al*., 2019; SCHLESSINGER *et al*., 2017).

Apesar disso, a TBA não afeta a síntese ou o armazenamento da acetilcolina e muito menos a condução dos sinais elétricos. Evidências sugerem que o a inibição química, também denominadas denervação química, estimula o crescimento de brotamentos nos axônios laterais. Cerca de dois meses depois do bloqueio da junção neuromuscular pela TB, ocorre uma recuperação do terminal nervoso, através do surgimento dos brotamentos, isto é, surgem novos terminais nervosos, restabelecendo assim outros contatos sinápticos. É através desses brotamentos nervosos que há a restauração parcial do tônus muscular. Além disso, com o tempo há o reestabelecimento das proteínas de fusão (SNARE) e os brotamentos sofrem uma involução (PARK & AHN, 2021; SAMIZADEH & De BOULLE, 2018; KATTIMANI *et al*., 2019; SCHLESSINGER *et al*., 2017).

Devido a sua grande aplicabilidade, baixos e raros efeitos adversos, o uso da Toxina Botulínica está cada vez mais presente. Entretanto, apesar de ter baixo risco de efeitos colaterais, com a popularização do seu uso em diferentes tratamentos estéticos, o número de casos de complicações decorrentes principalmente do uso indiscriminado aumentou significativamente, levando ao surgimento de diversos estudos reportando esses casos. Esses eventos também podem estar relacionados à falta de conhecimento sobre a farmacologia clínica e as diferenças entre as formulações dos produtos comumente disponíveis (PARK & AHN, 2021; SERRERA-FIGALLO *et al.,* 2020; SAMIZADEH & De BOULLE, 2018).

As principais formulações de Toxina Botulínica A são: Onabotulínica A (ONA; Botox® / Vistabel®; Allergan Inc., Dublin, Irlanda) Abobotulínica A (ABO; Dysport® / Azzalure®; Ipsen, Paris, França / Galderma, Lausanne, Suíça); Incobotulínica A (INCO; Xeomin® / Bocouture®, NT 201; Merz Pharmaceuticals GmbH, Frankfurt, Alemanha (CHOUDHURY *et al*., 2021; SHOME *et al*., 2019; BERTOSSI *et al.,* 2018). Os diversos produtos disponíveis no mercado são únicos e variam em termos de unidades, propriedades químicas, atividades biológicas e peso, não sendo, portanto, intercambiáveis. Desta forma, para uma prática clínica segura e para obter resultados ideais, faz-se necessário compreender as questões clínicas de potência, taxa de conversão e questões de segurança (disseminação de toxinas e imunogenicidade) (PARK & AHN, 2021; SAMIZADEH & De BOULLE, 2018).

Na Odontologia, os sorotipos A e B destacam-se pelos seus potenciais efeitos no tratamento de bruxismo, paralisia facial, distúrbios da articulação temporomandibular (ATM), dor neuropática, hipersialose, distonia e sorriso gengival (GALADARI *et al*., 2021; MUÑOZ-LORA, JABBARI & LACKOVIC, 2019; BERTOSSI *et al*., 2018; SUNDARAM *et al*., 2016; GENDLE & NAGLER, 2015).

A exposição gengival excessiva, ou “sorriso gengival” (SG), é definida como a exposição de mais de 2 a 3 mm de gengiva ao sorrir. A exposição gengival excessiva pode ser causada por uma combinação de fatores, mais comumente exposição inadequada da coroa ou músculos elevadores hiper funcionais do lábio superior. Desta forma o cirurgião-dentista deve identificar a causa do SG para determinar o seu tratamento (PEREIRA *et al.,* 2020; SOUZA & MENEZES, 2019; MOREIRA *et al*., 2019; DURUEL *et al*., 2019A; DURUEL *et al*., 2019B; BISPO, 2019; ARAÚJO *et al*., 2018; BERTOSSI *et al*., 2018; DELPACHITRA, SKLAVOS & DASTARAN, 2018; AL-FOUZAN *et al*., 2017; DE MATOS *et al*., 2017; CHAGAS *et al*., 2017; SUNDARAM *et al*., 2016; NASR *et al.,* 2015).

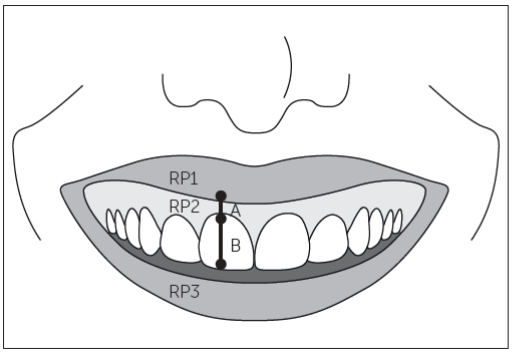


**Figura 02**: Medidas lineares e pontos de referência para avaliações pré e pós-injeção.
**Fonte:** (HESSA AL WAYLI, 2019)

Na Figura 02, observamos as medias lineares e os pontos de referências para avaliações pré e pós injeção de TB, onde R1 é a margem inferior do lábio superior perpendicular e superior à porção média da margem gengival do incisivo central superior; RP2 é a margem gengival do incisivo central superior em seu ponto médio e RP3 é o ponto médio da borda incisal do incisivo central superior. As medições registradas são A = RP1 a RP2 e B = RP1 a RP3 menos RP1 a RP2 (AL WAYLI, 2019).

Alguns pacientes procuram tratamento para o sorriso gengival, desde procedimentos invasivos, como gengivoplastia, tratamento ortodôntico e ressecção óssea, até procedimentos menos invasivos, como injeções de toxina botulínica A. A

TBA é eficaz para essa indicação porque a musculatura ao redor da boca é crítica para a formação do sorriso. Na verdade, pacientes com sorrisos gengivais tendem a ter pelo menos 20% mais forças muscular para levantar os lábios do que aqueles que não o fazem (DURUEL *et al*., 2019B; BISPO, 2019; ARAÚJO *et al*., 2018; BERTOSSI *et al*., 2018; DELPACHITRA, SKLAVOS & DASTARAN, 2018; AL-FOUZAN *et al*., 2017).

De acordo com Nasr *et al*., (2015) a literatura apresenta vários tipos de toxina botulínica que vem sendo aplicadas com técnicas de injeção e doses distintas, em seis músculos: o levantador do lábio superior e da asa do nariz (LLSAN), o levantador do lábio superior (LLS), o zigomático menor (Zmi), o zigomático maior (ZM), o depressor do septo nasal (DSN) e o orbicular da boca (OO). Além disso, tem sido utilizado o ponto Yonsei para a aplicação de TB, que está localizado no centro do triângulo formado confluência dos músculos LLS, LLSAN e Zm (Figura 03).

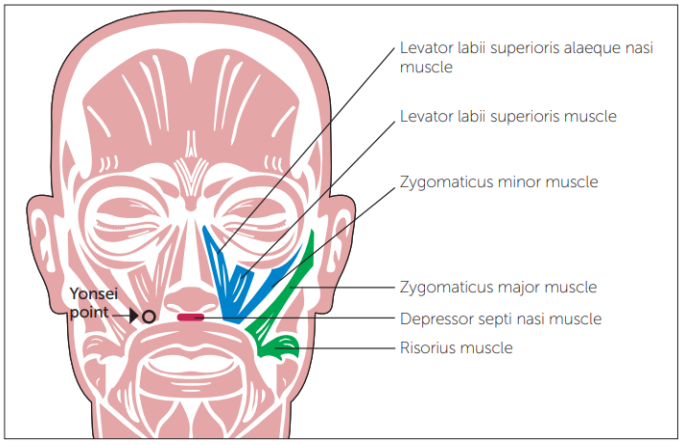


**Figura 03**: Músculos alvo para o tratamento de exposição gengival excessiva e ponto Yonsei.
**Fonte:** (AL WAYLI, 2019)

No ano seguinte, Sundaram *et al.,* (2016) publicaram as recomendações do Consenso Global de Estética sobre o uso da toxina botulínica Tipo A no tratamento do sorriso gengival, na qual estabeleceram que a aplicação deve ser realizada nos seguintes músculos alvo: convergência do elevador lábio superior e asa do nariz e zigomático menor com inserção de levantador lábio superior. As aplicações devem ser intramusculares de 1 a 2 pontos por lado, dose de toxina onabotulínica A de 0.5 a 2 U por ponto. A dose total de 1 a 4 U, sendo que doses de até 8 U podem ser apropriadas para alguns pacientes.

Bertossi *et al.,* (2018) apresentaram o consenso italiano sobre o uso da toxina onabotulínica A, no qual estabeleceram recomendações para seu uso em diversas indicações, incluindo o sorriso gengival, para o qual o consenso foi de 60% dos

participantes. O músculo levantador do lábio superior e asa do nariz e o depressor septo nasal são os músculos alvo. Foi sugerido tratar o sorriso gengival com três locais de injeção de toxinas, um de cada lado para o músculo levantador do lábio superior e asa do nariz e outro central para o depressor do septo nasal.



**Figura 04**: Músculos alvo para o tratamento de exposição gengival excessiva.
**Fonte:** (BERTOSSI *et al.,*2018)

A dose recomendada é de 2 U por local de injeção. Em relação aos dois locais laterais, a agulha deve ser posicionada 3-4 mm lateralmente à narina e 1 cm acima de sua base, com penetração a meio comprimento. O objetivo é atingir o lábio superior sem interferir na função do músculo orbicular da boca (BERTOSSI *et al.,* 2018).

Como anteriormente reportado, o uso do TB-A para correção do sorriso gengival é indicado quando a hiperfunção do músculo perioral, que é responsável pela exibição gengival, mas pode ser usado para mascarar outras causas do sorriso gengival. As técnicas utilizadas para a redução da exposição gengival excessiva também podem ser utilizadas para camuflar margens restauradoras prostodônticas temporárias ou permanentes defeituosas, irregularidades nos contornos gengivais e triângulos pretos gengivais no arco superior (DELPACHITRA, SKLAVOS & DASTARAN, 2018).

Além disso, o sorriso gengival foi subdividido em quatro classificações, com base na área de exposição gengiva: anterior, onde a exposição excessiva (> 3 mm) foi limitada ao segmento anterior entre os caninos; posterior, onde a exposição excessiva (> 3 mm) foi limitada ao segmento posterior distal aos caninos; mista, com exposição gengival excessiva nas regiões anterior e posterior; e assimétrica, onde a exposição gengival excessiva era limitada a apenas um lado (DELPACHITRA, SKLAVOS & DASTARAN, 2018) (Figura 05).

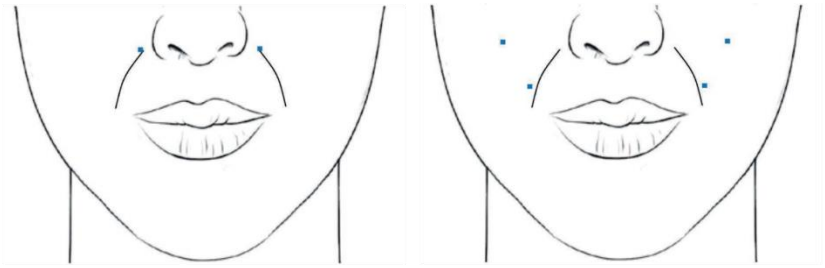

**Figura 05:** Pontos de aplicação da TB no tratamento de exposição gengival excessiva.
**Fonte:** (DELPACHITRA, SKLAVOS & DASTARAN, 2018)

Complementarmente, De Matos *et al*., (2017) e Duruel *et al*., (2019B) apresentaram em seus estudos as regiões anatômicas para a aplicação da Toxina Botulínica A de acordo com o tipo de sorriso gengival (Figura 06).

QUADRO 1- REGIÕES ANATÔMICAS PARA APLICAÇÃO DA BTX-A NA CORREÇÃO DO SORRISO GENGIVAL.

| Tipos de Sorriso | Músculos Envolvidos |
|---|---|
| Sorriso Gengival Anterior | Levantador do lábio superior e asa nasal e levantador do lábio superior (1cm e lateralmente a asa do nariz) |
| Sorriso Gengival Posterior | Zigomático maior e menor (na dobra naso-labial mais 2 cm lateral à dobra naso-labial, ao nível do trágus) |
| Sorriso Gengival Misto | Levantador do lábio superior e asa nasal, levantador do lábio superior e zigomático maior e menor (2cm lateral à dobra naso-labial, 1cm abaixo e lateralmente a asa do nariz) |
| Sorriso Gengival Assimétrico | Levantador do lábio superior e ou Zigomático maior ou menor (na dobra naso-labial mais 2 cm lateral à dobra naso-labial, no lado onde houver exposição gengival) |

**Figura 06**: Quadro de aplicação de TBA de acordo com o tipo de sorriso gengival.
Fonte: (DE MATOS *et al*., 2017)

É importante destacar que a TB pode ser usada como tratamento principal ou coadjuvante nos casos de sorriso gengival. Desta forma, apresentaremos a seguir os estudos selecionados para ilustrar a aplicação terapêutica da Toxina Botulínica no tratamento de exposição gengival excessiva.

Pedron *et al*., (2016) apresentaram os resultados de um estudo de caso de sorriso gengival tratado com cirurgia ressectiva e aplicação de TB. A paciente era uma mulher de 39 anos, que apresentava 3 mm de exposição gengival além de discrepância anatômica no comprimento dos dentes 11, 12, 13, 21, 22 e 23. Inicialmente foi proposto gengivoplastia, todavia não apresentou efeito desejado no sorriso (Figura 07).




**Figura 07**: Exposição gengival antes e após gengivoplastia.

**Fonte:** (PEDRON *et al*., 2016)

Decorridos vinte dias do procedimento, optou-se pelo uso da TBA (Dysport®) diluída em 1,7 ml de solução salina e injetadas duas unidades lateralmente a cada narina. As orientações sobre a duração do efeito e cuidados pós-tratamento foram dadas à paciente. A avaliação da aplicação da TBA foi realizada 10 dias após a aplicação, podendo ser observados na Figura 08.

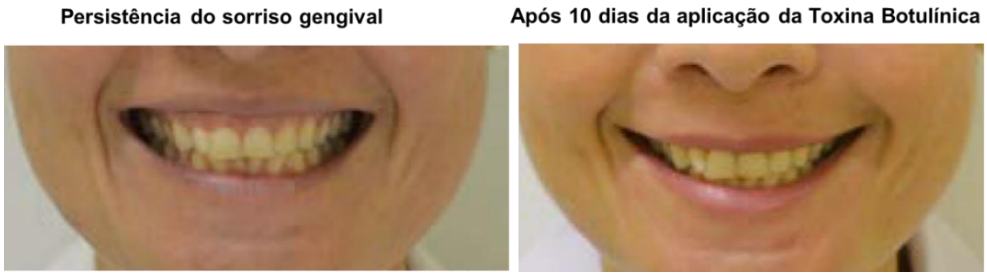


**Figura 08**: Resultados do uso da TB no sorriso gengival.

**Fonte:** (PEDRON *et al*., 2016)

No estudo conduzido por Al-Fouzan e seus colaboradores (2017), 23 mulheres com idade entre 20 e 50 anos foram tratadas com injeção de Botox tipo I (Alergan®), com diluição de 2,5 unidades (por 0,1 mL) em 1 mL de solução de cloreto de sódio a 0,9%. A solução foi injetada 3 mm lateralmente ao sulco alar-facial ao nível da abertura da narina na inserção do músculo levantador do lábio superior e asa do nariz. A distância da margem inferior do lábio superior à margem gengival foi calculada pré e pós-tratamento. A quantidade de melhoria foi calculada como (tratamento pré-Botox-tratamento pós-Botox / tratamento pré-Botox × 100). A melhora foi clara 2 semanas após a injeção de Botox, sendo a porcentagem média de melhora na visualização gengival foi de 99,6%. Os efeitos estéticos do tratamento podem ser observados na Figura 09.



**Figura 09.** A. Antes B. Depois do uso da TB

**Fonte:** (AL-FOUZAN *et al*., 2017)

Araújo *et al*., (2018) apresentaram um estudo de caso, onde uma mulher de 41 anos, recebeu tratamento para seu sorriso gengival com toxina botulínica diluída de acordo com as recomendações do fabricante, para fornecer 10 IU por 0,1ml. Assim, 2 UI foram injetados em 2 pontos do elevador do lábio superior e 5 UI no zigomático menor. Os autores observaram uma diminuição significativa da exposição gengival (4mm) após o período de quatro sessões de injeção em um intervalo global de 20 meses (Figura 10).



**Figura 10.** Resultados após 2 semanas de cada aplicação de TB.

**Fonte:** (ARAÚJO *et al*., 2018)

Duruel *et al*., (2019A) apresentaram os resultados do uso da Toxina Botulínica em três tipos diferentes de sorriso gengival. O primeiro caso foi de uma mulher de 27 anos, que apresentava sorriso gengival misto, por hiperatividade muscular. Foi aplicado 5 UI no ponto Yonsei (em ambos os lados) apenas uma vez para direcionar o LLSAN, zigomático menor (ZMi) e levantador do lábio superior (LLS). O segundo caso trata-se de uma mulher de 23 anos que apresentava sorriso genvival anterior, especialmente nos dentes laterais, com hiperatividade muscular. As injeções foram realizadas apenas uma vez 5 UI por site para direcionar LLSAN, ZMi e LLS. E no caso 3, uma paciente mulher, 21 anos com exposição gengival no lado esquerdo. As injeções foram administradas 2,5 UI para o lado direito e 5 UI para o lado esquerdo

nos pontos Yonsei. As imagens de ante e depois do tratamento podem ser observadas na Figura 11.




**Figura 11.** Antes de depois dos casos 1,2 e 3.
**Fonte:** (DURUEL *et al*., 2019A)

Moreira *et al*., (2019) relataram o caso de uma mulher de 22 anos, onde na avaliação clínica, observou-se excesso vertical da maxila, causando desdobramento gengival, tanto no repouso quanto no sorriso (Figura 12A), gerando desconforto estético. A melhor opção de tratamento seria a cirurgia, todavia a paciente optou pelo tratamento com Toxina Botulínica. A área de aplicação foi no ponto onde é inserido o músculo responsável pela hipercontração labial (músculo elevador do lábio superior e asa do nariz) ao lado de cada narina. A marca da toxina utilizada foi o Botox 100 U em pó, diluído em 2 ml de solução fisiológica 0,9% estéril sem conservante, sendo aplicado 2,5 unidades com seringa de tuberculina de 1,0 ml

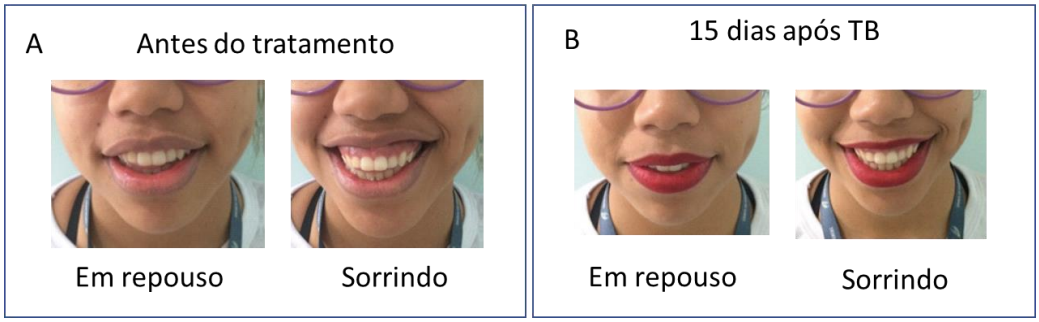


**Figura 14.** A. Fotos da paciente de 22 anos com sorriso gengival.
**Fonte:** (MOREIRA *et al*., 2019)

Após a aplicação, o paciente foi orientado a não manipular a área tratada, não deitar a cabeça ou realizar atividades físicas nas primeiras 4 horas após a realização do procedimento. Os resultados foram avaliados após 15 dias do procedimento sendo considerados satisfatórios (Figura 14B)

## CONCLUSÃO

Assim, frente aos estudos selecionados na presente revisão podemos afirmar que toxina botulínica tem demonstrado eficiência e segurança no tratamento do sorriso gengival, podendo ser utilizada como um procedimento estético que contribuirá para uma melhor harmonização orofacial.


ABSTRACT

**APPLICATION OF BOTULINUM TOXIN ON GUMMY SMILE**

Botulinum toxin (TB) is known as a potent neurotoxin that is produced by a gram positive, strict anaerobic, sporulating bacterium called Clostridium Botulinum. The aesthetic applications of TB are varied, among which we can highlight its use in gingival smile, which occurs when the patient has more than 3 mm of gingival exposure during the smile. Thus, the aim of this study was to present the scientific foundations for the use of botulinum toxin in gummy smile. To this end, a bibliographic survey was carried out in the academic databases: BVS (Virtual Health Library), PubMed and SciELO (Scientific Electronic Library Online). The key words used were botulinum toxin, esthetics, gummy smile, and their respective analogues in Portuguese. They were selected from 30 scientific papers, published between 2015 and 2021. The use of botulinum toxin to correct gummy smile is indicated when the perioral muscle hyperfunction, which is responsible for gingival display, but can be used to mask other causes of gummy smile. Thus, based on the studies selected in this review, we can affirm that botulinum toxin has shown efficiency and safety in the treatment of gummy smile, and can be used as an aesthetic procedure that will contribute to a better orofacial harmonization.



**Keywords:** Aesthetics; Botulinum Toxin; Gummy smile.

# REFERÊNCIAS BIBLIOGRÁFICAS


AL-FOUZAN, Afnan F. et al. Botulinum Toxin for the Treatment of Gummy Smile. **The journal of contemporary dental practice**, v. 18, n. 6, p. 474-478, 2017.

AL WAYLI, Hessa. Versatility of botulinum toxin at the Yonsei point for the treatment of gummy smile. **Int J Esthet Dent**, v. 14, p. 86-95, 2019.

ARAÚJO, Juliane P. et al. Botulinum Toxin Type-A as an alternative treatment for gummy smile: a case report. **Dermatology online journal**, v. 24, n. 7, p.1-4, 2018.

BERTOSSI, Dario et al. Italian consensus report on the aesthetic use of onabotulinum toxin A. **Journal of cosmetic dermatology**, v. 17, n. 5, p. 719-730, 2018.

BISPO, Luciano Bonatelli. A toxina botulínica como alternativa do arsenal terapêutico na odontologia. **Revista de Odontologia da Universidade Cidade de São Paulo**, v. 31, n. 1, p. 74-87, 2019.

CHAGAS, Taísa Figueiredo et al. Duration of effectiveness of Botulinum toxin type A in excessive gingival display: a systematic review and meta-analysis. **Brazilian oral research**, v. 32, 2018.

CHOUDHURY, Supriyo et al. Botulinum Toxin: An Update on Pharmacology and Newer Products in Development. **Toxins**, v. 13, n. 1, p. 58, 2021.

DELPACHITRA, S. N.; SKLAVOS, A. W.; DASTARAN, M. Clinical uses of botulinum toxin A in smile aesthetic modification. **British dental journal**, v. 225, n. 6, p. 502-506, 2018.

DE MATOS, Mara Bispo et al. O uso da toxina botulínica na correção do sorriso gengival-revisão de literatura. **Braz J Periodontol**- v. 27, n. 03, p. 29-36, 2017.

DURUEL, Onurcem et al. Ideal Dose and Injection Site for Gummy Smile Treatment with Botulinum Toxin-A: A Systematic Review and Introduction of a Case Study. **International Journal of Periodontics & Restorative Dentistry**, v. 39, n. 4, p. 876- 878 2019A.

DURUEL, Onurcem et al. Treatment of various types of gummy smile with botulinum toxin-A. **Journal of Craniofacial Surgery**, v. 30, n. 3, p. 876-878, 2019B.

GALADARI, Hassan et al. Use of AbobotulinumtoxinA for Cosmetic Treatments in the Neck, and Middle and Lower Areas of the Face: A Systematic Review. **Toxins**, v. 13, n. 2, p. 169, 2021.

GENDLER, Ellen; NAGLER, Arielle. Aesthetic use of BoNT: Options and outcomes. **Toxicon**, v. 107, p. 120-128, 2015.

KATTIMANI, Vivekanand et al. Botulinum toxin application in facial esthetics and recent treatment indications (2013-2018). **J Int Soc Prev Comm Dent**, v. 9, n. 2, p. 99, 2019.

MONHEIT, Gary D.; PICKETT, Andy. AbobotulinumtoxinA: a 25-year history. **Aesth Surg J**, v. 37, n. suppl_1, p. S4-S11, 2017.

MOREIRA, David Costa et al. Application of botulinum toxin type A in gummy smile: case report. **RGO-Revista Gaúcha de Odontologia**, v. 67, p.1-5, 2019.

MUÑOZ LORA, V. R. M. et al. Botulinum toxin type A in dental medicine. **Journal of dental research**, v. 98, n. 13, p. 1450-1457, 2019.

NASR, Marwan W. et al. Botulinum toxin for the treatment of excessive gingival display: a systematic review. **Aesthetic surgery journal**, v. 36, n. 1, p. 82-88, 2016.

PARK, Mee Young; AHN, Ki Young. Scientific review of the aesthetic uses of botulinum toxin type A. **Arch Craniofac Surg**, v. 22, n. 1, p. 1-10, 2021.

PEDRON, Irineu Gregnanin. Harmonização da estética dentogengivofacial. **Clín. int. j. braz. dent**, v.12, n.2, p. 150-155, 2016.

PEREIRA, Ligia Santos et al. O uso da toxina botulínica na correção do sorriso gengival: revisão de literatura. **Braz J Periodontol-**March/June, v. 30, n. 03, 2020.

SAMIZADEH, Souphiyeh; DE BOULLE, Koenraad. Botulinum neurotoxin formulations: overcoming the confusion. **Clin Cosm Inv Dermatol**, v. 11, p. 273, 2018.

SCHLESSINGER, Joel et al. New uses of abobotulinumtoxinA in aesthetics. **Aesthetic surgery journal**, v. 37, n. suppl_1, p. S45-S58, 2017.

SERRERA-FIGALLO, Maria-Angeles et al. Use of botulinum toxin in orofacial clinical practice. **Toxins**, v. 12, n. 2, p. 1-16, 2020.

SHOME, Debraj; KAPOOR, Rinky; KHARE, Stuti. Two different types of botulinum toxins: Is there a difference in efficacy and longevity?. **J Cosme Derm**, v. 18, n. 6, p. 1635-1641, 2019.

SOUZA, Keila Silva; MENEZES, Lucilia Fonseca de. Uso da toxina botulínica na correção do sorriso gengival. **SALUSVITA**, v. 38, n. 3, p. 767-780, 2019

SUNDARAM, Hema et al. Global aesthetics consensus: botulinum toxin type A—evidence-based review, emerging concepts, and consensus recommendations for aesthetic use, including updates on complications. **Plast Reconst Surg,** v. 137, n. 3, p. 518, 2016.

VERGARA-BUENAVENTURA, Andrea et al. Predictability in Lip Repositioning with Botulinum Toxin for Gummy Smile Treatment: A 3-Year Follow-up Case Series. **Int J Periodontics Restorative Dent**, v. 40, n. 5, p. 703-9, 2020.

HESSA AL WAYLI, B. D. S. Versatility of botulinum toxin at the Yonsei point for the treatment of gummy smile. **Int J Esthet Dent**, v. 14, p. 86-95, 2019.

WITMANOWSKI, Henryk; BŁOCHOWIAK, Katarzyna. The whole truth about botulinum toxin–a review. **Adv Dermatol Allerg** v. 37, n. 6, p. 853, 2020.