FACULDADE DE SETE LAGOAS

HUGO GUIMARÃES VITARELLI

LIPOASPIRAÇÃO DE GORDURA SUBMENTONIANA: RELATO DE CASO

Belo Horizonte
2025

Hugo Guimarães Vitarelli

LIPOASPIRAÇÃO DE GORDURA SUBMENTONIANA: RELATO DE CASO

Monografia apresentada ao curso de Especialização Latu Sensu da Faculdade Sete Lagoas - FACSETE, como requisito parcial para conclusão do curso de Especialização em Harmonização Orofacial.
Área de concentração: Harmonização Orofacial.

Orientador: Dr. Allyson Fonseca

Belo Horizonte
2025

FACULDADE DE SETE LAGOAS

Monografia intitulada “Lipoaspiração de gordura submentoniana: relato de caso” de autoria do aluno Hugo Guimarães Vitarelli, aprovada pela banca examinadora constituida pelos seguintes professores:

Allyson Fonseca – FACSETE - Orientador

Marcela Thebit – FACSETE - Examinador

Micena Miranda – FACSETE - Examinador

Belo Horizonte

2025

RESUMO

A lipoaspiração de gordura submentual mecânica, é somente uma das ferramentas que o cirurgião dentista dispõe para melhorar os contornos mandibulares e dar um aspecto mais jovial e definido ao paciente pelo emagrecimento facial. Assim esse estudo se propôs a descrever por meio de um relato de caso realizado na clínica de especialização em harmonização orofacial do Centro de Treinamento e Especialização da Odontologia (CETRO) localiado em Belo Horizonte, Minas Gerais, o uso dessa técnica e seus resultados. A paciente, após anamnese, e exames complementares de sangue foi considerada apta a cirurgia e para realização do procedimento cirúrgico foram utilizadas uma sequência de cânulas acopladas a um dispositivo a vácuo, anestesia tumescente com solução de Klein para a hidrosucção da gordura local e tapping linfático e faixa compressora imediatamente após cirurgia, para prevenção de intercorrências, a paciente foi instruida a procurar um fisioterapeuta para realização de drenagens linfáticas pós cirúrgicas. Concluiu-se que a lipoaspiração submentual é efetiva no reestabelecimento dos contornos mandibulares e no emagrecimento facial, embora seja impressindível saber as corretas indicações desse procedimento para um resultado efetivo.

Palavras – chave: Lipoaspiração submentoniana; Harmonização Orofacial cirúrgica; Papada; Contorno mandibular

ABSTRACT

The liposuction of submental fat is just one of the tools the dental surgeon has to improve the jaw line and give the patient a more youthful and defined appearance through facial slimming. Therefore, this study aimed to describe, through a case report conducted at the orofacial harmonization specialization clinic of Centro de Treinamento e Especialização da Odontologia (CETRO) located in Belo Horizonte, Minas Gerais, the use of this technique and its results. The patient, after anamnesis and complementary blood tests, was considered fit for surgery and to perform the surgical procedure, a sequence of cannulas coupled to a vacuum device, tumescent anesthesia with Klein's solution for hydrosuction of local fatness and immediate lymphatic tapping and compressor band after surgery were used to prevent complications, the patient was instructed to seek a physiotherapist to perform post-surgical lymphatic drainage. It was concluded that submental liposuction is effective in reestablishing mandibular contours and facial slimming, although it is essential to know the correct indications for this procedure for an effective result.

Keywords: Submental liposuction; Surgical orofacial harmonization; Double chin; Jawline contouring

LISTA DE FIGURAS

Figura 1 – Busto de Nefertite com o ângulo cervicomentual desejado.....08
Figura 2 – Kit cirúgico (conjunto de cânulas, adaptador para seinga hipodérmica e adaptador para mangueira)..... 09
Figura 3 – Visão de peça anatômica.....12
Figura 4 – Fotos iniciais pré cirurgia 16
Figura 5 – Foto pré cirurgia - mensuração com adipômetro 17
Figura 6 – Marcação da área a ser aspirada 17
Figura 7 – Solução de Klein 18
Figura 8 – Mesa cirúrgica 18
Figura 9 – Aspirador cirúrgico a vácuo / bomba de sucção 18
Figura 10 – Aspiração final 19
Figura 11 – Final da cirurgia após sutura 20
Figura 12 – Foto pós cirurgia – mensuração com adipômetro 20
Figura 13 – Fotos finais pós cirurgia 21
Figura 14 – Comparação antes e depois imediato 21
Figura 15 – Comparação do ângulo cervicomentual inicial e final imediato 22

SUMÁRIO

1. INTRODUÇÃO.....08

2. PROPOSIÇÃO 10

3. REVISÃO DE LITERATURA 11

4. METODOLOGIA 15

4.1. Aspectos Éticos 15

4.2. Delineamento de pesquisa 15

5. RELATO DE CASO 16

6. DISCUSSÃO 23

7. CONCLUSÃO 25

ANEXOS 26

Anexo A 26

Anexo B 27

REFERÊNCIAS 28

1. INTRODUÇÃO

A humanidade sempre buscou alcançar padrões de beleza, e desde a antiguidade, um padrão desejado foi estabelecido pela rainha Nefertite, que significa “a beleza chegou” . Um rosto simétrico, sobrancelhas curvadas, olhos marcados e arredondados, proeminência zigomática, nariz fino e com proporções, lábios carnudos, sem marcas de expressão ou rugas, pescoço alongado e fino, definindo padrões almejados até os dias atuais (FERNANDES, 2022) e o Brasil é o segundo país no mundo que mais realiza procedimentos cirúrgicos de carácter estético, e a lipoaspiração, redução de volume corporal, corresponde a cerca de 15% destas cirurgias (CHI *et al*, 2018).

Segundo Ellenbogen R, Karlin JV (1980), em um perfil cervical ideal, devemos observar o contorno da borda mandibular, curva da cartilagem tireóidea visível, ângulo esternocleidomastóideo – submentual de 90º e o ângulo cervicomentual entre 105º e 120º além de que a região do mento e a linha mandibular devem ter o formato oval, e delicado em mulheres e deva ter angulações mais retas e marcadas em homens, tornando a face com características mais harmônicas.

Figura 1: Busto de Nefertite com o ângulo cervicomentual desejado



Fonte: Fernandes, 2022

Existem diversos fatores que fazem com que essa proporção não seja atingida, como por exemplo envelhecimento, excesso de gordura, flacidez , genética, dentre outros, dessa forma a perda desse contorno desejado passa uma ideia de rosto envelhecido e com sobrepeso (FERNANDES, 2022), assim muitos pacientes procuram os cirurgiões para melhorar a harmonia facial, para isso os profissionais qualificados podem fazer uso de lifting facial, bioestimuladores, toxina botulínica, criolipólise, radiofrequência, fios de sustentação, preenchimento com ácido hialurônico além da lipoaspiração de papada, permitida aos cirurgiões dentistas em seus consultórios a partir do artigo 3º da resolução 198/2019 do CFO – Conselho Federal de Odontologia (OLIVEIRA *et al*, 2024).

A lipoaspiração submentoniana visa remover o tecido adiposo pré-platismal, visando restaurar os ângulos entre as estruturas do terço inferior da face em relação ao pescoço, para isso utiliza-se de cânulas de pequeno calibre acopladas a seringas hipodérmicas, ou acopladas a sistemas à vácuo, após anestesia e divulsão do tecido pela técnica tumescente com a solução de Klein modificada (TERRES, 2014). Ademais, segundo Viana (2024), o pós operatório é tão importante quanto o momento cirúrgico, cabendo ao paciente utilizar faixa compressiva, realizar drenagem linfáticas com profissional habilitado e manter terapia medicamentosa, prevenindo intercorrências e garantindo um resultado satisfatório.

Figura 2: Kit cirúgico (conjunto de cânulas, adaptador para seinga hipodérmica e adaptador para mangueira)

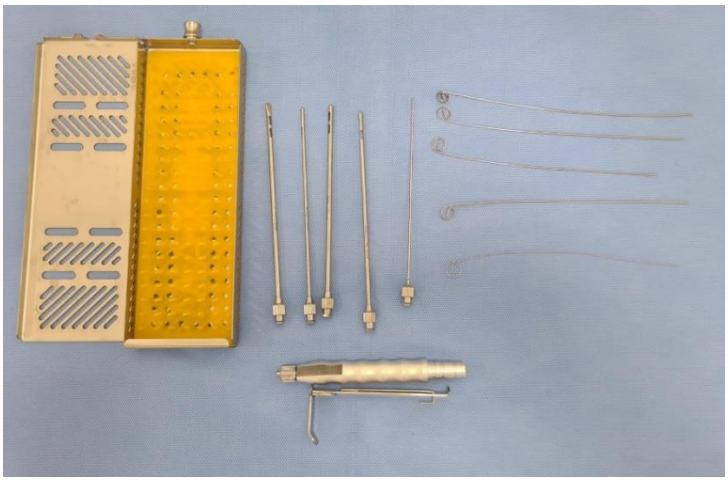

Fonte: Acervo pessoal

2. PROPOSIÇÃO

O objetivo desse trabalho foi descrever, por meio de um relato de caso, a utilização da lipoaspiração submentoniana mecânica, para melhora nos contornos e definições faciais em paciente jovem do sexo feminino.

3. REVISÃO DE LITERATURA

As cirurgias estéticas tem se tornado comum no cotidiano brasileiro, e as cirurgias de lipoaspiração, correspondem a 15% de tais procedimentos cirúrgicos, onde os pacientes buscam reduzir volume de áreas específicas alcançando um padrão ideal (MARTINS, 2021), uma dessas áreas tratadas é a gorgura submentoniana, conhecida como “papada” que da um aspecto de queixo duplo, envelhecimento e sobrepeso; o acúmulo de gordura nessa região é comum e se da por diversos fatores, como gênero, dieta e genética, a gordura na região no pescoço pode ser subplatismal, gordura profunda, ou supraplatismal, que é facilmente removida (FATTAHI, 2012).

Ademais, como discutido por Thomas; Bloom (2017) é muito difícil de perder a gordura nessa região por meio de dieta e exercícios, assim a lipoaspiração é considerada o padrão ouro, uma vez que remove definitivamente a gordura local (SÁ *et al,* 2013), mas para atingir a estética ideal desejada, é necessário muitas vezes refinar com outros tratamentos (MATARASSO, 2014).

A estética ideal para a área do pescoço busca além de definição óssea, um ângulo cervicomentoniano de 105º à 120º, entretanto, o processo de envelhecimento e o acúmulo de gordura local contribuem para a perda de tais padrões (VANAMAN; FABI; COX, 2016), segundo Fernandes (2022) o envelhecimento facial é consequente de múltiplos fatores intrínsecos e extrínsecos que conduzem à remodelação óssea, perda de volume nos tecidos de sustentação, diminuição da força de contração muscular, alterações na plasticidade dos tecidos moles, ptose de glândulas salivares e reposicionamento dos compartimentos de gordura superficial e profunda da face que sofrem pitose causando uma quadralização facial, indo na contramão da estética desejada de um triângulo invertido dessa forma,deve-se investigar a causa do maior volume na região para a indicação do tratamento correto para entregar o melhor resultado ao paciente (TERRES, 2014), (THOMAS; SILVA; BOROLE, 2012).

Dessa forma, Fattahi (2012) afirma que saber selecionar os pacientes é imprescindível para um bom resultado e designação correta do tratamento oferecido, o perfil de paciente ideal para a lipoaspiração submentoniana são pacientes com pouca flacidez, pouca gordura e gordura localizada supraplatismal, excluindo pacientes obesos, com muita flacidez local, sem retrogmatismo ou micrognatismo, expectativas irreais, sem pitose da glândula salivar submandibular e sem excesso de

gordura subplatismal,(OLIVEIRA *et al,* 2024), (TERRES,2024), para esses a uma série de outros procedimentos que podem ser utilizados vizando melhoria do quadro, como preenchimentos com ácido hialurônico, cervicoplastia, tratamento com ultrassom microfocado, bioestimuladores de colágeno injetáveis, botox no músculo platisma, remoção da gordura subplatismal cirurgicamente, bichectomia, lipólise química, criolipólise, cirurgia ortognática e implantes faciais (FATTAHI, 2012), (NETO; ROCHA; CANEVASSI., 2023) ,(OLIVEIRA *et al,* 2024), (TERRES,2024), (THOMAS; SILVA; BOROLE, 2012).

Somado a isso Neto; Rocha; Canevassi (2023) também afirma que é importante avaliar a região cervical seguindo as classificações de Monasebian, que avalia o ao grau de flacidez de pele, presença de bandas platismais e acúmulo de gordura submentual, tal classificação é dividida em 4 graus, sendo os graus I e II mais indicados para a lipoaspiração submentoniana e os graus III e IV mais indicados para cervicoplastia, nessa classificação temos: Grau I (sem flacidez, excelente tonicidade da pele, com leve gordura subcutâneas), Grau II (leve flacidez, leve gordura subcutânea), Grau III (flacidez moderada, papada moderada e leves bandas platismais), Grau IV (flacidez grave, papada severa e bandas platismais de moderadas a severas).

Figura 3: Visão de peça anatômica

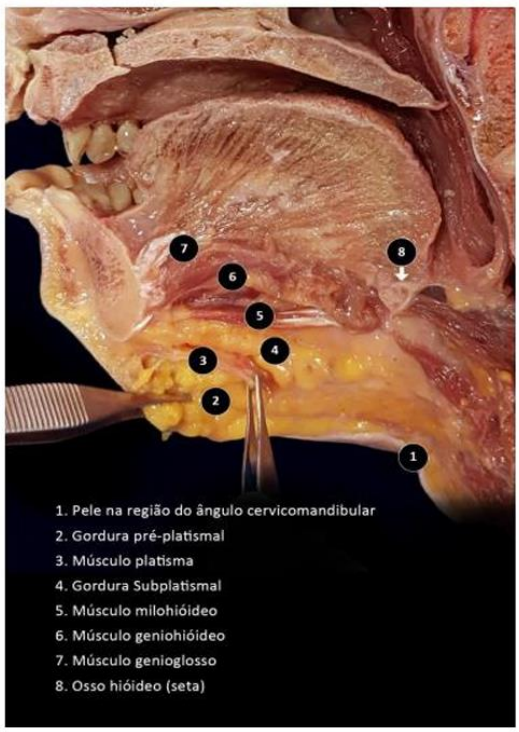

Fonte: Souza; Soares, 2024

Observando a proximidade dos tecidos adiposos sub e supraplatismal deve-se observar qual dessas é a principal responsável pela papada, para isso deve-se solicitar que o paciente que empurre a língua contra o palato duro, o que induzirá a contração dos músculos supra-hióideos e platisma, assim o cirurgião deve palpar e pinçar a área, o que permitirá avaliar a posição do músculo platisma além da quantidade de gordura supraplatismal, que é a única que deve ser removida (FERNANDES, 2022), (SOUZA; SOARES, 2024). O compartimento de gordura a ser removido está localizado entre a pele e o músculo platisma, superior ao hióide e inferior a borda mandibular, e delimitação lateral pelo músculo esternocleidomastóideo, sendo essa a demarcação a ser realizada no momento operatório (LARSON *et al*, 2014), (MARTINS 2021).

DeFatta; Ducic (2007) citam que a cirurgia de lipoaspiração foi introduzida pelos cirurgiões Arpard Fischer e Giorgio Fischer, em 1975; onde se removia depósitos de gordura por meio do uso de agulhas ocas acopladas a uma máquina de sucção sob anestesia geral, mas esse procedimento apresentava altos riscos operatórios, resultados estéticos ruins, além de uma alta taxa de complicações pós-operatórias e em 1977 outro cirurgião, Yves-Gerard Illouz, preconizou a técnica úmida que facilita a aspiração do tecido adiposo e adicionou uma cânula romba aumentando o perfil de segurança do processo cirúrgico, e por fim em 1987 Jeffrey Klein, descreveu a técnica tumescente, ao instilar grandes volumes de soro fisiológico com lidocaína, o que transformou a lipoaspiração em um procedimento ambulatorial.

Atualmente, a técnica desenvolvida por Klein, é amplamente utilizada e considerada padrão ouro pela sua segurança, ela consiste em uma solução de soro fisiológico, lidocaína, adrenalina e bicarbonato de sódio, que deve ser mistura imediatamente antes do procedimento (MARTINS, 2021). O soro serve como carreador além de dar mais volume a solução, a lidocaína tem função anestésica, a adrenalina por causar vasoconstrição o que além de retardar a absorção do anestésico reduz riscos de sangramento, e por fim o bicarbonato neutraliza a solução e reduz o desconforto associado a infiltração da solução no tecido subcutâneo; a duração da anestesia local tumescente é de 6 a 8 horas após o término da infiltração (CONROY; O'ROURKE, 2013), (MARTINS, 2021).

Outrossim, por ser uma técnica tumescente, a solução promove uma elevação da pele, o que protege as estruturas nobres, além de pressionar os vasos sanguíneos

diminuido o risco de sangramentos e favorece a passagem das cânulas para a sucção da gordura (SILVA *et al*, 2025). Para a cirurgia, após a demarcação da área a ser aspirada e dividi-la ao meio, isso evita que a solução de Klein migre e perca seu volume antes da aspiração; deve-se incisar a 1,5 cm da base do mento, entrar com uma cânula acoplada a seringa hipodérmica depositando a solução anestésica de Klein em uma das metades da área e aspirá-la por uma sequência de cânulas conectadas a uma bomba de aspiração a vácuo e repetir o processo para a outra área (DEFATTA; DUCIC, 2007), (SILVA *et al*, 2025), por fim, Junior (2011) afirma que o volume aspirado em si, não é um fator relevante para o resultado, o importante é o reestabelecimento do contorno cervical, sendo comumente necessário posteriormente outros procedimentos principalmente para tratamento da flacidez.

Apesar de toda segurança, como qualquer procedimento cirúrgico, exite um risco associado, como hematomas, lesões no nervo mandibular, lesões cutâneas, infecções, além de fibroses, uma vez que o paciente também deva assumir participação como utilização de faixa compressora e de *tapping* linfático (FERNANDES *et al*,2022).

Martins (2021) e Matarasso (2014) ainda afirmam que é necessário manter antibióticos por cinco dias, anti-inflamatórios inibidores de Cox 2 por sete dias e analgésicos por 5 dias e ficar em repouso e sem tomar sol por cinco dias. Somado á isso, Chi; Marquetti; dias (2021) e Silva *et al* (2025) destacam a importância da manutenção do tappin linfático por pelo menos uma semana e da compreesão por faixa de espuma por pelo menos quinze dias, além de ser necessário a manutenção de drenagens linfáticas manuais por fisioterapeutas capacitados a tempo estipulado por eles, o que ajuda a promove uma cicatrização mais rápida e de melhor qualidade, previne fibroses, reduz edema e melhoram o resultado final.

4. METODOLOGIA

4.1. Aspectos Éticos

A paciente cujo caso foi relatado no presente trabalho concordou e assinou um Termo de Consentimento Livre e Esclarecido (TCLE) e o termo de autorização do uso de imagem.

4.2. Delineamento do Trabalho

Paciente adulta que procurou a clínica de especialização em harmonização facial da Cetro com necessidade de melhora no contorno facial; para a realização do procedimentos foi feito o planejamento após anamnese, exame clínico e exames complementares de sangue, para posterior procedimento cirúrgico de lipoaspiração submentual mecânica.

5. RELATO DE CASO

Paciente C.V.S.F., 25 anos, sexo feminino, procurou a clínica de especialização em harmonização orofacial da Cetro no dia 25/06/2025, com a queixa de gordura na região submentual, dando aspecto de sobrepeso. Foram solicitados exames complementares de sangue (hemograma completo, tempo de protrombina, tempo de tromboplastina, glicose em jejum e hemoglobina glicada), além da receita dos medicamentos pré e pós operatórios e a solicitação da compra da faixa compressora para o pós cirúrgico.

No retorno da paciente no dia 09/07/2025, foram analisados os exames de sangue que encontravam-se dentro dos padrões, assim foram tiradas as fotografias pré operatórias da paciente de perfil em 45º e em 90º para a esquerda e para a direita, além da mensuração da gordura na região submentual com um adipômetro.

Figura 4: Fotos iniciais pré cirurgia



Fonte: Acervo pessoal

Figura 5: Foto pré cirurgia - mensuração com adipômetro



Fonte: Acervo pessoal

Após as fotos foi realizada a demarcação da região a ser aspirada, afrente do músculo esternocleidomastóideo, afrente do ângulo da mandíbula, abaixo do contorno mandibular e 1cm acima do osso hioide, a escolha do acesso foi abaixo do mento em uma pequena cicatriz prévia da paciente, ademais a área a ser lipada foi dividida ao meio para primeiro ser feito o lado esquerdo e depois o lado esquerdo. Em seguida foi realizada a assepsia com clorexidina 2%, paramentação dos cirurgiões dentistas operadores e preparação da solução de Klein e do campo cirúrgico.

Figura 6: Marcação da área a ser aspirada



Fonte: Acervo pessoal

Figura 7: Solução de Klein



Fonte: Acervo pessoal

Figura 8: Mesa cirúrgica



Fonte: Acervo pessoal

Figura 9: Aspirador cirúrgico a vácuo / bomba de sucção



Fonte: Acervo pessoal

A solução de Klein foi preparada com 200 mL de soro estéril, 26 mL de anestésico cloridrato de lidocaína 2% (20mg /20mL), 3 mL de bicarbonato de sódio 8,4% (84mg/mL) e 1 mL de adrenalina (1ml/mL) a seguir foi feita anestesia do acesso com cloridrato de lidocaína 2% com adrenalina 1:100.000 utilizando agulha de insulina, e o acesso foi realizado com lâmina de bisturi 15c, entrando apenas a sua ponta ativa, mantendo em sub-cutâneo superior ao músculo platisma.

Iniciou-se a anestesia tumescente com a solução de Klein, utilizando a cânula de Klein acoplada em uma seringa *luer lock* de 20 mL em movimentos antero-posterior em anteroinjeção e retroinjeção, até a saida do pertuito em todo o lado esquerdo da marcação, foram utilizados no processo 40 mL da solução. Assim, após anestesia, começou a divulção do tecido com cânula bico de pato e com a cânula de dois furos por ser mais romba acopladas ao adaptador para mangueiras.

Após toda a divulsão do tecido conectou-se o adaptador para mangueiras a bomba à vácuo e iniciou-se a aspiração, entrando com as cânulas de dois e de três furos no pertuito e percorrendo toda a estenção da marcação em movimentos de vai e vem, sem rotacionar, onde a parte ativa da cânula estava sempre em direção ao tecido adiposo e após aproximadamente 10 repetições retirava-se a cânula do acesso para que ocorre-se a sucção, após a retirada da cânula pinçava-se levemente o tecido para avaliação da lipoaspiração e ao finalizar o lado esquerdo, todo o processo foi repetido para o lado direito, e ao finalizar ambos os lados irrigou-se toda a área com 40 mL da solução de Klein e aspirou toda a área para refino, até que na sucção saísse apenas a solução, sem nenhum tecido adiposo.

Figura 10: Aspiração final



Fonte: Acervo pessoal

Finalizada o momento cirúrgico foi realizada a drenagem com leve pressão em toda a região aspirada da base da marcação em direção ao acesso observando o líquido que sairia, como drenou-se apenas resquícios da solução de Klein, significa que não houve intercorrência com extravasamento sanguíneo, podendo então realizar a sutura com fio de nylon 5-0 aproximando as bordas do acesso sem tencionar, sendo necessário um ponto simples, protegido com um micropólio, por fim realizou-se a tomada de fotografias finais, bandagem com *tapping* na região dos linfonodos e colocação da faixa compressora para controle do edema, reposicionamento do tecido e evitar a formação de fibrose.

Figura 11: Final da cirurgia após sutura



Fonte: Acervo pessoal

Figura 12: Foto pós cirurgia – mensuração com adipômetro



Fonte: Acervo pessoal

Figura 13: Fotos finais pós cirurgia



Fonte: Acervo pessoal

Assim foi entregue à paciente as orientações pós cirúrgicas e medicação imediata, além da entrega do contato de fisioterapeutas que realizarão a drenagem linfática da região a partir do quinto dia.

Figura 14: Comparação antes e depois imediato



Fonte: Acervo pessoal

Figura 15: Comparação do ângulo cervicomentual inicial e final imediato



Fonte: Acervo pessoal

A drenagem linfática foi iniciada no quinto dia após a cirurgia na clínica de fisioterapia particular P.L., nas duas primeiras semanas sendo realizadas 3 sessões semanais e nas duas semanas seguintes duas sessões semanais, totalizando 10 sessões.

6. DISCUSSÃO

A rosto é a parte mais exposta do corpo e uma saída para o indivíduo se comunicar com a sociedade, soma-se a isso a atenção constante que se dá à aparência, um rosto definido está atrelado a autoestima do paciente e consequentemente a sua qualidade de vida (SOUZA; SOARES, 2024), (THOMAS; SILVA; BOROLE, 2012). A beleza é subjetiva, embora alguns padrões sejam desejados, a definição da borda da mandíbula e do ângulo cervicomentual, ausência de acúmulo de gordura na região cervical e a visibilidade da protuberância da cartilagem tireóidea e da margem anterior do músculo esternocleidomastoideo, constituindo características de um perfil jovial e bonito (OLIVEIRA *et al*, 2025).

Por esse motivo, a paciente do presente estudo procurou a clínica de harmonização orofacial da Cetro, visava solucionar a sensação de queixo duplo, além de querer melhorar os contornos faciais. Para isso foi feito a anamnese onde se notou excesso de volume e pouca flacidez na região cervical caracterizando a paciente como ideal para a cirurgia de lipoaspiração submentoniana (NETO; ROCHA; CANEVASSI, 2023) ,(OLIVEIRA *et al,* 2024), posteriormente pode ser necessário alguma reintervenção para melhora do resultado final, como preenchimento de ângulo de mandíbula e de mento, ou botox no platisma, mas de acordo com Fattahi (2012), além de utilizar menos produto, teremos um resultado mais satisfatório caso se remova o excesso de gordura supraplatismal previamente.

A lipoaspiração de papada deve ser abordada com cautela, pois o tratamento excessivo dessa área pode resultar em irregularidades de contorno ou neuropraxia do nervo mandibular marginal (THOMAS; SILVA; BOROLE, 2012), assim no intuito de evitar possíveis danos algumas escolhas devem ser levadas em conta, como utilização de cânulas com pelo menos uma superfície lisa, o que previne perfurações do músculo platisma ou sucção da derme, o que acarretaira em danos mais sérios como fibroses e deformações, essas canulas foram utilizadas na paciente sem nenhuma intercorrência, além de possuirem leve flexibilidade o que permitiu aspiração completa da região.

Ademais Junior (2011) cita que o local de acesso também influencia na segurança do procedimento, o acesso auricular junto ao lóbulo da orelha, que já foi muito utilizado, tem maior probabilidade de intercorrências, por estar próximo de estruturas

nobres, além de ser necessário duas incisões, uma para o lado esquerdo e uma para o lado direito, dessa forma deve-se optar pelo acesso cerca de 2 centímetros abaixo do mento, onde não há nenhuma estrutura nobre, além de por pertuito único conseguir-se trabalhar toda a região aspirada, somado a isso, Fattahi (2012) diz que o acesso peri auricular é mais utilizado quando se combina tecnicas de cervicoplastia. Tendo isso em vista, o acesso realizado na paciente C.V.S.F. foi proximo ao mento em uma cicatriz pré-existente, reduzindo a probabilidade de formação de uma cicatriz atrófica devido o pertuito realizado, e foi possível aspiração de toda gordura supra platismal sem ser necessário realização de outro acesso.

A maioria das complicações da lipoaspiração são pós cirúrgicas (CHI *et al*, 2018), (SILVA *et al*, 2025), assim a participação e coperação do paciente é fundamental, tomando a medicação indicada, utilizando a faixa compressora, manter o *tapping* linfático por pelo menos cinco dias e realizar as drenagens com um fisioterapeuta capacitado a tempo estimado pelo profissional, cabendo ao cirurgião orientar e deixar os possíveis danos esclarecidos e a importância do seguimento desse protocolo para uma cicatrização correta e um resultado agradável, além de ser necessário manter um estilo de vida saudável, já que apesar de se remover as células do tecido adiposo, não se impede novas deposições.

Essa é uma das desvantagens da lipoaspiração frente aos outros procedimentos que visam melhorar o contorno mandibular e reduzir a sensação de queixo duplo, como preenchimento e botox no platisma, embora ao gerar resultados mais duradouros, delicados e ser mais economicamente viável, mesmo que posteriormente seja necessário algum refinamento com preenchedor uma menor quantidade de produto seria necessária, uma vez que há menos tecido para “vencer” e os contornos faciais já foram restabelecidos, tornam a lipoaspiração submentoniana o padrão ouro para melhoria de contornos faciais, nos casos em que está corretamente indicada.

7. CONCLUSÃO

Conclui-se que a lipoaspiração submentoniana mecânica promove uma melhora no contorno e definição mandibular, adequação do ângulo cervico mentoniano para um padrão aceitável estéticamente, redução do queixo duplo e diminuição da ideia de envelhecimento e da ideia de sobrepeso, promovendo resultados visíveis e duradouros, embora, ao atuar somente na remoção de excessos de gordura localizada não é capaz de solucionar algumas carências e muitas vezes deve ser complementada com algum outro procedimento. Por fim, a cirurgia de lipoaspiração submentoniana, quando bem indicada, é uma técnica valiosa para a rotina clínica de cirurgiões dentistas que trabalham com harmonização orofacial.

ANEXOS

ANEXO A – TERMO DE CONSENTIMENTO LIVRE E ESCLARECIDO

Título da Pesquisa: Lipoaspiração de gordura submentoniana: relato de caso

Pesquisador Responsável: Hugo Guimarães Vitarelli

Instituição: Faculdade Sete Lagoas – FACSETE

1 - Introdução:
Você está sendo convidado(a) a participar da pesquisa intitulada " Lipoaspiração de gordura submentoniana: relato de caso ". Antes de decidir participar, é importante que você compreenda os objetivos, os procedimentos, os riscos e os benefícios envolvidos. Este documento tem a finalidade de esclarecer todas as informações necessárias sobre a pesquisa. Sua participação é voluntária, e você pode desistir a qualquer momento sem nenhuma penalização.
2 - Objetivo da Pesquisa:
O objetivo desta pesquisa é relatar um caso clínico de lipoaspiração mecânica de papada e discutir as abordagens terapêuticas que visam melhoria nos contornos faciais, contribuindo para a ampliação do conhecimento na área da saúde.
3 - Procedimentos:
Caso aceite participar, algumas informações clínicas e dados do seu tratamento serão coletados para análise e relato científico. Nenhuma informação que possa identificá- lo(a) será divulgada, garantindo o anonimato. A pesquisa será conduzida com base no prontuário, registro fotográfico, exames clínicos e acompanhamento terapêutico, respeitando todas as normas éticas vigentes.
4 - Riscos e Benefícios:
Não há riscos adicionais relacionados à sua participação, além daqueles inerentes ao tratamento clínico habitual. O principal benefício é contribuir para o avanço do conhecimento sobre a lipoaspiração e suas formas de tratamento, podendo auxiliar outros profissionais de saúde e pacientes no futuro.
5 - Sigilo e Confidencialidade:
Todas as informações coletadas serão mantidas em sigilo, sendo utilizadas exclusivamente para fins acadêmicos e científicos. Os dados serão armazenados em ambiente seguro e acessados apenas pelos pesquisadores envolvidos no estudo.
6 - Direitos do Participante:
Você tem o direito de retirar seu consentimento e interromper sua participação a qualquer momento, sem prejuízo no seu atendimento ou tratamento. Também pode solicitar esclarecimentos adicionais sempre que necessário.
7 - Contato para Dúvidas:
Caso tenha qualquer dúvida sobre esta pesquisa, você pode entrar em contato com o pesquisador responsável, Hugo Guimarães Vitarelli, pelo telefone/e-mail (31) 99913- 8999 / hugogvitarelli@gmail.com
Declaração de Consentimento:
Eu, _____, CPF _____ declaro que fui informado(a) sobre os objetivos, procedimentos, riscos e benefícios desta pesquisa. Li e compreendi todas as informações contidas neste documento e concordo, de forma livre e esclarecida, em participar do estudo.
Belo Horizonte ___/___/_____

_____ _____

Assinatura participante Assinatura pesquisador

ANEXO B - TERMO DE AUTORIZAÇÃO DO USO DE IMAGEM

Eu,_____ , portador(a) do CPF_____ e RG_____, residente e domiciliado(a) à_____

_____

autorizo, de forma gratuita, o uso da minha imagem, capturada por meio de fotografias e/ou vídeos, para fins exclusivos de composição, ilustração e divulgação no Trabalho de Conclusão de Curso (TCC), intitulado: “Lipoaspiração de gordura submentoniana: relato de caso”, de autoria de Hugo Guimarães Vitarelli, discente do curso de Especialização em Harmonização Orofacial da Faculdade Sete Lagoas - FACSETE.

Declaro estar ciente de que minha imagem será utilizada exclusivamente para fins acadêmicos, sem qualquer caráter comercial, e que o material poderá ser apresentado em ambientes educacionais, como bancas avaliadoras, repositórios acadêmicos e eventos científicos relacionados, tanto na forma impressa quanto digital. Fica resguardado o meu direito de, a qualquer tempo, revogar esta autorização, mediante solicitação formal, desde que não prejudique o uso já realizado no âmbito acadêmico do referido trabalho. Por ser expressão da minha vontade, firmo o presente Termo de Autorização de Uso de Imagem, para que produza seus efeitos legais.

Belo Horizonte,____ de_____de _____

_____

Assinatura

REFERÊNCIA

1. CHI, Anny *et al*. Prevenção e tratamento de equimose, edema e fibrose no pré, trans e pós-operatório de cirurgias plásticas. Rev. Bras. Cir. Plást. 33(3):343-354. 2018. < DOI: 10.5935/2177-1235.2018RBCP0147>.
2. CHI, Anny; MARQUETTI, Maria da Gloria; DIAS, Mirella. Uso do taping linfático na prevenção da formação de equimoses em abdominoplastia e lipoaspiração. Rev. Bras. Cir. Plást.;36(2):144-150. 2021. <DOI: 10.5935/2177-1235.2021RBCP0060>.
3. CONROY, Patrick H; O'ROURKE, James. Tumescent anaesthesia. Published by Elsevier Ltd. The Surgeon, Journal of the Royal Colleges of Surgeons of Edinburgh and Ireland 11 pag 210-221. 2013. <DOI: http://dx.doi.org/10.1016/j.surge.2012.12.009>.
4. DEFATTA, Robert; DUCIC, Yadranko. Liposuction of the face and neck. Elsevier Inc Operative Techniques in Otolaryngology Vol. 18, Num 3, 261-266. 2007. <DOI: 10.1016/j.otot.2007.07.006>.
5. ELLENBOGEN R; KARLIN JV. Visual criteria for sucess in restoring the youthful neck. Plast Reconstr Surg. 66: pag 826-837.1980.
6. FATTAHI, Tirbod. Submental Liposuction Versus Formal Cervicoplasty: Which One to Choose?. J Oral Maxillofac Surg. 70:2854-2858, 2012 <DOI:10.1016/j.joms.2012.01.034>.
7. FERNANDES, Amanda Taboni Rodrigues *et al.* Protocolo de lipoaspiração mecânica para redução de gordura submentoniana e submandibular pela técnica tla: relato de caso. Revista Aesthetic Orofacial Science. AOS, Vol. 03, n. 01, pag 01 – 09. 2022. <DOI: 10.51670/aos.v3i1.75>
8. FERNANDES, Lais. Lipoaspiração de papada para o rejuvenescimento facial: relato de caso. Revista Aesthetic Orofacial Science. AOS, Vol. 03, n. 02, pag 25 – 36. 2022. < DOI: 10.51670/aos.v3i2.95>.
9. JUNIOR, Lybio Martire. Artigo de revisão Lipoaspiração na face. Revista Ciências em Saúde. Vol 1, Num 1. Abr 2011.
10. LARSON, Jeffrey D. *et al.*. Defining the Fat Compartments in the Neck: A Cadaver Study. Aesthetic Plastic Surgery, Inc. Aesthetic Surgery Journal Vol. 34(4) 499 –506. 2014 <DOI: 10.1177/1090820X14526406>

11. MARTINS, Jorgiane Cunha Leal. Anestesia local tumescente para lipoaspiração submentual: artigo de revisão. Palmas - Tocantins – Brasil. J Multidiscipl Dent;11 (2):137-46. May Aug 2021.

12. MATARASSO, Alan. Managing the Components of the Aging Neck From Liposuction to Submentalplasty, to Neck Lift. Elsevier Inc. Clin Plastic Surg 41 85–98. 2014. <DOI: http://dx.doi.org/10.1016/j.cps.2013.09.013>.

13. NETO, Luiz Barbosa da Silva; ROCHA, Mateus Teixeira; CANEVASSI, Patrícia Maria Barbosa Teixeira. Lipoaspiração mecânica submentual e submandibular: relato de caso. Revista Eletrônica Estácio Recife REER, v. 9, n. 1, p. 9 – 28. 2023.

14. OLIVEIRA, Uander de Castro. Lipoaspiração cervicofacial associada a platismoplastia: relato de caso. Brazilian Journal of Surgery and Clinical Research – BJSCR. Vol.49,n.1,pp.89-94. Dez 2024 – Fev 2025.

15. SÁ, Luiz Charles Araujo de *et al*. Neck contour alterations: "Lamellar" classification and treatment protocol. Rev. Bras. Cir. Plást.2014; Vol. 28 (No.4) pag 562- 569. RJ, Brasil. 2014 <DOI: 10.5935/2177-1235.2013RBCP0563>.

16. SILVA, Gabriela Laís da *et al.* Lipoaspiração tumescente submandibular: Relato de Caso. Brazilian Journal of Implantology and Health Sciences Volume 7, Issue 4 Page 383-395. 2025. <DOI: https://doi.org/10.36557/2674-8169.2025v7n4p383-395>

17. SILVA, Leonardo Drumond da *et al.* Lipoaspiração submentoniana: relato de caso clínico. Brazilian Journal of Surgery and Clinical Research – BJSCR. Vol.49,n.2,pp.58-61. Dez 2024 – Fev 2025.

18. SOUZA, Caline Noro de; SOARES, Ana Flavia. Lipoaspiração de papada para o rejuvenescimento facial: revisão de literatura. Revista Matogrosense de Odontologia e Saúde. Revista Científica REMATOS Vol 3, Num 2 pag 167 - 177. 2024.

19. TERRES, Jayson. Rejuvenation of the Anterior Neck The When and Why. Elsevier Inc. Atlas Oral Maxillofacial Surg Clin N Am 22 pag 25–36. 2014. <DOI: http://dx.doi.org/10.1016/j.cxom.2013.10.001>.

20. THOMAS, M.; D'SILVA, J.; BOROLE, A.. Facial sculpting: Comprehensive approach for aesthetic correction of round face. Indian Journal of Plastic Surgery(Vol.45,Issue1).p.122.Jan.-Apr.2012.

21. THOMAS, W. Walsh; BLOOM, Jason D.. Neck contouring and treatment of submental adiposity. Journal of Drugs in Dermatology. Vol 16, Issue 1, pag 54 – 57. Jan 2017.

22. VANAMAN, Monique; FABI, Sabrina Guillen; COX, Sue Ellen. Neck Rejuvenation Using a Combination Approach: Our Experience and a Review of the Literature. Wolters Kluwer Health, Inc. American Society for Dermatologic Surgery. ISSN: 1076-0512. Dermatol Surg 42: pag 94 – 100. 2016. < DOI: 10.1097/DSS.0000000000000699>.

23. VIANA, João Victor Hernandez. Intercorrências em lipoaspiração de papada: Uma revisão narrativa. Research, Society and Development, v. 13, n. 11,. 2024. <DOI: https://dx.doi.org/10.33448/rsd-v13i11.47333>.